This is a digital copy of a book that was preserved for generations on library shelves before it was carefully scanned by Google as part of a project to make the world's books discoverable online.

It has survived long enough for the copyright to expire and the book to enter the public domain. A public domain book is one that was never subject to copyright or whose legal copyright term has expired. Whether a book is in the public domain may vary country to country. Public domain books are our gateways to the past, representing a wealth of history, culture and knowledge that's often difficult to discover.

Marks, notations and other marginalia present in the original volume will appear in this file - a reminder of this book's long journey from the publisher to a library and finally to you.

Usage guidelines

Google is proud to partner with libraries to digitize public domain materials and make them widely accessible. Public domain books belong to the public and we are merely their custodians. Nevertheless, this work is expensive, so in order to keep providing this resource, we have taken steps to prevent abuse by commercial parties, including placing technical restrictions on automated querying.

We also ask that you:

+ *Make non-commercial use of the files* We designed Google Book Search for use by individuals, and we request that you use these files for personal, non-commercial purposes.

+ *Refrain from automated querying* Do not send automated queries of any sort to Google's system: If you are conducting research on machine translation, optical character recognition or other areas where access to a large amount of text is helpful, please contact us. We encourage the use of public domain materials for these purposes and may be able to help.

+ *Maintain attribution* The Google "watermark" you see on each file is essential for informing people about this project and helping them find additional materials through Google Book Search. Please do not remove it.

+ *Keep it legal* Whatever your use, remember that you are responsible for ensuring that what you are doing is legal. Do not assume that just because we believe a book is in the public domain for users in the United States, that the work is also in the public domain for users in other countries. Whether a book is still in copyright varies from country to country, and we can't offer guidance on whether any specific use of any specific book is allowed. Please do not assume that a book's appearance in Google Book Search means it can be used in any manner anywhere in the world. Copyright infringement liability can be quite severe.

About Google Book Search

Google's mission is to organize the world's information and to make it universally accessible and useful. Google Book Search helps readers discover the world's books while helping authors and publishers reach new audiences. You can search through the full text of this book on the web at `http://books.google.com/`

Über dieses Buch

Dies ist ein digitales Exemplar eines Buches, das seit Generationen in den Regalen der Bibliotheken aufbewahrt wurde, bevor es von Google im Rahmen eines Projekts, mit dem die Bücher dieser Welt online verfügbar gemacht werden sollen, sorgfältig gescannt wurde.

Das Buch hat das Urheberrecht überdauert und kann nun öffentlich zugänglich gemacht werden. Ein öffentlich zugängliches Buch ist ein Buch, das niemals Urheberrechten unterlag oder bei dem die Schutzfrist des Urheberrechts abgelaufen ist. Ob ein Buch öffentlich zugänglich ist, kann von Land zu Land unterschiedlich sein. Öffentlich zugängliche Bücher sind unser Tor zur Vergangenheit und stellen ein geschichtliches, kulturelles und wissenschaftliches Vermögen dar, das häufig nur schwierig zu entdecken ist.

Gebrauchsspuren, Anmerkungen und andere Randbemerkungen, die im Originalband enthalten sind, finden sich auch in dieser Datei – eine Erinnerung an die lange Reise, die das Buch vom Verleger zu einer Bibliothek und weiter zu Ihnen hinter sich gebracht hat.

Nutzungsrichtlinien

Google ist stolz, mit Bibliotheken in partnerschaftlicher Zusammenarbeit öffentlich zugängliches Material zu digitalisieren und einer breiten Masse zugänglich zu machen. Öffentlich zugängliche Bücher gehören der Öffentlichkeit, und wir sind nur ihre Hüter. Nichtsdestotrotz ist diese Arbeit kostspielig. Um diese Ressource weiterhin zur Verfügung stellen zu können, haben wir Schritte unternommen, um den Missbrauch durch kommerzielle Parteien zu verhindern. Dazu gehören technische Einschränkungen für automatisierte Abfragen.

Wir bitten Sie um Einhaltung folgender Richtlinien:

+ *Nutzung der Dateien zu nichtkommerziellen Zwecken* Wir haben Google Buchsuche für Endanwender konzipiert und möchten, dass Sie diese Dateien nur für persönliche, nichtkommerzielle Zwecke verwenden.

+ *Keine automatisierten Abfragen* Senden Sie keine automatisierten Abfragen irgendwelcher Art an das Google-System. Wenn Sie Recherchen über maschinelle Übersetzung, optische Zeichenerkennung oder andere Bereiche durchführen, in denen der Zugang zu Text in großen Mengen nützlich ist, wenden Sie sich bitte an uns. Wir fördern die Nutzung des öffentlich zugänglichen Materials für diese Zwecke und können Ihnen unter Umständen helfen.

+ *Beibehaltung von Google-Markenelementen* Das "Wasserzeichen" von Google, das Sie in jeder Datei finden, ist wichtig zur Information über dieses Projekt und hilft den Anwendern weiteres Material über Google Buchsuche zu finden. Bitte entfernen Sie das Wasserzeichen nicht.

+ *Bewegen Sie sich innerhalb der Legalität* Unabhängig von Ihrem Verwendungszweck müssen Sie sich Ihrer Verantwortung bewusst sein, sicherzustellen, dass Ihre Nutzung legal ist. Gehen Sie nicht davon aus, dass ein Buch, das nach unserem Dafürhalten für Nutzer in den USA öffentlich zugänglich ist, auch für Nutzer in anderen Ländern öffentlich zugänglich ist. Ob ein Buch noch dem Urheberrecht unterliegt, ist von Land zu Land verschieden. Wir können keine Beratung leisten, ob eine bestimmte Nutzung eines bestimmten Buches gesetzlich zulässig ist. Gehen Sie nicht davon aus, dass das Erscheinen eines Buchs in Google Buchsuche bedeutet, dass es in jeder Form und überall auf der Welt verwendet werden kann. Eine Urheberrechtsverletzung kann schwerwiegende Folgen haben.

Über Google Buchsuche

Das Ziel von Google besteht darin, die weltweiten Informationen zu organisieren und allgemein nutzbar und zugänglich zu machen. Google Buchsuche hilft Lesern dabei, die Bücher dieser Welt zu entdecken, und unterstützt Autoren und Verleger dabei, neue Zielgruppen zu erreichen. Den gesamten Buchtext können Sie im Internet unter `http://books.google.com` durchsuchen.

LANE MEDICAL LIBRARY STANFORD
L182.S4 H5 1896 STOR
Die otogene Pyamie.
24503374796

LANE

MEDICAL LIBRARY

Gift of Dr. Barkan

Die otogene Pyämie.

Von

Dr. Hugo Hessler,
Docent der Ohrenheilkunde an der Universität Halle a. S.

Mit 7 Figuren im Texte und 26 Tabellen.

JENA.
Verlag von Gustav Fischer.
1896.

B

LANE LIBRARY

L182
S4H5
1896

Inhalt.

	Seite
I. Einleitung	1—2
II. Geschichtliches	3—35
III. Pyämie im Allgemeinen	36—53
IV. Anatomie des Ohres	54—75
V. Casuistik[1]) und allgemeine Statistik	76—229
VI. Summarische Zusammenstellung der Befunde in den Krankengeschichten	230—249
VII. Pathologische Anatomie	250—322
VIII. Symptomatologie	323—371
IX. Bacteriologisches	372—378
X. Verlauf. Ausgang. Prognose	379—402
XI. Diagnose	403—446
XII. Therapie	447—500

[1]) Gruppe II enthält 52 Fälle von Pyämie mit Operationen am Sinus transversus und an der V. jugularis interna — und nicht wie S. 77 und 97 irrthümlich angegeben: Fälle von Heilung der Pyämie nach Operationen am Sinus transversus und an der V. jugularis interna.

40150

Abkürzungen.

A. f. O. = Archiv für Ohrenheilkunde.
A. f. kl. M. = Archiv für klinische Medizin.
A. f. H. = Archiv für Heilkunde.
Virch. A. = Virchow's Archiv für Pathologische Anatomie.
Di. = Dissertation.
M. f. O. = Monatsschrift für Ohrenheilkunde.
Th. m. Ti. and Gaz. = The medical Times and Gazette.
D. m. W. = Deutsche medizinische Wochenschrift.
B. kl. W. = Berliner klinische Wochenschrift.
M. m. W. = Münchener medizinische Wochenschrift.
W. m. W. = Wiener medizinische Wochenschrift.
Z. f. A. O. = Zeitschrift für Augen- und Ohrenheilkunde.
Z. f. O. = Zeitschrift für Ohrenheilkunde.
Z. f. H. = Zeitschrift für Heilkunde.
Z. f. rat. M. = Zeitschrift für rationelle Medizin.
D. Z. f. Chir. = Deutsche Zeitschrift für Chirurgie.

I. Einleitung.

Als ich vor 4 Jahren für das Schwartze'sche Handbuch der Ohrenheilkunde die letalen Folgeerkrankungen bei Ohraffectionen bearbeitete, hatte ich auf Grund einer umfangreichen Casuistik und Literatur die pathologischen Veränderungen am Ohr, Felsenbein und Gehirn bei Meningitis, Sinusphlebitis und Hirnabscess behandelt und war dadurch den Wegen gefolgt, auf welchen sich die Mittelohreiterungen auf das Innere des Schädels fortgepflanzt hatten. In gleicher Weise hatte ich das casuistische Material der Beschreibung des klinischen Verlaufs, der Symptome und der Diagnose der verschiedenen intracraniellen Erkrankungen zu Grunde gelegt. Am Meisten war damals die otogene Sinusphlebitis operativ und durch casuistische Beiträge mit pathologisch-anatomischen Befunden bearbeitet. Gleich darauf, 1893, erschienen die Arbeiten von A. af Forselles: Die durch eiterige Mittelohrentzündung verursachte Lateralsinusthrombose und deren operative Behandlung; von Jansen: Ueber Hirnsinusthrombose nach Mittelohreiterungen, in Archiv für Ohrenheilkunde B. XXXV. und XXXVI; und von Koerner: Die otitischen Erkrankungen des Hirns, der Hirnhäute und der Blutleiter. Alle 3 Arbeiten brachten eine wesentliche Erweiterung unserer Kenntnisse, eine jede nach einer eigenen Richtung. Vor dem Erscheinen dieser Arbeiten hatte ich die Literatur über die otogene Sinusphlebitis mit und ohne Metastasen theilweise bereits ausgezogen, um im obigen Sinne die otogene Sinusphlebitis auszuarbeiten. Ich sah mich nunmehr veranlasst, das Thema weiter zu fassen und habe so im Folgenden ganz allgemein die otogene Pyämie behandelt. Die Ergebnisse des reichhaltigen und in den letzten 3 Jahren wesentlich vermehrten casuistischen Materials habe ich der Aufstellung der pathologischen Anatomie, der Symptomatologie, des klinischen Verlaufs, der Diagnose und der Therapie zu Grunde gelegt. Es ergab sich aus der Zahl und der Art der Complicationen derselben von selbst, nach welchen Richtungen hin der Verlauf sich ändert, wie die Diagnose unsicher

wird, und wodurch die Resultate der operativen Behandlung beeinflusst werden.

Ausser diesem Materiale habe ich alle diejenigen anatomischen und bacteriologischen Arbeiten, die sich mit der Pyämie im Allgemeinen und mit der otogenen Pyämie besonders beschäftigt haben, möglichst eingehend und wörtlich citirt. Dadurch wurde jedem Autor sein gutes Recht, in rechter Weise und unparteiisch citirt zu werden. Andrerseits ergab sich die geschichtliche Entwicklung des gegenwärtigen Standes der otogenen Pyämie von selbst. Eine gewisse Weitschweifigkeit war dabei nicht zu umgehen, zum Theil war sie durch die Verschiedenartigkeit des Stoffes bedingt, sie war aber zur Klarlegung aller einschlagenden Verhältnisse nothwendig.

Nun war die Literatur so zerstreut in den verschiedenen Zeitschriften, Wochenschriften, Archiven, Dissertationen des Inlandes, und diejenige des Auslandes, besonders die französische und englische oft so schwierig zu erreichen gewesen, dass ich mich entschloss, die einzelnen Arbeiten mit ihren Krankengeschichten in kurzen Auszügen wiederzugeben. Denselben Verhältnissen Rechnung tragend und dem gleichen Eindrucke folgend hat bereits A. af Forselles in seinem oben genannten Buche das casuistische Material wörtlich angeführt, „um sich nicht der Controle zu entziehen und um möglicher Weise künftigen Forschern auf diesem Gebiete einen Theil der Mühe ersparen zu können".

Ich hoffe, so einen weitern Beitrag zur otogenen Pyämie gebracht zu haben, der positive Thatsachen giebt, da er auf einem reichhaltigen casuistischen Materiale beruht, besonders durch die Sectionsbefunde, die eine Controle des klinischen Verlaufs bilden.

II. Geschichtliches.

Für die geschichtliche Entwicklung der Lehre von der otogenen Pyämie habe ich nicht eine kurze Uebersicht gebracht, sondern die Lehren der Autoren möglichst wortgetreu wiedergegeben. Ich glaubte damit die beste Einsicht in die Lehre selbst zu bieten und sie so vom ersten dunklen, ahnungsvollen Anfang bis zu der lichten Höhe, auf der jetzt die Symptomatologie, die Diagnose und nicht zum Geringsten die Therapie stehen, zu verfolgen. Eine gewisse Weitschweifigkeit und Wiederholungen sind dabei freilich nicht zu umgehen gewesen. Bei der Literatur der letzten 5 Jahre habe ich die Kapitel der Diagnose und der Therapie von dieser allgemeinen Uebersicht der Krankheit abgetrennt und weiter unten an dem Kopfe der betreffenden Kapitel angeführt. Es erschien mir diese Theilung im Interesse der letztern wünschenswerth und praktischer. Die Literatur ist leider nicht absolut vollständig, aber so viel benutzt, als ich sie nur erreichen konnte.

Abercrombie (Untersuchungen über die Krankheiten des Gehirns und Rückenmarks, übersetzt von v. d. Busch, 1829)
hat 2 typische Fälle von otogener Pyämie mit und ohne Metastasen und mit dem Sectionsbefunde beschrieben, aber eine eigne Besprechung dieser Krankheitsform nicht angeschlossen.

Die erste gründliche Bearbeitung der Sinusphlebitis nach Mittelohreiterungen stammt von Lebert (Ueber die Entzündung der Hirnsinus. Virch. A. IX. 1856), der zum ersten Male beim Lebenden eine eitrige Entzündung des Sinus lateralis nach innerer Otitis mit gleichzeitiger Fortleitung der Entzündung auf die Jugularis und consecutiver Pyämie mit metastatischen Abscessen diagnosticirt hat, die später durch die Leichenöffnung bestätigt wurde.

Er fasste die eitrige Sinusphlebitis auf als directe Fortleitung durch die verdickte, zum Theil vereiterte harte Hirnhaut, andrerseits als Zwischenglied

zwischen der Otitis und den eitrigen Entzündungen des Gehirns und seiner Häute. Er fand in der Literatur 16 Fälle, und schon bei Petit (Traité der maladies chirurgicales. Paris 1790. P. I S. 211) die Andeutung der durch innere Otitis entstehenden Pyämie, die aus den Frostanfällen, der Natur des Fiebers und den metastatischen Ablagerungen in verschiedenen Organen erschlossen wird. (S. 396.) In mehr als $^1/_3$ der Fälle fanden sich die für die Pyämie charakteristischen anatomischen Veränderungen in den verschiedensten Körpertheilen. Dass sich aber auch Pyämie ohne sekundäre metastatische Abscesse entwickeln kann, hat L. in einem Falle beobachtet, der in vita die Schüttelfröste und andere Zeichen der Pyämie darbot, bei der Sektion aber keinen metastatischen Abscess nachweisen liess, obwohl die eitrige Sinusphlebitis des Lateralsinus nicht durch Pfröpfe abgesperrt war. Wo solche bestanden, zeigten sie sich besonders in den Lungen: 6 Mal unter 17 Fällen; nicht selten complicirt mit Pleuritis. Auch in den Gelenken war mehrmals Eiter. „Wir können uns der Vermuthung nicht erwehren, dass wohl auch die von dem Sitze der Phlebitis entfernten Abscesse des Gehirns zuweilen metastatischen Ursprungs sein können.“ Leber, Milz, Nieren waren mehrmals geschwellt. Die Reihenfolge der anatomischen Erscheinungen ist also die, dass zuerst Otitis auftritt, in Folge dieser das Felsenbein cariös wird, alsdann die Dura mater und das die Sinus umgebende Zellgewebe sich entzündet und darauf die Blutleiter sich selbst entzünden und sich auf ihrer innern Fläche eitrige Exsudate bilden. Die Entzündung kann sich alsdann nach 2 Richtungen ausbreiten, nach den Meningen und dem Gehirn einerseits und nach den Jugularvenen anderseits. Der in den Blutstrom kommende Eiter wird alsdann ein bedingendes Moment der Pyämie und der metastatischen Eiterherde.

(S. 401.) Bei der eigentlichen Entzündung der Blutleiter ist eine dreifache Art des Anfangs beobachtet: 1. ein latenter schleichender Verlauf, eine 2. seltene Form der unmittelbaren Fortleitung der primitiv auftretenden acuten Otitis auf das Gehirn mit Steigerung der begleitenden Hirnerscheinungen und 3. der gewöhnliche Beginn mit dem plötzlichen Auftreten von Fiebererscheinungen: Schüttelfröste, Hitze, Beschleunigung des Pulses, Abgeschlagenheit, mehr oder weniger allgemeine Kopfschmerzen.

(S. 405.) In der Regel kommen im Laufe der 2. oder 3. Woche, wenn nicht der Verlauf ein schnell tödtender meningitischer ist, bestimmte pyämische Erscheinungen hinzu. Ein neuer, heftiger, 1—2 Stunden dauernder Schüttelfrost tritt auf, auf welchem Hitze und Schweiss folgt. Nachdem ein solcher Anfall 4—6 Stunden gedauert hat, tritt wieder Ruhe ein. Die Wiederholung dieser Fieberparoxysmen kann selten und unregelmässig sein; sie zeigen mitunter im Anfang einen regelmässigen Typus und sie bleiben nicht selten spontan aus, aber es kommt doch zu keiner reinen Intermission. Auch andere pyämische Erscheinungen zeigen sich, wie wohl keineswegs constant. Bilden sich metastatische Eiterherde in den Lungen aus, so beobachtet man Dyspnoe, Husten, schleimig-eitrigen Auswurf, zahlreiche zerstreute Rasselgeräusche, stellenweise umschriebene Mattigkeit, bronchiales Athmen und Bronchophonie. Charakteristisch sind in anderen Fällen die den rheumatischen ähnlichen Gelenkschmerzen mit Auftreibung und Fluctuation in einzelnen Gelenken. Mitunter beobachtet man auch zahlreiche subcutane Abscesse.

(S. 406.) Man kann eine meningitische und eine typhoide oder pyämische Form des Verlaufs unterscheiden bei der Sinusphlebitis. Bei dieser Form, die sich gewöhnlich bis zur 4., 5. Woche, selten noch später bis zum 60. Tage hinzieht, erreichen die Gehirnerscheinungen nur zeitweise grosse Intensität, während sie öfters Tage lang in den Hintergrund treten und schon von der 2. Woche an mit Symptomen der Pyämie abwechseln, was dem

ganzen Krankheitsbilde mehr einen typhoiden Charakter gibt. Der Beginn ist öfters latent. Der ganze Verlauf ist tückisch und es treten mitunter solche Remissionen ein, dass bei verschwindendem Kopfschmerz, bei Aufhören der Lähmung, bei wiederkehrendem Bewusstsein die Krankheit in Convalescenz überzugehen scheint. Man denke sich übrigens diese beiden Formen nicht zu streng abgegrenzt.

(S. 409.) Dem von allen Seiten bestätigten Faktum, dass pyämische Zufälle in der Regel unheilbar sind, steht der einzige Fall von Sédillot mit Heilung 1849, gegenüber. — Von grosser Wichtigkeit ist es, dem Eiter einen leichten Ausfluss zu verschaffen; man kann dies durch häufigen Katheterismus der Tuba Eustachii, sowie durch erweichende Injectionen in dieselbe versuchen; in dringenden Fällen auch die Membrana tympani, nach Itard's Rath, anstechen. — (S. 411.) So lange es der Kräftezustand erlaubt, zieht L. im pyämischen Zustand Abführmittel, Derivantia vor, auf der andern Seite stütze man die Kräfte des Kranken durch passende Nahrung und directe Reizmittel. Im Uebrigen ist die Behandlung noch symptomatisch zu leiten. Man verliere überhaupt über den örtlichen Prozess das allgemeine Befinden nicht aus den Augen.

(S. 419.) In der Arbeit von Bruce (Archives générales de médecine. III. Série T. XI. p. 67 pp.) finden wir den Nachweis, dass schon im Jahre 1826 Hooper in seinen Abbildungen über die Krankheiten des Gehirns die beiden Sinus laterales geöffnet und mit Eiter gefüllt, sowie mit Pseudomembranen bedeckt fand. Es bestand eine Oeffnung zwischen dem Sinus lateralis und dem cariösen Felsenbein. Leider existirt die Krankengeschichte nicht, und wir vermuthen, dass der Künstler hier die Natur verschönert habe, da wir bei keiner unserer Krankengeschichten von Otitis interna mit Caries des Felsenbeins eitrige Entzündung der beiden Sinus transversi beobachtet haben.

Wilde (Praktische Bemerkungen über Ohrenheilkunde, 1856, S. 491) berichtet über 2 Fälle, die mit Lungengangrän endeten, in denen die Krankheit des Felsenbeins sich auf die Seitenhöhle ausgedehnt und eitrige Infektion des Nervensystems hervorgebracht hatte: es hatte sich eine bedeutende Schwellung am Halse von der Gegend hinter dem Ohr bis zum Schlüsselbein, und in dem einen Falle ein grosser Abscess in der Gegend der Drosselvene entwickelt. Zu dem ausführlich citirten Falle von Smith sagt W.: in diesem Falle ist es ganz offenbar, dass die Lugenaffektion auf das Ohrübel zurückgeführt werden könnte, indem die Phlebitis, die in dem Seitensinus entstand, sich auf die grossen Gefässe, auf das Herz und die Lungen verbreitete. Dr. Watson in London hat einige Fälle dieser Art erzählt.

Weill (De l'infammation des Sinus cérébraux suite d'otite interne. Thèse de Paris, 1858)
beschreibt zuerst die verschiedenen anatomischen Veränderungen bei Mittelohr-Warzenfortsatzentzündung und -caries und meint, dass die cariösen Defekte im sulcus transversus zur Phlebitis des Lateralsinus disponiren. Von der harten Hirnhaut des Felsenbeins, deren entzündliche Veränderungen zwischen einer einfachen entzündlichen Anschwellung und mehrfachen Perforationen schwanken, geht die Eiterung des Ohres entweder nach partieller Verwachsung mit den gegenüberliegenden Partien des Gross- und Kleinhirns mehr oder weniger weit auf und in das Gehirn hinüber, bis in die Hirnventrikel hinein, oder sie führt zu allgemeiner Meningitis oder endlich sie geht auf

die Hirnsinus über und führt zu Sinusphlebitis. Vom Lateralsinus kann sich die Phlebitis bis in's rechte Herz und nach oben bis zum Torcular Herophili erstrecken, geht aber niemals auf die andere Seite über. Die Anfangssymptome der Sinusphlebitis gleichen im Allgemeinen sehr denjenigen des Abdominaltyphus, aber sie sind intensiver und nur auf die ohrkranke Seite beschränkt und das Ohrenleiden muss für die Diagnose ausschlaggebend sein. Ausserdem fehlen die Roseolen, die Ileocöcalschmerzen, die Bronchitis, die Diarrhöen und die Milzschwellung. Bei der meningitischen Form sind starke Delirien vorhanden, sonst sind die Gehirnfunktionen nur abgeschwächt. Gewöhnlich am Ende der ersten Woche, manchmal auch später wechseln Benommenheit und Delirien ab und gehen allmählich in Somnolenz über. Auf Hyperästhesien der gleichen Gesichtshälfte, der einen Extremität oder einer ganzen Körperhälfte folgen Zuckungen und schliesslich Lähmungen, besonders im Facialis und Trigeminus. Die Pupillen sind anfangs verengt, später erweitert, häufig wird Strabismus convergens beobachtet. Die Schüttelfröste kommen besonders in der 1. und 2. Woche vor, sind an Zahl und Intensität sehr verschieden und können bei einer gewissen Regelmässigkeit der Wiederkehr eine Verwechselung mit Intermittens bedingen. Der Puls schwankt zwischen 50 und 120 Schlägen, gegen das Ende hin zumeist zwischen 140 und 150. Dazu kommen Erscheinungen metastatischer Entzündungen und Vereiterungen in Lungen, Gelenken und Haut. Tod im Koma. Lähmung von Blase und Mastdarm. In 17 Fällen war die Affektion 10 Mal rechts, 7 Mal links; 13 Mal bei Männern, 3 Mal bei Frauen und einmal bei einem „Kinde"; selten in der Kindheit, am häufigsten zwischen dem 15. und 30. Jahre beobachtet worden. Die Prognose ist ungünstig, besonders bei der meningitischen Form. Die Therapie erfordert: Blutegel, 10—15 Stück, Haarseil, Ableiten auf den Darm, Fussbäder, Vesicatore hinter die Ohrmuschel, kalte Ueberschläge auf Kopf, warme narkotische Einspritzungen in das Ohr, kleine Kauterisationen hinter die Ohrmuschel, Paracentese des Trommelfells, Eröffnung eines Warzenfortsatzabscesses, Entfernung von Sequestern und Roborantien. — Der 1. Fall von Weill ist unter III A als Nr. 16, der 2., Nr. 17 seiner Dissertation, unter III B als Nr. 3 beschrieben. Wichtig sind folgende Sätze aus dem Resumé: Durch Vermittelung des Blutgefässsystems im mittleren und inneren Ohr gehen die Entzündungen desselben auf die Hirnsinus und die Jugularvene über. Die Felsenbeincaries führt durch directe Verbreitung zu cariösen Defekten und Entzündungen der Sinuswandungen, und zu Thrombophlebitis. — Im Anfang werden die Symptome der Sinusphlebitis durch Symptome von Meningitis und Typhus „maskirt"; mit dem Eintritt der Metastasen ist die Diagnose zwar gesichert, „malheureusement il est presque inutile". — Zur Feststellung der Pyämie ist die mikroskopische Untersuchung des Blutes auf Eiterkörperchen nach Sédillot nothwendig.

Nach **v. Dusch** (Ueber Thrombose der Hirnsinus. Z. f. rat. M. 1859. VII. S. 167)

bestand in 20 Fällen von Thrombose nach Caries des Felsenbeins immer eine Thrombose in dem Sinus transversus der mit Caries behafteten Seite. Nur in einem von Stannius beobachteten Falle war der Sinus cavernosus der Sitz einer eitrigen Phlebitis, welche sich in die Vena ophthalmica und facialis anterior mit ihren Verzweigungen erstreckte. (S. 170.) Die sekundären Veränderungen in anderen Organen bestehen vorzugsweise in metastatischen Abscessen und hämorrhagischen Infarkten der Lunge, häufig mit eitriger

oder jauchiger Pleuritis und Pericarditis verbunden, oder mit Pleuritis allein. Sie kommen in mehr als der Hälfte aller Fälle vor. Auffallend scheint die Abwesenheit von metastatischen Herden in anderen Organen, namentlich in der Leber, doch muss bemerkt werden, dass häufig eine genauere Angabe über den Zustand der übrigen Organe in der Leiche fehlt; dagegen wird Leber und Milz mehrfach als vergrössert und blutreich, und letztere als erweicht angeführt mit gleichzeitiger Schwellung der Drüsen des Dünndarms.

v. D. fand, wie Andere vor ihm (S. 171), dass die anatomischen Befunde mit den Erscheinungen an Lebenden nicht immer congruiren, indem zuweilen bei entschieden pyämischen Zufällen während des Lebens metastatische Prozesse in der Leiche fehlten und umgekehrt noch häufiger Metastasen in der Leiche zugegen waren, während von den eigentümlichen Erscheinungen im Leben nichts bemerkt wurde.

Lancereaux (De la thrombose et de l'embolie cérébrales considérées principalement dans leurs rapports avec le ramollissement du cerveau. Thèse de Paris 1862)

beschreibt im 3. Abschnitt die sogenannte inflammatorische Thrombose, die sich an Wunden, Verletzungen und cariöse Prozesse der Kopfknochen anschliesst. In 39 Fällen handelte es sich 30 Mal um Caries und von diesen wieder 24 Mal um Felsenbeincaries. Selten sind beide Lateralsinus gleichzeitig, selten der Sinus longitudinalis superior mitbefallen. Die Thrombose der Hirnsinus wird durch thrombophlebitische Prozesse in den kleinen Venen aus dem primären cariös entzündlichen Herde im Ohre fortgeleitet. Nach kurzer Beschreibung der pathologisch anatomischen Befunde an den Hirnhäuten, am Gehirn und in den Hirnsinus betont er die Seltenheit der Metastasen in der Leber gegenüber dem Vorkommen derjenigen in den Lungen in $^2/_3$ der Fälle. Das von Heusinger zuerst angegebene Symptom: Erweiterung der Frontalvenen, ist nicht constant und deshalb von untergeordneter diagnostischer Bedeutung. Die Hirnsymptome — zuerst mehr Reizungserscheinungen: Kopfschmerzen, Delirien, Convulsionen — später mehr Lähmungserscheinungen: Benommenheit, Coma, motorische und sensible Lähmungen — verbinden sich mit den bekannten Symptomen „de l'infection purulente". Die inflammatorische Thrombose ist tödtlich infolge der Metastasen, durch die Eiterinfection. Am besten würde die Prophylaxe wirken. L.'s Fall ist unter III A als Nr. 23 beschrieben.

Molthan (Ueber Entzündung und Thrombose der Gehirnsinus. Di. Giessen 1862)

gibt in seiner fleissigen Dissertation eine sehr genaue Beschreibung der klinischen Symptome und des Verlaufs der otogenen Pyämie. Es heisst bei ihm: Die Entstehungsweise der Phlebitis der Gehirnsinus nach entzündlichen Vorgängen im Gehörorgane hat man auf zweierlei Weise zu erklären versucht. Entweder schreitet die Entzündung unmittelbar auf die kleinen Venen fort, welche durch die Oeffnungen in dem Felsenbeine mit den Venen der Dura mater communiciren, und in dem Sinus cavernosus einmünden. — Ob dies ein wirkliches Fortkriechen der Entzündung längs der Venen ist, ohne dass dieselben sich vorher thrombosirt hätten, das hat noch Niemand gesehen, — oder

man nimmt an, die Entzündung und Vereiterung des Knochens gehe nach Perforation des Felsenbeins auf die Dura mater und das Zellgewebe über, welches den Sinus umgibt, und von diesem dann indirect auf die Sinuswand selbst, nachdem sich vorher ein Abscess zwischen dem Sinus und dem Knochen, oder selbst in der Gehirnsubstanz gebildet habe. Bei Kindern, bei denen die obere Wand des Gehörganges dünn und von vielen Gefässen durchsetzt ist, gehe die Entzündung rasch auf Dura mater und Gehirn über, ohne Vermittelung der Phlebitis und Thrombose. — Bei Erwachsenen geht die Entzündung fast ausschliesslich auf den Sinus lateralis oder die Venen, die auf dem Schläfenbein in denselben einmünden, sowie auf die Fossa cerebelli über.

Das Krankheitsbild (der einfachen Otorrhoe mit Hirnreizung) wird mit einem Male ein ganz anderes, wenn sich die Entzündung auf die Sinus überträgt. Es treten ganz plötzlich heftige Fieber mit starken Frösten ein, die sich mitunter schon gleich zu Schüttelfrösten steigern. Der Hitze wird sehr beträchtlich, geht in reichlichen Schweiss über. Der Puls wird beschleunigt; die Kopferscheinungen, die Eingenommenheit und der Schwindel gehen in Delirien über. Es stellt sich Anorexie und heftiger Durst ein. In dieser Periode nimmt die Krankheit häufig das Bild des Typhus an. Aber der Kopfschmerz ist zu heftig, die Delirien sind zu stark, sie steigern sich manchmal bis zur Manie; es fehlen die übrigen den Typhus begleitenden Smptome. Nach einigen Tagen nehmen die Delirien wieder ab. Schon ziemlich früh treten heftige Schmerzen in den Gliedern auf, die dem Laufe der Muskeln zu folgen pflegen und sich leicht von den später eintretenden Gelenkschmerzen, die dem Stadium der Pyämie eigen sind, unterscheiden lassen. Damit spricht sich eine Hyperästhesie aus, die entweder nur auf die eine Seite des Körpers beschränkt oder allgemein wird, und dann die beiden Körperhälften befällt, die schon mit allgemeiner Schwäche und einem typhoiden Zustande verbunden zu sein pflegt. Die Delirien, wenn sie anfangs ruhig waren, können später furibund werden, und wechseln besonders bei Kindern gern mit Krämpfen, Convulsionen und Schreien ab. Nach und nach bildet sich aus dem Zustande der Exaltation der der Depression heraus, der in Coma übergeht, und manchmal einige Tage, selbst eine Woche und noch länger von kurzen Anfällen von Schmerzen und Delirien unterbrochen wird. Die Kranken werden jetzt ruhig, apathisch und verfallen in einen somnolenten Schlaf. Ihr Schlaf ist ein sog. Halbschlaf mit halbgeschlossenen Augen, der nicht mehr erquickend ist, und aus dem sie leicht zu erwecken sind. Sie geben auf alle Fragen, die man an sie stellt, noch richtige Antworten, fallen aber sogleich wieder in ihren alten Zustand zurück. Sie sind unempfindlich gegen Alles; sie haben keine Bedürfnisse mehr, trotzdem sie Getränke, die man ihnen reicht, mit sichtigem Wohlbehagen annehmen. Nach und nach verfallen sie in einen vollständigen Sopor. Es bilden sich jetzt rasch Lähmungen aus, besonders auf der der Entzündung entgegengesetzten Seite. Diese Lähmungen befallen häufiger die oberen und unteren Extremitäten zusammen, als die oberen allein. Auch im Gesichte geht die Hyperästhesie in Anästhesie und in vollständige Paralyse über. Es deutet dieses auf eine Zerstörung des n. facialis im canal. Fallop. hin. Die Cornea fängt an, sich oberflächlich zu erweichen und zu trüben, weil der Quintus gelähmt ist. Die Pupille, die vorerst verschleiert war, wird jetzt erweitert und unbeweglich. Der Puls wird langsamer, fällt auf 80 in der Minute, ist voll aber leicht wegdrückbar. Dementsprechend sinkt auch die Temperatur bis zur Norm herab.

Wenn sich die Krankheit nicht durch eine acute Meningitis rasch vollendet, so bildet sich nach und nach im Laufe der 2. und 3. Woche das

ausgesprochene Bild der Pyämie heraus. Heftige Schüttelfröste eröffnen dann gewöhnlich die Scene, die 1—2 Stunden andauern können, und dann von Hitze und starken profusen Schweissen gefolgt sind. Die Intervalle sind oft verschieden lang. Anfangs erscheinen gewöhnlich erst einer oder 2—3 Schüttelfröste in 24 Stunden, und in der folgenden Zeit werden sie immer häufiger. Manchmal tragen sie auch das Gepräge einer Febris intermittens tertian. oder quotid. Dabei ist die Milz bedeutend vergrössert. Puls schwankt bei demselben Individuum binnen 24 Stunden zwischen 60 und 120 Schlägen und steigt in der letzten Zeit auf 140—150. Die Haut wird erdfahl, mit kaltem, klebrigem Schweisse bedeckt. Es bilden sich metastatische Abscesse in den Lungen, welche sich durch eine hochgradige Dyspnoe, Husten. den jauchigen Auswurf und durch die physikalische Untersuchung diagnosticiren lassen. Bei andern Kranken traten eitrige Pleuritiden, rheumatismusähnliche heftige Gelenkschmerzen mit Auftreibung und Fluctuation in den einzelnen Gelenken auf. Rascher Kräfteverfall und hochgradiger Marasmus pflegen dann nicht mehr lange auf sich warten zu lassen. Die Zunge wird rissig, belegt sich mit einem dicken braunen, häufig russigem Ueberzug. Bei andern Kranken bedeckt sich der Körper mit Petechien zum Beweise der vollständigen Dissolutio sanguinis. Die Diarrhoen, welche frühern Verstopfungen Platz machen, werden sehr profus und höchst übelriechend. Der Urin wird trübe, sedimentös, reich an Salzen. Stuhl- und Urinabgang sind oft unwillkürlich wegen der Lähmung der Sphincteren und endlich erfolgt der Tod im tiefsten Coma.

Sentex (Des écoulements purulents du conduit auditif et de la phlébite consécutive des sinus méningiens. Thèse de Paris 1865) beschreibt im 2. Abschnitte von S. 65 an die Sinusphlebitis nach Ohrerkrankungen gibt zuerst einen kurzen historischen Ueberblick und berichtet über folgenden Fall: Männlich, 26 Jahre, rechts chronische Otorrhoe seit Kindheit, plötzlich mit Aufhören des Ohrflusses Ohr- und Kopfschmerzen, später wiederholte Schüttelfröste, Icterus, starke Schweisse, Bruststechen und Kurzathmigkeit. Incision eines subperiostalen Abscesses bringt nur für kurze Zeit Erleichterung. Delirien, Tod. Sektion; Doppelseitige Pleuritis; in beiden untern Lungenlappen metastatische Infarkte und Abscesse. Hämorrhagien auf der Leberoberfläche. Mehrfache cariöse Defekte im Felsenbein, Sequester im Warzenfortsatz, Eiterung vom Mittelohr durch beide Labyrinthfenster auf Labyrinth übergegangen. In der Mitte des Lateralsinus 2 fr. grosse Hämorrhagie auf Labyrinth. Durch linsengrossen cariösen Defekt in Sulcus tranversus communicirt der Lateralsinus mit dem Warzenfortsatz; im Sinus selbst eitrig zerfallener adhärenter Thrombus. Gehirnhäute und Gesichtsnerv normal.

Bei der pyämischen Form der Sinusphlebitis sind heftige, aber wechselnde Kopfschmerzen vorhanden; dabei verschieden lange Pausen subjectiven Wohlbefindens. Plötzlich kommen Schüttelfröste, die die Prognose des Falls verschlechtern. Dazu kommen Schwellungen am Warzenfortsatz und am Halse, die auf Phlebitis der Jugularvene hinweisen, wie Dr. Fritz in 3 Fällen durch die Sektion bestätigen konnte (in einem Falle hatte sich der Abscess in den Pharynx eröffnet). In der 3. Woche traten Schwäche, Schweisse, pleurapneumonische Symptome, Gelenkschmerzen, Diarrhoen Coma — und der Tod ein. Bei der meningitischen Form sind die Kopfschmerzen ausgebreiteter und noch heftiger; Delirien mit Zuckungen wechseln mit freien Intervallen ab. Krampf der Nackenmuskeln hat öfters Schluckbeschwerden zur

Folge. In der 2. Hälfte der Krankheit herrscht Coma vor. Der Tod erfolgt gewöhnlich vor dem Ende der 2. Woche. Der klinische Verlauf dieser beiden Formen ist darnach nicht zu verwechseln.

S. bespricht dann die verschiedenen pathalogisch-anatomischen Befunde bei Eiterung und Caries im Mittelohr und Warzenfortsatz. Das Felsenbein ist selten oberflächlich unverändert, zumeist cariös, mit grösseren cariösen Defekten an der hinteren Knochenwand: et je me contenterai de rappeler que cette localisation explique la facilité de production de la phlébite du sinus latéral. Die genau beschriebenen verschiedenen Veränderungen der membranösen Sinuswand schwanken zwischen der einfachen entzündlichen Schwellung und der Perforation derselben, sodass eine directe Verbindung des Inhaltes des Sinus und des Mittelohrs erfolgt. In 1 Falle von Fritz bestand ausser dieser Verbindung noch eine 2. an der Decke des Warzenfortsatzes und der angrenzenden Gehirnfläche. Die Thromben erstrecken sich entweder über nur einen Theil des Sinus, oder reichen vom Torcular Herophili bis in die Jugularvene oder selbst ins Herz hinein, adhäriren infolge der Entzündung der Sinuswand derselben nur wenig und sind entweder fest, schon äusserlich bei noch uneröffnetem Sinus als fester Strang fühlbar oder in verschiedener eitriger Erweichung. Die Duradecke des Sinus ist entweder unverändert, oder in verschiedener Ausdehnung mit fibrinösem Exsudat bedeckt, oder, mit der gegenüberliegenden Gehirnpartie fest verwachsen. Bei der meningitischen Form findet sich häufig Injection der Pia.

Die Diagnose Sinusphlebitis ist sehr schwierig, manchmal leicht, oft unmöglich, da kein pathognomonisches Syptom bekannt ist; man muss mit Bucquoi sagen: que plus nombreuses sont les observations analysées; plus grande est la confusion, aucun symptôme ne s'étant montré assez constamment pour qu'il ait quelque valeur. Hat man die Affektion nicht von Anfang an gesehen oder fehlt die Anamnese, so ist die Entscheidung schwer, ob der Ohrfluss Folge oder Complication des typhösen Zustandes ist; bei weiterer Beobachtung aber wird die Diagnose leichter: die Hautroseolen, das Aussehen des Kranken, der weiche Puls, die trockene Zunge, die trockenen Lippen, der aufgetriebene Bauch sprechen für Typhus, der harte Puls, die Somnolenz in Abwechselung mit Delirien und freiem Sensorium, die Schüttelfröste, der Ikterus und die metastatischen Entzündungen sprechen für Sinusphlebitis. — Schwierig ist bei der meningitischen Form zu entscheiden, ob die Hirnreizungserscheinungen Folge oder Ursache der Sinusphlebitis sind. Wichtig ist hierfür die Berücksichtigung des Verlaufs. Eine ein- oder doppelseitige Schwellung des oberen Augenlids ist S. ebensowenig ein Symptom von Sinusphlebitis wie einseitiger Gesichtsschweiss, auf den Fritz für die Diagnose solchen Werth legt. Das Gerhardt'sche Sympton der ungleichen Füllung der V. jugular. extern. hat S. erst nachträglich erfahren und sonst von keinem Autor bestätigt gefunden.

Die Prognose ist sehr ungünstig. Gehen auch die ersten Erscheinungen der Eiterinfection vorüber, so ist doch nicht zu vergessen, dass die Ursache derselben, die Ohreiterung fortbesteht und zu weitern phlebitischen Prozessen im Sinus führen wird.

In der Therapie empfiehlt S. aus Ueberzeugung die Trepanation des Warzenfortsatzes zur Entfernung von Eiter und Sequestern in demselben als un moyen dans lequel j'aurais grande confiance, s'il était employé à temps, c'est la perforation de l'apophyse mastoïde und hält von der Behandlung und den Mitteln nach Weill nicht viel.

Brouardel (Des lésions du rocher et de l'apophyse mastoide (carie-necrose) et des accidents qui en sont la conséquence. Bullet. de la Société anat. de Paris 1866. S. 212)

betont die Wichtigkeit der verschiedenen Stärken des Knochens am Tegmen tympani, an der Warzenfortsatzinnenwand und am Boden der Paukenhöhle für die Fortleitung der Ohreiterungen auf die angrenzenden Partien des Gehirns, den Lateralsinus und die Jugularvenen nach den Toynbece'schen Beobachtungen. Aus der in den verschiedenen Lebensaltern verschiedenen Entwicklung der Pars mastoidea leitet er die seit Toynbee bekannte Thatsache ab, dass in den 2 ersten Lebensjahren die Warzenfortsatzerkrankungen sich hauptsächlich auf das Gehirn, und nach dem 3. Jahre zumeist auf den Lateralsinus und das Kleingehirn fortsetzen. Es liegt eine Statistik von 80 Fällen zumeist französischer Autoren zu Grunde: 10 Mal war die Caries auf die Paukenhöhle beschränkt, 18 Mal hatte sie sich auf den Warzenfortsatz fortgesetzt, 26 Mal fanden sich cariöse Defekte in den Knochenwandungen. Bei Perforation des Sinus sind citirt die Fälle von Tassel, Courtin und Troeltsch für Blutungen aus dem Lateralsinus, der Fall von Syme für Blutungen aus dem Sinus petrosus und die Fälle von Huguier, Toynbee und Troeltsch für Blutungen aus der V. jugularis interna.

24 Mal war Thrombose des Lateralsinus beobachtet; 18 Mal war der Warzenfortsatz mit afficirt; 3 Mal war er unverändert; 8 Mal war der Sulcus sigmoideus verändert. Aus den entwicklungsgeschichtlichen Verhältnissen der in inniger Beziehung zu einander stehenden Zellen des Warzenfortsatzes und des Lateralsinus erklärt sich B., warum Sinusphlebitis bei Kindern so selten, und häufiger bei Erwachsenen ist: er fand sie in seinen 24 Fällen: 4 Mal vor dem 10. Jahre, 4 Mal vom 10.—19., 8 Mal vom 20.—29.. 3 Mal vom 30.—40., 2 Mal über 40 Jahre, und 2 Mal bei „Erwachsenen". Bei Eiterung im Warzenfortsatz ohne Caries: alors par les vaisseaux s'effectue la propagation de l'inflammation. 7 Mal hatte sich die Thrombose des Lateralsinus auf die Jugularvene festgesetzt; 2 Mal war der Lateralsinus frei von Thrombose gewesen. Der Tod erfolgte 6 Mal durch Pyämie: „l'infection purulente" je 2 Mal durch tödtliche Ohrblutung, Basilarmeningitis, Coma, 1 Mal durch Diphtheritis und 5 Mal durch centrale Complicationen: Meningitis 3 Mal, Hirnabscess 2 Mal.

Meningitis war 34 Mal, Hirnabscess 15 Mal beobachtet worden.

Aus der Statistik sind besonders erwähnenswerth:

Fall 5. Tassel: Männlich, 37 Jahre, von phthisischen Eltern, seit 5. Jahre rechts chronische Otorrhoe. Taubheit. Kopfschmerzen. Kopfödem. Keine Lähmungen. Sektion: nicht cariöser Defekt an der hintern Fläche des Felsenbeins. Mittelohr- und Warzenfortsatzhöhle erweitert und ausgefüllt von Cholesteaommassen. Meningitis an der Basis. Eiter um die Jugularvene. Alle Sinus rechts und die unpaaren sowie die V. ophthalmica sind mit Eiter angefüllt. Der rechte Sinus lateralis ist perforirt und hängt so mit einem Abscess im Atlanto-Occipitalgelenk und einem retropharyngealen Abscess zusammen, der bis zum 3. Halswirbel hinunterreicht.

Fall 30. Courtin: Männlich, 30 Jahre, Phthisiker, mit Taubheit und Gesichtslähmung; Ohrblutungen. Sektion: Ausgedehnte Caries an der ganzen Innenseite des Felsenbeins vom innern Gehörgang bis zum Lateralsinus; ebenso im Mittelohr und Warzenfortsatz, der nach aussen fistulös durchbrochen ist. Harte Hirnhaut perforirt. Thromben im perforirten Lateralsinus.

Fall 36. Calmeil (1859). 25 Jahre, links chron. Otorrhoe. Felsenbein nicht untersucht. Dura mater perforirt. Abscess im Mittellappen communicirt mit Eiterung um die Jugularvene. Thrombophlebitis des linken Lateralsinus.

Fall 38. Lailler (1845): Pyämie. Caries des Felsenbeins. Phlebitis des Lateralsinus und der Jugularvene.

Nach **Moos** (Klinik der Ohrenkrankheiten. 1866. S. 252) steht unter den Erscheinungen der Phlebitis und Thrombose des Sinus tranversus der Kopfschmerz oben an, derselbe ist in der Regel einseitig, umschrieben, im hintern Theil der leidenden Seite, und wo er ausgebreiteter sich zeigt, wahrscheinlich schon das Sypmtom einer begleitenden Meningitis. Durch Fortpflanzung der Gerinnung auf die benachbarten Venen kann es zu Erscheinungen kommen, welche eine wesentliche Stütze der Diagnose bilden: sekundäre Thrombose der V. jugulari mit Induration und Schmerzhaftigkeit längs ihres Verlaufs, Oedem der seitlichen Halspartie (manchmal mit Abscessbildung längs ihres Verlaufs und Fortsetzung der Entzündung auf den N. vagus mit den betreffenden Symptomen), Verstopfung des in der Fossa sigmoidea nach aussen tretenden Emissariums und in Folge dessen ein auf die Gegend des Warzenfortsatzes beschränktes Oedem, eine Phlegmasia dolens en miniature hinter dem Ohre. (Griesinger.) Die ungleiche Füllung der Jugularvenen, welche aus dem Collaps der mit dem Sinus im Zusammenhange stehenden Vene hervorgeht, und worauf Gerhardt so grosses Gewicht legt, ist anderweitig nicht bestätigt worden. (S. 254.) Ferner gehören hierher die Erscheinungen von Seiten der Hirnhäute und des Gehirns, bald Symptome der Gehirnreizung oder des Gehirndrucks im Allgemeinen, oder einzelner Nerven, namentlich betrifft das den Trigeminus. Endlich ergeben sich noch die Erscheinungen, welche durch den Zerfall des Thrombus und der Aufnahme der Detritusmasse in die Circulation bedingt sind, die Erscheinungen der Pyämie oder Infektion, Ichorrhämie etc. Es gehört dahin das Fieber; es stellen sich Frostanfälle, meist Schüttelfröste, mit bald regelmässigem, bald unregelmässigem Typus ein, mit meist frequentem, nur selten (bei anderweitigen complicirenden Gehirnerkrankungen) verlangsamtem Puls; die Temperatur ist zwischen den einzelnen Frostanfällen gesteigert, die Haut trocken, der Durst vermehrt, der Appetit vermindert. Endlich können sich zu den bis jetzt genannten Symptomen noch Erscheinungen von Seiten der verschiedenen Organe des Körpers hinzugesellen, je nachdem gerade die Ablagerung von ins Blut aufgenommenen Detritusmassen das Gefässsystem des einen oder des andern Organs getroffen hat; dahin gehören die Entzündungen der serösen Häute, der Gelenke, die Ernährungsstörungen der Lungen, der Leber, Milz und Nieren, nämlich die vielfältig beobachteten Infarkte und Abscesse, besonders der erstgenannten Organe u. s. w.

Mit der gegebenen Schilderung glauben wir weder ein vollständiges noch ein für alle Fälle zuverlässiges Krankheitsbild der Phlebitis und Thrombose des Sinus lateralis gegeben zu haben: wir schliessen uns in dieser Beziehung durchaus Griesinger an, wenn er Deutsche Klinik 1857 Nr. 45 u. 46 S. 447 sagt: „Nach dem Gesagten wird die Annahme einer Sinusthrombose bei den otitischen Hirnaffectionen immer mehr nur eine wahrscheinliche sein, einestheils gegründet auf gewisse cerebrale Störungen mehr unbestimmter Art, die sich nicht recht auf einen andern, eher diagnosticirbaren Krankheitsvorgang zurückführen lassen, also auf eine Art „Exclusion", endlich auf gleich-

zeitige pyämische Erscheinungen". Der gewöhnliche Ausgang ist der in den Tod, doch existiren seltene Heilungsfälle.

Toynbee (Die Krankheiten des Gehörorgans, übersetzt von Moos. 1863. S. 313)

bezeichnet als Wirkung chronischer Erkrankungen in den Zellen des Warzenfortsatzes auf den Sinus lateralis: Eiterung in diesem Sinus mit oder ohne sekundäre Eiterablagerungen. T. sind solche Fälle von purulenter Infection beim Auftreten der Erkrankung in der Trommelhöhle nicht vorgekommen. Wegen der Nähe der Jugularvene bei der untern Wand der Trommelhöhle ist es jedoch für eine Erkrankung ganz gut möglich, dass sie sich auf das Venensystem ausbreitet.

Wreden (St. Petersburger mediz. Zeitschr. XVII. 1870. S. 124)

hebt hinsichtlich der Fiebererscheinungen bei Pyämie hervor, dass man gewöhnlich das Auftreten eines heftigen Schüttelfrostes für das erste stürmische Signal der eingeleiteten pyämischen Vorgänge betrachtet. Er bildet jedoch keine absolute conditio sine qua non, insofern ausnahmsweise sich hochgradige pyämische Prozesse auch ohne Schüttelfrost entwickeln können.

In der Arbeit **Hüter's**: Ueber die Pyämischen Fieber (Handbuch der Chirurgie von Pitha und Billroth. B. I. Abthlg. II. 1869—74), die sonst sehr reichhaltiges statistisches Material bringt, ist die Pyämie nach Mittelohreiterungen nicht berücksichtigt.

Die Thesen von **Grenet** (Des obliterations de la jugulaire interne et des sinus de la dure-mère) und von **Marty** (Thromboses des sinus de la dure-mère) Paris 1873, bringen nichts wesentlich Neues für die otogene Sinusphlebitis.

Nach **v. Troeltsch** (Lehrbuch der Ohrenheilkunde VI. Aufl. 1877)

muss in den sekundären Gefässerkrankungen allein häufig die Ursache mancher Affektionen der Nachbartheile gesucht werden, wie sie ebenso oft den Ausgangspunkt verschiedener Allgemeinstörungen bilden, welche unter meningealen oder cerebralen, unter typhoiden oder pyämischen Erscheinungen auftreten und am Sektionstische durch metastastische Abscesse oder Ablagerungen und durch jauchige oder purulente Entzündungen an den verschiedenartigsten Gebilden sich kundgeben. (S. 456.) Andererseits wurde in neuerer Zeit nachgewiesen, dass (Bacterien und Vibrionen) diese kleinsten pflanzlichen Organismen auch ein lebendes Virus und die Erreger verschiedener Infectionskrankheiten sind, unter denen die Pyämie und die Septicämie die erste Stelle einnehmen. — Die weite Verbreitung dieser mikroskopischen Parasiten in Körper Pyämischer und namentlich ihre Beziehungen zu den sekundären Eiterungen machen es sehr wahrscheinlich, dass in ihnen die Ursache des ganzen Krankheitsprozesses zu suchen sei. — (S. 457.) In England hat man schon längere Zeit darauf hingewiesen, wie auffallend häufig an Otorrhoe Leidende unter pyämischen Erscheinungen an purulenter Pleuritis und an lobulären Lungenabscessen zu Grunde gehen, und hat als erklärendes Mittelglied die durch die Otitis hervorgerufene Phlebitis der Hirnsinus und der

Vena jugularis aufgestellt. — Nach Lebert äussert sich die Entzündung der Venensinus gewöhnlich zuerst durch Schüttelfröste, welche im Verlaufe eines chronischen Ohrenflusses plötzlich mit den sonstigen Erscheinungen eines Typhoidfiebers auftreten. Am häufigsten, auch in Kliniken, werden solche Fälle Anfangs als wahre Typhen aufgefasst, indessen ist der Kopfschmerz meist viel heftiger, auf die eine Kopfhälfte lokalisirt und lässt sich durch Druck hervorrufen. Nicht selten sind dabei: Delirien, die wie die Schmerzen anfallsweise auftreten und mit dem Zeichen der Hirndepression abwechseln. Ebenso zeigen die nicht seltenen Schwäche- und Lähmungserscheinungen in den Gliedern einen durchaus schwankenden, oscillirenden Charakter. Dabei fehlen alle charakteristischen Typhuserscheinungen, wie Roseola, Ileocöcalschmerz, Milzanschwellung, Diarrhoe, typhoide Bronchitis u. s. w. Der schwankende Gang der Krankheit, wie er sich unter mässig beschleunigtem Pulse über die erste, auch zweite Woche hinwegzieht, sowie der fortdauernde oder zeitweise auftretende Ohrenfluss fixiren allmälig die Aufmerksamkeit auf Ohr und Gehirn. Ist indessen der Verlauf nicht ein schnelltödtender, meningitischer, so kommen in der Regel im Laufe der zweiten oder dritten Woche bestimmte pyämische Erscheinungen. Die Schüttelfröste halten freilich manchmal einen so bestimmten Typus ein, dass manche Aerzte sich zu einer Wechselfieber-Diagnose verleiten lassen, indessen kommt es nie zu einer reinen Intermission; die typhöse Mattigkeit, die Cerebralerscheinungen, die merkwürdigen Schwankungen des Pulses dauern fort. Allmälig, wenn auch nicht constant, kommen die Symptome von metastatischen Abscessen in Lungen und Gelenken, manchmal auch im subcutanen Zellgewebe. Nachdem die Kranken früher zur Verstopfung geneigt waren, tritt nun später Neigung zur Diarrhoe ein, die Ausleerungen werden unregelmässig und der Tod erfolgt dann gewöhnlich im comatösen Zustande. Der Verlauf dieser perniciösen Erkrankungen ist entweder ein schneller und acuter, welche Form man die meningitische nennen könnte, da die Gehirnerscheinungen besonders in den Vordergrund treten; oder sie zieht sich unter einem typhoiden oder pyämischen, höchst tückisch schwankenden Charakter bis zur vierten oder fünften Woche hinaus. — Wir wissen seitdem, dass vorwiegend häufig nicht die Entzündung der Venenwände, die Phlebitis, sondern die durch sie allerdings begünstigte, in der Regel aber von den kleineren Venen erst auf sie fortgeleitete Thrombenbildung und die Aufnahme zersetzter, fauliger Stoffe in's Blut das Hauptsächlichste in der Pathogenese sind; indessen glaubte ich doch am besten zu thun, wenn ich der lichtvollen Schilderung, welche Lebert an diesem Krankheitsverlaufe gibt, möglichst getreu und ohne Unterbrechung folgte.

Es sei hier noch erwähnt, dass die Cerebralerscheinungen manchmal in so vehementer Weise auftreten, dass dieselben, namentlich beim Fehlen der Anamnese, ganz gut einen urämischen Zustand, bedingt durch ein Nierenleiden, vortäuschen können. (A. f. O. IV. S. 117).

Robin (Des affections cérebrales consécutives aux lésions non traumatiques du rocher et de l'appareil auditif. Paris 1883)

behandelt in Kapitel 3 Abtheilung 3 und 4 die Sinusphlebitis auf Grund eigener Untersuchungen und statistischer Erhebungen. Die anatomische Lagerung des Lateralsinus am Felsenbein und ihre beiderseitigen directen Gefässbeziehungen erklären die Häufigkeit der Sinusphlebitis nach Ohreiterungen. Am häufigsten ist der Lateralsinus betroffen, dann die Jugularvene, die Sinus petrosus super. und inf., dann cavernosus und endlich longitudinalis sup. Am häufigsten ist die Phlebitis des Lateralsinus und der Jugularvene zu-

sammen, nachher die erstere zusammen mit derjenigen der Sinus petrosi, mehr als 3 Sinus zusammen sind nur ausnahmsweise afficirt. Die Phlebitis der Sinus wird fortgeleitet entweder durch Caries des Warzenfortsatzes (Brouardel) oder ohne diese allein durch die Phlebitis der Knochengefässe (Politzer). Bei Communication des Sinus mit dem Mittelohr infolge Perforation der membranösen Sinuswand und cariösen Defektes im Felsenbein sind Sinusblutungen zu befürchten, aber sie treten selten ein infolge Verstopfung der Oeffnung durch Blutcoagula. Weitere Folgen sind die purulente Infektion, Hirnhämorrhagie, (6 Fälle von Gintrac), Compression der Nerven im foramen jugulare bei Thrombose der Jugularvene (Beck). Die Sinusphlebitis kann bei selbst grossen cariösen Defekten im sulcus transversus fehlen (Politzer, Bezold). Der Thrombus kann sich auch organisiren (Eyssel, Politzer, Fraenkel). Die Sinusphlebitis ist sehr häufig mit den beiden andern intracraniellen Folgeerkrankungen der Ohreiterungen complicirt, ohne dass man selbst durch die Sektion die Reihenfolge derselben sicherstellen kann. Unter 200 Fällen war die Affektion 70 Mal uncomplicirt, und zwar 24 Mal, also am häufigsten, die Sinusphlebitis rein, dann Grosshirnabscess 22 Mal, Meningitis 20 Mal, Kleinhirnabscess 4 Mal. Am häufigsten kamen zusammen vor Meningitis und Grosshirnabscess 55 Mal, dann folgten Meningitis und Phlebitis 28 Mal, dann Meningitis, Phlebitis und Grosshirnabscess 20 Mal, Meningitis, Phlebitis und Kleinhirnabscess 14 Mal u. s. w. in 130 Fällen.

Ist der Lateralsinus allein befallen, kommt es zu Stauungen im Emissar. Santorini und zur Schwellung an der Oeffnung desselben am Warzenfortsatz, öfters auch am Schläfenbein (Moos). Bei Forsetzung der Thrombose auf die Jugularvene findet sich Schwellung mit und ohne Schmerz am Halse längs derselben und die Gefässe der gleichseitigen Gesichts- und Halspartie sind erweitert. Geht die Thrombose auf die Gesichtsvenen über, folgt eine erysipelatöse Röthung des Gesichts (Wreden), und durch die Sesemann'sche Anastomose kann die Thrombose durch die Orbita auf den Sinus cavernosus übergehen. Als charakteristisch für Trombose des Si. longitud. sup. führt er Nasenbluten (Henle, Wreden), Convulsionen (Wreden), Erweiterung der Hautvenen an Schläfe und Ohr an (Gerhadt, Nothnagel); für die des Si. cavernosus Schwellung am Auge, retrobulläres Oedem, Exopthalmus, Amblyopie, Chemosis, und infolge Lähmung der anliegenden Hirnnerven: Augenlähmungen, Ptosis, Supraorbitalneuralgien, Epiphora, Photophobie (Wreden). R. erklärt die Lähmungen der Nerven nicht als Folge von Druck des Thrombus, denn sie fehlen sehr oft, sondern als Folge der Phlebitis. Dazu kommen dann die pyämischen und metastatischen Symptome: die häufig wiederkehrenden Schüttelfröste und Schweisse, die bis über 4° gehenden täglichen Temperaturschwankungen.

Die Dauer der meningitischen Form schwankt zwischen 4 und 15 Tagen, die typhoide zwischen 7 und 25 Tagen, die pyämische zwischen 16 und 30 Tagen, und zwar zwischen 4 und 10 Tagen 22 Mal zwischen 11 und 20 Tagen 35 Mal, zwischen 21 und 30 Tagen 14 Mal, zwischen 31 und 45 Tagen 10 Mal, über 45 Tage 2 Mal.

Die nicht unbeträchtliche Reihe von Heilungen der Pyämie fordert zur rechtzeitigen energischen Therapie auf; öfters freilich mögen diese Heilungen nur vorübergehend und scheinbar sein, dann wenn später doch noch der Tod durch Meningitis eintritt (Politzer). R. hält die Veränderungen im Augenhintergrund für ein wichtiges Krankheitssymptom für die Anfangsstadien, für das Endstadium hat es freilich nur ein wissenschaftliches Interesse.

Die typhösen Hirnsymptome fanden sich in 44 % bei Encephalitis und Hirnabscess, in 35 % bei Meningitis, in 21 % bei Phlebitis;

die meningitischen in 52 % bei Meningitis, 31 % bei Hirnabscess und 17 % bei Phlebitis, die paralytischen Symptome in 50 % bei Hirnabscsse, 37 % bei Meningitis und 13 % bei Phlebitis, und die pyämischen sind nur in $^1/_8$ der Fälle von Sinusphlebitis gefunden worden, und von diesem wieder war die Sinusphlebitis in 55 % isolirt, in 40 % mit anderen Veränderungen complicirt, und in 5 % nicht vorhanden gewesen. Die meningitischen und typhösen Hirnsymptome finden sich danach besonders bei Meningo-Encephalitis und bei Hirnabscess, und die pyämischen besonders bei Sinusphlebitis, freilich nicht ausnahmslos.

Die Kapitel der Prognose und Therapie bringen nichts Neues.

Schwartze (Die Chirurgischen Krankheiten des Ohrs. 1885)

sagt (S. 402): In Deutschland wurde besonders durch Lebert der Nachweis geliefert, dass in vielen Fällen die Phlebitis der Hirnsinus das Mittelglied bilde zwischen Otitis und Hirnentzündung (Hirnabscess, Meningitis) oder metastatischer Pyämie. Es können sich aber diese Folgezustände auch direct entwickeln, ohne die Vermittlung einer Sinusthrombose oder Sinusphlebitis. Die Pyämie nimmt dann ihren Ausgang von dem Bulbus der Vena jugularis oder den dyploëtischen Knochennerven im Schläfenbein. — (S. 404): Die vielleicht häufigste Todesursache der chronischen Mittelohreiterungen ist Pyämie durch Phlebitis der Hirnsinus. Am häufigsten betrifft die letztere den Sinus transversus, seltener den Sinus petrosus sup., oder den Sinus cavernosus. . . . Erst wenn Zersetzungserreger in den verstopften Sinuseindringen, wird ein eitriger oder jauchiger Zerfall des Thrombus herbeigeführt, und es kommt dann zu sekundären Thrombosen andrer Hirnsinus, der Venae jugulares, ophthalmicae, cervicales profundae, und gewöhnlich zu Embolien in der A. pulmonalis mit Infarkten und metastatischen Abscessen in den Lungen. . . .

Fauvel (De la phlébite aigue des sinus de la dure-mère. Thèse de Paris. 14. Juni 1887)

bespricht unter den verschiedenen Ursachen der Sinusphlebitis, wie Wunden und Traumen des Kopfes, Periostitis am Stirnbein, am Ober- und Unterkiefer nach Zahncaries, Entzündungen der Weichtheile am Hals und im Gesicht u. s. w. — auch die Ohreiterungen mit. Die Symptomatologie beginnt mit den Worten: tous les auteurs ont insisté sur le vague des symptômes, leurs allures et peu significatives la difficulté de reconnaître la lésion pendant la vie, berücksichtigt die ätiologischen Momente in gleicher Weise auf kaum 8 Seiten und bringt für das otogene Sinusphlebitis nichts Neues. Dasselbe gilt von der Diagnose, die auf zwei Seiten abgethan ist; Prognose und Behandlung sind nicht besonders besprochen. Ein eigener Fall von otogener Sinusphlebitis ist nicht beschrieben.

Lancial (De la thrombose des sinus de la dure-mère. Thèse de Paris 12. Juli 1888)

bespricht in seiner sehr gründlichen und ausführlichen Arbeit zuerst die anatomischen Verhältnisse der Hirnsinus, dann die allgemeinen Symptome der Thrombose und Phlebitis der Venen und Sinus, trennt die marantische Thrombose von der inflammatorischen Thrombophlebitis und behandelt im 2. Kapitel des 2. Hauptabschnittes die otogene Sinusphlebitis. S. 62 be-

tont er die Häufigkeit der verschiedenen Metastasen in den Lungen, die Seltenheit derselben in der Le ber; — freilich in den daraufhin untersuchten Fällen sind solche wohl gefunden worden — und die Seltenheit der metastatischen Abscesse in den Gelenken. Er unterscheidet die meningitische, die typhoide und die pyämisch Form der Sinusphlebitis. Bei der letzten Form tritt gleich zu Anfang Kopfschmerz auf, oder derselbe steigert sich, wenn er früher vorhanden war, und sitzt auf der ohrkranken Seite und nicht in der Stirn wie bei der meningitischen Form. Zugleich kommt ein verschieden starker Schüttelfrost mit nachfolgendem Schweisse, der sich verschiedenfach und nach verschiedenen Pausen wiederholen kann. Der Ohrfluss stockt mehr oder weniger. Icterus. Prostration. Ende der 1. Woche, manchmal früher, verschlechtert sich der Zustand wesentlich, der Puls wird unregelmässig, Obstipation weicht einer starken Diarrhoe, zu starkem Schüttelfrost kommen Temperatursteigerungen bis auf 40° und rasche Schwankungen um 4—5 Grad; oft bleibt das Fieber continuirlich. In solchen Fällen ist die Diagnose leicht. Dazu kommen die Erscheinungen der metastatischen Entzündungen in den Lungen und Gelenken. In manchen Fällen kommt es zur Schwellung und Entzündung am Halse längs des Verlaufs der Jugularvene und darf man auf Thrombose derselben nach Duplay rechnen. Sehr häufig sind Icterus und Leberschmerzen; letztere aber abhängig von einer allgemeinen entzündlichen Schwellung. Charakteristisch ist das freie Sensorium. Delirien sind zumeist ruhiger als bei der meningitischen Form. Dem Tod in Convulsionen gehen gewöhnlich Collaps und Coma voraus. Die Dauer ist sehr verschieden, von allen 3 Formen aber die längste; sie schwankt zwischen einigen Tagen und mehr als einen Monat. — Am häufigsten ist der Sinus lateralis befallen, und das hängt zusammen mit der nahen anatomischen Lagerung am Felsenbein, in dem sich die Mittelohreiterungen abspielen; öfters sind die anderen Sinus mitbefallen. Chronische Mittelohreiterungen geben häufiger als acute den Anstoss zur Sinusphlebitis. Caries der Felsenbeine involvirt nicht unbedingt Sinusphlebitis. Schon die Gefässe desselben vermitteln dieselbe ganz allein: im Lateralsinus diejenigen der hinteren Felsenbeinwand, die des Labyrinthes im Sinus petrosus superior, und die am Tegmen tympani können ausser einer Phlebitis noch bedingen une méningite mortelle d'origine vasculaire. Zum Entstehen der otogenen Sinusphlebitis reichen die cariösen Prozesse im Felsenbein und die phlebitischen Prozesse in den Knochenvenen vollkommen aus. Häufiger fand sich Cholesteatom als Ursache der Mittelohreiterung.

Nach **Steinbrügge** (Die Pathologische Anatomie des Ohrs. S. 74) werden die venösen Blutleiter, nachdem cariöse Lückenbildung und Durchbruch in die Fossa sigmoidea (selten in den Sulc. petros. sup.) stattgefunden hat, in vielen Fällen mit ergriffen, wodurch Blutungen (Koeppe), vor Allem aber Phlebitis, Thrombose und Pyämie bedingt werden können. Eine weitere Gefahr pyämischer Infektion beruht schliesslich auch darauf, dass die kleineren Knochenvenen des Felsenbeins Infektionsträger aufnehmen und Thromben bilden, deren Bruchstücke, wenngleich selten, in den allgemeinen Blutstrom gelangen (Osteophlebitis). —

Roosa (Lehrbuch der praktischen Ohrenheilkunde. Deutsch von Weiss. S. 315)

fügt an 2 Fälle, welche darthun, lass Pyämie oder metastatische Abscesse durch den Eintritt von Eiter in die Circulation durch die Warzenvenen oder

den Lateralsinus resultiren kann, noch einen hinzu, der in Genesung endete und die interessante Thatsache aufweist, dass die Genesung ohne Gebrauch von Medicin erfolgte.

Szenes (Ueber metastatische Prozesse infolge der Otitis media. D. A. f. kl. M. Band 44. 1889)
entwirft auf Grund der Fälle aus der Literatur und 3 eignen das klinische Bild der metastatischen Prozesse infolge der Otitis media. Unter anderem sagt er, um das Wichtigste hervorzuheben: bedeutend häufiger wird sich die Metastase einer chronischen als einer acuten Affection der Trommelhöhle zugesellen. — Durch das Hineingerathen des inficirenden Stoffes in den Blutstrom entsteht der subjective Schüttelfrost, dem dann das objectiv wahrnehmbare hohe Fieber entsprechen wird. — Der Ort der metastatischen Complicationen ist sehr verschieden; zumeist tritt die Metastase in den Lungen auf, . . . im Gehirn; hierher gehören die Fälle, in denen die Metastase an der entgegengesetzten Seite des Ohrübels auftritt. — Die Prognose ist nicht die günstigste. . . . Es ist möglich, dass die Metastase zuerst auf einem solchen Platze auftritt, zu dem wir leicht hinzukönnen, die Behandlung kann daher von Erfolg sein; später aber tritt sie an einer solchen Stelle auf, wo wir nicht einschreiten können, und der Exitus bleibt nicht aus. — Die Behandlung muss sich unbedingt auf beide, die primäre und sekundäre Erkrankung beziehen. —

Nach **Hartmann** (Die Krankheiten des Ohrs. V. Auflage. S. 194/5)
werden durch Aufnahme von Eitermasse oder frischem oder zerfallenem thrombotischem Material in das Blut pyämische Erscheinungen und embolische Ernährungsstörungen und Entzündungen in den verschiedensten Körperorganen veranlasst. Bei Fortschreiten des Prozesses nach der Peripherie können die vereiternden Thromben zu eitriger Meningitis Veranlassung geben.

Wird thrombotisches Material durch den Blutkreislauf im übrigen Körper verbreitet, so entwickeln sich embolische Prozesse an den verschiedensten Körperstellen. Durch Aufnahme von Mikroorganismen der septischen Eiterung kommt es zu Pyämie mit den ihr zukommenden Erscheinungen.

Gruber (Lehrbuch der Ohrenheilkunde. II. Auflage. S. 455) lehrt:
Wenn der Eiter oder anderweitige Infectionsstoffe aus dem Bereiche des Mittelohrs ausgetreten sind, dann können sie sich längs der anatomischen Gebilde Weg bahnen oder, indem sie in die Gefässe aufgenommen und in die Organe abgelagert werden, in den entlegensten Organen metastatische Abscesse unter den Erscheinungen der Pyämie zu Stande bringen. So entstehen Entzündungen im Gehirn und seinen Häuten, in der Lunge, Leber, Milz, in den Drüsen, in den Gelenken, eitrige Entzündungen der Pleura, des Peritoneums etc. Von höchst trauriger Bedeutung sind etwaige Schüttelfröste, indem sie gewöhnlich als Zeichen einer erneuerten Exacerbation der lokalen Entzündung, oder als Zeichen der consecutiven Erkrankung des Gehirns und seiner Häute, oder als erstes Zeichen der in Entwicklung begriffenen Pyämie mit allen ihren bösen Folgen aufzufassen sind. Als ebenso schlimmes Zeichen ist im Verlaufe einer Otitis media purulenta eine unter fieberhaften Erscheinungen zu Stande kommende Affection der im Thorax eingeschlossenen Gebilde zu betrachten. Mitunter tritt als Folge der aus einem solchen Zustande sich entwickelnden Pyämie eine heftige, den Kranken in kurzer Zeit tödtende, eitrige Pleuritis auf, welche sich gewöhnlich durch

heftigen, stechenden Schmerz in der entsprechenden Thoraxgegend ankündigt, und die höchste Beachtung des Arztes verdient. Auch Peritonitis kommt als Folgezustand einer eitrigen Mittelohrentzündung zu Stande; sie gehört zu den seltensten sekundären Complicationen, verlief aber in allen Fällen, die Gr. beobachtete, tödtlich.

Urbantschitsch (Lehrbuch der Ohrenheilkunde. III. Auflage) beschreibt auf S. 310—315 die Phlebitis mit Thrombosenbildung und bespricht einzeln die bei Thrombosenbildung in d. V. jugularis, den Sinus transversus, longitudinalis superior und cavernosus auftretenden Symptome. Bei der entzündlichen Thrombosirung der V. jugularis interna bildet sich an den seitlichen Partien des Halses, von der Gegend des Unterkiefergelenks nach abwärts, entlang dem innern Rande des M. sternocleidomastoideus, eine gegen Druck ausserordentlich empfindliche Geschwulst ohne auffällige Röthe der Cutisdecke (Phlegmasia alba dolens). Die Venennetze treten am Halse und an den Wangen stark hervor, und vor Allem erscheint die V. jugularis ext., die nunmehr bestimmt ist, einen Theil des Blutes aus dem Gebiete der V. jugularis int., der V. cava sup. zuzuführen, bedeutend erweitert, dabei meistens deutlich undulirend. Dagegen kann die V. jugularis interna unterhalb des Thrombus vollständig leer sein, während sie wieder in andern Fällen ein Volumen besitzt, welches das der anderen, nicht thombosirten V. jugular. int. sogar übertrifft (Schwartze). Durch Herstellung eines mächtigen Collateralkreislaufs zwischen den beiden V. jugular. int. lenkt der Blutstrom allmählich auf die andere Seite um. So lange die Thrombosenbildung auf die V. jugular. int. beschränkt bleibt, finden die V. faciales durch die Collateraläste einen genügenden Abfluss und bieten daher gewöhnlich keine auffälligen Erscheinungen dar. Dagegen wird bei dem Weiterschreiten der Thrombosenbildungen auf die Gesichtsvenen, der venöse Abfluss aus deren Gebiet verhindert, wodurch sich eine dem Erysipel gleichende Schwellung an den Wangen und Augenlidern bildet; dabei kann die oberflächliche Epidermisschichte in mächtigen Blasen abgehoben werden. Von der V. facialis gelangt die Thrombosenbildung zuweilen auf dem Wege eines von Sesemann nachgewiesenen Astes der Facialvene in die Orbita und von da weiter in den Sinus cavernosus. Der in der Fossa jugularis befindliche Thrombus ist im Stande, durch Druck auf die N. glossopharyngeus, vagus, accessorius Willisii und hypoglossus, die durch das foramen jugulare austreten und in der oberen Abtheilung der fossa jugul. verlaufen, Reizungs- und Lähmungserscheinungen im Gebiete dieser Nerven hervorzurufen. Bezüglich des mittelst Digitaluntersuchung zu führenden Nachweises der Gegenwart eines obturirenden Thrombus als eines harten Stranges im Verlaufe der V. jugul. int. wäre vor einer etwaigen Verwechselung eines straff gespannten Bündels des M. sternocleidomastoid. mit einem Thrombus zu warnen: — bei Thrombose des Sinus transversus zeigt sich manchmal die von Griesinger hervorgehobene Schwellung, welche von Proc. mastoid. bis zum Foramen occipital. magn. reicht. Moos fand ein Oedem in der Schläfengegend.

Die Symptome einer Thrombosirung des Sinus longitudinalis superior bestehen in epileptiformen Anfällen und bei Kindern in Nasenblutungen, ferner in einem starken Hervortreten der von der Stirnfontanelle zu den beiden Schläfen und der Ohrmuschel ziehenden Venen. Die epileptiformen Anfälle werden auf Apoplexien in die Rindensubstanz bezogen, welche durch den verhinderten Abfluss des venösen Blutes von der Gehirnconvexität zu Stande kommen. — Die Symptome der Thrombosirung des Sinus

cavernosus sind folgende: anlässlich eines behinderten Abflusses des venösen Blutes aus der Orbita in den S. cavernosus bildet sich ein retrobulbäres Oedem, das einen Exophthalmus veranlasst und ferner durch eine mechanische Stauung der Retinalgefässe am betreffenden Auge eine vorübergehende Erblindung herbeiführt. Ausserdem treten zuweilen in der äussern Umgebung des Auges, an den Lidern, Stirn und Nase Schwellungen auf. Bei Druck des Thrombus auf die an der äussern Wand des S. cavernosus verlaufenden N. abducens und oculomotorius entstehen Lähmungen dieser Nerven, welche sich in einer Ablenkung des Auges nach innen und in einer Ptosis der obern Augenlider äussern. Bei einer gleichzeitigen Einwirkung auf den an der untern und äussern Wand des S. cavernosus verlaufenden I. Ast des Trigeminus geben sich Neuralgien in der Supraorbitalgegend, Thränenträufeln und Lichtscheu zu erkennen. — Diese Symptome finden sich keineswegs bei jeder Thrombusbildung, sondern finden sich zuweilen nur vereinzelt, und dann ist keine sichere Diagnose möglich. Andererseits tritt eine oder die andere sonst der Thrombose zukommende Erscheinung während des Lebens auffällig hervor, ohne dass die Section den Nachweis einer Thrombusbildung erbringen würde. Es ist also nur bei gleichzeitigem Auftreten mehrerer Symptome, welche sich bei Thrombosirung der oben genannten venösen Gefässe gewöhnlich zu erkennen geben, die Diagnose auf Thombose der V. jugularis, bez. des einen oder des andern Hirnsinus, mit hoher Wahrscheinlichkeit zu stellen. — Dazu kommen Metastasen. — Der Ausgang einer Phlebitis mit Thrombose ist zumeist letal und erfolgt gewöhnlich innerhalb einiger Tage, zuweilen erst nach einigen Wochen. — Manchmal vermögen die Sinuswandungen dem Entzündungsprozesse einen auffälligen Widerstand entgegen zu setzen.

Nach **Kirchner** (Handbuch der Ohrenheilkunde. III. Aufl. S. 167) sind die cariösen Prozesse im Warzenfortsatze, wenn sie auch viele Jahre hindurch ohne erhebliche Belästigung des Patienten fortbestehen können, dennoch äusserst gefährlich und geben nicht selten Veranlassung zu einem raschen Exitus letalis durch Meningitis, Thrombose, Pyämie, oder Hirnabscess. — Es ist ja auch leicht erklärlich, dass die in den buchtigen Höhlen des Mittelohrs stagnirenden stinkenden Eitermassen mit der Zeit schädliche Stoffe in die Blutbahn bringen, wodurch schwere Erkrankungen der Lunge, Ernährungsstörungen, sekundäre Abscesse in Lymphdrüsen etc. veranlasst werden.

Nach **Rohrer** (Lehrbuch der Ohrenheilkunde. S. 152) führt die Sinusphlebitis zum tödtlichen Ausgang unter dem Bilde der Pyämie. — Nicht immer ist die Phlebitis eine Folge direkter Arrosion, sie kann auf indirektem Wege zu Stande kommen, indem der Krankheitsprozess durch die kleinen Knochenvenen nach dem Sinus hin sich fortpflanzt. — Mit dem Eintritt jauchigen Zerfalles der Gerinnsel beginnen die schweren Allgemeinerscheinungen und das Auftreten embolischer Metastasen in näheren und entfernteren Gefässbezirken. Mit den jeweiligen Schüben in Verbindung stehen die charakteristischen Schüttelfröste, deren excessive Temperatursteigerungen bis auf 41,5° parallel gehen, um mit collapsartigen Zuständen abzuwechseln. — Die Sinusphlebitis führt entweder rasch zu tödtlichem Ausgang, oder es schleppt sich der Kranke in wochen- oder monatelangem Siechthum dahin, um schliesslich an embolischer Pleuro-Pneumonie oder Lungengangrän zu Grunde zu gehen. Die Prognose dieser Affection ist fast immer letal, sobald die ausgesprochenen Symptome der Allgemeinaffection

auftreten. Heilung ist nur dann möglich, wenn die Thrombose lokalisirt bleibt, der Thrombus sich organisirt und narbig transformirt wird, wobei das Gefäss ganz oder theilweise obliterirt.

Wenn sich nach **Bing** (Vorlesungen über Ohrenheilkunde. S. 181) die Entzündung des Mittelohrs auf jene Partien fortsetzt, mit welchen das Mittelohr dem Schädelinnern unmittelbar benachbart ist, können in weiterer Folge Meningitis, Sinusphlebitis, Encephalitis, als meist lethal endende Complicationen entstehen, wie andererseits bei der eitrigen Mittelohrentzündung manchmal Infectionskeime (Streptococcen) schon direkt von den Venen des Schläfebeins aufgenommen in den allgemeinen Kreislauf gelangen und metastatische Entzündung verschiedener Organe und Gewebe bedingen (Pyämie). Diese Complicationen treten in manchen Fällen schon mitten im Verlaufe der eitrigen Mittelohrentzündung hervor, sodass z. B. auf einmal unter Ansteigen des Fiebers die Otorrhoe versiegt und bald eine septische Pleuritis sich nachweisen lässt oder unter subfebrilen Temperaturen mit leichten Schüttelfrösten eine metastatische Entzündung im Kniegelenke sich heraus bildet; dabei kann das lokale Ohrenleiden zur Heilung kommen, während die Complicationskrankheit ihren weitern Fortgang nimmt.

Eg. Hoffmann (Zur Pathogenese der nach Entzündungen des Gehörorgans auftretenden Erkrankungen des Schädelinnern. D. m. W. 1889. Nr. 10. S. 191)

hält die Bedingungen und Verhältnisse, unter welchen auf den theils physiologischen Bahnen, wie innerer Gehörgang, canalis facialis, mit seinen Durchtrittsöffnungen für seine Nervenäste, die Aquäductus, die canaliculi caroticotympanici und die Knochenvenen — theils mehr pathologischen Spaltbildungen im Knochen wie die Fissura petroso-squamosa, der Hiatus subarcuatus, und die am Tegmen tympani und am Sulcus sigmoideus vorkommenden Dehiscenzen, schliesslich die an der Wand der Carotis und des Bulbus V. jugularis — die Entzündung nach dem Schädelinnern weiter schreitet — für die acuten Eiterungen, für andere wie für die chronischen.

Bei den acuten ist es im Wesentlichen die Eiterverhaltung, welche entweder zu einer raschen Zerstörung des Knochens und mittelst dieser oder auf direktem Wege durch die beschriebenen Oeffnungen und Kanäle zum Uebergreifen der Entzündung auf die Meningen führt. Wenn die Oeffnung im Trommelfell zu spät eintritt, oder zu klein und hochgelegen ist u. s. f.; am günstigsten sind die im hintern untern Quadrant gelegenen.

Bei der chronischen Entzündung ist es zwar im Wesentlichen auch Eiterverhaltung, welche zum Uebergreifen auf das Schädelinnere führt, doch bewirkt dies die Retention des Sekrets meist nicht direkt, sondern durch die chronische Einwirkung desselben kommt es — wie oben erwähnt — zu Veränderungen in der Schleimhaut und den Knochen — Ulcerationen der Schleimhaut und Knochen —, welche dazu führen. Perforationen in der Membrana Shrapnelli, Cholesteatome; Polypen, Exostosen, Verwachsungen der Wandungen u. s. w.

Nach **Pitt** (An analysis of fifty-seven fatal cases of ear disease and of the complications which led to death. The Brith's Med. Journ. 1890. March 22)

fand sich bei Lateralsinusthrombose 9 Mal cariöser Defekt in der hinteren Felsenbeinwand und Entzündung der Dura, 3 Mal darunter mit subduralem

Abscess; in den übrigen Fällen war die Dura normal und die Infection des Sinus durch die aus dem Felsenbein zuführenden Venen fortgeleitet worden z. B. durch die Schneckenvene. In der Hälfte der Fälle also direkte Fortpflanzung der Eiterung vom Ohr und Felsenbein auf Sinus, in 1 Falle Fistel zwischen Mittelohr und Sinus. In $^1/_3$ der Fälle kam die Sinusphlebitis nach Eiterung in den Warzenfortsatzellen. Die V. jugularis war 10 Mal mit afficirt, und nur 4 Mal gesund; der Sinus longitudinalis war 4 Mal mit afficirt, 3 Mal auch der Sinus transversus der ohrgesunden Seite. 4 Mal Eiterung um die V. jugularis herum. Ueber 70% Tod durch Lungenmetastasen, viel seltener Meningitis, Hirnabscess, Retropharyngealabscess. Von 4 Meningitisfällen waren je 2 nach Durchbruch der Dura des Felsenbeins und durch Fortleitung durch den innern Gehörgang entstanden. Bei Complication mit Hirnabscess dauert die Krankheit mindestens Monate; in nur 5 Fällen dauerte sie nicht ganz 7 Wochen, in 3 nur 3 Wochen. Die Dauer der Krankheit nach den ersten Symptomen von Sinusphlebitis betrug 6 Mal 6—8 Wochen, 3 Mal 2—3 Wochen, 10 Mal weniger als 3 Wochen. Die beiden kürzesten Fälle dauerten 1 und $1^1/_2$ Wochen. Von den Symptomen wurden am häufigsten beobachtet Fieber 16 Mal (fieberlos nur 1 Mal), Kopfschmerzen 11 Mal, Schüttelfröste 10 Mal, pyämische Temperaturschwankungen, Ohrschmerzen 9 Mal, Erbrechen 7 Mal, Coma 5 Mal; Somnolenz, Schwindel, Delirien, Convulsionen je 2 Mal, und je 1 Mal Diarrhoe, Prostration, Nephritis, Paraplegie. Es fand sich Neuritis optica 6 Mal, bei reiner Sinusphlebitis 4 Mal, 2 Mal bei Sinusphlebitis mit Eiterung im Gehirn und Kleinhirn, 1 Mal war der Augenhintergrund normal; im Allgemeinen findet sich Neuritis optica häufiger bei Sinusthrombose als anderen Affectionen. Die Therapie muss den Zweck verfolgen, die Pyämie zu verhüten durch Unterbindung der V. jugularis int. am Halse, Blosslegung des Sinus transversus und Punktion, zur Feststellung der Diagnose und ev. Eröffnung und Ausspülung bei Sinusphlebitis. Die Thesen Pitt's für Sinusphlebitis, Meningitis und Hirnabscess habe ich im Kapitel der Diagnose angeführt.

Nach **Eulenstein** (Ueber pyämische Metastasen bei acuten Erkrankungen im Schläfenbein. M. f. O. 1893. Juni)

stellen das grösste Contingent der bei Otitis media purulenta resp. Schläfenbeinerkrankungen beobachteten Pyämieen die chronischen Prozesse. Recht selten dagegen ist eine Pyämie, die durch acute Mittelohr- und Schläfenbein-Erkrankungen hervorgerufen wird. Nach Zusammenstellung von 24 Fällen aus der Literatur trifft, wenigstens für die an acute Ohreiterungen sich anschliessenden Pyämiefälle, die Voraussetzung nicht zu, dass für ihr Zustandekommen in überwiegender Mehrheit Sinusthrombose verantwortlich zu machen sind. Es fanden sich

Thrombosen im Sinus transversus (u. Ven. jugul.) . . .	in	8 Fällen;
„ „ „ petros. sup. u. cavernos.	„	1 „
wahrscheinliche Thrombosen (Schwellung am Kopfnicker)	„	4 „
Keine Thrombosen	„	11 „

Das Verhältniss der Metastasen zu den Thrombosen stellt sich folgendermassen dar:

Thrombosen mit Metastasen	=	7 Fälle
Wahrscheinliche Thrombosen mit Metastasen .	=	2 „
Thrombose ohne Metastasen	=	3 „
Wahrscheinliche Thrombose ohne Metastasen.	=	2 „
Metastasen ohne Thrombosen	=	8 „
Keine Thrombosen und keine Metastasen . .	=	2 „

In diesen 24 Fällen sind Fröste überhaupt notirt in 17 Fällen, keine Fröste in 7 Fällen. Fröste mit Metastasen sind in 11 Fällen; Fröste ohne Metastasen in 6 Fällen notirt; ferner finden sich Metastasen, ohne dass Fröste notirt sind, in 6 Fällen. Die überwiegende Mehrzahl der Fälle mit Metastasenbildung geht demnach mit Frösten einher. In 9 Fällen sicher constatirter Thrombosen sind 5 Mal Fröste, 4 Mal keine Fröste notirt. Es fanden sich weiter: 16 metastatische Herde; und zwar waren befallen: Lunge und Pleura 8 Mal. Kniegelenk 4 Mal. Sternoclaviculargelenk 2 Mal. Niere 2 Mal.

Sofort in die Augen fallend ist das Ueberwiegen der Metastasen in den Gelenken, nämlich 10 Mal, und in den Lungen und Pleuren 8 Mal. Ueber diese Bevorzugung der Gelenke beim Auftreten von Metastasen ist pathologisch-anatomischerseits eine Erklärung bis jetzt noch nicht gefunden worden. In den 8 Fällen von Lunge- und Pleura-Metastasen fanden sich nur 3 Mal Sinusthrombosen; 5 Mal war dies nicht der Fall.

Der Tod war in 13 Fällen und Heilung in 10 Fällen notirt.

Jansen (Ueber Hirnsinusthrombose nach Mittelohreiterungen. A. f. O. XXXV. S. 275).

fand in einer Zusammenstellung von 213 Sinus-transversus-Thrombosen, 73 Lungenmetastasen und 25 Metastasen in andern Organen, nämlich Schultergelenk 7, Ellenbogen 3, und je 1 in Schulter, Schlüsselbein, untere Extremität, Phalangometatarsalgelenk, Carporadialgelenk, mehrere Gelenke, Fussgelenk, Symphyse, Wirbel, Vorderarm, Musc. transvers. abdom., Epiglottisfalte, Pericard, Endocarditis, und in andere Organe. Sowohl die pulmonären, wie insbesondere die Gelenkmetastasen, welche häufig seröser Natur sind, zeigen sich einer Spontanheilung zugängig. Da das untere Thrombusende, an dem die Verschleppung erfolgt, häufig wenig septisch inficirt ist, so kommt es bei den Lungeninfarcten nicht immer zum jauchigen Zerfall, sondern auch zur Heilung. Andererseits sind eitrige Metastasen auch bei nicht zerfallenen Thromben beobachtet (Ballance).

Nach **Jacobson** (Lehrbuch der Ohrenheilkunde. 1893. S. 400)

kommt es bei eitriger Phlebitis der Hirnsinus gewöhnlich zu einer ausgesprochenen Pyämie oder Septicämie. Die bedrohlichen Erscheinungen treten in der Regel ganz plötzlich auf. Bei der Pyämie treten sie meist mit einem Schüttelfrost ein, welcher sich später öfters wiederholen kann, nicht selten sogar mehrmals täglich auftritt, in andern Fällen aber auch gänzlich fehlt. Gewöhnlich kommt es zu hohem und lange andauerndem Fieber von stark remittirendem oder intermittirendem Charakter mit häufigen unregelmässigen und jähen Schwankungen der Temperaturcurven zwischen 40° oder mehr und normaler bez. subnormaler Temperatur im Laufe eines Tages. Nur selten ist das Fieber gering. Mitunter setzt es einige Tage aus, um dann von Neuem wiederzukehren. Besteht eine complicirende Leptomeningitis, so kann es auch continuirlich sein.

Daneben sind gewöhnlich starke Appetitlosigkeit, Kopfschmerzen, zuweilen Uebelkeit oder Erbrechen und profuse Durchfälle vorhanden. Sehr häufig entwickelt sich Ikterus. In manchen Fällen befinden sich die Patienten zwischen den Frostanfällen, die häufig von profusen Schweissen gefolgt sind, im Ganzen relativ wohl. Sodann kann es in Folge von Verschleppung von Eitercoccen bez. losgelöster Bröckel der inficirten oder eitrigen Thromben durch den Blutstrom zur Entwicklung von Eiterungen in den verschiedensten

Organen kommen. Die metastatischen Eiterherde und Entzündungsprozesse finden sich am häufigsten in den Lungen, der Milz und den Gelenken, seltener in der Leber, den Nieren, dem Herzen, Gehirn, den Meningen, Augen etc. In Folge der Metastasen in innern Organen können Hämoptoe, Bronchitis, lobuläre Pneumonie, Lungenabscesse, fibrinöse und eitrige Pleuritis oder Endocarditis auftreten. Pyämische Entzündungen und Abscesse in dem subcutanen Zellgewebe, den Lymphdrüsen, Muskeln, Gelenken, dem Knochenmark verlaufen oft völlig schmerzlos. Zuweilen bestehen capilläre Blutungen.

Bei der reinen Septicämie, welche durch Aufnahme fauliger Stoffe in den Blutkreislauf entsteht, sind die embolischen Infarcte, die metastatischen Entzündungen und insbesondere die Eiterungen sehr viel seltener als bei der Pyämie. Auch bei ihr besteht gewöhnlich, wenn auch nicht immer, hohes Fieber. Meist indessen ist dasselbe continuirlich. Auch bei dem fehlenden Fieber ist der Puls stets sehr beschleunigt. Oft bestehen Ikterus und Durchfälle. Letztere zeigen mitunter eine blutig diphtheritische Beschaffenheit. An der Haut beobachtet man öfters vesiculöse, pustulöse oder urticaria-, masern-, und scharlachähnliche Exantheme. Häufig finden sich Blutungen auf der Haut (kleine punktförmige Hämorrhagieen oder ausgedehnte Sugillationen), in den Pleuren, dem Pericardium, Magendarmkanal, Nieren, Harnblase, Retina und andern Organen. Mitunter verbindet sich die Septicämie mit pyämischen Symptomen und spricht man dann von Pyo-Septicämie. Bei beiden Krankheiten besteht öfters Kopfschmerz und Benommenheit.

Nach **Koerner** (Die otitischen Erkrankungen des Hirns, der Hirnhäute und der Blutleiter. 1894. S. 53)

führen die meisten Fälle von Phlebitis des Sinus transversus zur pyämischen Infection des Gesammtorganismus. Wenn der Thrombus nur theilweise vereitert oder verjaucht, centralwärts aber den Sinus oder die Jugularis vollständig verschliesst, bleibt die Infection der Blutbahn meistens aus. Nur selten geht in solchen Fällen die Entzündung über das Torcular Herophili hinaus oder durch einen der Sinus petrosi, den Si. cavernos. und den Si. circularis Ridl. auf die andere Seite über und kann dann durch den noch freien Sinus transversus zur pyämischen Infection führen.

Das wichtigste Zeichen der pyämischen Infection ist das charakteristische pyämische Fieber mit seinen Schüttelfrösten und den rapide ansteigenden und wieder rasch abfallenden Temperaturen. Die Schüttelfröste dauern in der Regel eine viertel bis halbe, manchmal gar 1—2 Stunden. Die Temperatur steigt in einigen Stunden auf 40, 41 Grad oder noch einige Zehntelgrade höher, um sogleich rasch, manchmal bis zur Norm oder gar unter diese hinab, zu sinken. Der Abfall erfolgt gewöhnlich unter starkem Schweissausbruche. Abfälle um fast 4 Grade an einem Tage (z. B. von 41,4 auf 36,6) sind nicht selten. Solche Fieberanfälle folgen oft rasch aufeinander, bisweilen 2 Mal, sogar 3 Mal (Ballance, Fall 4) innerhalb 24 Stunden. Oft wiederholen sie sich mit einer gewissen Regelmässigkeit täglich, wie bei Intermittens quotidiana, in andern Fällen sind sie durch unregelmässige, 2—3 Tage, bisweilen noch länger dauernde Intervalle getrennt. Manchmal erfolgt das Ansteigen der Temperatur ohne Fröste, oder statt der Intermissionen kommt es zu Remissionen. In seltenen Fällen, namentlich bei Kindern, hat das Fieber nicht den pyämischen Charakter, sondern verläuft ohne Fröste als mässige oder hohe Continua, selbst wenn zahlreiche pyämische Metastasen gesetzt werden. Der Milztumor fehlt bei der pyämi-

schen Infection niemals. Die Zunge ist meist stark belegt und trocken. Manchmal kommt es zu leichtem Ikterus und zu Durchfällen.

Gelangen Theile der zerfallenden Thromben in den Kreislauf, so setzen sie, wo sie festgehalten werden, embolische Metastasen. Meist geschieht das in den Lungen. Selten sind die verschleppten so klein, dass sie die Lungen passiren und irgendwo im Gebiete des grossen Kreislaufs festgehalten werden. Niemals erreichen sie eine Grösse, wie die aus den Becken- und Schenkelknochen stammenden Emboli, denn die vor äussern Insulten geschützte Lage und der vielfach gewundene Verlauf der Sinus erschweren das Flottwerden grösserer Thrombentheile; nur kleinere abgebröckelte Endstückchen oder puriform zerfallende Massen gerathen in den Kreislauf. Insbesondere fehlen die für eine sofort tödtliche Lungenembolie nothwendigen langen Thromben. Am leichtesten werden Thrombentheile in der Jugularis flott. Nach Pitt waren in 11 Fällen von Sinusthrombose mit Betheiligung der Jugularis Lungenmetastasen vorhanden, während sie in ebensoviel Fällen ohne Miterkrankung dieses Gefässes nur 4 Mal gefunden wurden. Doch sind auch Fälle bekannt, in welchen Phlebitis und Thrombose der Jugularis zwar eine tödtliche pyämische Allgemeininfection, aber keine embolischen Metastasen gesetzt hat (z. B. Bristowe St. Thomas Hosp. Reports. Vol. XVII. 1887. Fall 1).

In Jansen's Fällen waren Lungenmetastasen seltener, wahrscheinlich weil eine Anzahl dieser Fälle frühzeitig operirt worden ist.

Nicht alle aus dem kranken Sinus oder der Jugularis stammenden Lungenemboli sind infectiös; die abgebröckelten Endstücken enthalten bisweilen keine pathogenen Mikroorganismen und setzten deshalb einfache Infarkte, keine metastatischen Abscesse ab (Ballance Lancet Mai 17. 1890. — Gehardt, W. m. W. 1876 Nr. 47. — Schwabach, A. f. O. 33. S. 300).

Ist die Erkrankung des Schläfenbeins, welche zur Sinusphlebitis geführt hat, tuberkulöser Natur, so können auch Tuberkelbacillen in den Kreislauf gelangen und zur Aussaat in die Lungen oder in den ganzen Organismus kommen.

Ueber die Lokalisation der Metastasen gibt folgende Statistik Aufschluss. Unter 45 in der otiatrischen Literatur enthaltenen Sinusphlebitiden finden sich nur 21, welche vollständig secirt worden sind. Von diesen hatten

keine Metastasen: . . . . . 4 Fälle,
Metastasen nur in den Lungen . . . . . 14 „
„ in den Lungen und in andern Körpertheilen . 3 „
„ in andern Körpertheilen allein . . . . . 0 „

Die metastatischen Lungenmetastasen sind in der Regel multipel, oft in unzählbarer Menge. Solitäre Abscesse sind selten. In der Grösse schwanken sie meist zwischen miliaren und wallnussgrossen Herden. Grössere Abscesse sind selten, weil die infectiösen Emboli meist in der Peripherie der Lunge stecken bleiben und die hier entstehenden Abscesse schon bei geringem Wachsthum in die Pleurahöhle durchbrechen und durch eitrige Pleuritis oder Pyopneumothorax rasch zum Tode führen.

Die Lungenabscesse entgehen häufig der Beobachtung, da sie in Folge ihrer Kleinheit und grossen Anzahl oft lediglich Symptome eines diffusen Bronchialkatarrhs machen. Für die Abscesse charakteristische eitrige Sputa sind selten vorhanden. So kommt es, dass oft erst der plötzlich eingetretene Pneumothorax die Lungenmetastase verräth.

Die seltenern, nicht infectiösen Infarkte, verrathen sich durch blutige Sputa. — Ausser in den Lungen finden sich manchmal Metastasen in den Gelenken und in deren Nachbarschaft, in Schleimbeuteln, in der Muskulatur.

(Vgl. unten: Otitische Pyämie ohne Sinusphlebitis, bei welcher Erkrankung gerade diese Metastasen häufig sind.)

Pyämisch-metastatische (nicht vom kranken Schläfenbein direkt inducirte) Hirnabscesse sind sehr selten. Ebenfalls selten sind Abscesse und Infarkte in den Nieren und in der Milz. Nach v. Dusch (Z. f. r. M. 1859 S. 161) fehlen Leberabscesse der otitischen Sinusphlebitis gänzlich; ich fand solche nur in dem Falle von Harbordt-Vohsen.

Sehr auffallend ist es, dass gewöhnlich mehrere dieser äusserst seltenen Metastasen zusammen vorkommen. So fanden Tourneret Milzabscesse und Niereninfarkte; Krukenberg Milz und Hirnabscesse; Harbordt-Vohsen sogar neben den gewöhnlichen Lungenmetastasen Leber-, Nieren- und Hirnabscesse. In einem Falle von Ballance führte ein metastatischer Abscess im Kehlkopfe zum Tode.

S. 57: In einzelnen Fällen von otitischer Phlebitis der den Schläfenbeinen anliegenden Sinus weicht das Bild der Allgemeininfection des Organismus von dem geschilderten pyämischen ab und gleicht mehr dem einer septischen Vergiftung. Hier verläuft das Fieber als hohe Continua, cerebrale Erscheinungen, namentlich andauernde Delirien treten häufiger auf, es kommt zu septischer Endocarditis (Brieger), Ekchymosen an Endocard (A. f. O. 25. 112 Fall 2), Blutungen in der Muskulatur, z. B. den Ileopsoas (Kuhn. A. f. O. 26. 65), Retinitis mit Netzhautblutungen, septischer Nephritis, und der Tod tritt schneller ein als bei der pyämischen Intoxication.

Die Dauer der otitischen Sinusphlebitis ist je nach der Schwere der Infection, sowie der Zahl und Art der Metastasen verschieden. Vom ersten Schüttelfroste bis zum Tode durch Pyopneumothorax verliefen in einem Falle von Kretschmann nur 9 Tage. Häufig dauert die Krankheit 2—4 Wochen, selten länger bis zu mehreren Monaten. Nach Pitt betrug in den Fällen aus Guy's Hospital die Dauer je einmal $1^1/_2$ Woche, weniger als 3 Wochen im Ganzen 10 Mal, 3—6 Wochen 3 Mal, 6—8 Wochen 6 Mal.

Die otitische Sinusphlebitis führt in der Regel zum Tode, und zwar

1. durch pyämische Metastasen, besonders durch Pyopneumothorax in Folge von Durchbruch von Lungenabscessen, 2. durch pyämische oder septische Allgemeinintoxication, 3. durch complicirende Meningitis oder Hirnabscess, 4. durch Sinusblutung, 5. durch Vaguslähmung.

Wenn keine gefährlichen Metastasen bestehen, die pyämische Blutvergiftung nicht schwer ist, und keine intracraniellen Complicationen auftreten, so kann Heilung erfolgen. Einzelne Fälle mit den Symptomen ausgedehnter, bis in den Sinus cavernosus oder bis in die Jugularis fortgesetzter Thrombose und pyämische Allgemeinerscheinungen, sogar mit Lungensymptomen sind geheilt. (Urbantschitsch, Lehrbuch d. Ohr. III. Aufl. S. 314/15; Wreden, Z. f. O., III. S. 97; Stacke, A. f. O., 20, S. 282.) Anatomisch nachgewiesen ist die bindegewebige Obliteration des Sinus transversus in solchen Fällen, die vorher schwere Erscheinungen otitischer Pyämie überstanden hatten, von Griesinger, Zaufal, Schwartze (A. f. O. 13. 106) und Bond (Prov. med. Journ. Jan. 1. 1889). Immerhin sind derartige Fälle so selten, dass die Prognose der otitischen Sinusphlebitis eine schlimme ist.

Arthur af Forselles (Die durch eitrige Mittelohrentzündung verursachte Lateralsinus-Thrombose und deren operative Behandlung. 1893)

fand S. 17: Den Thrombus in 4 Fällen als frisches Blutgerinnsel, in 3 Fällen als missfarbiges oder mit Eiter vermischtes Blutgerinnsel, in 1 Falle

im Bulbus einen alten Thrombus und im Sinus transversus Blutgerinnsel, in 13 Fällen fest und derb, in 10 Fällen fehlt die Notiz darüber und in 86 Fällen war der Thrombus ganz oder zum Theil eitrig zerschmolzen.

Was die Ausdehnung der Thrombose betrifft, war in 69 Fällen der ganze Sinus vom Torcular bis zum Bulbus thrombosirt; und nur 24 Mal die Thrombose auf den absteigenden Theil des Sinus oder die Gegend des Felsenbeins beschränkt. Die Thrombose des Sinus lateralis erstreckte sich sogar in 6 Fällen auf den Sinus lateralis, die Vena jugularis und subclavia der andern Seite.

Die Tabelle 1 auf Seite 21 ergibt:

34 Mal Thrombose der ganzen Vena jugularis interna,
20 „ „ des oberen Theils der Vena jugularis interna,
14 „ „ des Sinus petrosus superior,
10 „ „ der Vena jugularis communis,
je 9 „ „ des Sinus petrosus inferior und longitudinalis,
je 4 „ „ „ „ cavernosus und der Vena anonyma,
je 3 „ „ „ „ occipitalis und beider Sinus cavernosi,
je 2 „ „ der Vena ophthalmica,
je 1 „ „ der Vena subclavia und axillaris.

Nach S. 22 war die Sinusthrombose

in 67 Fällen ohne Meningitis und Hirnabscess
„ 27 „ mit „ ohne „
„ 13 „ ohne „ mit „
„ 15 „ mit „ mit „

Nach Tabelle 5 S. 28/29 fanden sich in 51 nicht operirten Fällen

	Lungenabscesse	Lungeninfarkte	Eitrige Pleuritis
beiderseits . .	28	4	6
derselben Seite .	5	1	8
der andern Seite	8	3	11

Nach Tabelle 6 S. 30 fanden sich noch

5 Mal Metastasen im Schultergelenk derselben Seite,
je 4 „ „ „ Ellenbogen; Hüftgelenk derselben, und Kniegelenk der andern Seite,
3 „ „ „ Schultergelenk derselben Seite,
je 2 „ „ „ Ellenbogen- und Kniegelenk und im Unterarm derselben Seite,
je 1 „ „ „ Radiocarpalgelenk derselben und der andern Seite, im Carpometacarpalgelenk derselben Seite, im Unterarm der andern Seite, im Rippenrand der andern Seite, im Hüftgelenk der andern Seite, im Oberschenkel derselben Seite, im Unterschenkel der andern Seite, in den untern Extremitäten, im Hypochondrium der andern Seite, in der Cavitas praeperit. Retzii und im Hinterbacken der andern Seite.

S. 43: Von 133 Fällen waren die intercraniellen Complicationen 113 Mal auf chronische und 20 Mal auf acute Ohreiterung gefolgt.

Tabelle 9 S. 45 stellt die Dauer der Otorrhoe fest in 113 Fällen von Sinusthrombose:

Dauer des Ohrflusses	Anzahl der Fälle	%
bis 1 Jahr	10	8,8
1—2 „	4	3,5
2—3 „	9	8
3—5 „	9	8

Dauer des Ohrflusses	Anzahl der Fälle	%
5—10 Jahr	21	18,5
11—20 „	10	8,8
21—30 „	3	2,7
lange	31	27,5
seit Kindheit	16	14,2

Tabelle 10 S. 47 ergibt das Alter der Patienten

	nach af Forselles		nach Hessler	
Alter	Summa	%	Summa	%
1—10	23	16,1	11	16,7
11—20	30	20,9	15	22,7
21—30	46	32	24	36,4
31—40	17	11,8	8	12,1
41—50	8	5,6	5	7,6
51—60	2	1,4	2	3,0
61—70	1	0,7	1	1,5
	143		66	

Dem Geschlecht nach waren die Patienten mit Sinusthrombose
nach af Forselles 98 (71 %) männlich, 40 (29 %) weiblich,
„ Robin 67 % „ 33 % „
„ Hessler 79 % „ 21 % „

Symptomatologie. Gewöhnlich tritt die Sinusthrombose mit Schmerzen im Ohr oder in der nächsten Umgebung ein, und gleichzeitig damit kommen febrile Erscheinungen mit Schüttelfrösten und Kraftverfall. In der ersten Woche oft Temperaturen bis 41—42° schon, mit grossen Remissionen; dabei gewöhnlich auch Schüttelfröste und Schweisse. Das Fieber scheint in der Zeit sehr unregelmässig zu sein, bleibt oft mehrere Tage fort, und während solcher Pausen erholen sich die Kranken. In der 2. und 3. Woche nimmt dasselbe mehr und mehr einen pyämischen Charakter an. Die Tagesschwankungen belaufen sich auf mehrere Grade, werden durch Eiterretentionen beeinflusst, sind des Morgens meistens niedriger als des Abends, oft subnormal, doch kommt auch Typus inversus vor. Bei Schüttelfrösten steigt das Fieber, um nach 2—3 Stunden wieder zu fallen. Mit Ausdehnung der Thrombose steigt das Fieber wieder schnell und setzen sich die pyämischen Erscheinungen beim Losreissen der Thrombentheile fort.

Die Schüttelfröste stellen sich gewöhnlich zur selben Zeit ein wie die febrilen Symptome, und sind eins der wichtigsten Symptome. Sie traten ein in

48	Fällen	am	1.—5. Tage
12	„	„	6.—10. „
12	„		11.—15. „
2	„		20.—30. „
1	„		30.—40. „
8	„		ohne Angabe

Summa: 83 Fälle (= $^2/_3$ aller Fälle).

Folglich sehen wir, dass die Schüttelfröste am häufigsten schon in den ersten Tagen der Krankheit auftreten, jedoch aber auch bisweilen in der 2. und 3. Woche sich einstellen können. Im weiteren Verlaufe der Krankheit setzten sich die Fröste mit kürzeren oder längeren Intervallen fort. Am häufigsten kommen nur 1, zuweilen aber 2 oder 3 Schüttelfröste täglich vor.

Vergleichen wir die Tabelle über die Ausdehnung der Thrombose und diejenige über die Schüttelfröste mit einander, so finden wir, dass in den meisten Fällen, wo die Thrombose sich wenigstens in die Vena jugularis erstreckte, Schüttelfröste oder ein ungewöhnlich schneller Verlauf der Krankheit notirt sind. Wahrscheinlich stehen die Ausdehnung der Thrombose und die Heftigkeit der Infection im Zusammenhang mit einander.

Der Puls schwankt in der ersten Woche meistens zwischen 80 und 90, steigt bei Schüttelfrösten rasch auf 120. Anders in der 2. und 3. Woche. Hier bleibt die Frequenz 110—140, bleibt auch in afebrilen Perioden beschleunigt. Eine Ausnahme findet nur bei den Fällen mit Hirnabscess statt.

Kopfschmerzen müssen wir auch gewöhnlich zu den ersten Symptomen rechnen. Sie waren in 72 Fällen diffus, in 11 Fällen halbseitig, in 18 Fällen im Hinterkopf, in 16 Fällen in der Stirn, in 3 Fällen am Scheitel.

Das Erbrechen, ein schon frühzeitiges Symptom, wurde

bei den uncomplicirten Fällen	15 Mal	(25 %)
„ „ mit Meningitis complicirten Fällen	10 „	(38,5 %)
„ „ „ Hirnabscess complicirten Fällen	4 „	(30,7 %)
„ „ „ Meningitis und Hirnabscess complicirten Fällen	4 „	(28,5 %)

gefunden. Es tritt zumeist am Anfang der Krankheit an, nur in 4 Fällen am Ende der ersten Woche, in 2 Fällen noch später auf.

Schwindel wurde

bei uncomplicirten Fällen in	13,3 %
„ mit Meningitis complicirten Fällen in	30,8 %
„ „ Hirnabscess complicirten Fällen in	7,6 %
„ „ Meningitis und Hirnabscess complicirten Fällen	35,7 %

und zumeist während der ersten Tage, und nur 4 Mal später beobachtet.

Sensorium. Kein Symptom ist bei der Sinusthrombose so schwankend wie das Sensorium, welches bisweilen bis zum Tode ganz ungetrübt verbleiben, bisweilen schon vom 1. Tage an benommen und zeitweise mit furibunden Delirien vereinigt sein kann.

Benommenheit des Sensoriums wurde beobachtet:

19 Mal	(31,7 %)	in den uncomplicirten Fällen,	
10 „	(38,5 %)	„ „ mit Meningitis complicirten Fällen,	
5 „	(38,5 %)	„ „ „ Hirnabscess complicirten Fällen,	
7 „	(50 %)	„ „ „ Meningitis und Hirnabscess complicirten Fällen.	

Dazu kamen Delirien in 31 Fällen, und zwar in 26,7 % in den uncomplicirten Fällen, und 42,3 % in den mit Meningitis complicirten Fällen.

Oedem der Mastoidgegend ist in 49 Fällen beobachtet worden; bei 15 Mal Thrombose des Emissarium mastoideum. Empyem der Warzenzellen, welches ebenfalls ödematöse Schwellung hinter dem Ohre hervorrufen kann, ist in 66 Fällen vorgekommen.

Tabelle 16 S. 67 illustrirt die Unregelmässigkeiten des Eintritts der sekundären Lungenaffectionen nach der Thrombose der Jugularis; diese erfolgten: 3 Mal nach 1 Tage, je 2 Mal nach 3, 8 und 14 Tagen, je 1 Mal nach 5, 13, 20 und 23 Tagen.

7 Mal wurde Thrombose des Sinus cavernosus beobachtet (Tabelle 17 S. 69 stellt bez. Symptome zusammen); 9 Mal Erstrecken der Thrombose nach oben auf den Sinus longitudinalis. „Die gewöhnlich als Folge derselben angegebenen Symptome; Nasenbluten und Oedem der Parietalgegend habe ich nicht ein einziges Mal gefunden.“ —

Tabelle 18 S. 72 gibt an, dass beobachtet sind

	Krämpfe, Convulsionen oder Lähmung der Extremität	Augenmuskellähmungen oder -Krämpfe	Pupille erweitert	Pupille verengt
in 8 Fällen (13,3 %) von 60 „ reiner Sinusthrombose	4 (6,7 %)	4 (6,7 %)	5	2
in 14 Fällen (53,8 %) von 26 „ von Sinusthromb. mit Mening.	11 (42,3 %)	5 (18,4 %)	2	5
in 4 Fällen (30,8 %) von 13 „ Sinusthrombose mit Hirnabscess	3 (23,1 %)	1 (7,7 %)	3	1
in 6 Fällen (42,9 %) von 14 „ von Sinusthrombose mit Meningitis und Hirnabscess	4 (28,6 %)	4 (28,6 %)	2	1

Tabelle 19 S. 73 weist nach in 15 Fällen: 6 Mal Sprachstörungen. 8 Mal Schluckstörungen. 4 Mal Störungen des weichen Gaumens. 2 Mal Lähmung der Zunge.

Nach Tabelle 20 S. 75 ist Neuritis optica nachgewiesen:
3 Mal in 60 Fällen reiner Sinusthrombose.
5 „ „ 26 „ von Sinusthrombose mit Meningitis.
2 „ „ 13 „ „ „ „ Hirnabscess.
4 „ „ 14 „ „ „ „ Meningitis und Hirnabscess.
14 „ „ 25 operirten Fällen.

Ikterus war in 17 Fällen (= 15 %) angetroffen, wahrscheinlich hämatogener Natur und gehört zur Reihe der pyämischen Erscheinungen. In mehr als der Hälfte der Fälle war eine Thrombose der Vena jugularis vorhanden, welche die Heftigkeit der Infection erklärt. Es ist in der 3. Krankheitswoche, wo wir den Icterus zu erwarten haben. Dieses erklärt auch das seltene Vorkommen desselben bei den complicirten Fällen, deren Krankheitsdauer überhaupt kürzer ist.

Zunge und Lippen trocken. Petechien und Herpes nasalis ist nur je 1 Mal beobachtet. Milzvergrösserung wurde 37 Mal gefunden; Infarkte nur in 2 Fällen. Metastasen der Leber wurden kein einziges Mal gefunden. — Albuminurie ist in keinem Falle während der 1. Krankheitswoche vorgekommen, meistens fing dieselbe während der 2. Woche an; sie ist häufig in den daraufhin untersuchten Fällen beobachtet.

Tabelle 21 S. 80 stellt den Anfang des 1. Schüttelfrostes, den Tag der Lungensymptome und die Krankheitsdauer fest und zeigt, dass die Lungensymptome im Allgmeinen viel später auftreten als die Schüttelfröste, und dass zwischen dem Auftreten der Thrombose der V. jugularis und der Lungensymptome nicht selten ein Zeitunterschied von 1—3 Wochen ist.

S. 82. Die Schüttelfröste, das unregelmässige, intermittirende Fieber, die trockene Zunge und das zeitweise getrübte Sensorium deuten auf Pyämie hin. Dasselbe Bild, nur im Verein mit Ohrenfluss und cerebralen Symptomen, bietet auch die Sinusthrombose dar. Während der 1. Woche sehen wir oft die Kranken

zwischen den Frösten aufstehen, lange Spaziergänge machen und ihre frühere Beschäftigung wieder aufnehmen. Bei Eintritt der Fröste jedoch, stellt sich eine grosse Prostration der Kräfte ein. In der 2. Woche ist das Befinden schon ein weniger gutes; oft auch noch stellt sich ein subjectives Wohlbefinden ein, welches scharf gegen den kleinen und beschleunigten Puls und das oft beträchtliche Fieber absticht: Dies ist das sogenannte septische Wohlbefinden. Jedoch hüten sie jetzt auch schon von selbst das Bett und liegen mit trockner Zunge und borkig belegten Lippen da. Beim Vorhandensein der Meningitis stellen sich rasende Kopfschmerzen und schwere Delirien ein; die Kranken schlagen mit den Händen um sich und schreien laut auf; zu diesen Symptomen treten noch die bei dieser Complication beschriebenen Convulsionen und Lähmungen hinzu. Während bei den mit Meningitis complicirten Fällen der letale Ausgang gewöhnlich schnell eintritt, dauert die Krankheit bei den uncomplicirten gewöhnlich länger. Jetzt stellen sich gewöhnlich schon die Lungenabscesse und übrigen Metastasen ein. Die Patienten magern im hohen Grade ab und Ikterus mit braunem, beinah schwarzem Harn und Durchfall stellen sich ein. Die Kranken deliriren oder liegen ohne Bewusstsein da, der Bauch ist häufig aufgetrieben; Koth und Urin gehen unwillkürlich ab. Schliesslich Coma von kürzerer oder längerer Dauer.

Tabelle 23 S. 84 ergibt als Mittelwerth der Krankheitsdauer

1.	der reinen Sinusthrombose	26,6 Tage
2.	„ mit Meningitis complicirten Thrombose	15,8 „
3.	„ „ Hirnabscess „ „	24,8 „
4.	„ „ „ und Miningitis complicirten Thrombose	33,2 „
5.	der übrigen Fälle	23,6 „

und zieht man die bedeutend abweichenden Zahlen nicht mit in Betracht: 1. 23,9. — 2. 51,8. — 3. 16, — 4. 20,1 Tage.

Man kann folglich behaupten, dass die uncomplicirte Sinusthrombose überhaupt eine Krankheitsdauer von 3—4 Wochen hat. Doch kommt ebenfalls ein sehr schnell tödtender und ein protrahirter Verlauf vor; und man sieht, dass die Complicationen die Krankheitsdauer bedeutend verkürzen.

Macewen (Pyogenic infective diseases of the brain and spinal cord meningitis abscess of brain infective sinus thrombosis 1893)

bespricht S. 222/3 die Differentialdiagnose zwischen Sinusphlebitis und Abscess. Das pyämische Fieber, die häufigen Fröste mit den nachfolgenden Schweissen, die Metastasen, die Diarrhoen, die Druckempfindlichkeit der V. jugularis sprechen für die Sinusphlebitis. Die typhöse Form der Letzteren ist oft mit einem Typhus verwechselt worden. Die Symptome des Hirnabscesses sind oft verhüllt. Sind Sinusphlebitis, Hirnabscess und Meningitis zusammen vorhanden, so sind die Symptome der Ersteren die auffälligsten. Nackenstarre und Affectionen der Nerven an der Hirnbasis sprechen für Meningitis. Die Complication von Sinusphlebitis und Hirnabscess verschlimmern die Prognose, Operation des letztern würde den Patient nicht heilen.

Differentialdiagnostisch wichtig ist der Zustand des Pulses während der Narkose z. B. durch Chloroform oder Opium. Bleibt hierin der Puls unverändert weich und rasch, so spricht das für Sinusphlebitis.

S. 231 ff. Die Sinusphlebitis kommt hauptsächlich bei Erwachsenen, selten bei alten Leuten und nur ausnahmsweise bei Kindern vor. Die Ursache ist eine lokale, infectiöse, und der nächste Sinus am primären

Eiterherde wird sekundär ergriffen. Die Fortpflanzung der Infection auf den Sinus geschieht auf 2 Wegen. Einmal geht die Entzündung continuirlich von der Ohrschleimhaut durch die Knochenunterlage hindurch bis auf den Sinus, dessen Wandungen sich entzünden, dessen flüssiger Blutinhalt thrombosirt an der Wand sich niederschlägt und später eitrig inficirt wird. Oder es entsteht eine eitrige Entzündung einer abführenden Vene, die längs derselben auf den Sinus übergeht und dort die Infection veranlasst.

S. 232. Bei der Sinusphlebitis können die Bröckel der eitrig erweichten Thrombose auf folgenden 3 Wegen in die allgemeine Blutbahn gelangen: 1. kleine Eiterbröckelchen können in den absteigenden Blutstrom gelangen durch Seitenvenen an der Stelle des eitrig erweichten Thrombus, sofern deren Rückfluss in Folge der Thrombose die Vertheilung der Eiterbröckel ermöglicht. 2. Wenn die vollständige Vereiterung des Thrombus eine partielle Wiederherstellung des Blutkreislaufs ermöglicht, kommen Eiterbröckel gelegentlich in den allgemeinen Blutkreislauf. Bei Sectionen fanden sich im Sinus oben ein fester Thrombus und am centralen Ende mehrere von der Gefässwand abgerissene lose Partikelchen dem rechten Herzen näher, als dem Thrombus; der Sinus also nach der V. jugularis zu offen. 3. Die Eitermassen gelangen vom thrombosirten Thrombus in das Nachbargewebe, in die mitentzündeten perivasculären Räume und von denen aus in die Circulation.

S. 233. Das obere Drittel der Jugularvene nimmt sehr häufig an der Sinusphlebitis theil, ebenso die ab- und zuführenden Venen wie der sinus petrosus superior, die V. condyloidea ant. u. post. In Folge der Sinusphlebitis kommt es zur Entzündung der nächsten Umgebung der Gefässe und ihrer Wandungen und zu einer mehr fibrinösen Exsudation. Diese führt zu Verklebungen der Gefässe mit der Dura und bildet so einen Schutz gegen Leptomeningitis. Später vereitern auch diese wieder, und nun mischt sich dieser Eiter direct mit dem eitrig erweichten Thrombus durch die zerfallenen Gefässmembranen hindurch. Am Sinus transversus kann der Eiter 1. durch das Foramen mastoid. (S. 234) auswärts gehen und einen extracraniellen Abscess hinter dem Proc. mastoid. bilden oder 2. längs der V. condyloidea post., intra- oder extravenös gehen und einen Abscess bilden, der unter der tiefen Halsfascie sitzt gewöhnlich im obern Drittel des hintern Halsdreiecks oder 3. längs der V. condyloid. neben den N. access. Willis. durch das Foramen condyl. ant. gehen und sich mit dem vordern Halsvenenplexus vereinigen. Die perivasculäre Exsudation macht an der V. jugularis einen Abscess am Halse längs der Jugularis, und an dem S. cavernos. einen retrobulbären Abscess im Verlaufe der V. ophthalmica.

Weiter entstehen bei dieser Eiterung länglich rötliche Flecken an den entzündeten Venen, im anliegenden Knochen, an den angrenzenden Gehirnpartien, die so fest sitzen, dass sie nicht abgespült werden können: The staining is probably due to the action of the bacillus pyocyaneus or other chromogenic organisms. Am Knochen und am Gehirn ist der Verlauf des Sinus und Gefässe hierdurch ersichtlich. (S. 235) Die Embolien kommen zumeist in den Lungen vor, Pleuren und Pericard sind erst in 2. Reihe betroffen.

Ist der Sinus total thrombosirt und nur an einer kleinen Stelle eitrig erweicht, so schützt die chronische granulöse Entzündung die Dura und den Sinus: der Eiter im cariösen Warzenfortsatz kann nicht durch die verdickten Sinuswandungen hindurch. Wird aber dieses Granulationsgewebe zerrissen, geht der Eiter durch die nunmehr offenen Blutgefässe in den Sinus hinein und es entsteht nachgewiesenermassen Vereiterung des Thrombus mit sekun-

dären Lungenmetastasen. Ein Thrombus braucht nicht überall gleichmässig vereitert zu sein. Bei äusserlich am Halse fühlbarer fester Thrombose der V. jugularis kann das periphere Ende am Sinus vereitert sein (S. 236), während das centrale, nach dem rechten Herzen zu gelegene Ende durch einen festen Thrombus fest abgeschlossen ist, sodass Embolien unmöglich werden. Häufig findet sich daneben ein Abscess in der Fossa sigmoidea zwischen dem Sinus und dem Knochen; wenn nur die Operation am Sinus rechtzeitig den Abscess entleert, werden Metastasen vollständig verhütet.

Neben Phlebitis des Sinus transversus findet sich besonders häufig Kleinhirnabscess, auch Meningitis, Metastasen finden sich besonders häufig in den Lungen; in Leber und Nieren selten; letztere häufig ganz frei, während die Lungen voll sind von metastatischen Abscessen.

Symptome: Der Kopfschmerz ist das häufigste, er ist einseitig, nahe (S. 237) der primären Erkrankung, zumeist heftig. Erbrechen häufig. Pyämisches Fieber. Puls schnell, klein, durch Chloroformnarkose nicht beeinflusst. Schüttelfröste sind charakteristisch und häufig wiederkehrend, mit nachfolgendem Schweisse, wie bei Pyämie, gegen Ausgang zumeist gesteigert. (S. 238) Zunge trocken, rissig. Anorexie. Zuletzt gewöhnlich Diarrhoe. Man kann die andern Symptome eintheilen lokal in Lungen-, Bauch- und Hirnsymptome.

Die Lungensymptome kommen gewöhnlich gegen Ende der 2. Woche, häufig als leichte Dyspnoe, leichtes Hüsteln, verschieden rasch vorübergehend, bald hier bald da, in verschiedener Ausdehnung. (S. 239) Die Untersuchung des Lunge ist zuerst negativ, später kommt Auswurf zuerst rostbraun, dann mehr eitrig-grau, voll von Mikroorganismen; anfangs mit wenig Geruch, zuletzt mit demselben fötiden Gestank, den der Athem und der Stuhl bietet, abhängig von gangränösen Veränderungen in der Lunge. Leberschmerzen sind nicht symptomatisch, Lebermetastasen sind auch selten. Die Gehirnfunctionen sind bei reiner Sinusphlebitis ganz frei bis zuletzt. Der Tod erfolgt zwischen 2 und 4 Wochen durch Erschöpfung, im Coma.

(S. 240.) Die typhoide Form der Symptome entspricht mehr lokalen Veränderungen im Bauche. Die Anfangssymptome sind die eben geschilderten. Die Schüttelfröste sind seltener und nicht so charakteristisch. Die charakteristischen Symptome beginnen Anfang der 2. Woche; Zunge trocken, Anorexie, häufig Erbrechen; Meteorismus; Diarrhoe häufig erbsenbrühartig, von demselben stechenden und fötiden Geruch wie der Athem und der Ohrausfluss, blinde Delirien, Prostration. Die Haut zeigt masernähnliche Flecke, welche auf Druck nicht verschwinden und sich nicht über die Haut erheben.

Wenn die Otorrhoe übersehen oder nur als Complication aufgefasst wird, ist eine Verwechselung mit Typhus wohl möglich. Zum Unterschiede mit Typhus aber sind die metastatischen Hautflecke 1. nicht über die Haut erhaben, 2. verschwinden sie nicht auf Druck, und 3. kommen sie nicht nach verschiedenen Pausen. Wesentlich für Sinusphlebitis ist ferner, dass der Kopfschmerz im Allgemeinen stärker ist als im Typhus, dass er einseitig an der submastoidealen oder suboccipitalen Gegend ist, sowie längs der V. jugularis, und dass er bei Druck am Halse sich wesentlich steigert. Der Verlauf ist im Allgemeinen ein kürzerer.

(S. 241.) Die meningeale Gruppe der Symptome bildet die Hauptgruppe und ist zumeist mit der einen oder mit beiden der genannten Symptomenreihen verbunden. Der Verlauf ist rascher, 1—2 Wochen. Der Kopfschmerz anfangs stark, stets an der kranken Ohrseite, Erbrechen häufig, Fieber gleichmässig, Schüttelfröste nicht charakteristisch für die meningeale

Form; selten am Anfang, zeigen sie in der 2. Woche den Eintritt der Eiterresorption, der Metastasen an. Hyperästhesie, Jactationen. Muskeln des Gesichts, des Nackens und der Oberextremität bekommen klonische und tonische Zuckungen, oder werden gelähmt. Oder die eine Gruppe ist gelähmt, während die andere zuckt. Oder beide Zustände wechseln mit einander ab. Häufig Schielen, Nackenstarre, zunehmende Somnolenz gegen Ausgang. Der Mitbetheiligung des Rückenmarks entsprechen Gürtelschmerz neuralgischer Art und allgemeine Prostration.

(S. 242.) Diese 3 Formen sind sehr häufig mit einander vergesellschaftet, auch zeitlich. Wichtig ist, dass die meningeale Form ganz gleich ist bei Meningitis nach Perforation des Tegmen tympani; dass ein complicirender Schläfenlappenabscess unter der Lungen-Typhoidform verlaufen kann. Solche Abscesse kommen gewöhnlich sekundär von der Sinusphlebitis, oft auch entstehen sie unabhängig von dieser und zeitlich früher. Zumeist „maskiren" die Symptome der Sinusphlebitis diejenigen von Gross- oder Kleinhirnabscessen.

S. 260—269 handeln von der Phlebitis der Sinus transversus.

(S. 260.) Die Phlebitis der Sinus transversus ist die häufigste von allen wegen seiner anatomischen Lagerung zum Mittelohr und Warzenfortsatz. Der Sinus petrosus superior hängt mit ihm direct zusammen und nimmt häufig an seiner Phlebitis theil; umgekehrt setzt sich eine primäre Phlebitis im S. petros. sup. häufig auf den S. transvers. fort. Die kleinen Gefässe des Warzenfortsatzes und Mittelohrs gehen theils in den S. transvers. theils in den S. petros. sup.; „hence it is possible there may two foci, one in each sinus, originating from the same source". — Die Phlebitis des S. transversus ist sehr selten bei ganz kleinen Säuglingen, selten in den Kinderjahren, sie kommt gewöhnlich im kräftigen Alter vor und ist im Alter wieder selten. Bei Kindern ist das innere Ohr vom Mittelohr her mehr pathologischen Veränderungen ausgesetzt als bei Erwachsenen, deshalb tritt bei ihnen die Meningitis mit ihrem tödtlichen Ausgang ein und verläuft so rasch, ehe sich noch die Sinusphlebitis entwickeln kann.

(S. 262.) Die Phlebitis des S. transversus entsteht entweder direct, indem sich die Eiterung auf den Knochen und die Sinuswandungen fortsetzt, oder durch Phlebitis der Venen, die vom Ohr sich in den Sinus ergiessen; Knochenerkrankung braucht dabei wenig oder gar nicht zu bestehen.

Symptome. In einem Fall chronischer Otorrhoe weisen Nachlass des Ohrflusses im Zusammentreffen mit rasch sich steigerndem Kopfschmerz, pyämische Temperaturen, Erbrechen, Fröste auf die Entwicklung einer Sinusphlebitis hin. Die Ursache dieser Symptome sind 1. Verstopfung des Sinus und dadurch bedingte Ueberausdehnung der oberflächlichen Venen, 2. die Entzündung des proc. mastoid. und 3. die Entzündung der Venen, die mit dem Sinus communiciren. — Lymphdrüsenschwellungen am Halse geben kein differentialdiagnostisches Moment ab.

(S. 263.) Erweiterungen der oberflächlichen Nackenvenen in Folge von Thrombose des Sinus transversus und der V. mastoidea, die am obern Ende des Sinus einmündet, sind selten sicher; zumeist führen die tief gelegenen V. condyloid., die am untern Ende des Sinus einmünden, oder benachbarte Venen das Blut dann in Collateralbahnen fort.

Oedem am Warzenfortsatz kommt vielleicht in der Hälfte der Fälle von Sinusthrombose vor; dasselbe erstreckt sich dann nach hinten und findet sich etwas unterhalb von der Spitze des Warzenfortsatzes; es entsteht durch Stauung in den Venen, wie sie bei jeder Knochenentzündung vorkommen, und diese Ursache kommt dann zur Thrombose des Sinus hinzu. Zumal

bei Kindern findet es sich auch ohne jede Thrombose bei jeder Warzenfortsatzentzündung. Das Oedem bei Periostitis ist ausgedehnter und deshalb nicht zu verwechseln. Bei Sklerose des Warzenfortsatzes kann Sinusthrombose auch ohne äusseres Oedem vorkommen.

(S. 264.) An der Phlebitis des Sinus transversus nehmen sehr häufig die anliegenden Gefässe theil, die V. jugular. int, V. condyloid, ant. und post., die in die tiefen Halsvenen einmünden, und gelegentlich die V. mastoid. Ihre Lagerung am Halse längs der V. jugul. int., und im obern Drittel des hintern Halsdreiecks muss zur Diagnose untersucht werden. Die Symptome sind subjectiv und objectiv. Druck auf die entzündeten Venen an den 2 genannten Stellen verursachen Schmerzen, selbst im Coma, besonders deutlich beim Vergleich beider Halsseiten. Sollen beide V. jugular. afficirt sein, ist die gleichseitige mit der primären Sinusphlebitis gewöhnlich stärker erkrankt. (S. 265.) Bei Mitbetheiligung der V. condyloid. ant. und posterior, und wahrscheinlich auch der V. basilaris kommt es auch zur Schmerzhaftigkeit in der obern Hälfte des hintern Halsdreiecks, aber in Folge ihrer tiefen Lagerung gewöhnlich in einem viel spätern Stadium als bei der V. jugular. und „a degree of brawny swelling may generally be made out". Eine gleichzeitige Infiltration am Halse kann zurückgehen oder weiter zur Vereiterung kommen; sie liegt stets unter der tiefen Halsfascie, steht häufig in directer Verbindung mit den phlebitischen Herden, und (S. 266) darf nicht mit Senkungsabscessen des Mittelohrs von der Incisura mastoid. verwechselt werden.

Der Eintritt der Lungenmetastasen wird gekennzeichnet durch Schüttelfröste, noch höhere Steigerung des Fiebers und starke Schweisse; das Sensorium bleibt frei. Die Symptome der Meningitis maskiren die der Sinusphlebitis. — Je mehr die typhoide Form in Erscheinung tritt, desto leichter ist eine Verwechselung der Sinusphlebitis mit Typhus. Das fortwährende Verschlucken des Ohreiters, der durch die Tuba Eustachii in den Rachen und Magen hinunterkommt, kann sehr wohl Durchfall und eitrige Lungenentzündung machen (S. 267).

Es gibt auch Fälle von Sinusphlebitis, deren Symptome nicht so klar sind, dass man eine bestimmte Diagnose stellen kann. — Das sind Fälle von theilweiser Sinusphlebitis. Es besteht chronische Otorrhoe, leichtes Fieber, leichtes Frieren, subjectives Krankheitsgefühl, und bei der Operation findet man cariösen Defect in der Fossa sigmoidea, die etwas eitrigen Inhalt zeigt, das Lumen des Sinus verstopft durch einen partiellen Thrombus und Granulationsgewebe, die Warzenfortsatz- und Mittelohrhöhle voll von Eiter und Granulationsgewebe, und in der V. jugul. int. keinen Thrombus trotz Empfindlichkeit in ihrem obern Verlaufe. In einem solchen Falle bestanden leicht klingende Rasselgeräusche auf beiden Lungen, die der Behandlung Monate lang widerstanden; diese verschwanden nach Aufmeislung des Warzenfortsatzes und Ausräumung des thrombosirten Sinus.

III. Pyämie im Allgemeinen.

Sédillot (De l'infection purulente. Paris 1849)

hatte durch Experimente an Thieren die absolute Heilbarkeit der Pyämie nachgewiesen und als einzige und wahre Ursache der letztern das Eindringen der soliden Elemente des normalen Eiters in das Blut angenommen. Wird putrider Eiter in das Blut aufgenommen, entsteht die Septicämie, die also nur als eine Abart der Pyämie aufzufassen ist. Der Uebergang geschah in den Venen entweder bei der Phlebitis oder durch Schnittwunden und Ulceration derselben. Der mikroskopische Nachweis der „globules purulents" im Blute war S. in mehreren Fällen gelungen. Nach Aufzählung der einzelnen pyämischen Symptome betont er, dass die Pyämie kein pathognomonisches Symptom hat. Die mittlere Dauer schwankt zwischen 4 und 8 Tagen. Ist die Eiterquelle nicht bekannt, so ist leicht Verwechslung möglich mit Abdominaltyphus: aber die Schüttelfröste, Athembeschleunigung, Gelenkschmerzen, der Ikterus, die metastatischen Abscesse in der Wade und an andern Körpertheilen sprechen für Pyämie. Die Metastasen sind in den Lungen ebenso häufig, wie die in der Leber selten sind: in Zahlen ausgedrückt, würden die Lungenmetastasen in 100 Fällen 99 Mal, die Metastasen in Leber und Milz auf 12 Fälle 1 Mal; die in den Muskeln 1 Mal auf 15 Fälle, die Metastasen im Herzen und Unterhautbindegewebe je 1 Mal auf 20 Fälle und die in Gehirn und Nieren noch seltner vorkommen. Die Lungenmetastasen sitzen besonders im mittlern und untern Lappen hinten; bald oberflächlich unter der Pleura, bald in der Mitte der Lappen; in verschiednen Stadien der Entzündung und Erweichung; hieran schliesst sich oft Pleuritis. Die Prognose der Pyämie hängt von der Quantität und Qualität des Eiters und von dem jeweiligen Kräftezustand des Kranken ab. Von prognostischer Wichtigkeit ist der Befund der mikroskopischen Blutuntersuchung aus verschiedenen Zeiten.

Die Therapie müsste mehr eine prophylaktische sein: die Wunden müssten desinficirt, die abgeschlossenen Eiterherde eröffnet und gut drainirt, die phlebitischen Herde eröffnet und ausgespült werden. „Le pus est porté le plus ordinairement dans le sang par les veines et le moyen le plus sûr de s'y opposer serait l'oblitération de ces vaisseaux — par l'emploi du fer rouge." S. 502.

Die Lehre von der metastatischen Pyämie basirt auf den Arbeiten Virchow's über die Thrombose und Embolie. Nach Virchow (Gesammelte Abhandlungen zur wissenschaftlichen Medizin. 1856)

unterscheidet sich (S. 514) ein frischer Thrombus von einem einfachen Blutgerinnsel 1. durch einen deutlich geschichteten Bau, 2. durch grössern Faserstoffgehalt, 3. durch grössern Reichthum der farblosen Blutkörperchen. — Gerinnungen entstehen auch da sehr leicht, wo nur bis in eine gewisse Nähe der venösen Gefässe oder in ihren Wurzelgebieten offene Wunden und Geschwürsflächen vorhanden sind, ohne dass die Kanäle der Gefässe selbst eröffnet sind (S. 517). — Der Thrombus organisirt sich, wenn die Entzündung des Gefässes und des benachbarten Parenchyms gering bleibt und zur schnellen Resolution gelangt; er zerfällt, wenn die Entzündung steigt und einen malignen, nekrotisirenden Charakter annimmt (S. 332). — Von Bedeutung ist die faulige Erweichung, die sich namentlich häufig von Wund- und Verjauchungsstellen aus in die Venenthromben fortsetzt. Hier entstehen sehr diffusible und imbibitionsfähige Zersetzungsstoffe, die von den Venen aus so gut wie von den Wund- und Brandstellen resorbirt werden können (S. 700). — Die Erweichung der Gerinnsel, deren Schluss die vollständige puriforme Schmelzung darstellt — eine eigentliche Detritusbildung: S. 549, — in der Regel kein wirklicher Eiter: S. 542 — beginnt stets von den ältesten Theilen des Pfropfes und hier wieder von der weichsten Lage. Es ist daher nicht ganz richtig, wenn man gesagt hat, sie finde sich stets zuerst im Centrum der Pfröpfe. Diese ältesten, inneren Lagen erweichen aber nicht sofort gleichmässig, so dass sich eine scharfe centrale Höhle bildete, sondern es entsteht eine Art von Zerklüftung, indem der Zusammenhang zwischen den verschiednen concentrischen Lagen sich lockert: die cruorreichen Theile werden zuerst weicher, schmieriger, während die speckhäutigen noch mehr zusammenhalten. Sodann kommt eine Zeit, wo auch die festeren, mehr fibrinreichen Lagen sich erweichen und stellenweise zerfallen: so entsteht dann eine innere Höhle, in der ausser dem homogenen, weicheren Materiale grumöse, bröckelige oder breiige Partikelchen enthalten sind. Erst nach und nach lösen sich auch diese und die ganze innere Masse wird gleichmässiger (S. 545). — Im Gegensatz zu dem an Ort und Stelle gebildeten autochthonen Thrombus, der aus einer Gerinnung des Blutes entstanden ist, bezeichnet Virchow (Handbuch der speziellen Pathologie und Therapie von Virchow I. S. 167) den in ein fremdes Gefäss eingewanderten oder vielmehr eingetriebenen Pfropf als Embolus — und diesen Vorgang als Embolie —, eine Unterscheidung, die um so nothwendiger ist, als es nicht bloss Thromben sind, die in entferntere Gefässe geworfen werden, sondern auch andere Körper, z. B. Trümmer der degenerirten Herzklappen, und als der eingekeilte Pfropf als Ausgangspunkt für neue Gerinnungen in seinem Umfange dient, so dass man sehr gewöhnlich den Embolus im Innern eines viel grössern Thrombus vorfindet. — Jeder Embolus erzeugt örtlich eine gewisse Entzündung, die auf die Gefässwand an der Verstopfungsstelle beschränkt sein kann. Ist dagegen der Körper von stärker reizender Beschaffenheit, hat er besondere mechanische oder chemische Eigenschaften, welche eine ungünstige Einwirkung auf die Nachbarschaft ausüben, so nimmt auch die Entzündung einen ungleich schlimmern Verlauf und sie kann sowohl in der Ausdehnung als in der Heftigkeit sehr hohe Grade erreichen. Losgerissne Pfröpfe aus Brandherden können metastatische brandige Prozesse, solche an diphtheritischen Stellen

secundäre diphtheritische Herde hervorrufen (Virchow, Ges. Abhdlg. d. med. Wissensch. S. 707).

Die Erscheinungen der sogenannten Pyämie sind in 2 grosse Reihen zu zerlegen, von denen eine mehr mechanisch, die andere mehr chemisch zu erklären ist, kurz gesagt, in Erscheinungen der Embolie und Erscheinungen der Infection (S. 648). — Dass die Lymphgefässe namentlich von offnen Wundflächen oder Eiterungsherden aus leicht Massen aufnehmen, ist hinreichend festgestellt. Dass sie aber auch bei den in Frage stehenden Zuständen eine wichtige Rolle spielen, darauf deutet die ausserordentliche häufige Schwellung, Hyperämie und Wucherung derjenigen Lymphdrüsen hin, welche der erkrankten Stelle zunächst liegen (S. 697).

Nach **Hüter** (l. c. S. 56)

entwickeln sich die pyämischen Fieber durch die Aufnahme von Bestandtheilen des Eiters in das Blut, mögen dieselben den Eiterserum (der flüssigen Intercellularsubstanz des Eiters) oder dem Eiterkörperchen (Eiterzellen) angehören, mag die Aufnahme dieser Eiterbestandtheile direct in die Circulation der Körperhälfte (des Blutes oder der Lymphe) stattfinden, oder mag sie vermittelt werden durch vorgängige Aufnahme dieser Bestandtheile in die Venengerinnsel, von welcher Stücke, als Träger jener Bestandtheile, in die Circulation gerathen. — S. 57. Bei der einfachen, unmittelbaren, directen Pyämie (Pyaemia simplex) handelt es sich um eine directe unmittelbare Aufnahme von Eiterbestandtheilen in die Säftemasse, und sie darf deshalb „einfach" heissen, weil sich in dem Krankheitsbild nur ein Eiterherd findet. Die metastasirende Pyämie (Pyaemia multiplex) zeigt im Gegensatz zu dieser einfachen Pyämie in ihrem Krankheitsbild die Entstehung mehrerer Eiterherde; ich möchte sie mittelbare, thrombo-embolische Pyämie nennen, weil ich durch diesen Ausdruck sogleich mein Glaubensbekenntniss dahin ablege, dass diese Gattung der Pyämie durch Thrombose und Embolieen entsteht.

Cohnheim (Vorlesungen über allgemeine Pathologie. I. 1877. S. 162)

hält es für wahrscheinlich, dass die gelbe puriforme Erweichung eines Thrombus eine Bacterienwirkung ist. — Die Thrombophlebitis bedeutet für die metastatische Pyämie nur, dass sie den Boden für eine reichliche Bacterienentwicklung innerhalb der Circulation gewährt. Jene metastatischen Herde können auch ohne Intercurrenz einer puriformen Thrombose entstehn. So hat mein Schüler Weigert das unmittelbare Eindringen von Bacterien aus einer Wunde in anstossende Venen constatirt; auf der Innenwand gab es keinen Thrombus, wohl aber einen ganz matten Anflug, der aus Nichts als Bacterien bestand; und hier war die Lunge frei von metastatischen Abscessen, während sich die charakteristischen Herde im Herzfleisch, der Leber und den Nieren fanden. Der eigentliche Lieblingssitz dieser bacterischen Metastasen ist, wegen der ausgezeichneten Langsamkeit des Blutstroms daselbst, die Leber; — und es ist nicht unwahrscheinlich, dass auch die intermuskulären Zellgewebsentzündungen und Gelenkeiterungen, welche zuweilen neben metastatischen Lungenabscessen gefunden werden, auf Bacterienverschleppung zurückzuführen sind (S. 188).

Koenig (Lehrbuch der allgemeinen Chirurgie. I. 1883)

versteht (S. 128) unter Septicämie eine von der Wunde ausgehende fieberhafte Allgemeinerkrankung, welche durch Aufnahme von Fäulnissproducten

und von fermentirend wirkenden Körpern (Mikroparasiten) in den Organismus (Gewebe und Gefässbahnen) hervorgerufen wird. Zu der septischen Phlegmone gesellt sich das septische Fieber. — Der eine Modus der septischen Infection ist gegeben in der raschen Aufnahme ganz bestimmter Mengen faulender Eiweissträger und zersetzter Stoffe, der andere in der raschen Vermehrung der Bacillen im Blute selbst: der erste ist die sog. putride Infection, der zweite die septische Infection im Sinne Davaines (S. 132).

Die Pyämie entwickelt sich in Wunden in der Regel auf dem Boden der Wundeiterung; sie ist klinisch charakterisirt durch das Auftreten einer fieberhaften Allgemeinaffection von ganz eigenthümlichem Charakter bei eiternder Wunde. Das Fieber tritt schubweise auf, jähe Steigerungen, welche in der Regel durch Schüttelfrost eingeleitet werden, wechseln mit jähem Abfall. Pathologisch-anatomisch charakterisirt sich die Krankheit durch die Multiplicität der Entzündungsherde, durch die sogenannten Metastasen, welche theils embolischen, theils mykotischen Ursprung zeigen (S. 144).

Alle die Versuche, die davon ausgingen, dass reiner Eiter ohne krümlige Beimischungen und ohne besondere specifische Eigenschaften in die Blutbahn eingeführt, Metastasen machen sollte, erwiesen sich als unzureichend, da solcher Eiter zwar Fieber, aber in der Regel keine Entzündungsherde hervorrief. Er that dies nur dann, wenn er unfiltrirt, krümlig, sehr cohärent, in grössern Mengen und wiederholt injicirt wurde, also unter Verhältnissen, welche bei der menschlichen Pyämie fast nie zutrafen. Von solchen wies nun Waldeyer nach, dass die mannigfachen metastatischen Abscesse der Nieren, Leber, Muskeln, des Herzens durch Verstopfung feinster Gefässe herbeigeführt wurden.

Nach diesen unbefriedigenden Ergebnissen wurde versucht, durch Impfung besonderer krankheitserregender Organismen die Pyämie hervorzurufen. Pasteur stellte seinen specifischen Pilz (Microbe pyogénique) auf, Doléris fand den Micrococcus en couple für die der Pyämie analogen puerperalen Prozesse, Orth und Birch-Hirschfeld nahmen an, dass Mikrokokken dem Pyämiebefund eigen sind, Rosenbach fand bei einigen Pyämiefällen jedesmal die gleichen Organismen, welche auch bei ihrer Kultur auf Gelatine in derselben Art auswuchsen, und R. Koch erzeugte durch Injection einer Macerationsflüssigkeit eines Mausefells bei Kaninchen eine der Pyämie analoge Krankheit. Vom Blut des so gefallnen Thieres konnte er die Krankheit übertragen, und zwar wirkte bereits $^1/_{10}$ Tropfen des in der 3. Generation gestorbenen Thieres. Alle Thiere hatten die gleichen Mikrokokken in den metastatischen Herden, wie im Blute. Blut- und Lymphdrüsen sind die Eintrittspforten des Giftes; die Blutbahnen sind für die Pyämie bevorzugt. Die in einem inficirten Eiterherd liegende Vene entzündet sich und es kommt zur Thrombenbildung innerhalb des Entzündungsgebietes. Nun treten durch die Wandung Infectionskeime in den Thrombus ein und bewirken seine Infection. Aber die Entstehung von Abscessen und die Anwesenheit von Kokken in kleinen Gefässen beweist, dass nicht immer auf dem Wege des Thrombus die Blutgefässinfection vermittelt wird. Die Kokken vermögen sowohl für sich, als auch eingeschlossen in Wanderkörperchen einzudringen und indem sie das Herz und den Lungenkreislauf durchlaufen, sich an entfernter Stelle im Gebiet der kleinen Gefässe niederzulassen. Auf diesem Wege entstehen ja bekanntermassen eine Anzahl der früher, als man nur die embolische Verschleppung kannte, so schwer zu erklärenden Metastasen. Die Verbreitung des Giftes in den Körper ist endlich auch durch die Lymphbahnen möglich und findet gewiss gar nicht selten statt (S. 149).

An den Venen entwickelt sich ein entzündlicher Prozess in den peri-

vasculären Räumen und eine zellige Infiltration der Adventitia und der Media, während die Intima eine Proliferation ihrer Endothelien zeigt. Auch innerhalb der Endothelien hat Kleps Mikrokokken nachgewiesen. Jetzt entsteht in den entzündeten Venen ein Thrombus, bald obturirend, bald wandständig, welcher verschiedene Veränderungen der Erweichung durchmacht. Der charakteristische pyämische Thrombus geht den eitrigen Zerfall ein, und zwar nehmen wir heute an, dass nicht nur ein puriformer, sondern ein wirklich eitriger Zerfall durch die Einwanderung inficirter Eiterkörperchen (Bubnoff) stattfindet. Nun lösen sich die Thromben stückweise ab und schwimmen als Emboli mit dem Blutstrom zunächst durch das Herz in die Lungen. Das Herz selbst ist in der Regel ohne Abnormitäten. Selten handelt es sich um Abscesse im Herzfleisch, welche in der Regel auf Mikrokokkenembolieen zurückzuführen sind (Rindfleisch), oft mit pericardialem Erguss; in andern Fällen findet man im Herzfleisch eigenthümliche gelbe Streifen, welche durch Mikrokokken in den Gefässen hervorgerufen sind (Birch-Hirschfeld). Am constantesten sind die Veränderungen in den Lungen: Infarkte mit der Breitseite unter der Pulmonalpleura, entstehen bei Embolie einer Endarterie, während der in einem Gefäss, welches nicht Endgefäss ist, hängen bleibende Pfropf nur Abscesse bewirkt (Cohnheim). Oft entsteht eine circumscripte Pleuritis, aber es gibt auch eine offenbar bacteritische Pleuritis ohne Lungenherde. Ebenso beobachtet man auch pneumonische Infiltrate ohne Embolie. Pneumothorax durch Perforation eines Abscesses ist selten, öfter aber wird einmal der Inhalt nach Perforation in einem Bronchus ausgehustet. — Gehirnabscesse kommen sowohl als embolische, als auch in Folge von Mikrokokkeninvasion vor, wie die Meningitis. Selten entwickelt sich eine Panophthalmie durch Embolie der Art. centralis. — Der Milztumor ist fast häufiger bei Pyämie als bei Sepsis; Abscesse und Infarkte sind bei der Milz wie in der Leber nicht selten. Die Nieren finden sich oft im Stadium trüber Schwellung, und in den Harnkanälchen finden sich reichlich Mikrokokken (Orth). In den Gelenken finden sich alle Formen der Eiterung, aber im Allgemeinen sind die Gelenkmetastasen durch relative Gutartigkeit ausgezeichnet; das Knie, der Fuss und die Schulter sind bevorzugt. An der Haut zeigen sich erysipelartige Flecke, welche nach wenigen Tagen wieder verschwinden, und subcutane Abscesse. Manchmal kommt es zu zahlreichen Muskelabscessen. — Sehr viel weniger ausgesprochen sind die Erscheinungen bei der chronischen Form der Pyämie (S. 150).

Von den Erscheinungen gelten als besonders charakteristisch für Pyämie der Schüttelfrost zu Anfang und der Gang der Temperaturkurven im Verlaufe der Krankheit. Man hat vielfach das Eintreten des unregelmässigen Fiebers und der Schüttelfröste mit der Entwicklung der Metastase und dem Fortgeführtwerden und Hängenbleiben von Embolis in den Gefässen in Beziehung bringen wollen. Eine solche Erklärung ist nicht zulässig, da man zuweilen Schüttelfröste und den beschriebenen Wechsel der Temperatur beobachtet, ohne dass auch nur eine grössere Metastase bei der Section aufgewiesen wird. Viel mehr Wahrscheinlichkeit hat es für sich, dass das eigenthümliche Fieber bedingt ist durch unregelmässige Schübe von Infectionsstoffen, welche in das Blut gelangen. Mit dem Ausscheiden dieser Stoffe aus dem Blute tritt dann ein fieberloses oder relativ fieberloses Stadium ein. — Charakteristisch für Pyämie ist, dass der Puls auch in der scheinbaren Apyrexie frequent bleibt. Während septisch Kranke mehr gleichgiltig sind und ein vollkommnes Verkennen ihrer schweren Erkrankung vorhanden ist, sind Pyämische vollkommen bewusst, auffallend ängstlich und empfindlich. Dazu kommen: Appetitlosigkeit; Ikterus durch pyämische

Abscesse, oder als hämatogener; Albuminurie; besonders wichtig sind die Metastasen (S. 154). — Man kennt und beschreibt schon seit langer Zeit eine Combination der Septicämie und der Pyämie als Septicopyämie. — Sehr allmälige Uebergänge und offenbare Complicationen finden statt zwischen Erysipel und Pyämie (S. 157).

Baumgarten (Lehrbuch der Pathologischen Mykologie. 1890. S. 328) hält den Streptococcus pyogenes, der typische eitrige Entzündungen hervorruft, für identisch mit dem Streptococcus erysipelatis. Nach Rosenbach ist allseitig bestätigt worden, dass der Streptococcus pyogenes vorzugsweise bei solchen Eiterungen vorkommt, welche sich durch Neigung zu flächenhafter Ausbreitung, zu langsamern aber hartnäckigen Fortkriechen und relativ geringer Tendenz zur Einschmelzung der Gewebe auszeichnet, also bei progredienten Phlegmonen, Eiterungen der serösen und Gelenkhöhlen; der Staphylococcus pyogenes bei den pustulösen Prozessen, wie Furunkel, Karbunkel, circumscripten Abscessen. Hiermit stimmen überein das Thierexperiment, das geringere Peptonisationsvermögen der Streptokokken auf Gelatine und der Unterschied, dass die Streptokokken-Suppurationen weit häufiger zur Allgemeininfection, zur Bildung eitriger Metastasen führen, als die durch Staphylokokken bewirkten Affectionen.

Die Allgemeininfection wird nun ermittelt entweder durch directe Verschleppung der inficirenden Mikrobien mittelst des Lymphstroms, oder durch embolischen Transport grösserer und kleinerer mit den inficirenden Mikrobien behafteter Trombentheilchen aus einem thrombophlebitischen Herde. Durch Einwanderungen der Kokken in die Gefässwandungen erleidet das Gefässendothel Ernährungsstörungen und schliesslich degenerativen Zerfall; an den „rauh" gewordnen Stellen der Gefässintima bilden sich weisse Thromben, die der Ausgangspunkt weithin fortgesetzter Thrombosen werden können, die als solche zunächst gegen neues Eindringen der Mikroorganismen sich darstellen, allmälig aber die verderblichsten Hilfsmittel der Allgemeininfection werden, indem die pyogenen Kokken in ihnen die feste Thrombussubstanz erweichen, deren Bestandtheile an der Grenze gegen die nicht thrombosirten Abschnitte von dem Strom einmündender Aeste erfasst und fortgeschwemmt werden. Ueber die Lungen hinaus pflegen die aus Venenthromben stammenden Emboli nicht zu kommen, doch ist bei der relativen Weite der Lungencapillaren eine Passage der kleinen Emboli nicht ausgeschlossen. Die pyogenen Streptokokken sind bei ihrer Neigung, langsam und weithin fortzukriechen, ohne das Gewebe rasch zu zerstören, ungleich geeigneter, thrombophlebitische Prozesse zu machen und als Emboli fortgeschwemmt zu werden, als die Staphylokokken, welche die in den Entzündungsherd eingeschlossnen Blut- und Lymphgefässe schnell verzehren und dadurch thrombotische Vorgänge unmöglich machen. Einzelne Kokken, Streptokokken wie Staphylokokken, werden vom Blute resorbirt und verschwinden ganz; ein weiterer Theil derselben wird in den Lymphdrüsen zurückgehalten, zumal von den pyogenen Staphylokokken. Auch die in grössern Mengen in den Blutstrom gelangenden Kokken verschwinden zunächst nach den Untersuchungen von Wyssokowitsch wieder aus dem Blute und bleiben in den Endothelzellen von Capillaren der Organe mit langsamer Blutströmung stecken. Die Kokken gerathen hier in Wucherung, nehmen immer mehr Strecken der Capillarität in Beschlag, veranlassen die primäre Nekrose des unmittelbar angrenzenden Parenchyms, an dessen Rande die eitrige Entzündung beginnt, umsponnen von einem Kranz hyperämischer Gefässe, und bilden so die „miliaren" me-

tastatischen Abscesse, wie sie namentlich in den Nieren der Pyämischen typisch auftreten. Nach Klebs wird die Deposition der frei cirulirenden pyogenen Thromben an den Herzklappen durch den Blutstrom vermittelt, welcher die Kokken bei Klappenverschluss in die weiche Substanz der Endothelzellen hineinpresst.

Kommen Kokken an Thrombentheilchen geheftet in den Blutstrom, so sind die Folgen verschieden, je nachdem der verstopfte Arterienzweig eine Endarterie ist oder nicht. Ersternfalls entsteht zuerst ein hämorrhagischer Infarkt: vom Embolus aus wachsen die pyogenen Kokken in das infarcirte Gewebe und bedingen an der Peripherie eine eitrige Entzündung, im Innern erweichen sie den Inhalt zu einer eitrigen Masse, woran besonders das Peptonisationsvermögen der pyogenen Kokken wesentlich betheiligt sein mag: so entstehen die keilförmigen metastatischen Abscesse. Letzternfalls fällt die Infarktbildung aus; die Kokken wachsen entweder durch die Arterienwandungen hindurch und setzen diffuse Eiterungen im umgebenden Parenchym, oder innerhalb und längs derselben, um wiederum als Emboli fortgeschwemmt zu werden.

Ziegler (Lehrbuch der allgemeinen pathologischen Anatomie und Pathogenese. 5. A. 1887. S. 365)

bezeichnet den Prozess als Pyämie, wenn eine Wundinfection unter Fieberanfällen zu metastatischen oder embolischen Entzündungen und Eiterungen führt. Stellt sich eine Allgemeinkrankheit mit schweren Erscheinungen von Seiten des Nervensystems, sowie mit Störungen der Temperaturregulirung und der Blutbewegung, oft auch mit Durchfällen etc. ein, ohne dass sich Metastasen bilden, so wird die Erkrankung der Septicämie oder Septhämie zugezählt. Beide Begriffe sind Sammelbegriffe, insofern als eine mit Fieber verbundene metastatische Entzündung sehr wahrscheinlich nicht nur durch eine einzige Form bacteritischer Infection herbeigeführt wird und die Erscheinungen der Septicämie nicht immer durch dieselben Schädlichkeiten verursacht werden.

Das Wesen der Septicämie ist eine Vergiftung des Organismus durch Ptomaine, Fermente und andere Producte bacteritischer Zersetzungen, also eine septische Intoxication. Da diese Producte je nach dem Stadium der fauligen Zersetzung, sowie nach der Natur des Fäulnisserregers verschieden sind, so wird die Vergiftung wohl nicht immer durch die nämlichen Substanzen herbeigeführt. Mit der Intoxication kann gleichzeitig auch Infection des Blutes mit Mikroorganismen eintreten, doch ist dies nicht nöthig. Es können sich ferner die Erscheinungen der Septicämie mit pyämischen Entzündungen verbinden, eine Combination, welche zur Aufstellung einer als Septico-Pyämie oder Pyo-Septhämie bezeichneten Krankheit Veranlassung gegeben hat.

Levy (Centralblatt für klinische Medizin 1890. Nr. 4)

untersuchte das Secret des Mittelohrs, den bei der Aufmeislung gewonnenen Eiter, das Blut des Patienten während eines Schüttelfrostes, und das Thrombenmaterial post mortem. Im Secret der Paukenhöhle und im Leichenthrombus fand sich in verschwindend kleiner Menge der Stapylococc. pyog. alb., der Hauptsache nach dagegen ein kurzer, dicker pathogener Bacillus. Dieser war im Blute des lebenden fiebernden Patienten und im Eiter der Trepanation in Reinkultur vorhanden. Er allein muss also als der Erreger der pyämischen Infection betrachtet werden. Das Vorkommen der wenigen

Staphylokokken im Mittelohr und Linsenthrombus kann demselben diese Rolle nicht streitig machen. — Die Behauptung Rosenbach's dass der Streptococc. pyog. allein tödtliche Infection nach sich ziehen könne, wurde durch die Beobachtung von Tilanus widerlegt, der in einem Falle von letaler Septicämie im Blute und im Eiter Staphyloc. pyog. aureus und albus nachweisen konnte. A. Besser kommt durch seine Untersuchungsergebnisse zu dem Schlusse, dass richtige Pyämie sowohl durch Streptococcen als auch durch Staphylococcen hervorgerufen werden könne.

Ribbert (Die pathologische Anatomie und die Heilung der durch den Staphylococcus pyogenes aureus hervorgerufenen Erkrankungen. Bonn 1891. S. 125)

resumirt:

1. Der Staphylococcus pyogenes aureus erzeugt gewöhnlich da, wo er sich lokalisirt, nekrotische Veränderungen des umgebenden Gewebes, deren Ausdehnung von seiner Virulenz abhängt. An sie schliesst sich aussen eine allmälig durch die nekrotische Zone bis zu den Kokken vordringende Infiltration mit mehrkernigen Leukocyten, eine Eiterung an.

2. Die Einwirkung des Staphylococcus pyogenes aureus ist abhängig von den durch ihn gebildeten Toxinen.

5. Eine künstliche Vermehrung der im Körper circulirenden Toxine durch Injection sterilisirter Kulturen verstärkt nicht nur die Allgemeinvergiftung, sondern auch die Ausdehnung der Lokalerkrankungen.

6. Eine schnelle Resorption der Toxine aus den Geweben berfördert die Vernichtung der Kokken und damit das Ausbleiben oder die Heilung entzündlicher Prozesse.

7. Der Umfang der entstehenden Herderkrankungen ist bedingt durch die Virulenz der Kokken und die damit in Zusammenhang stehende Toxinbildung. Die letztere aber wird durch die Abnahme der Lebensenergie der Kokken in Folge der durch die entzündlichen Prozesse in ihrer Umgebung herbeigeführten schädigenden Umstände vermindert und die Menge des Giftes erfährt andererseits auch durch die andauernde Resorption aus den Herden eine Herabsetzung. Dadurch wird aber wieder den Kokken die Fähigkeit der Assimilation der Körperbestandtheile beschränkt und sie selbst verfallen so einem Nahrungsmangel. Alle diese Momente machen sie widerstandsunfähiger. Sie gehen so theils extracellulär, theils, da sie für die bei der Entzündung auftretenden Zellen angreifbar geworden sind, durch Phagocytose zu Grunde.

8. Es ist durchaus wahrscheinlich, dass eine rasche und andauernde Beseitigung der von den Kokken gebildeten Toxine aus dem Körper den Verlauf der Gesammterkrankung und damit indirect auch der Lokalerkrankungen günstig beeinflussen würde. Es wäre daher eine wichtige, von einzelnen Seiten bereits versuchte Aufgabe der Therapie, die Toxinentfernung zu befördern. Dieses Ziel kann durch Hebung der Thätigkeit drüsiger Organe, unter denen den Nieren die wichtigste Rolle zufallen dürfte, erreicht werden.

Fraenkel (D. m. W. 1894. Nr. 9—11)

bespricht im Anschluss an 2 Fälle von Dermatomyositis acuta die Nothwendigkeit der Untersuchung aller Nebenhöhlen des Schädels behufs Feststellung der Invasionsstätte des Krankheitserregers und betont den Zusammenhang von Mittelohreiterungen mit Sinusphlebitiden. Er fährt dann fort: Weniger

bekannt, weil offenbar viel seltener, ist die Beobachtung, dass unter Umständen auch ohne die Vermittlung einer Sinusthrombose, von einer einfachen Otitis media aus allgemeine Sepsis sich entwickeln kann. Nicht bloss der chronische eitrige Mittelohrkatarrh, sondern auch die ganz acut entstandenen Entzündungen der Paukenhöhle vermögen dadurch im einzelnen Falle eine ungeahnte Bedeutung zu erlangen. Als feststehend ist anzunehmen, dass schwere, selbst tödtlich verlaufende septische Infection im Gefolge von eitriger Mittelohrentzündung auch ohne jedwede Caries vorkommt. Wir dürfen wohl annehmen, dass die sie verursachenden Bacterien, ebenso wie in dem Falle einer hinzutretenden Meningitis, sich längs der Lymphbahnen vom mittlern Ohr sich weiterverbreiten oder direct in kleinere Blutgefässe, sei es des Ueberzugs der knöchernen Theile desselben, d. h. der Schleimhaut bezw. der unter ihr befindlichen periostalen Gewebsschicht, sei es des Knochens selbst eindringen. Jedenfalls waren bei beiden Patienten die Hirnsinus frei von Thrombose und Phlebitis.

Canon (Zur Aetiologie der Sepsis, Pyämie und Osteomyelitis. D. Z. f. Chir. XXXVII. 1893. S. 571 f.)

hat in 70 Fällen bacteriologische Blutuntersuchungen vorgenommen. Die Fälle liessen sich nach dem bacteriologischen und klinischen Befunde, zu denen in den Fällen, welche mit dem Tode endigten, noch der Sectionsbefund kam, in 3 Gruppen theilen. Bei der ersten Gruppe — 19 Fälle von Mischinfection, bei Diphtheritis, Lungenphthisis, und nach Scharlach, wurden Mikroorganismen im Blute gefunden, es bestanden keine Metastasen; bei der zweiten — 20 Fälle — war der Blutbefund ebenfalls positiv, es bestanden Metastasen; bei der dritten Gruppe von Fällen waren keine Mikroorganismen im Blute nachweisbar, aber es waren Metastasen vorhanden (S. 610). Wir haben im Allgemeinen in der ersten Gruppe Fälle von Sepsis ohne Metastasen, in der zweiten Gruppe Fälle von Sepsis mit Metastasen, in der dritten Fälle von Pyämie (S. 612). — Der Unterschied zwischen Sepsis und Pyämie ist nicht in der Verschiedenartigkeit der Mikroorganismen zu suchen. Der Hauptunterschied wird einerseits in der Vermehrung von Mikroorganismen im Blute, andrerseits in der Einschleppung derselben in's Blut ohne Vermehrung bestehen. Zur ersten Gruppe gehören die Fälle reiner Sepsis, zur zweiten die einer Sepsis mit Metastasen (eine Septicopyämie oder eine Pyämie im Allgemeinen) (S. 614). Bei der dritten Gruppe, den Fällen von Pyämie, handelt es sich im Wesen überhaupt nicht um eine Allgemeininfection in dem Sinne, dass die Bacterien im Blute selbst zur Vermehrung kommen. Sie dringen in das Blut und wuchern da, wo sie sich vielleicht mit Hilfe grösserer Emboli festgesetzt haben und wo nun durch die Emboli die Ernährung der Theile beeinträchtigt wird. Gelingt es den Organismen nicht, einen derartigen für ihre Entwicklung günstigen Nährboden zu finden, so gehen sie bald im Blute zu Grunde; es ist ihnen nicht möglich, im Blute selbst sich zu vermehren.

(S. 615.) Es kommen zahlreiche Uebergänge zwischen den drei Gruppen vor. Aetiologisch unterscheiden sich Sepsis und Pyämie dadurch, dass bei der Sepsis die Vermehrung von Eitermikroorganismen im Blute das Wesentliche ist, während das Wesen der Pyämie in der blossen Durchschleppung von Eiterkokken auf dem Blutwege und der Metastasenbildung beruht.

Eine wichtige Rolle bei der Sepsis und der Pyämie spielen die Toxine der Eiterkokken. Sie machen das Eiterfieber, sie tragen in vielen Fällen von Pyämie zur Entkräftung des Organismus und zum Tode hauptsächlich

bei, in allen Fällen acuter Sepsis schwächen sie die Widerstandsfähigkeit des Körpers und bereiten den Mikroorganismen den Boden im Blute vor, sodass diese im Blute selbst wachsen und hier ihre Toxine ablagern können. In vereinzelten Fällen führen sie allein zum Tode, ohne dass Bacterien im Blute gefunden werden. Unter den beobachteten Fällen war keiner, bei welchem mit Sicherheit die Anwesenheit von Bacterien im Blute auszuschliessen war.

(S. 623.) Verfolgen wir noch einmal den gewöhnlichen Gang der Infection: Von einem primären Herde gehen die Toxine der in diesem Herde angesammelten Bacterien in's Blut über, vielleicht auch einzelne der Bacterien; letztere gehen zunächst im Blute zu Grunde. Der Patient fiebert, er hat das gewöhnliche, meist remittirende Eiterfieber (im Blute sind keine Mikroorganismen nachweisbar). Wird der Krankheit nicht Einhalt gethan und dringen die Schädlichkeiten weiter in's Blut, so geht die Infection weiter ihren Gang und kann 2 verschiedene Wege einschlagen. Entweder das Blut verliert schliesslich die Kraft, die eingedrungnen Bacterien zu tödten, dieselben wachsen im Blute, das Fieber wird mehr continuirlich, der Patient stirbt, gewöhnlich in kurzer Zeit, an acuter Sepsis (im Blute finden sich Bacterien; im lebenden Blute wird ihr Nachweis leichter, je kürzere Zeit vor dem Tode die Untersuchungen gemacht werden); oder aber es bildet sich die seltnere reine Pyämie aus: die eingedrungnen Bacterien kommen zu keiner Vermehrung im Blute; sie bilden jedoch Metastasen an verschiednen Körperstellen, wo sie auf dem Blutwege hingeschleppt worden sind; der Patient hat zuweilen Schüttelfröste (im Blute werden nur ausnahmsweise Mikroorganismen gefunden).

Canon (Bacteriologische Blutuntersuchungen bei Sepsis. D. m. W. 1893. Nr. 43)

fand in Fällen von Sepsis 8 Mal Streptokokken im Leichenblute, 2 Mal den Staphylococcus albus und 6 Mal den Staphylococcus aureus. Wichtiger als die Impfungen von Leichenblut sind die Untersuchungen des lebenden Blutes, da versucht werden sollte, diese Untersuchungen am Krankenbette für die Diagnose, Prognose und Therapie nutzbar zu machen. Im Ganzen wurden in 14 Fällen von Sepsis im lebenden Blute Mikroorganismen nachgewiesen, und zwar in 3 Fällen der Staphylococcus albus, in 2 der Staphylococcus aureus, 7 Mal Streptokokken, 1 Mal Pneumokokken und 1 Mal ein dem Friedlaender'schen sehr ähnlicher Bacillus.

Den beschriebenen positiven Befunden im lebenden Blute stehen eine sehr grosse Anzahl negativer gegenüber; besonders hervorzuheben sind hier die negativen Impfungen bei zahlreichen schweren Phlegmonen, dann bei einigen Fällen von Pyämie, welche geheilt wurden. Endlich ist wichtig, dass in 4 Fällen weder im lebenden Blute, noch im Leichenblute Mikroorganismen gefunden wurden, obwohl Sepsis als Todesursache angenommen werden musste. Jedenfalls zeigen alle Befunde, dass in den meisten Fällen von Sepsis Mikroorganismen im Blute vorhanden sind und in einer Anzahl von Fällen auch im lebenden Blute nachgewiesen werden können.

Praktisch wichtig können die Untersuchungen des lebenden Blutes werden zur Differentialdiagnose z. B. zwischen Sepsis und Typhus, ferner zur Prognose, insofern als dieselbe ungünstig ist, sobald sich Mikroorganismen im Blute nachweisen lassen, dann vielleicht für die Frage der Amputation bei schweren Phlegmonen.

Petruschky (Tuberkulose und Septicämie. D. m. W. 1893. Nr. 14) fand als häufigste Complication der Tuberkulose die Streptokokkeninfection. In 8 von 14 Fällen wurden Streptokokken im Blute und Gewebssafte aller Organe aufgefunden. Es handelt sich nicht um eine gleichzeitige Invasion von Tuberkelbacillen und Streptokokken, sondern wohl stets um ein secundäres Hinzutreten von Streptokokken zu der bereits bestehenden Lungentuberkulose d. h. um eine richtige Wundinfection. Im Lichte dieser Thatsachen gewinnt das bekannte „hektische Fieber" der Phthisiker um vieles an Verständlichkeit. Es ist dasselbe Fieber, gekennzeichnet durch die tiefen Morgenremissionen, die mit einer gewissen Plötzlichkeit eingetretenen Abendelevationen — dasselbe Fieber, welches wir vom Erysipel, von acuten Eiterungsprozessen, Puerperalfieber, kurz von allen durch „pyogene Kokken" in der weitaus überwiegenden Zahl der Fälle durch Streptokokken verursachten Infectionskrankheiten kennen. Koch bezeichnet deshalb diese grosszackige Temperaturcurve als „Streptokokkencurve". Das plötzliche Einsetzen und Wiederaufhören des Fiebers hängt davon ab, ob der Eiter im freien Abfluss behindert ist oder nicht.

Janowski (Die Ursachen der Eiterung vom heutigen Standpunkt der Wissenschaft aus, in Ziegler: Beiträge zur pathalogischen Anatomie und allgemeinen Pathologie. XV. S. 156) betont, dass die die Eiterung complicirenden metastatischen Prozesse bereits untersucht wurden, ehe noch die eigentlichen Eitererreger bekannt waren. Es ist ferner heute mit Bestimmtheit erwiesen, dass sowohl die Streptokokken als auch die Staphylokokken die klinischen Krankheitsbilder, die vielleicht etwas zu allgemein bald Pyämie, bald Septicämie genannt werden, hervorrufen können. Der Staphylokokkus wurde häufiger in Metastasen, der Streptokokkus aber im Blute und in den innern Organen von Pyämie oder Septicämie Verstorbener gefunden. Bei der Frage, auf welche Weise in einzelnen Fällen die Eiterung sich auf einen örtlichen Prozess beschränkt, in den andern aber zur Allgemeininfection führt, müssen wir neben der verschiedenen Virulenz der Mikroorganismen noch andere Bedingungen annehmen, die ihr Eindringen in das Blut und ihre Vermehrung in demselben fördern. Einen Beweis hierfür liefert der Nachweis pyogener Mikroorganismen im Blute bei Pyämie und Septicämie. Eine plötzliche Ueberladung des ganzen Organismus mit pyogenen Mikroorganismen — experimentell durch directe Einspritzung derselben direct in's Blut — macht es ihm unmöglich, erfolgreich gegen die eindringenden Mikroorganismen anzukämpfen, die sich dann rapid vermehren, und einerseits grosse Mengen ihrer Umsetzungsproducte entwickeln, die Erscheinungen der Allgemeininfection hervorrufen, andrerseits an ihrer Ansiedlung und lokalen Vermehrung günstigen Stellen alle sog. metastatischen eitrigen Prozesse bedingen. Es kommt ebenso zur Septicämie bei einem Kranken, wenn in einer primären Wunde die pyogenenen Mikroorganismen in besonders grosser Zahl vorhanden sind und sich hier vermehrend, beständig vom Organismus aufgenommen werden. Mit der Entfernung des Hauptherdes der Mikroorganismen, der Quelle, von wo aus ihre Stoffwechselproducte in den Organismus gelangen, kann man augenblicklich den klinischen Verlauf der Krankheit günstiger gestalten. Es ist festgestellt, dass die Anhäufung der Stoffwechselproducte der pyogenen Mikroorganismen im Organismus nicht nur zur Intoxication desselben durch die resorbirten Massen derselben führt, sondern dass sie auch die Lebensfähigkeit seiner Zellen schwächt und im ganzen Organismus der Vermehrung der pyogenen Mikro-

organismen einen günstigen Boden bereitet. — (S. 159.) Die Producte einer Mikroorganismenart im Organismus können günstige Bedingungen zur Entwicklung einer ganz andern Art hervorrufen, und hierdurch lassen sich die sog. Mischinfectionen recht gut erklären.

Nach **Monod** und **Macaigne** (Contribution à l'étude des infections par streptocoques. Revue de Chirurgie XIV. 2. 1894 Februar) tritt die bacterielle Allgemeininfection in 2 Formen auf: als Septicämie, wobei trotz der Verbreitung der Mikroben in allen Organen manifestirte Eiterherde nicht erscheinen, und als Pyämie, welche sich durch Bildung von Eiterherden in verschiedenen Organen kennzeichnet. Zwischen diesen Formen steht die Blutinfection mit Lokalisationen in nur einem Organe ohne Eiterung. Während Streptokokkensepticämieen die höchste Potenz des Virulenzgrades der Krankheitserreger darstellen, ist die Pyämie der Ausdruck einer geringeren Virulenz. Die Prognose der Streptokokkeninfection ist stets eine ernste; trotzdem können selbst bei positivem Bacteriennachweis in Lebenden Heilungen vorkommen.

In neuester Zeit hat sich **Sittmann** (Zur Diagnose der Septikopyämie. M. m. W. 1895. Nr. 3) mit der Frage nach den Ursachen, warum in dem einen Falle die gleichen Eitererreger das Bild einer Sepsis und in einem andern Falle das Bild einer Pyämie hervorrufen, beschäftigt. Er bezieht sich auf die 2 Fähigkeiten der Mikroorganismen der Toxin- und Proteinbildung. Gelangen Bacterien in den Organismus, denen die Fähigkeit, Toxine zu bilden, in hohem Masse zukommt, oder finden die Bacterien in dem Organismus Verhältnisse, die reichliche Toxinbildung ermöglichen, so ist die Folge der Invasion eine Sepsis. Fehlen diese Voraussetzungen zu reichlicher Toxinbildung, so können die lebens- und vermehrungsfähigen Bacterien nur durch die bei dem Absterben der Einzelindividuen frei werdenden Proteine wirken: es kommt eine Pyämie zu Stande. Da nun in den meisten Fällen Toxin- und Proteinerzeugung bei einer Infection nebeneinander statt hat, so ist eine scharfe Trennung zwischen Sepsis und Pyämie nicht möglich.

Zum Nachweis der Eitererreger im Blute ist die Untersuchung nur grösserer Blutmengen durch Aspiration nach Punction einer Vene nöthig. S. fand in allen 23 untersuchten Fällen positives Resultat: 11 Mal Staphylokokken, 4 Mal Streptokokken, 6 Mal Peumoniekokken und 2 Mal Staphylokokken und Bacter. coli. Darnach ist die bacterioskopische Blutuntersuchung das sicherste Hilfsmittel für die Diagnose der Septicopyämie. Von den 23 Fällen endeten 16 letal: sämmtliche Streptokokken-, 6 von den 11 Staphylokokken-, 4 von den 6 Pneumoniekokken- und die Mischinfectionen.

Ich schliesse meine Zusammenstellung mit dem **Berichte der Freien Vereinigung der Chirurgen Berlins** (D. m. W. 1894. Nr. 6. S. 139)

Herr Canon beobachtete bei einer Patientin eine langdauernde chronische Pyämie im Anschluss an eine Mittelohreiterung. Sie hat 8—10 Abscesse an verschiedenen Körperstellen gehabt, welche immer Streptokokken enthielten. Ihr Blut ist häufig untersucht worden, und es wurde niemals etwas gefunden.

Herr Pfuhl: Ich wollte mir nur ein paar kurze Worte zu der Einleitung

des Herrn Prof. Sonnenberg gestatten. Er sagte, dass man heutzutage nicht mehr die Begriffe „Pyämie" und „Septicämie" auseinander halten könnte, und hat deshalb vorgeschlagen, den Ausdruck „Pyosepticämie" zu gebrauchen. Meine Herren, diese Benennungen stammen aus einer Zeit, wo man die Ursachen dieser Krankheiten noch nicht kannte. Heutzutage wissen wir ganz genau, dass wir bei genauer Untersuchung in jedem Falle von Pyämie oder Septicämie entweder eine Allgemeininfection mit Streptokokken oder eine Allgemeininfection mit andern Mikroorganismen finden. Es geht den Chirurgen mit diesen Begriffen so, wie den Bacteriologen und Epidemiologen mit den alten überkommenen Ausdrücken „contagiös" und „miasmatisch". Wir haben die Ausdrücke „contagiös" und „miasmatisch" einfach in die Rumpelkammer geworfen und betrachten jetzt jede Infectionskrankheit für sich. Ich glaube, es wäre gut, wenn die Chirurgen auch die Ausdrücke Pyämie und Septicämie aufgeben und einfach von Allgemeininfection mit Staphylokokken oder mit Streptokokken sprechen wollten. Jeder Chirurg muss heutzutage im Stande sein, festzustellen, ob eine Infection mit Staphylokokken oder mit Streptokokken vorliegt. Nun ist ja möglich, dass er vorher der Krankheit einen Namen geben muss, bevor die bacteriologische Untersuchung vollendet ist. Dann kann er sich damit helfen, dass er einfach von Sepsis spricht, bis der Nachweis von Staphylokokken geglückt ist. Ich glaube, dass es ganz gut wäre, wenn die Chirurgen den Epidemiologen in der Eliminirung veralteter Ausdrücke nachfolgten.

Herr v. Bergmann: Es ist ganz schön, von Staphylokokkeninfection hier und von Streptokokkeninfection dort zu sprechen, wenn diese 2 verschiedenen Infectionen auch klinisch verschieden aufträten, wenn z. B. die Staphylococcusinfection immer Metastasen, und die Streptococcusinfection immer nur lokal fortschreitende Eiterungen machen würde. Das ist aber nicht der Fall. Der Kliniker wie der pathologische Anatom müssen an das am Krankenbette und dem Sectionstische Thatsächliche sich halten, und das ist und bleibt zunächst noch die Eiterung mit und die Eiterung ohne Metastasen. Für beide kann eine und dieselbe Ursache, der gleiche und nämliche pyogene Mikrococcus verantwortlich gemacht werden, denn nicht nur der Staphylococcus macht metastatische Eiterung, sehr oft, sogar gewöhnlich, macht diese auch der Streptococcus. Beide dringen in die Thromben phlegmonöser Herde ein, machen diese bröcklig und zur Quelle Metastasen erregender Eiterungen. Es wäre schön, wenn es so wie die klinisch differenten Formen auch differente Ursachen im Gebiete der Eiter erregenden Mikroben gäbe — zur Zeit ist das aber noch nicht erwiesen.

Herr Sonnenburg: Wenn ich mir noch eine Bemerkung erlauben darf, so ist es ja für uns Chirurgen ungemein interessant, wie im Laufe der letzten Jahre durch die bacteriologischen Untersuchungen unsere Kenntniss der Sepsis und der Pyämie gefördert worden sind. Aber unsere Kenntnisse sind noch im Werden, und es dürfte wohl nicht richtig sein, heute bereits die bacteriologischen Erfahrungen à tout prix den klinischen Bildern anpassen zu wollen. So machte es mir vor 1 Jahre noch den Eindruck, als ob man die Prognose der Sepsis je nach dem positiven oder negativem Befunde von Kokken im Blute modificiren könnte. Weitere Beobachtungen haben gelehrt, dass man sich darauf doch nicht so ganz verlassen darf. Dass ein Unterschied zwischen der Streptokokkensepsis und der Staphylokokkensepsis besteht, ist nicht anzunnehmen. Beide können in gleich foudroyanter Weise verlaufen. Wir sind ja noch lange nicht am Ende dieser Arbeiten. Ich hoffe, dass wir auf diesem Wege noch viel lernen werden. Interessant ist es aber, dass wir in Folge dieser bacteriologischen Kenntnisse und Untersuchungen

in der Lage sind, nicht allein klinische Erscheinungen richtig zu deuten, sondern auch bestimmte, im Wundverlaufe auftretende Symptome vorherzusagen. Ein Beispiel möge dies erläutern. Ich hatte an einem und demselben Morgen 2 Amputationen wegen schwerer Sepsis, die klinisch kaum Unterschiede zeigte, zu machen. In beiden Fällen war der Fuss zum Theil gangränös, die Weichtheile von Eiter unterminirt, die Sehnen entblösst. Bei beiden Patienten fand sich im Eiter der Staphylococcus pyogenes albus, bei dem einen Patienten aber auch gleichzeitig im Blute. Bei demjenigen Patienten, bei dem sich die Kokken bereits im Blute befanden, zeigte sich am nächsten Morgen, wie wir es ganz richtig vorausgesagt hatten, eine eitrige Infiltration der Amputationswunde, bei dem andern blieb die Wunde intakt, d. h. sie sah gut aus, war gut gefärbt, und zeigte sich auch später keine Eiterung. Bei dem ersten Patienten traten schliesslich kolossale Senkungen auf, die noch zu manchen chirurgischen Eingriffen Veranlassung gaben. Hier waren offenbar durch die Amputation die Staphylokokken wieder auf die Wundfläche aus den Gefässen ausgesät worden und fingen wieder an zu wuchern. Bei dem andern aber, der keine Streptokokken im Blute hatte, blieb die Wunde, obwohl auch hier scheinbar ebenso schwere Sepsis wie in dem andern Falle bestand, rein und eiterte nicht.

Die Pyämie ist demnach eine Wundinfectionskrankheit, die unter Fieberanfällen und grosszackigem Temperaturenwechsel zu metastatischen Entzündungen oder Eiterungen führt. Reiner Eiter in's Blut aufgenommen, macht nur Fieber, aber ruft keine Entzündungsherde hervor. Die Metastasen sind zumeist gemischt embolisch-mykotischen Ursprungs, nur selten rein bacteriellen Inhaltes. Stellen sich schwere Allgemeinerscheinungen ein, ohne dass sich Metastasen bilden, bezeichnet man die Erkrankung als Septicämie: sie ist charakterisirt durch die putride Infection und durch eine rasche Vermehrung der Bacillen im Blute selbst. Kombiniren sich die Erscheinungen von Septicämie mit den pyämisch-metastatischen Entzündungen, so spricht man Pyo-Septicämie.

Nach Virchow entstanden in den dem primären Eiterungsherde nahegelegenen Venen zunächst ein Thrombus und eine puriforme Erweichung desselben; die abgebröckelten Theile kamen als Emboli in den Blutkreislauf und führten zu metastatischen Entzündungen in den verschiedensten Organen. Cohnheim vermuthete, dass der „puriforme" Zerfall Folge von Bacterienwirkung sei, Pasteur und R. Koch haben diesen ursprünglichen Zusammenhang experimentell erwiesen. Durch Einwirkung der die primäre Eiterung veranlassenden Bacterien entsteht an den Venen eine Entzündung in den perivasculären Räumen, eine Infiltration in der Adventitia und Media, während die Intima eine Proliferation ihrer Endothelien zeigt. Es entstehen „rauhe" Stellen an der Intima, in der sich die meisten Thromben bilden. Diese bilden zwar zunächst eine Schutzmauer gegen das fernere Eindringen der Mikroorganismen, aber allmählich beginnen die pyogenen Kokken zu wuchern und den Thrombus zu erweichen. Die „puriforme" Erweichung

der Thromben beginnt in den ältesten Theilen und in dem weichsten Lager derselben, so dass eine Art von Zerklüftung entsteht, ohne eine centrale Höhle zu bilden. Erweichen sich auch die mehr fibrinreichen Lagen, so entsteht eine Höhle mit breiigen, grumösen, bröckeligen Massen.

Diese Aufnahme der Mikroorganismen und ihrer Erweichungsprodukte im Thrombus, in den allgemeinen Kreislauf geschieht auf 3 Wegen. Am häufigsten findet die directe Aufnahme der abgebröckelten Thrombentheilchen in den venösen Körperkreislauf statt. Diese Emboli werden zuerst in das Herz und den Lungenkreislauf aufgenommen. Wegen ihrer Grösse bleiben sie zumeist in den kleinen Arterien desselben festsitzen; aber einzelne kleinste Emboli gehen bei der relativen Weite des Lungenkreislaufs durch die Arterien hindurch und können in den verschiedensten Organen durch die Arterien des grossen Kreislaufs abgesetzt werden. Ein solcher Embolus besteht demnach aus Kokken mit Thrombentheilchen. Stammen diese aus einem mehr eitrig zerfallenen Thrombus, so vereitern auch die metastatischen Herde und bilden die sog. metastatischen Abscesse; stammen sie aus diphtheritischen und gangränösen Herden, so zerfallen die Metastasen diphtheritisch resp. jauchig.

Die Form der Emboli ist verschieden und richtet sich danach, ob die verstopfte Arterie eine Endarterie ist oder nicht. Im erstern Falle entsteht eine keilförmige Gewebsnekrose mit oder ohne blutige Anschoppung. Von dem Embolus aus wachsen die pyogenen Kokken in das infarcirte Gewebe hinein und entwickeln an der Peripherie desselben eine eitrige Entzündung und eitrigen Zerfall: so entstehen die keilförmigen metastatischen Abscesse. Ist keine Endarterie betroffen, so bleibt die Infarktbildung aus, die Kokken vermehren sich und wachsen nach allen Seiten hin, besonders längs des Gefässes, und so entsteht die gestreckte streifige Form der Embolie.

Am häufigsten sind die Metastasen in den Lungen und zwar in den untern Partien, an die sich gewöhnlich eine circumscripte Pleuritis anschliesst; aber es gibt auch eine reine bacteritische Pleuritis mit viel Exsudat. Der Lungenabscess bricht entweder in den Pleuralraum oder in einen Bronchus durch. Abscesse finden sich seltner in Hirn, Leber, Milz und Nieren, in letztern häufig als Anhäufungen reiner Mikrokokken in den Harnkanälchen. Metastasen der Gelenke, bevorzugt sind Knie, Fuss und Schulter — sind zumeist gutartig.

Viel seltner findet die unmittelbare Aufnahme reiner Bacterien aus einem eiternden Herde in den Blutstrom statt, ohne dass daselbst eine Thrombose entsteht. Die Fortleitung in den Körperkreislauf würde hier entweder durch den Lymphstrom oder durch die anstossenden Venen erfolgen. Im erstern Falle kommt es zu einer acuten Lymphangitis und Lymphadenitis, und gerade die letztere sucht alle Mikro-

organismen in sich aufzunehmen, und schützt so den Organismus vor der allgemeinen Infection.

Der letzte Modus der Aufnahme von Bacterien direct in's Blut, ohne vorherige Thrombose der angrenzenden Venen, ist von Weigert zuerst erwiesen und neuerdings von Fraenkel auch nach Mittelohreiterungen beobachtet worden; er ist äusserst selten. Die einzelnen Kokken gehen wegen ihrer Kleinheit und der relativen Weite der Lungengefässlumina leicht durch den kleinen Kreislauf hindurch und bleiben erst in den kleinsten Endarterien des grossen Kreislaufs sitzen. Bevorzugt werden die Organe mit verlangsamter Blutströmung, wie Leber, Milz und Knochenmark oder solche mit verwickelter zum Haftbleiben circulirender Fremdkörperchen mechanisch begünstigender Gefässeinrichtung, wie die Nieren. Hiervon hängt es ab, dass in diesen Fällen die Lungen gewöhnlich frei von Metastasen sind, und die metastatischen Abscesse sich besonders in Herzfleisch, Leber, Nieren, Muskeln und Gelenken finden. Der weitere Vorgang in den Metastasen ist der, dass sich die Kokken rasch vermehren und vom Centrum her in die nekrotische Zone einbrechen, während von der Peripherie her die Eiterkörperchen in dieselbe eindringen: so entstehen die „miliaren" metastatischen Abscesse.

Welche Mikroorganismen sind bisher bei der Pyämie nachgewiesen worden? Der Streptococcus pyogenes findet sich besonders bei progredienten Phlegmonen, diffusen Eiterungen der serösen und Gelenkhöhlen, der Staphylococcus mehr in circumscripten Eiterungen. Die Aufsaugung lebensfähiger Kokken aus den Staphylokokkenherden ist zeitlich und quantitativ an relativ enge Grenzen gebunden, und die relativ geringe räumliche Ausbreitung der Staphylococcusherde lässt ein Uebergreifen der letztern auf die in der Tiefe gelegenen grössern Gefässstämme verhältnissmässig selten zu Stande kommen: daher erklärt es sich, dass Streptokokkeninfectionen häufiger zur metastatischen Pyämie führen.

Im directen Widerspruch hierzu stehen folgende Beobachtungen: Besser fand, dass sowohl Streptokokken als Staphylokokken Pyämie machen. v. Bergmann meint, dass Staphylokokken und Streptokokkeneiterungen klinisch nicht verschieden auftreten und beide Metastasirungen machen können; ebenso fand Canon beide Kokkenarten im Leichenblute gleich oft, bei Untersuchungen des lebenden Blutes standen sich bei Pyämie wie bei Sepsis positive Resultate negativen gegenüber, auch die Impfungen blieben negativ; Levy fand in einem Falle neben dem Staphylococcus pyogenes albus einen dicken pathogenen Bacillus im Mittelohreiter, im Warzenfortsatz, im Blut und im Thrombus bei der Section. Janowski fand den Staphylococcus häufiger in Metastasen — und den Streptococcus mehr im Blute und innern Organen bei Sepsis. Nach ihm macht derselbe Mikroorganismus bald eine

einfache örtliche Eiterung, bald eine Allgemeinerkrankung mit Metastasen, bald eine schwere Erkrankung mit schnellem Tod unter den Erscheinungen der Sepsis. Wenn eine plötzliche Ueberladung des Blutes mit pyogenen Mikroorganismen stattfindet, die sich dann rapid vermehren, einerseits durch Bildung grosser Mengen von Toxine die Allgemeininfection hervorrufen, andererseits sich an bestimmten Stellen ansiedeln und lokal vermehren, so entstehen die eitrigen metastatischen Abscesse. Kommen relativ viel pyogene Mikroorganismen auf einmal in's Blut und vermehren sie sich rasch, so entsteht Septicämie.

Nach Canon ist der Unterschied zwischen Sepsis und Pyämie nicht in der Verschiedenartigkeit der Mikroorganismen zu suchen, sondern darin, dass bei der Sepsis die Vermehrung der Eiterorganismen im Blute das Wesentliche ist, während das Wesen der Pyämie in der blossen Durchschleppung der Eiterkokken auf dem Blutwege und auf der Metastasenbildung beruht. Die Toxine der Eiterkokken machen Eiterfieber, schwächen die Widerstandsfähigkeit des Körpers, bereiten den Mikroorganismen den Boden im Blute vor, so dass sie schnell wachsen können. Der Gang der Infection ist folgender: von einem primären Eiterherde gehen die Toxine der Bacterien in's Blut, und auch einzelne Bacterien, die zunächst im Blute untergehen (im Blute sind keine Mikroorganismen nachweisbar; entweder verliert nun das Blut die Kraft, die Bacterien zu tödten, die sich immer neu entwickeln: es entsteht Sepsis (im Blute finden sich Bacterien) —, oder es bilden sich Metastasen in den verschiedensten Körperorganen (im Blute nur ausnahmsweise Mikroorganismen): es entsteht Pyämie. Ribbert hatte schon 2 Jahre früher erwiesen, dass eine künstliche Vermehrung der im Blute circulirenden Toxine durch Injection sterilisirter Kulturen die Allgemeinvergiftung und die Ausdehnung der Lokalerkrankungen verstärkt, ebenso wie schnelle Resorption der Toxine aus dem Gewebe die Vernichtung der Kokken befördert und damit das Ausbleiben oder die Heilung entzündlicher Prozesse bedingt.

Von den Symptomen der Pyämie gelten als besonders charakteristisch die Schüttelfröste und der stark schwankende Temperaturverlauf. Die Schüttelfröste sollen im Allgemeinen der Grösse der Aufnahme von Bacterien und Thrombenmassen im Blute entsprechen, aber sie sind auch beobachtet worden in Fällen, in denen die Section nachträglich keine metastatischen Abscesse nachweisen konnte. Petruschky bezeichnet bei Phthisikern die grosszackige Temperaturkurve als Streptokokkenkurve, die der Wundinfection durch Streptokokken entspricht.

Die Blutuntersuchungen auf Bacterien sind wichtig für die Differentialdiagnose, z. B. zwischen Typhus und Sepsis; ferner für Stellung der Prognose, sofern dieselbe durch die Anwesenheit der Mikroorga-

nismen im Blute verschlechtert wird; Sonnenburg hat hierfür neuerdings einen casuistischen Beweis erbracht und nimmt an, dass nach Operationen z. B. die Mikroorganismen aus den Gefässen auf die Wundfläche ausgesät werden und wieder anfangen zu wuchern. Sittmann bestätigt die Wichtigkeit der bacteriologischen Blutuntersuchung für die Differentialdiagnose und zum Auffinden des primären Herdes, sofern z. B. bei Anwesenheit von Pneumoniekokken die Lunge, von Bact. coli entweder ein Darmgeschwür oder eine Affection der Gallenwege oder eine Cystitis die Ursache der Allgemein-Infection sein kann und hat gefunden, dass die Eitererreger im Blute stets nachzuweisen sind.

Die Therapie der Pyämie würde vor allem zur Aufgabe haben, die Toxineentfernung zu befördern.

IV. Anatomie des Ohres.

Die Veränderungen im Ohre bei Mittelohreiterungen mit Pyämie sind sehr verschieden. In der einen Reihe der Fälle, gewöhnlich den leichtern, findet man nur die gewöhnlichen Veränderungen im Mittelohr und Warzenfortsatz wie bei jeder einfachen Mittelohreiterung. In einer andern Reihe kann man deutlich den Weg verfolgen, den die Eiterung längs der Knochenvenen, die von den Mittelohrhöhlen durch den Knochen hindurchgehen, genommen hat, um auf die Dura mater überzugehen. In den charakteristischen Fällen ist die Infection im Innern dieser kleinen Gefässe medianwärts auf die an dem Felsenbein anliegenden Hirnsinus übergegangen, hat dort zuerst zu Thrombose des Inhaltes, dann zu eitriger Erweichung desselben und schliesslich zu den typischen Erscheinungen der Pyämie, zu Metastasen geführt. Dieser Prozess setzt sich in den Hirnsinus sowohl in der centralen Richtung, also vom Sinus transversus in die V. jugularis interna fort, als auch in der peripheren Richtung, vom Sinus transversus also auf die Sinus longitudinalis superior, petrosus superior u. s. w. Auch in diesen Sinus kommt es zuerst zu Thrombose des Inhalts. Die erste Folge derselben ist Stauung in den Venen, die von den Gehirnhäuten und aus den Schädelknochen in die betreffenden Sinus einmünden. Die ersten Veränderungen in den intracraniell gelegenen Hirnsinus sind wir nicht im Stande zu verfolgen, wohl aber diejenigen Stauungserscheinungen, die sich im Bezirke der letztgenannten Venen in der Kopfhaut entwickeln müssen. So entsteht, um nur ein Beispiel anzuführen, nach der Thrombose des Lateralsinus eine Stauung der V. mastoidea und dadurch eine umschriebene Anschwellung in der Haut am foramen mastoideum. In der Praxis schliessen wir umgekehrt aus einer circumscripten Schwellung am foramen mastoideum auf Thrombose des Lateralsinus. Diese Hinweise bezeugen zur Genüge, wie wichtig die Anatomie der venösen Blutbahnen für die rechte Auffassung der klinischen Symptome und für die rechte Verwerthung derselben für die Diagnose und dadurch wieder, was für den Patienten das Wichtigste ist, für die Behandlung der Ohrerkrankung ist. Auf Grund dessen habe ich im Folgenden die Venen des Schädels, der Schädelhöhle und des Ohres ausführlicher beschrieben, als sie sonst in den Lehrbüchern der Ohrenheilkunde zu finden sind, und besonders die topographischen Verhältnisse zum Felsenbein, die später im Kapitel

der Therapie noch eine Erweiterung erfahren mussten, so eingehend beschrieben. Auf die sehr verschiedenen Varietäten des Verlaufs der einzelnen Sinus und grösseren Venen glaubte ich nicht besonders eingehen zu sollen, obwohl gerade diese für die Herstellung des collateralen Kreislaufs um einen thrombosirten Sinus herum und für die klinische Symptomatologie von Wichtigkeit sind. In dieser Beziehung darf ich auf die Lehrbücher von Henle, Rauber, Schwalbe u. A. verweisen. Die Arterien des Ohres bieten bei Mittelohreitrungen mit Pyämie nichts Besonderes und sind deshalb gar nicht erwähnt.

A. Die Venen des Schädels und der Schädelhöhle.

Die Venen, welche das Blut aus der Schädelhöhle und ihren Wandungen aufnehmen, münden in die sogenannten Hirnsinus, und diese laufen in die paarige Vena jugularis interna zusammen. Diese nimmt ungefähr in der Höhe des grossen Zungenbeinhorns die V. facialis communis auf und heisst dann V. jugularis communis. Diese verläuft lateral an der Carotis communis am Halse nach unten, vereinigt sich hinter dem Sternoclaviculargelenk mit der V. subclavia, nimmt ebendort die V. jugularis externa auf, und heisst nun V. anonyma. Beide Venae anonymae bilden die unpaarige V. cava superior, die in dem rechten Atrium cordis endet.

1. Die Venen der Schädelknochen. Venae diploicae

sind verhältnissmässig weite Röhren, die mit ihren Stämmchen zwischen den beiden Glastafeln der Knochen eingeschlossen sind und sich netzartig verbinden. Eine äusserst dünne bindegewebige Auskleidung repräsentirt zugleich die einfache Gefässhaut. Sie hängen durch zahlreiche feinere und stärkere Poren mit den Venen des äussern und innern Periosts, und mit den Vv. mening. med. zusammen. Die

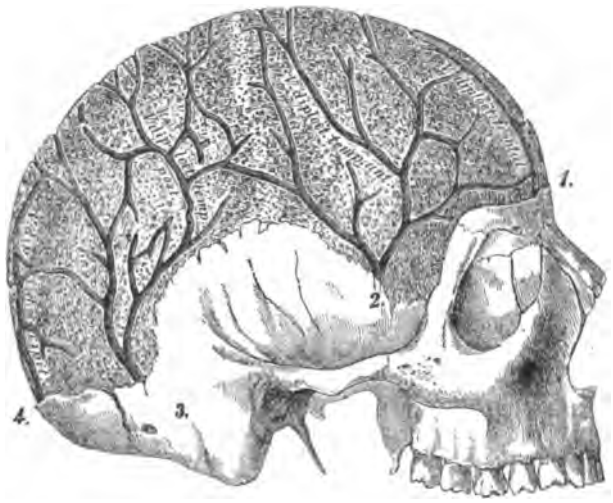

Fig. 1 (Nach Breschet).

Zahl und der Verlauf derselben ist sehr schwankend und selten symmetrisch; man unterscheidet nach Breschet's Vorgang jederseits 4 Stämme (s. Fig. 1, nach Breschet):

1. V. diploica frontalis, die in der Nähe der Stirnmitte verläuft und in die V. frontalis und in den Si. sagittal. sup. einmündet.
2. V. diploica temporalis anterior, die in die V. temporal. profund. und in den Si. phenoparietal. einmündet.
3. V. diploica temporalis posterior., die durch das Emissar. mastoid. in die Venen hinter dem Ohre und in den Si. transvers. einmündet.
4. V. diploica occipitalis, die in eine V. occipitalis oder einen Sinus transversus oder durch ein Emissarum occipitale auf der Protuberantia occipitalis zugleich in eine V. occipitalis und in den Confluens sinuum einmündet.

Häufig fliessen V. diploic. frontal. mit der V. temporal. ant., oder die beiden Vv. temporales und occipitales zusammen.

An bestimmten Stellen sind die Venenöffnungen weiter und beständiger, das sind die sogenannten Emissarien, die so eine Verbindung der äussern Schädelvenen mit den Sinus der fibrösen Hirnhaut herstellen. Sie sind so Zuflüsse zu den Hirnsinus nach innen und Abzugskanäle derselben nach aussen, sodass sie bei Ueberfüllung des Innenraums eine Art von Ventilen darstellen. Die Vv. diploicae münden öfters in diese Zwischengänge ein. Das stärkste und beständigste Emissarium ist das Emissarium mastiodeum.

1. Emissar. foram. coec. ist eine Verbindung der Venen der Nasenhöhle mit dem Si. sagittal. sup. durch das foram. coec.
2. Emissar. foram. laceri eine Venenverbindung zwischen Si. cavernos. und Plexus pterygoid. durch das foram. lacer.
3. Emissar. foram. oval. eine Venenverbindung zwischen Si. cavernos. und Plex. pterygoid. durch das foram. ovale.
4. Emissar. canal. carot. eine Verbindung zwischen Si. cavernos. durch ein die A. carotis interna umstrickendes Venengeflecht mit dem Plex. pterygoid., nach Rektorzik sammelt sich die Fortsetzung des Si. cavernos. zu einem oder mehreren Stämmchen und mündet in die V. jugularis interna.
5. Emissar. parietale eine Verbindung zwischen den äussern Venen der Schädeldecke und dem Si. sagittal. sup. durch das foram. parietale.
6. Emissar. mastoideum eine Verbindung zwischen den Hirnhautvenen und dem Si. sigmoid. durch das foram. mastoid.
7. Emissar. condyloid. anter. eine Verbindung zwischen dem Anhang und Si. petros. infer. dem Plex. vertebral. und dem untern Ende des Si. transvers. durch den Canalis condyloid. ant., die hier den mitdurchtretenden N. hypoglossus umstrickt.
8. Emissar. condyloid. poster. ist eine Verbindung zwischen dem

Si. sigmoid. mit dem Plex. vertebral. cervical. durch das foram. occipital. poster.

9. Emissar. occipitale mündet auf der Protuberantia occipital. nach aussen und verbindet die V. occipital. und den Confluens sinuum.

2. Die Venen der harten Hirnhaut, Venae meningeae

entsprechen vorzugsweise dem Gebiete der A. mening. med., begleiten zumeist die kleinern Arterien der harten Hirnhaut und münden meist in die benachbarten Sinus ein. Die laterale Spitze des Si. sphenoparietal. communicirt durch eine ansehnliche Anastamose mit den Venenstämmen, welche die A. mening. med. begleiten und von denen meistens die vordere grösser ist.

3. Die Venen des Gehirns, Venae cerebrales

kommen von der Oberfläche und aus der Tiefe des Gehirns und münden in die Sinus; je nach ihrer Lage werden sie als obere, mittlere und untere Gehirnvenen unterschieden. Sie lassen sich nach Hyrtl folgendermassen übersichtlich zusammenstellen:

1. Die V. cerebrales superiores kommen aus beiden Hemisphären und entleeren sich in den Si. longitud. sup., dessen Seitenwand sie in schief nach vorn gehender Richtung durchbohren.

2. Die unpaarige V. cerebri magna s. Galeni, der etwa 1 cm lange gemeinsame Stamm der paarigen V. cerebri int., sammelt ihre Wurzeln in der Tela choroid. sup. und geht durch den Querschlitz zum Si. rectus. Die grösste Wurzel derselben ist die längs der Stria cornea herbeikommende V. terminal. Kurz vor ihrer Einmündung nimmt sie die von den Organen an der Gehirnbasis entspringende und sich um den Pedunculus cerebri nach oben schlagende V. basil. Rosenthal. auf.

3. Die V. cerebrales inferiores kommen von der untern Fläche des Grosshirns und entleeren sich in den nächsten Sinus, — die vordern in den Si. cavernos., die mittlern in den Si. petros. sup., die hintern in den Si. transvers. Aus dem Chiasma, Tuber cinereum, Hypophys. cerebri, Infundibul., und Substant. perforat. med. gehen die kleinen Venen zum Si. circular. Ridleyi. Die grösste Vene ist die V. fossa Sylvii, sie geht in den Si. cavernos. oder Si. sphenoparietal.

4. Die V. cerebelli superiores gehen zumeist zum Si. rectus, nur ein Theil zur V. cerebri interna.

5. Die V. cerebelli inferiores ziehen mehr lateralwärts und münden in die Si. petros. inf., transvers., und occipital.

6. Die V. anastomotica magna Trolard setzt sich aus den Venen der mittleren Region der seitlichen Oberfläche der Hemisphären zusammen, seltener entspringt sie aus dem Si. sagittal. sup., geht in der queren Hirnspalte nach vorn unten, tritt am Rande des Orbitalflügels

in die fibröse Hirnhaut, zieht auf dem grossen Keilbeinflügel durch die mittlere Schädelgrube rückwärts und mündet in den Si. petros. sup.

4. Die Blutleiter der harten Hirnhaut: Sinus durae matris sammeln das Blut aus den beschriebenen Venen und führen es in die Vena jugularis interna ab. Sie sind in der Dicke der harten Hirnhaut

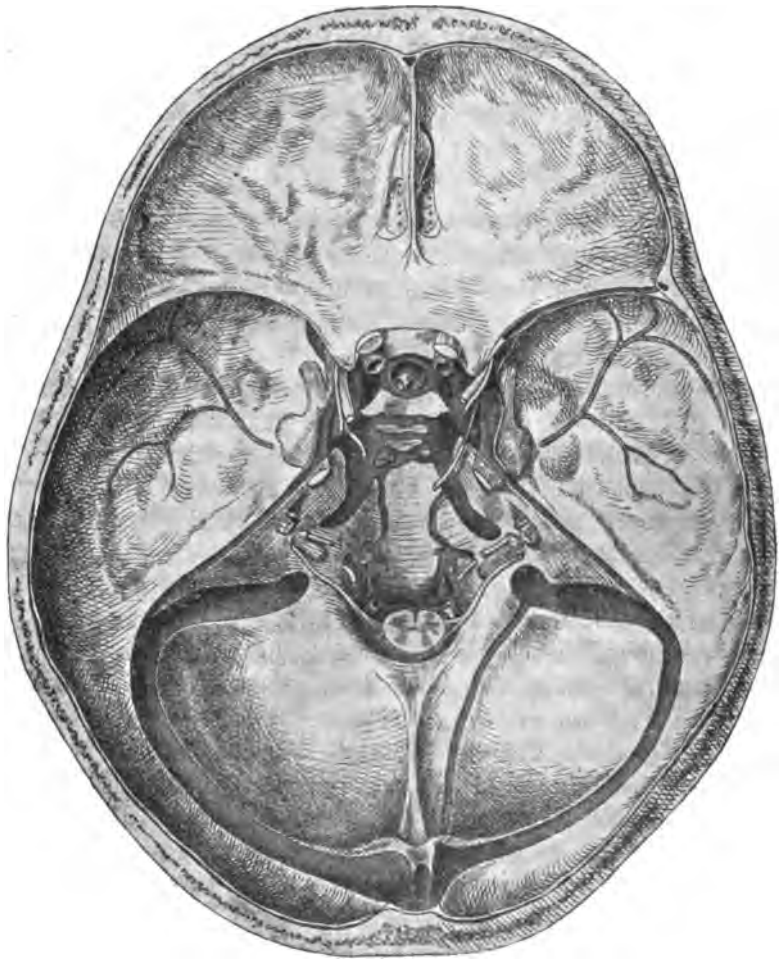

Fig. 2.

eingeschlossene, mit einander zusammenhängende Kanäle, deren Innenwand aus einer sehr zarten Fortsetzung der inneren Gefässhaut, einer einfachen elastischen Längsfaserschicht und einer Endothellage besteht. Sie haben keine Klappen; aber die Si. sagittal., sup., cavernos., und zuweilen der Plexus basilaris sind netztörmig von Bälkchen durchzogen,

die in ersteren ein festes, faseriges Gefüge, in den beiden andren eine weiche Consistenz haben, und dem Sinus bei dichter Stellung eine cavernöse Beschaffenheit verleihen. Da ihre Wandungen starr sind und selbst von den Schädelknochen gestützt werden, können sie weder eine namhafte Erweiterung durch Blutüberfüllung erleiden, noch beim Querschnitt collabiren, wie die kleinern Hirnhautvenen. Trotzdem aber wird ihre

verläuft im untern scharfen Rande der
Venen derselben, beginnt etwa in der Mitte des Randes und mündet breit ein in den

3. Sinus rectus s. Tentorii,

der mitten über das Tentorium cerebelli und also unter dem mit dem Tentorium verwachsenen Rande der Falx cerebri schräg rück- und ab-

wärts zum Si. confluens geht. Sein Durchschnitt ist dreiseitig, mit der Spitze aufwärts gerichtet. Er nimmt die V. magna Galeni auf.

Diese unpaaren Hirnsinus treffen an der Protuberantia occipital. int. mit dem paarigen Si. transversus und dem unpaarigen Si. occipital. zusammen und bilden so den Confluens sinuum an der hintern Vereinigung der Hirnsichel und des Hirnzeltes. Sehr oft geht der Si. longitud. sup. direct in den rechten Si. transvers. über, der dann weiter ist als der gleichnamige linke, deshalb auch Si. transvers. major genannt wird und ebenso durch ein weiteres Foramen jugular. durchfliesst. Ebenso geht der Si. rectus vorzugsweise in den Si. transversus links über, der dann kleiner als der rechte bleibt und Si. transvers. minor heisst, und gibt an den rechten Si. transversus nur einen kleinen Ast ab.

4. Der Sinus occipitalis

besteht eigentlich nur aus mehrfachen, das grosse Hirnhauptsloch umgebenden, vielfach unter einander communicirenden Venenkanälen der Dura mater, die sich ferner mit den Venenplexus der hintern Wand der Wirbelsäule verbinden und von dieser das Blut aufwärts zum Si. transversus abführen. Er kann ganz fehlen, zieht zumeist unpaarig vom Confluens sin. oder einem Si. transvers., in der Falx cerebri eingeschlossen, gegen das Foramen magnum hin, theilt sich dann in 2 gleiche Sinus marginales, von denen jeder im Sulcus marginalis am Rande des Hinterhauptslochs verläuft und in den Si. transvers. einmündet; von seiner Theilungsstelle geht dann die Anastomose zum Plex. vertebral. ab.

5. Der Sinus transversus

beginnt an der Protuberantia occipital. int., kommt aus den Confluens sin. oder zumeist rechts aus dem rechten Si. longitud. sup., zieht dem hintern Rande des Hirnzeltes entlang zur hintern Kante des Felsenbeins, biegt hier scharf nach innen und unten um, verläuft nun als Si. sigmoid. im Sulc. sigmoid. des Felsenbeins abwärts zum Foramen jugulare, und mündet in den Bulbus sup. der V. jugul. int. Er ist von ansehnlichem Kaliber, 8—10 mm im Durchmesser, rechts gewöhnlich grösser als links, im Rande des Tentorium von dreiseitig prismatischer im Sulc. transvers. von halbcylindrischer Gestalt. Zwei Emissaria Santorini führen vom Si. sigmoid. nach aussen: das eine durch das Foramen mastoideum zu den äussern Schädelvenen, das andere durch das Foramen condyloid. poster. zu den äussern Wirbelgeflechten. Je kleiner das Foram. jugular. ist, desto grösser sind diese Emissarien. Der Si. transvers. nimmt den hintern Theil der Venae cerebrales und einen Theil der V. cerebelli infer.; der Si. sigmoid. den Si. petros. super. auf.

6. Der Sinus cavernosus

liegt an der Seite des Türkensattels, erstreckt sich von der Fissur. orbital. sup. bis zur Spitze des Felsenbeins und hat seinen Namen von den fibrösen Bälkchen und Fäden, welche seine äussere und innere

Wand verbinden und sich vielfach durchkreuzen. Er beginnt vorn lateralwärts als Sinus sphenopalatinus s. alae parvae, der 3 mm stark, von der lateralen Spitze des Orbitalflügels gedeckt jederseits aus einer V. mening. entspringt. Er umfasst die Carotis interna vollständig, die gerade hier eine fragezeichenartige Krümmung macht und so einen grossen Theil des venösen Lumens ausfüllt. Nur die laterale und obere Seite der Arterie ist mit der Sinuswand verwachsen, die mediale und untere wird vollkommen frei von venösem Blute umspült und an sie setzen sich die durch den Blutleiter ausgespannten Bälkchen an. Durch den Sinus hindurch verläuft von hinten nach vorn der N. abducens in einem eigenen Kanälchen, an der lateralen Seite der Carotis; er klemmt sich gewissermassen zwischen die Arterie und die Sinuswand hinein, sodass er nur in seinem untern Theile frei in den Sinus hervorragt; von seiner Oberfläche gehen einige den Sinus durchziehenden Bindegewebsbälkchen ab. Wie sich aus der nebenstehenden Figur nach Merkel[1]) ergibt, verlaufen in der Aussenwand der Sinus cavernosus zur Fissura orbitalis superior in der Reihenfolge von oben und medianwärts nach unten lateralwärts aufgezählt, die N. oculomotorius, trochlearis, der Ramus ophthalmicus N. trigemini; und zwischen den beiden letztern liegt der N. abducens medianwärts. In der Fissura orbitalis superior aber liegt der N. oculomotorius im äussersten medialen Winkel derselben, über ihm lateralwärts der N. trochlearis, unter ihm und ein wenig lateralwärts der N. abducens; unter dem N. trochlearis, lateralwärts vom N. oculomotorius treten die 3 Zweige des I. Astes des Trigminus hindurch (Schwalbe, Lehrbuch der Anatomie des Menschen 1881. II. 2. S. 851). Das Ganglion Gasseri liegt lateralwärts vom Sinus, medianwärts und vor der Spitze des Felsenbeins unter dem innern Blatt der harten Hirnhaut, mit derselben an der obern Fläche fest, an der untern nur locker verwachsen. Beide Si. cavernos. sind durch

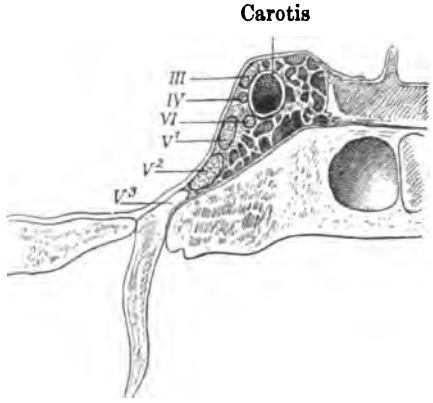

Fig. 3 (Nach Breschet).
Frontalschnitt des Sinus cavernosus. III. N. oculomotorius. IV. N. trochlearis. VI. N. abducens. V ¹, ², ³ die 3 Aeste des N. Trigeminus.

[1]) Handbuch der topographischen Anatomie. 1885/90 S. 70.

venöse Räume, welche an der vordern, untern und hintern Wand der Hypophysengrube und hinter der Lehne des Türkensattels von einer Seite zur andern verlaufen, untereinander verbunden: diese heissen

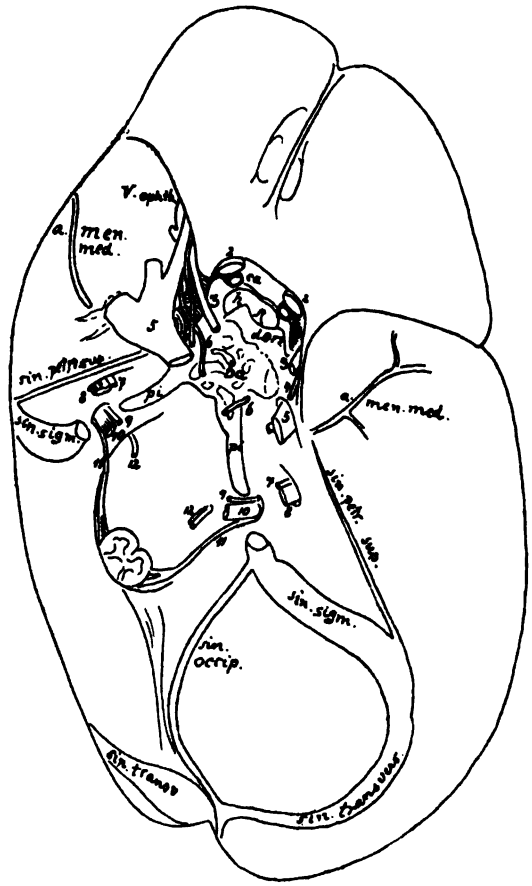

Fig. 4.

Schädelbasis mit eröffneten Hirnsinus, von der linken Seite her betrachtet, um die Grösse des linken Sinus cavernosus und die in Beziehung zu diesem stehenden Gebilde zu zeigen. Der gestrichelte Contur auf dem N. trigeminus (5) und der Hypophysis cerebri (h) deutet die oberflächliche Ausdehnung an, der punctirte das seitliche Uebergreifen des Sinus cavernosus in der Tiefe an. 2—12 zweiter bis zwölfter Hirnnerv; *pi* Sinus petrosus inferior; *ba* Plexus basilaris; *ca* Carotis interna; *dors.* Dorsum sellae.

Sinus intercavernosi, nehmen die Venen aus dem genannten Abschnitte auf und bilden mit den beiden Si. cavernos. den Sinus cir-

cularis Ridleyi; der vordere von ihnen ist der stärkere, der hintere fehlt sehr häufig. Der Si. cavernos. ist, wie schon erwähnt, durch das Emissarium foram. oval. mit dem Plex. pterygoid. verbunden; eine 2. Fortsetzung geht in den Canalis caroticus hinein, umgibt geflechtartig die Carotis und geht in verschiedner Entfernung von der untern Mündung des Kanals in ein Netz feiner Venen über, welche die Arterien umstricken und zu einem oder mehreren Stämmchen vereinigt in den Stamm der V. jugular. int. münden: das ist der Sinus caroticus Rektorzik. Nach Englisch's Untersuchungen findet sich noch eine constante Verbindung mit dem Si. petros. infer. ausserhalb des Schädels. Er nimmt auf 1. die V. ophthalmica, die nach der Vereinigung der V. ophthalm. sup. und infer. am hintern Ende der Augenhöhle zum Si. ophthalmicus, durch die Fissura orbital. sup. eintritt; und 2. die V. foss. Sylvii, wie schon erwähnt. Vom Si. cavernos. oder vom Si. intercavernos. poster. geht ein dem Clivus Blumenbach. aufliegendes Venengeflecht aus, welches seitwärts mit dem Si. petros. infer. zusammenhängt, und sich abwärts in die Venenplexus der vordern Wand des Wirbelkanals ergiesst; das ist der Plexus basilaris. (Vergl. Figur 4, die ich ebenfalls der Liebenswürdigkeit des Herrn Collegen P. Eisler hier verdanke.)

7. Der Sinus petrosus superior

verläuft vom hintern Ende des Si. cavernos. in der Rinne der obern Kante der Felsenbeinpyramide in lateral-rückwärtsziehender Richtung und mündet in den Si. transversus, da, wo derselbe als Si. sigmoideus von der Hinterhauptsschuppe abwärts in die Furche des Warzentheils umbiegt. Er führt das Blut vom Si. cavernos. in den Si. transvers. ab. Er nimmt auf 1. mehrere kleine Venen, die aus der Paukenhöhle durch die Fissur. petrosquamos. kommen, direct oder durch Vermittlung der Hirnhautvenen; ebenso 2. die V. aqueduct. vestibul., die vom Vorhof des Labyrinths kommt; und 3. die Vene aus der Fossa subarcuata, die von den halbzirkelförmigen Kanälen kommt.

8. Der Sinus petrosus inferior

ist der 2. Ausläufer der Si. cavernos., kürzer und stärker als der Si. petros. super. Er beginnt am hintern Ende des Si. cavernos., liegt in der Furche, an deren Bildung die Spitze der Schläfenpyramide und der Körper des Hinterhauptbeins sich betheiligen, zieht rück-ab-seitwärts, verlässt vor den Nerven IX, X, XI durch die vordere Abtheilung des Foramen jugulare die Schädelhöhle und mündet so ausserhalb derselben unter spitzem Winkel in die V. jugularis int. ein (Henle), oder schräg in den Bulbus V. jugularis int. (Rauber). Durch das Emissar. condyloid. ant. ist er mit dem Plex. vertebral. verbunden, wie oben erwähnt. Er nimmt häufig die Venen des innern Gehörgangs auf.

Aus allen diesen Venen der Schädelknochen, der harten Hirnhaut,

des Gehirns und den Blutleitern der harten Hirnhaut sammelt sich das Blut in der

Vena jugularis interna.

Sie entsteht in dem hintern geräumigen Theile des Foramen jugulare mit einer trichterförmigen Erweiterung, dem Bulbus superior Venae jugularis internae. Sie folgt am Halse dem Laufe der Art. carotis interna und communis, und liegt im obern Abschnitt hinter der Carotis, im mittlern Abschnitt an der lateralen Seite der Carotis, und im untersten Halsgebiet als V. jugularis communis etwas vor der Carotis communis. Der diese beiden Hauptgefässe begleitende N. vagus, liegt im obern Abschnitt medianwärts von beiden, im mittlern hinter ihnen und im untern lateralwärts. Sie nimmt dicht unterhalb des Bulbus super. auf die venösen Gefässe des aquaeductus cochleae, und die V. petrosa inferior, die Fortsetzung des gleichnamigen Sinus, und vereinigt sich am grossen Zungenbeinhorne mit der V. facialis communis zur V. jugularis communis; vorher schwillt sie nochmals an zum Bulbus Venae jugularis internae inferior., der rechts auffallender als links ist und nach oben durch einfache oder zweitheilige Klappe abgeschlossen ist,[1]) welche mit dem freien Rande abwärts ragt. Die einfache Klappe geht von der äussern Wand der Vene aus; die zweitheilige begrenzt eine schräge, in der Regel mit dem vordern Ende lateralwärts gerichtete Spalte. Der Bulbus ist eiförmig und je nachdem die Klappe hoch oder tiefer steht, mehr oder weniger gestreckt. Zuweilen rückt die Klappe bis zu dem Vereinigungswinkel der V. jugular. int. und subclavia herab; sie ist alsdann in der Regel einfach und ragt an der V. subclavia abwärts in das Lumen der V. jugular. int. Die Klappen steuern dem Rückfluss des Blutes aus der V. brachiocephalica in die Venen des Schädels; sie sind wichtiger für die rechte Körperhälfte, wo die V. brachiocephalica in der Flucht der V. cava sup. liegt, als für die linke. Demgemäss werden sie auf der linken Seite häufiger vermisst oder insufficient gefunden, als auf der rechten, und daraus erklärt sich die geringere Beständigkeit des untern Bulbus der linken V. jugularis int. Die extracranialen Wurzeln der V. jugular. int. sind die V. pharyngeae und ein wechselnder Theil der Zungenvenen.

B. Die Venen des Ohres.

Die Venen des Ohres lassen sich übersichtlich darstellen, wenn man die übliche Eintheilung des Ohrs in äusseres, mittleres und inneres Ohr zu Grunde legt.

1. Venae auriculares anteriores, die Venen am vordern Rande der Ohrmuschel münden in der V. temporalis superficialis; die V. auriculares posteriores von der hintern Fläche und des grössern Theiles

[1]) Henle, Handbuch der Gefässlehre des Menschen. 2. Aufl. 1876. S. 346.

der Concavität; ebenso die eigentliche Vene des Gehörgangs, V. auricularis profunda, münden in die V. jugularis ext., die sich in die V. subclavia ergiesst.

2. Die Venen des Mittelohrs sind, wie Schwalbe sagt (Schwalbe, Lehrbuch der Anatomie der Sinnesorgane, 1887. S. 547), nicht mit wünschenswerther Genauigkeit untersucht. Sie entsprechen im Allgemeinen den Arterien und münden theils in die V. mening. med., theils durch die Fissura Glaseri in den Unterkieferplexus, und kleinere Aeste gehen noch zum Rektorzik'schen Plexus in den Canalis caroticus. Vom Warzenfortsatz gehen häufig kleinere Knochenvenen in den Sulcus sigmoid. Politzer [1]) hat nachgewiesen, dass Gefässverbindungen zwischen dem Mittelohr und dem Labyrinthe durch die die beiden Abschnitte trennende Knochenwand stattfinden.

3. Die Venen des innern Ohres sind

a) die V. auditiva interna, — die Venen des meatus auditorius internus: nach Siebenmann[2]), der constant eine grössere und mehrere kleinere unterscheidet, — die das Blut aus dem Utriculus, dem Sacculus und der Schnecke sammelt, und sich häufig in den Si. petros. infer. ergiesst, manchmal auch in den Si. transversus selbst, während nach Siebenmann der Hauptstrom höchstwahrscheinlich wie die übrigen Gefässe der pialen und subachnoidalen Nervenhülle, in die Vena spinalis anterior mündet.

b) die V. aquaeductus vestibuli sammelt das Blut fast ausschliesslich aus den Utriculus und den 6 Bogengangsschenkeln und mündet direct oder durch Vermittlung einer Vene der harten Hirnhaut in den Si. petros. sup.

c) die V. aquaeductus cochleae — nach Siebenmann, die labyrinthären accessorischen Kanäle des aquaeduct. cochleae — ist etwas stärker als die vorige, folgt fast immer der Art. vestibulo-cochlearis und sammelt das Blut aus der ganzen Schnecke und einem grossen Theil des Vorhofs, und zieht zum Bulbus V. jugular. int. [3])

Wegen der **Osteologie des Felsenbeins** darf ich ausser den mehrfach angegebenen Lehrbüchern der Anatomie noch besonders auf Rüdinger's Atlas (Atlas des menschlichen Gehörorgans. München 1875) verweisen. Aus diesem Abschnitt will ich nur diejenigen Momente herausnehmen, welche für die Entstehung von Pyämie nach Mittelohr-

---

[1]) Ueber Anastomosen zwischen den Gefässbezirken des Mittelohrs und des Labyrinths, A. f. O. XI. S. 239.

[2]) Die Blutgefässe im Labyrinth des menschlichen Ohrs, 1894.

[3]) Das Weitere ferner bei Siebenmann, Corrosionsanatomie des knöchernen Labyrinthes des menschlichen Ohrs, 1890 und bei Eichler, Anatomische Untersuchungen über die Wege des Blutstroms im menschlichen Ohrlabyrinth. 1892.

eiterung von Wichtigkeit sind. Im Allgemeinen trifft es wohl zu, dass harte Knochen wenig Gefässe, und mehr spongiöse Knochen grössern Gefässreichthum zeigen. Ebenso ist anzunehmen, dass Entzündungen und Eiterungen in harten Felsenbeinen mehr lokalisirt bleiben und nicht so grosse Neigung zeigen mögen, durch die ganze Dicke derselben sich auszubreiten, dass dagegen in mehr spongiösen Felsenbeinen die Eiterungen sich rascher über und durch den ganzen Knochen ausbreiten und auf die Nachbartheile, wie es die Hirnsinus sind, übergreifen mögen. Je dünner der Knochen ist, desto näher liegen die Schleimhaut, die die Mittelohrhöhlen auskleidet, und die Dura mater, die denselben Knochen deckt, und desto rascher kann sich die Eiterung der Erstern auf die Hirnhaut mit ihrem Sinus fortpflanzen. Am meisten sind in dieser Beziehung diejenigen Menschen gefährdet, bei denen embryonale Knochennähte sich nicht rechtzeitig und total geschlossen haben, sondern noch ganz oder theilweise offen geblieben sind. Hierauf hat zuerst v. Troeltsch[1]) mit Nachdruck hingewiesen, sodass es gerechtfertigt erscheint, hier ihn wörtlich zu citiren: Uebrigens kann die Rolle der Fortleitung eines entzündlichen oder putriden Vorganges aus den Weichtheilen des Ohrs zu der Dura mater und ihren Sinus, welche wir oben als häufig durch die Gefässe vermittelt besprachen, auch übernommen werden von den zahlreichen bindegewebigen Elementen, welche durch den Knochen hindurch von dem einen Gebiete zum andern sich hinziehen. Hier wären einmal die Nerven mit ihren Scheiden zu nennen, längs welcher bekanntlich pathologische Prozesse sehr oft fortkriechen, und dann auch die beim jugendlichen Felsenbein ganz besonders entwickelten Bindegewebs-Streifen, welche die Entstehung des Felsenbeins aus mehreren früher getrennten und nur häutig verbundnen Abschnitten zu erkennen geben. In letzter Beziehung muss noch einmal besonders darauf hingewiesen werden, dass durch die Fissura petroso-squamosa hindurch, also am Tegmen tympani, constant eine sehr mächtige Fortsetzung der Dura mater sich zur Schleimhaut der Paukenhöhle und des Antrum mastoideum begibt. Dieser ausgedehnte Bindegewebsstreifen, welcher starke Aeste der Arteria und Vena meningea media trägt und beim Erwachsenen nur noch in Resten vorhanden ist, wird sicher sehr häufig beim Kinde die eitrige Entzündung des Mittelohrs zur Schädelhöhle fortleiten.

Im Folgenden will ich mich darauf beschränken, diejenigen Beobachtungen der Reihe nach anzuführen, die über Verdünnungen der Felsenbeinknochen bis zur Lückenbildung derselben gemacht worden sind, ohne Caries dabei; an der innern Wand des Warzenfortsatzes nach dem Sinus transversus zu, am Tegmen tympani nach Dura mater

[1]) v. Troeltsch, Krankheiten des Gehörorgans, Handbuch der Kinderkrankheiten von Gerhardt, VI. 2. Abthlg. 1879. S. 152.

und Sinus petrosus superior hin, am Boden der Paukenhöhle, die die Decke des Bulbus superior. jugularis int. abgibt, und an der vordern Wand nach der Carotis zu und dem sie umgebenden Sinus Rektorzik.

Friedlowsky (Ueber abnorme Oeffnungen an der untern Wand der Paukenhöhle und das Vorkommen von einem Sulcus caroticus statt eines gleichnamigen Kanals. M. f. O. 1868. Nr. 8)

betonte zuerst, dass bei ungleichartiger Entwicklung der foramina jugularia die Erweiterung zumeist linkerseits gegeben sei. Sehr häufig fand er, dass nur eine sehr dünne Knochenlamelle die Fossa jugularis von der Trommelhöhle trennte. In 3 Fällen, die aber keine Altersmetamorphosen zeigten, war es zum Durchbruch dieses Knochenblattes gekommen, sodass der Bulbus venae jugularis von unten her bie Paukenhöhle schloss. — Von vorn her könne die Carotis interna die untere Wand der Paukenhöhle verdünnen und endlich durchbrechen. Wenn auch die Pulsbewegung dieses Gefässes durch die dasselbe umgebende Fortsetzung des Sinus cavernosus Rektorzik's in ihrer Wirkung auf die Wände des carotischen Kanals abgeschwächt würde, ist sie doch nicht selten mächtig genug, ihre Wirkung in der angegebenen Weise zu äussern. Bei einer grossen Anzahl von Schädeln sah er die trennende Knochenpartie zwischen Cavum tympani und Canalis caroticus bis zur Perforation verdünnt, in selteneren Fällen wirklich durchbrochen. Letzterer Umstand nimmt bei Eiterbildung in der Paukenhöhle dieselbe praktische Bedeutung für sich in Anspruch, welche wir oben berührt haben, da ja dadurch die die Carotis interna umgebenden Venengebilde mehr oder weniger in direkten Contact mit Eiter treten müssen.

Bezold (Die Perforation des Warzenfortsatzes vom anatomischen Standpunkte aus. M. f. O. 1873 Nr. 11)

hat zuerst die verschiedene Gestaltung der Pars mastoidea bei Brachycephalen und Dolichocephalen betont und das Lageverhältniss der Fossa sigmoidea zur äussern Oberfläche des Processus mastoideus untersucht. Er fand an der Innenfläche des Pars mastoidea die grössten Verschiedenheiten durch den Verlauf und die ausserordentlich wechselnde Mächtigkeit des in der Fossa sigmoidea herabsteigenden Sinus transversus bedingt. Während der Sulcus für denselben in einzelnen Fällen kaum ausgesprochen ist, hat sich der Sinus in andern Fällen ein so tiefes Bett gegraben, dass seine Höhlung einen grossen Theil der Pars mastoidea ausfüllt. Je tiefer die Fossa sigmoidea ist, um so schärfer umgebogen ist ihre obere Flexur, es liegt dann überhaupt das ganze Bett des Sinus weiter nach vorn und legt sich so zwischen Pars mastoidea und Pyramide, dass ein grösserer Theil der Basis der letztern dem Sinus anliegt. Die obere Flexur kann soweit vordringen, dass die Fortsetzung der Crista petrosa superior, welche die mittlere und hintere Schädelgrube trennt, von derselben völlig unterminirt erscheint und das Dach einer von der Flexur dargestellten Höhle bildet. In solchen extremen Fällen erscheint die ganze Pars mastoidea nur wie eine den Sinus umhüllende Schale.

Auch die Innenwand der Pars mastoidea ist in ihren Dickenverhältnissen an verschiedenen Stellen sehr wechselnd, und hängt davon ab, wie nahe die Warzenzellen an sie herantreten. Im Allgemeinen ist dieselbe dünner als die Aussenwand. An einzelnen Stellen können in der Fossa sigmoidea bekanntlich durch hochgradige Verdünnung der Knochenwand Dehiscenzen

auftreten, doch scheinen dieselben nicht so häufig zu sein, wie die im Tegmen tympani in dessen ganzer Ausdehnung von der Tuba bis zum hintern Ende des Antrum nicht selten vorfindlichen Defekte. Während diese letztern nur unter 102 Schläfenbeinen an 4 aufstiessen, fand B. unter denselben keine wirkliche Dehiscenz im Sulcus, wohl aber öfters so hochgradige Verdünnung der Wand, dass dieselbe bei der Messung mit dem Tasterzirkel wiederholt einbrach. Diese verdünnten Partien waren gerade an der, der äussern Mastoidfläche am nächsten kommenden Stelle des Sulcus gelegen.

Zuckerkandl (Zweiter Beitrag zur Anatomie des Schläfenbeins. M. f. O. 1874 Nr. 7)

bestätigt die Angaben Friedlowsky's über die Dehiscenzen der Fossa jugularis und des Canalis caroticus vollständig. Er bespricht die Uebergänge der einfachen Excavation der Fossa jugularis bis zu den Dehiscenzen an den verschiedenen Stellen des Verlaufs, betont, dass die Dehiscenz gegen die Paukenhöhle eine seltenere ist und dass die beschriebenen anatomischen Veränderungen der Drosseladergruben die Venae jugulares mit dem Inhalte der Paukenhöhlen, mit der Dura mater, mit den Gesichtsnerven, Hörnerven und mit den obern Felsenblutleitern in Berührung treten, Umstände, welche gewiss darnach angethan sind, in Folge ihrer praktischen Bedeutung eine genaue Schilderung zu erfahren. Den Grund für diese Formveränderungen dürfte man in den Circulationsstörungen des venösen Gefässsystems finden, denen sich der Organismus bei den verschiedensten täglichen Arbeiten aussetzt. Es kommt so nur zur Excavation höher gelegener Theile des Felsenbeins, ohne dass in den tiefer liegenden Dehiscenzen auftreten. Eine eigne Disposition für Excavationen und Dehiscenzen kann nicht angenommen werden, da sich dieselben an den massivsten, wie schwächsten Knochen vorfinden.

Rüdinger (Die Fossa jugularis und ihre individuelle Grössenverschiedenheit. M. f. O. 1875. I.)

fand an 100 Schläfebeinen die Jugularöffnung 70 Mal rechts und nur 27 Mal links am Weitesten und nur 4 Mal beiderseits gleichweite Oeffnungen. Die geringste Differenz war 1 mm und die grösste 11 mm.

v. Troeltsch (Lehrbuch der Ohrenheilkunde. VI. Aufl. 1877. S. 154)

sagt in gleichem Sinne: Wie das Felsenbein überhaupt in den Einzelheiten seiner Bildung unendlich viele individuelle Verschiedenheiten zeigt, so dass kaum eins dem andern vollkommen gleicht, so tritt dies besonders auffallend an der untern Wand oder dem Boden der Paukenhöhle hervor. Derselbe ist bald mehrere Linien dick, theils ausschliesslich aus compakter Knochensubstanz theils auch aus pneumatischen Hohlräumen bestehend, bald wieder dünn bis zur Durchscheinendheit, in welchem Falle er stets die Vena jugularis interna mit ihrem Bulbus dicht unter sich liegen hat. Die Fossa pro vena jugulari variirt überhaupt in Bezug auf Form, auf Tiefe und auf Lagerung so ungemein, dass sie sich selbst an einem Kopfe zuweilen auf den beiden Seiten ungleich entwickelt findet und wird dann bei Einem Individuum der Boden der zwei Paukenhöhlen von verschiedener Dicke sein. Die sehr häufig vorkommende eng nachbarliche Beziehung der Drosselader zur Paukenhöhle verdient die Beachtung des Praktikers wie des Anatomen. Kein Theil der Cavitas tympani ist nach einfach physikalischen Gesetzen dem Einflusse des in ihr sich ansammelnden Eiters so ausgesetzt, wie der

Boden derselben, und kann eine Stagnation und Zersetzung des Sekrets hier um so leichter stattfinden, als die beiden Auswege, die Einmündung der Ohrtrompete und die Oeffnung in die Zitzenzellen, beträchtlich höher liegen. Eiter, welcher sich zersetzt, wird nothwendig reizend oder macerirend auf die Schleimhaut und später auf den darunter liegenden Knochen einwirken. Jede cariöse Anätzung der Nähe der Jugular. int. vermag aber verhängnissvoll zu werden; — es kommen im knöchernen Boden der Paukenhöhle manchmal sogar ohne vorausgegangene Erkrankungen Lücken vor, sodass die Schleimhaut des Ohres direkt mit der Gefässwand des Jugularis in Berührung steht und abnorme Zustände aus dem einen Theile sich leicht auch an dem andern geltend machen können.

Bürkner (Kleine Beiträge zur normalen und pathologischen Anatomie des Gehörorgans. A. f. O. XIII. S. 188)

fand an 44 Schädeln 4 Mal Dehiscenz der Paukenhöhle nach dem Carotischen Kanale und 3 Mal Lücken in der Fossa jugularis und führt diese nicht durch Entzündungsprozesse verursachten Lücken im Tegmen tympani und an andern Stellen der Schädelhöhle in der überwiegenden Mehrzahl der Fälle auf Druck des Gehirns zurück, ohne die Möglichkeit einer schädlichen Einwirkung des Schneuzens und des Valsalva'schen Versuchs, sowie eines Einflusses der Schwangerschaft zu leugnen (wie zuerst Hyrtl angenommen).

Kiesselbach (Beitrag zur normalen und pathologischen Anatomie des Schläfebeins mit besonderer Rücksicht auf das kindliche Schläfebein. A. f. O. XV. S. 266)

fand an 20 rhachitischen Schläfebeinen von Kindern mit einem Alter zwischen $^1/_2$ bis 4 Jahren 7 Mal Dehiscenzen des Tegmen tympani, davon 5 Mal nur an der Decke des Antrum, und nur in 2 sehr hochgradigen Fällen auch am andern Theil; 4 Mal führten die Dehiscenzen hinten zum Antrum. 1 Mal war die Zwischenwand zwischen Sulcus transversus und Antrum durchbrochen. Der Theil des Bodens der Paukenhöhle, welcher von der Decke des Fossa jugularis gebildet wird, fehlte in 4 Fällen ganz, in 9 andern Fällen war nur wenig mehr davon vorhanden. Die Wand des Canalis caroticus war 3 Mal gegen die Tuba allein, und in 2 weitern Fällen gegen Tuba und Paukenhöhle durchbrochen. 5 Mal fand er Lücken in der Aussenwand des Sulcus sigmoideus und 3 Mal Durchlöcherungen der Schuppe vor dem obern Theile der Linea temporalis.

Wagenhaeuser (Beiträge zur Anatomie des kindlichen Schläfenbeins. A. f. O. XIX. S. 99)

betont die anatomische Beschaffenheit der Fissura petro-squamosa und des sog. Hiatus subarcuatus für die Fortleitung der Entzündung von Mittelohr und Warzenfortsatz auf das Gehirn und gibt bezüglich des Hiatus an, dass das ursprünglich runde Loch, wenn auch bedeutend verengt, bis gegen das 3.—5. Lebensjahr besteht; sich in den spätern Jahren in einen länglichen Spalt verwandelt, der bis zum 8. und 10. Jahre in ziemlicher Weise erhalten bleiben kann; und als Hiatus sich als constante Bildung durch das ganze Leben hindurch erhält.

Koerner (Ueber die Möglichkeit einige topographisch wichtige Verhältnisse am Schläfenbein aus der Form des Schädels zu erkennen. Z. f. O. XVI. S. 219)

fand durch Messungen, dass der Boden der mittlern Schädelgrube bei dolichocephalischen Schädeln höher über dem Porus acusticus externus und über der Spina supra meatum liegt, als bei brachycephalen; . . . ferner, dass der Sinus transversus bei brachycephalen Schädeln weiter nach aussen liegt als bei dolichocephalen, und dass er — unabhängig von der Schädelform — rechts durchschnittlich weiter nach aussen liegt als links; — ferner die Dicke der Sinuswand beiderseits gleich bei 10 %, rechts dünner bei 77 %, links dünner bei 13 %. — Was nun den Einfluss der Schädelform auf die „Gefährlichkeit" des Sinus transversus betrifft, so lässt sich mit Bestimmtheit behaupten, dass der Sinus bei Brachycephalen auf beiden Seiten durchschnittlich weiter nach vorn und aussen in den Warzenfortsatz eindringt, als bei Dolichocephalen. Es muss jedoch ausdrücklich bemerkt werden, dass der Grad der „Gefährlichkeit" des Sinus nicht proportional dem Grade der Brachycephalie ist. Die beiden Schädel, welche die gefährlichsten Sinus aufweisen, haben die indices 1,22 und 1,16 d. h. sie sind deutlich, aber doch nicht extrem brachycephal.

O. Schülzke (Ueber die Möglichkeit, einige für die operative Eröffnung des Warzenfortsatzes topographisch-anatomisch wichtige Verhältnisse am Schädel vor der Operation zu erkennen und über den praktischen Werth einer solchen Erkenntniss. A. f. O. XXIX. S. 201)

hat die Resultate Koerner's nicht bestätigt und ist in seinen Messungen über die Lage sowohl der mittlern Schädelgrube als des Lateralsinus einer grosser Unregelmässigkeit begegnet, welche weniger auf eine Gesetzmässigkeit als auf eine Gesetzlosigkeit deutet. Er konnte eher bei den Dolichocephalen als bei den Brachycephalen eine tiefer stehende Schädelgrube constatiren und fand die mittlere Schädelgrube beiderseits nahezu gleich gestellt, wenn auch vielleicht der rechten Seite ein kleines Uebergewicht zuerkannt werden dürfte. Ueber die Entfernung der vordern Wand der Fossa sigmoidea von der hintern Gehörgangswand erscheint die Theorie Koerner's vollständig verfehlt; die Befunde sind ganz geeignet, um dieselbe umzukehren. Auch entgegen Rüdinger fand Sch.

die Fossae sigmoideae in 26 Schädeln = 43 1/2 % beiderseits gleich tief,
„ „ „ „ 8 „ = 13 1/3 % links tiefer,
„ „ „ „ 26 „ = 43 1/3 % rechts tiefer.

Die Biegung am Knie des Lateralsinus ist sehr verschieden scharf ausgesprochen; und diese beiden Variationen finden sich ebensogut bei Brachycephalen wie bei Dolichocephalen, ja sogar beide Seiten ein und desselben Schädels stimmen in dieser Beziehung nicht immer überein. Ferner konnte Sch. an seinen Schädeln nicht entscheiden, ob das Zusammentreffen eines tiefen Lateralsinus mit einem kleinen, verkrümmten und soliden Warzenfortsatz Zufall ist oder nicht, auch die Behauptung Bezold's nicht bestätigen, dass die Formen des Warzenfortsatzes mit wenig entwickelten Zellensystemen „im Allgemeinen mehr bei Brachycephalen, die entgegengesetzte mehr bei Dolichocephalen vorkommen."

Auf Grund dieser Resultate hält Sch. das Suchen nach äussern Merkmalen zur Erkenntniss der durch die verschiedene Lagerung der Fossa

sigmoidea und der tiefstehenden mittlern Schädelgrube gefährliche Schädel für die Praxis von nicht allzuhohem Werth und für den Erfolg der Operation für nicht unbedingt nothwendig, da wir bei vorsichtigem Vorgehen die Gefahren während der Opeation erkennen und vermeiden können.

Koerner (Zur Kenntniss der bei Felsenbeincaries auftretenden intracraniellen Erkrankungen. A. f. O. XXVII. S. 137)

führt das häufigere Vorkommen von rechtsseitigen interacraniellen Folgeerkrankungen nach gleichseitiger Ohrkrankheit auf die anatomischen Verschiedenheiten der beiden Schläfenhälften zurück, die das Uebergreifen einer im Schläfenbein verborgenen Erkrankung auf Meningen, Sinus und Hirn rechts leichter zu Stande kommen lassen als links. Die Knochenzwischenwand zwischen Mittelohrhöhlen und den Meningen, dem Sinus transversus und dem Gehirn ist rechts in 77 % der Fälle dünner als links; der Sinus transversus liegt bei Brachycephalen auf beiden Seiten der Warzen- und Paukenhöhle näher, als bei Dolichocephalen, und der Boden der mittlern Schädelgrube steht bei Brachycephalen tiefer als bei Dolichocephalen. Daraus geht hervor, dass bei Brachycephalen sowohl die Unterfläche des Schläfenlappens als die Vorderfläche des Kleinhirns mit ihren Meningen und Sinus dem Antrum mastoidum und der Paukenhöhle näher liegt als bei Dolichocephalen. Deshalb ist die Annahme berechtigt, dass bei Brachycephalen mit Ohreiterungen, ganz abgesehen von der grössern Gefahr der rechtsseitigen Erkrankungen, überhaupt letale intracranielle Folgeerkrankungen leichter zu Stande kommen werden, als bei Dolichocephalen.

Diese Erkenntniss muss bei der Stellung der Prognose eines jeden Falles berücksichtigt werden und dahin führen, dass bei einer rechtsseitigen Ohrerkrankung eher zum Meisel gegriffen wird als bei einer linksseitigen, und dass bei Kranken mit brachycephalem Schädeltypus eher operirt wird, als wenn er dolichocephal ist.

Koerner (Zur Kenntniss der sogenannten spontanen Dehiscenzen im Dache der Paukenhöhle. A. f. A. XXVIII. S. 170)

fand bei 39 Dolichocephalen keine einzige Dehiscenz in Tegmen tympani, dagegen bei 92 Brachycephalen 9 Dehiscenzen, in 1 Falle beiderseits. Diese Lücken besitzen praktische Wichtigkeit, sofern sie die Fortleitung der so häufigen Mittelohreiterungen auf Meningen und Gehirn erleichtern. Da nun diese Lücken — wenn vielleicht auch nicht ausschliesslich, so doch sicher vorzugsweise den Brachycephalen zukommen, so sind die Mittelohrentzündungen bei Brachycephalen im Allgemeinen bedenklicher als bei Dolichocephalen. Dieser Umstand verdient um so mehr Beachtung, als mittelohrkranke Brachycephale bereits durch den Tiefstand der ganzen mittlern Schädelgrube und durch die Vorlagerung des Sinus transversus mehr gefährdet sind, als Dolichocephale. — Besondere Eigenthümlichkeiten bieten die Dehiscenzen, welche in Knochenzellen führen, die unmittelbar über dem äussersten Theile des Gehörgangs, zum Theil schon in dem Winkel zwischen dem Boden und der Seitenwand der mittlern Schädelgrube liegen. Diese Dehiscenzen waren ebenfalls bei Dolichocephalen in keinem Falle vorhanden, während von den 16 Brachycephalen mit Dehiscenzen an andern Stellen als am eigentlichen Tegmen tympani 10 diese Art der Knochenlücken aufwiesen, darunter 2 beiderseits.

Alfred Müller (Di. Halle 1890)

fand an 100 Schädeln 15 Mal die Knochenwand zwischen der Paukenhöhle und Fossa jugularis bis zur Transparenz verdünnt, und in 13 Fällen mehr oder weniger grosse Löcher und Spalten. Den grössten Theil dieser Defecte fand er an solchen Schädeln, die auch anderweitig Anomalien der Knochenbildung darboten, theils angeborene Missbildungen oder Defecte, theils aber auch solche, welche wahrscheinlich von Rhachitis zurückgeblieben waren. Er beschreibt ferner die von Toynbec in seinem Descriptive Catalogue 1857 angeführten Fälle genauer.

Koerner (Ueber die Fossa jugularis und die Knochenlücken im Boden der Paukenhöhle. A. f. O. XXX. S. 236)

schloss aus dem Rüdinger'schen Nachweise, dass der Sinus transversus und die Fossa jugularis häufig rechts stärker als links ist, darauf dass umgekehrt die Knochenwand, welche ihn von der Paukenhöhle trennt, rechts dünner sein und häufiger Lücken zeigen müsse. Er fand diese Vermuthung bestätigt und fand an 449 Schädeln:

Die Fossa jugularis beiderseits gleich weit und tief 76 Mal d. h. in 16,9 %
„ „ „ rechts weiter u. tiefer als links 264 „ „ „ „ 58,8 %
„ „ „ links „ „ „ „ rechts 109 „ „ „ „ 24,3 %.

Lücken in der Knochenwand zwischen Paukenhöhle und Drosseladergrube fand er 30 Mal, und zwar 22 Mal rechts und 8 Mal links, ausserdem noch siebartige Durchlöcherungen derselben an 23 Schädeln und zwar 12 Mal rechts, 7 Mal links und 4 Mal beiderseits. Nach K. helfen diese anatomischen Verhältnisse erklären, warum rechtsseitige Ohreiterungen häufiger zum Tode führen als linksseitige; und: In der Paukenhöhle eingeschlossene Krankheitsprodukte werden also eher rechts als links mit dem Blutleiter und der Drosselader in Berührung kommen und zur Phlebothrombose und Pyämie führen.

Koerner (Untersuchungen über einige topographische Verhältnisse am Schläfenbein. Z. f. O. XXII. S. 182)

fand: Dicke der Aussenwand des Sulcus transversus an ihrer dünnsten Stelle im Bereiche des Warzentheils: Durchschnitt rechts 6,0; links 8,55 mm., demnach durchschnittliche Differenz zwischen rechts und links 2,55 mm. Grösste an ein und demselben Schädel gefundene Differenz zwischen rechts und links 6,6 mm. — Kürzeste Entfernung des Sulcus transversus vom Gehörgang: Durchschnitt rechts 11,86 mm. links 11,91, demnach durchschnittliche Differenz zwischen rechts und links 1,05 mm. Grösste an ein und demselben Schädel gefundene Differenz zwischen rechts und links 7,2 mm. — Die geringste Entfernung der Fossa jugularis vom Sulcus tympanicus schwankte zwischen 0,5 und 8,0 mm., und betrug durchschnittlich rechts 3,51 links 3,67 mm. Die grösste Differenz zwischen beiden Seiten an ein und demselben Schädel war 5,3 mm. — Weiter bestätigt S. 186: dass der Boden der mittlern Schädelgrube bei Dolichocephalen höher über dem Gehörgang und der Spina supra meatum liegt als bei Brachycephalen. — Die Dicke der obern Gehörgangswand schwankte zwischen 2,4 (brachycephal) und 12,0 mm. (dolicephal). Es waren auch hier deutliche Unterschiede zwischen rechts und links vorhanden. Die Knochendecke des Gehörgangs war links dicker bei 19, rechts dicker bei 6 und beiderseits gleich dick bei 6 Schädeln. Im Durchschnitt mass sie in der Mitte des Gehörgangs links 6,55, rechts 6,04 mm. Die

grösste Differenz zwischen rechts und links an ein und demselben Schädel betrug 2,2 mm. — K. hat S. 188 die im A. f. O. XXVIII. S. 169 angestellte Untersuchung über die Häufigkeit von spontanen Knochenlücken im Tegmen tympani der Brachycephalen und die Seltenheit derselben in dem der Dolichocephalen erweitert und fand Dehiscenzen im Tegmen tympani bei 72 Dolichocephalen nur in 1 Falle = 1,4 % und bei 137 Brachycephalen 17 Mal = 14,16 %, unter den Brachycephalen 10 Mal so viele als unter der Dolichocephalen. — S. 189: Ein Unterschied in der Entfernung der Carotis vom Sulcus tympanicus war zwischen den einzelnen Schädelformen nicht nachweisbar, wohl aber ein geringer zwischen beiden Seiten. Die linke Carotis lag nämlich dem Sulcus tympanicus in 16 Fällen näher als die rechte, in 10 Fällen war es umgekehrt und in 1 Falle war kein Unterschied zwischen beiden Seiten. Dabei betrug das Durchschnittsmass links 3,08, rechts 3,14 mm. Die grösste an ein und demselben Schädel gefundene Differenz zwischen rechts und links war 2,8 mm. — S. 191: Unter 54 Warzenfortsätzen befanden sich 35 = 64,8 % pneumatische, eine hohe Zahl im Vergleiche mit der Angabe von Zuckerkandl, wonach nur 36,8 % pneumatisch sind. — Pneumatische Warzenfortsätze kommen vorzugsweise bei Dolichocephalen vor, und zwar haben 75 % ausschliesslich und 25 % vorwiegend pneumatisches und kein einziger rein diploetisches oder compaktes Gefüge.

Budde (Ueber Dehiscenzen in der untern Wand der Paukenhöhle. Di. Göttingen 1891)

	Erwachsene	Kinder
fand die Fossa jugularis rechts grösser als links	64 %	40 %
„ „ links „ „ rechts	26 %	30 %
„ „ beiderseits gleich	10 %	30 %

Nach den Untersuchungen von	Theile.	Dwight.	Woerner
war die Fossa jugular. rechts grösser als links	37 %	65 %	58,8 %
„ „ links „ „ rechts	19 %	24 %	24,3 %
„ „ beiderseits gleich . .	44 %	11 %	16,9 %

Bei 530 Schädeln von Erwachsenen fand B. 57 Mal die rechte Fossa jugularis stark durchscheinend, 41 Mal die linke. Bei 62 kindlichen Schädeln 29 Mal die rechte, 26 Mal die linke und darunter 19 Mal gleichzeitig beiderseits; nach Prozenten also

	Erwachsenen	Kindern
Fossa jugularis durchscheinend bei		
„ „ rechts „	11 %	46 %
„ „ links „	8 %	42 %
„ „ gleich beiderseits . .	—	31 %

An denselben 530 Schädeln von Erwachsenen fand B. endlich 23 Mal rechts, 11 Mal links, und unter diesen 4 Mal beiderseits gleichzeitig Dehiscenzen am Paukenhöhlenboden; und bei den 62 kindlichen Schädeln 4 Mal rechts, 7 Mal links und davon 2 gleichzeitig beiderseits. Hieraus ergibt sich folgendes prozentisches Resultat:

Dehiscenzen bei Erwachsenen rechts . . .	4,3 %	bei Kindern	6,4 %
„ am Paukenhöhlenboden bei Erwachsenen links	2,1 %	„ „	11,3 %
davon beiderseits gleichzeitig	0,75 %	„ „	3,2 %

Katz (ref. A. f. O. XV. S. 204)
konnte bei Druck auf die Vena jugularis interna der rechten Halsseite Eiter mit grosser Geschwindigkeit aus einer Trommelfellöffnung entleeren, was bei Nachlass des Druckes sofort aufhörte, und konnte so die Annahme einer Dehiscenz am Boden der Paukenhöhle, sodass dieser eben durch den Bulbus der V. jugularis gebildet wird, in vita bereits nachdrücklich erweisen.

Ludewig (ebenda XXIX. S. 234) und **Hildebrandt** (ebenda XXX. S. 183) beobachteten Verletzungen des Bulbus d. V. jugular. int. bei Paracentese des Trommelfells; ebenso **Seeligmann** (ebenda XXXV. S. 134).

Gomperz (ref. M. f. O. 1894 S. 359 und W. m. W. 1895 Nr. 2)
beschreibt den otoskopischen Befund von Vorwölbung des Bulbus jugularis in die Paukenhöhle beim Lebenden in 2 Fällen: er fand bei nicht entzündetem Trommelfelle blaue Verfärbungen in der untern Hälfte des Trommelfells, welche nach Sitz, Ausdehnung und Farbe nichts mit dem Schlagschatten der runden Fensternische gemein haben; der blaue Fleck war kreisabschnittförmig, immer sich der untern Trommelfellperipherie anschliessend, die Convexität nach oben und vorn wendend.

Desgleichen sah **Habermann** (ebenda) Dehiscenz am Paukenhöhlenboden mit Vorragung des Bulbus jugularis, der in die Paukenhöhle bis zum horizontalen Bogengang reichte; an demselben war ebenfalls eine Dehiscenz wahrzunehmen.

Nach **Zuckerkandl** (Schwartze's Handbuch der Ohrenheilkunde. 1892. Kapitel: Makroskopische Anatomie S. 35)
führt der Sulcus sigmoideus nicht selten Ausbuchtungen, in welchen bulböse Ausweitungen des Sinus stecken. Man findet solche Bulbi a) am Uebergange des Sulcus transversus in den Sinus sigmoideus, b) im mittlern Theil des Sulcus sigmoideus, c) am Processus jugularis ossis occipitis und d) im Condylus occipitalis. Der sub a und b bezeichnete Bulbus rückt bei mächtiger Entfaltung gegen die äussere Wand des Processus mastoideus vor; es kann zu Dehiscenzen kommen, in welchem Falle der Sinus das Pericranium berührt. Die Ausbuchtung der Pars mastoidea durch eine bulböse Erweiterung des Sinus transversus kann einen solchen Grad erreichen, dass die Spitze, ausgenommen am Warzenfortsatz, nur eine dünnwandige Knochenschale für den Bulbus bildet. Die Bulbi des Processus jugularis excaviren den Processus paramastoideus und usuriren häufig gegen die Basis, die des Condylus erreichen seltnenfalls eine solche Ausdehnung, dass, wie Z. in einem Falle sah, der vollständig ausgehöhlte Condylus zu einer dünnwandigen Knochenkapsel geworden ist. Die praktische Wichtigkeit der beschriebenen Varietäten bedarf keiner weitläufigen Erörterung.

Randall (Kann man aus der Form des Schädels wichtige Schlüsse auf die Beschaffenheit des Schläfenbeins ziehen? Beantwortet an der Hand von 500 Schädelmessungen. Z. f. O. XXVII. S. 16)
bedauert, dass die unendlich genauen Untersuchungen Koerner's so geringen praktischen Werth haben. Er wies nach, dass die mittlere Schädelgrube in jeder Höhe bis zu 15 mm. über der Spina auf jeder Seite liegen kann und bei jeder beliebigen Schädelform, was jedoch selten ist, wenn es überhaupt vorkommt, auch unterhalb dieser Grenze. Dass sie auf der linken Seite und bei dolichocephalen Schädeln im Durchschnitt tiefer gefunden wurde,

lässt den Befund Koerner's als mehr zufällig erscheinen, berechtigt jedoch nicht, ein diesem widersprechendes Gesetz aufzustellen. — Bei der ganzen Gruppe der langen und der breiten Schädel gleicht sich die etwas oberflächlichere Lage des Sinus bei den Brachycephalen und auf der rechten Seite durch die mehr nach vorn gerichtete Lage desselben auf der linken Seite und bei den Dolichoephalen aus. Bei den extremen Fällen jeder Gattung war das allgemeine Ergebniss umgekehrt. — Bei sehr kurzem Schädel scheint der rechte Warzenfortsatz sicherer zu sein als der linke, da bei ihm die Entfernung zwischen der Operationsstelle und dem Sinus etwas unter 6 mm. beträgt, als bei allen andern Formen, bei denen sie, wenn überhaupt eine Differenz da ist, höchstens den Bruchtheil eines Millimeters beträgt. — Dass der rechte Sinus oberflächlicher und mehr nach vorn liegt, was das Gewöhnliche ist, erklärt sich theilweise dadurch, dass er grösser ist. Diese längst bekannte Thatsache ist oft übertrieben worden, vielleicht weil man sie identisch damit hielt, dass er die Grösse der Fossa jugularis und des Foramen bestimmt. Letzteres war rechts grösser bei 277 Schädeln und unbestimmt bei weitern 29 Schädeln; links war es grösser bei 125, unbestimmt bei weitern 18, und gleich gross bei 51 Schädeln. — Die Jugularis erhält Blut aus dem Sinus petrosus inferior und aus dem Sinus transversus und ein grosser Theil des Blutes der übrigen Gefässe (zeitweise vielleicht das ganze Blut) entleert sich durch die Emissarien im Warzenfortsatz in die V. jugularis externa. Hinwiederum findet sich öfters eine Verschiedenheit der Grösse des Foramen als des Sinus sigmoideus auf beiden Seiten, da der Sulcus rechts bei 225 und unbestimmt bei weitern 53 Schädeln grösser war, dagegen links bei 128 und unbestimmt bei weitern 47 Schädeln grösser und bei 47 Schädeln gleich war. — Sichere oder gefährliche Beziehungen mit grossem oder kleinem Massergebniss für die in Betracht kommenden Theile kann man auf jeder Seite und bei jedem Schädeltypus finden. Hieraus ergibt sich, dass der Arzt in jedem Falle bei der Operation so vorgehen muss, als ob es sicher wäre, dass der Sinus lateralis oder die mittlere Schädelgrube direct im Wege läge und nur durch äusserste Vorsicht ihre unbeabsichtigte Eröffnung zu vermeiden wäre. Die obere hintere Grenze des Gehörgangs mit seiner Spina (die unter 200 Schädeln nur 5 Mal und nur rechts fehlte) gibt den besten Anhaltspunkt für die Stelle des Eindringens, da unter 1100 Schläfenbeinen die mittlere Schädelgrube nie tiefer als bis an diesen Punkt hinabreichte und der Sulcus sigmoideus sich fast nie so weit nach vorn erstreckte.

V. Casuistik und allgemeine Statistik.

Nach dem Grundsatze Morgagni's [1]): nulla autem est alia pro certo noscendi via nisi quam plurimas et morborum et dissectionum historias, tum aliorum tum proprias collectas habere et inter se comparare, habe ich, soweit mir die Literatur zugängig war, alle Fälle von sogenannter Pyämie nach Mittelohreiterungen zusammengestellt. Fälle, die nicht einwurfsfrei waren, habe ich nicht aufgenommen. So nicht den Fall Knapp. [2]) In diesem sind nur die gewöhnlichen Hirnreizungssymptome angeführt, die eine acute Mittelohr-Warzenfortsatzeiterung und -caries begleiten, es fehlen die für Pyämie charakteristischen Schüttelfröste und schwankenden Temperaturen, nach der lokalen Behandlung mit Paracentere und Aufmeisslung gehen die Symptome prompt zurück, ein Beweis dafür, dass sie noch nicht secundär das Hirn und seine Sinus in Mitleidenschaft gezogen haben. Verschwinden der Opticus-Papille in beiden Augen kommt bei Sinusthrombose kaum häufiger vor als bei schweren Mittelohr-Warzenfortsatzeiterungen. Die Haut unter dem Ohr und das Gewebe in der Fossa retromaxillaris war geschwollen, und am vordern Rande des Kopfnickers war ein harter, schmerzhafter Strang, der sich plötzlich 3 cm unterhalb des Winkels des Oberkiefers verlor, wo die V. jugularis interna (der harte Strang) sich mit der V. facialis vereinigt. Aber die Section hat wiederholt in noch prägnanteren Fällen das Vorhandensein der in vita diagnosticirten Fällen von Thrombose der Jugularis nicht bestätigt. Ebenso habe ich den Fall Orlow [3]) nicht mitgezählt. Bei einer subacuten Warzenfortsatzeiterung war die Aufmeisslung des Warzenfortsatzes gemacht und das Antrum mastoideum nicht gefunden worden: „augenscheinlich war der Warzenfortsatz vollkommen sklerosirt"; beim letzten Meisselschlage wurde Eiter aus der

[1]) Morgagni, De sed. et. caus. morb. Lib. IV. Proemium.

[2]) Z. f. O. XXV. S. 84: deutlich ausgesprochener Fall von Sinusthrombose und Pyämie, geheilt durch ausgedehnten operativen Eingriff am Warzenfortsatz.

[3]) Ueber Trepanation des Schläfenbeins bei Thrombose des Sinus transversus, D. m. W. 1889 Nr. 10.

Schädelhöhle entleert und Pulsation bemerkt. Letzteres Symptom spricht direct gegen eine Sinusthrombose, beide Symptome zusammen passen zu einem extraduralen Abscesse am Sinus transversus, der nicht so selten vorkommt. Auch Schwartze spricht sich in seinem Referate über diesen Fall, A. f. O. XXVIII S. 310 dahin aus: „dass es sich um einen eitrig zerfallnen Thrombus im Sinus transversus gehandelt habe, ist unerwiesen".

Im Ganzen habe ich aus der Literatur 398 Fälle von Pyämie nach Mittelohreiterung zusammengestellt und dieselben in folgende 4 Gruppen getheilt. Gruppe I enthält 64 Fälle von Heilung der Pyämie ohne operativen Eingriff an den Hirnsinus und der V. jugularis, und zwar 41 mit und 23 ohne Metastasen.

Gruppe II enthält 52 Fälle von Heilung der Pyämie nach Operationen am Sinus transversus und an der V. jugularis, und zwar 27 mit und 25 ohne Metastasen.

Gruppe III enthält 259 Fälle von Pyämie mit dem Sectionsbefunde, und zwar 171 mit Metastasen und 88 ohne solche.

Gruppe IV enthält 23 Fälle von Pyämie ohne Section, und zwar 17 Fälle mit und 6 ohne Metastasen.

Im Ganzen stehen 256 Fälle mit Metastasen 142 Fällen ohne solche gegenüber.

Meine ursprüngliche Absicht, nur Fälle von metastatischer Pyämie nach Ohreiterung zu sammeln, habe ich bald aufgegeben. Ich habe dann Fälle mit dem klinischen Bilde der Pyämie, aber ohne Metastasen, und Fälle mit Sinusphlebitis an der Leiche ohne das deutliche Bild der Pyämie in vita mit aufgenommen. Vielleicht liessen sich in den Symptomen und in dem klinischen Verlaufe der Gruppen gewisse Eigenthümlichkeiten herausfinden, die diagnostisch verwerthbar werden könnten zwischen der Sinusphlebitis, die zum eitrigen Zerfall des Thrombus und zu Metastasirungen führt, und derjenigen Form von Sinusphlebitis, die diese Gefahr für den Organismus in Folge von Organisation des centralen Thrombusendes nicht involvirt.

Die Fälle von geheilter Sinusphlebitis, durch die Section festgestellt, habe kurz im Kapitel der Prognose zusammengestellt.

Gruppe I: 64 Fälle von Heilung der Pyämie ohne operativen Eingriff an dem Sinus transversus und an der Vena jugularis.

A. 41 Fälle von Pyämie mit Metastasen.

1. **Sédillot** (De l'infection purulente. 1849. S. 349):

Soldat, 22 Jahre, acute Mittelohreiterung rechts mit viel Kopfschmerzen und zunehmendem Fieber. Am 9. Tage mehr Husten, blutiges Sputum, Dyspnoe; am 10. Delirien, stäkere Dyspnoe, Retentio urinae verlangt Katheter; am 12. Anschwellung des rechten Knies; am 14. Anschwellung der rechten Wade, — die sich erst am 44. Krankheitstage spontan öffnet und

fötiden Eiter entleert; — und des linken Ellenbogengelenks; am 16. Tage Schulter-, Ellenbogen- und Handwurzelgelenke sehr schmerzhaft; am 17. Nachts $^1/_4$ stündiger Schüttelfrost; darnach zwar häufiger Husten mit Erstickungszufällen, aber doch zunehmende Besserung. Auch Schwellung des rechten Kniegelenks geht rasch vorüber. Heilung.

2. **Moos** (Klinik der Ohrenkrankheiten. S. 262):

Knabe, 14 Jahre, links geringe chronische Mittelohreiterung. Fast jeden Abend mehrere Wochen hindurch Fieber; später auch Schmerzen im rechten Fuss und ein Mal Zuckungen in der rechten Hand. Warzenfortsatz geschwellt. 2 Schüttelfröste. Wilde'scher Schnitt. Nach 2 und 20 Tagen wieder ein Schüttelfrost mit nachfolgender Hitze, Kopfschmerzen, Uebelkeit, starker Eiterausfluss. Narbe auf Warzenfortsatz wieder eröffnet. Darnach wieder ganz unregelmässig, bald täglich, bald nur alle 2 Tage, bald Morgens, bald Abends auftretende Schüttelfröste mit nachfolgender Hitze. Ein Mal klonische Zuckungen der rechten untern Extremität und öfters Einschlafen derselben, dann wieder Schmerzen im linken Fusse und rechten Arme, sowie in beiden Händen; ein Mal will Pat. das Gefühl von Eingeschlafensein sämmtlicher Glieder gehabt haben und dabei wie gelähmt gewesen sein. Dazu kamen noch Schmerzen im Bereich des linken Trigeminus. Oefters linksseitiges Nasenbluten. Plötzlich nach einer Pause von 2 Wochen neuer Schüttelfrost, häufig Kopfschmerzen, Schmerzen im Trigeminus wieder und in der linken Körperhälfte, viel Schwindel. Allmälige Besserung.

In diesem Falle, sagt Moos, kam es in Folge von behindertem Abfluss des Eiters secundär zu einer chronischen Entzündung des Sinus transversus, wahrscheinlich auch Thrombose mit Zerfall des Thrombus und zeitweiligem Uebergang zerfallener Thrombusmassen in die Blutcirculation. Daher die Schüttelfröste, die eigenthümlichen Schmerzen, besonders im Hinterkopf, und die wohl durch kein anderes Hirnleiden zu deutenden, in den beiderseitigen Körperregionen wechselweise auftretenden peripherischen Erscheinungen, von welchen blos die Schmerzen im Bereich des Trigeminus auf die linke Gesichtshälfte beschränkt blieben.

3. **Heydenreich** (Ueber einige Quellen der Embolie der Lungenarterie. Di. Jena 1867):

Student, 22 Jahre, links chronische Otorrhoe nach Scharlach in Kindheit. Nach Commers linksseitige Ohr- und Kopfschmerzen, sodass er im Bett sitzen musste. Blutegel. Ohne Schwellung und Druckempfindlichkeit am Warzenfortsatz. Linke Pupille enger als die rechte; in rechter Lunge tympanitischer Schall und Rasseln. Nasenbluten wiederholt. Hustenreiz, Druck in Lebergegend, „in der epigastrischen Gegend links ein roseolaartiger Fleck". Zunge nach links gerichtet. Allmälige Besserung vorübergehend. Neue linksseitige Kopfschmerzen und leichtes Frieren. „Bulbi bei der Bewegung empfindlich." Hustenreiz, über linker Lunge an mehreren Stellen tympanitischer Percussionsschall, am folgenden Morgen nochmals zeitweiliges Frösteln, besonders längs der Extremitäten; später starker Schmerz im Unterleib und Gefühl von Kollern im Leibe, sodass nur die Rückenlage möglich, die Seitenlage aber geradezu lästig ist, bei mässiger Auftreibung des Abdomen. Urin eiweisshaltig. Nochmals leichtes Frieren. Schmerzen in der Hüfte und in der Schulter, leichte Delirien. Allmälige Heilung. Ohr ist nicht untersucht, es fehlt auch die Angabe, ob die Eiterung aus dem Ohre bei der Entlassung sistirt habe.

4. **Roosa** (Z. f. O. I. S. 195):

Männlich, 49 Jahre. Acute Mittelohr-Warzenfortsatzeiterung links nach Nasendouche. Morph. und Blutegel bringen Erleichterung. Plötzlich Schmerzen und Anschwellung des linken Fusses, am Morgen darauf Frost von 15 Minuten, ohne folgenden Schweiss. Incision am äussern und innern Malleolus entleert Eiter. Allgemeinbefinden bessert sich erst nach „verschiedenen Einschnitten in den Fuss". Bewegungen im Gelenk nicht gestört.

5. **Wreden** (Z. f. O. III. S. 97):

Männlich 15 Jahre. Rechts acuter Mittelohrkatarrh nach furchtbarem Cognakrausch. 8 Blutegel bringen Erleichterung. Am 5. Tage: wiederholte Schüttelfröste, Erbrechen, Kopfschmerzen, Schwindel, Sausen und schmerzhafte Anschwellung der ganzen rechten Halsseite. Am 6. Tage: Druckschmerz im Verlaufe der V. jugularis interna; Erweiterung und Schwellung der V. jugularis externa; 9 Mal Erbrechen. Appetitlosigkeit. Nachts Delirien, häufig Erbrechen, 3 Schüttelfröste. Am 7. Tage: Erscheinungen geringer; V. jugularis externa nicht mehr sichtbar erweitert. 4 Mal heftiges Nasenbluten, woran er früher nie gelitten. Nachmittags mit Schüttelfrost epileptiforme Convulsionen aufgetreten; Bewusstlossigkeit und klonische Zuckungen 5 Minuten lang in den Muskeln der obern und untern Extremitäten und des Halses. Schwächegefühl. Oedematöse Schwellung der rechten Gesichtshälfte. Am 8. Tage: Nachts Delirien gehabt, 3 Schüttelfröste und eine vorübergehende Contractur der Beugemuskeln der untern Extremitäten. Geschwulst der rechten Halsseite geringer, dagegen über Nacht eine solche der andern Halsseite aufgetreten mit Erweiterung und Schwellung der linken V. jugularis externa und mit einer 1 Stunde anhaltenden Erblindung des linken Auges. Rechts im Gesicht Erysipelas bullosum. Schwellung der Leber und der Milz. In den Lungen nichts nachweisbar, trotzdem Patient über Dyspnoe und Stiche bei tiefer Inspiration klagt. Nachmittags 2 Anfälle des Sternocleidomastoideus und Cucullaris von convulsivischen Seitenbewegungen des Kopfes. Partielle Hautänästhesien. Rechte Halsseite fast ganz abgeschwollen und schmerzfrei. Abends Delirien, Schüttelfrost, Erbrechen, Seitwärtswerfen des Kopfes; auch linke Halsseite und V. jugularis externa abgeschwollen und weniger schmerzhaft. Am 9. Tage: Sensorium ganz frei, Wohlbefinden. Erysipelas über ganze rechte Wange verbreitet, viel Schlaf mit lebhaften Delirien. Am 10. Tage: Erysipelas steht und blasst ab. Rechtes Augenlid ödematös; linke Gesichtshälfte ödematös geschwollen ohne erysipelatöse Röthung oder Blasenbildung. Am 11. Tage: Schlaf 17 Stunden. Ptosis des rechten obern Augenlides mit Oedem, Exophthalmus, enger träge reagirender Pupille. Am 12. Tage ist Oedem des rechten Auges geringer, aber noch Ptosis; das linke Auge namentlich am untern Lide geschwollen; dasselbe ist am folgenden 13. Tage bereits abgeschwollen. Auch das rechte Auge gesund. Patient fühlt sich wohl, nur noch nicht ganz frisch und frei im Kopfe.

„Für das Bestehen von metastatischen Entzündungen resp. embolischen Infarkten in Leber und Milz sprechen die enorme Anschwellung und die grosse Schmerzhaftigkeit dieser Organe, welche 7 Tage lang bestanden." „Den Verdacht von Embolieen im Gebiete der Lungenarterie, riefen in mir die Klagen des Kranken über Dyspnoe und Stiche bei tiefer Inspiration wach. Wiederholte aufmerksame Percussionen und Auscultationen liessen jedoch nichts in der Lunge entdecken. Aber dieses negative Untersuchungsresultat kann bekanntlich noch nicht als Beweis für das Fehlen von

embolischen Infarkten in den Lungen gelten. — Zu eitriger Schmelzung der pneumonischen Infiltrationen ist es hier wahrscheinlich deshalb nicht gekommen, weil die Emboli von keinen septisch inficirten Thromben herstammten. Hätte das ursächliche Ohrenleiden in einem alten, mit Caries complicirten, eitrigen Mittelohrkatarrh bestanden, so wären auch die Thromben in dem nachbarlichen Sinus transversus eitrig und jauchig zerfallen und ähnliche inficirte Emboli hätten auch tödtliche Zerstörungen der parenchymatösen Organe des Körpers verursacht.“ —

Wreden diagnosticirte I. eine doppelseitige Phlebitis der Vena jugularis interna: 1) aus der enormen schmerzhaften Anschwellung der Halsseite, ohne Röthung der Haut; 2) aus der auffallend starken Erweiterung der Vena jugularis externa, und 3) aus den klonischen und tonischen Krämpfen der Kopfnicker und Cucullares, in Folge Druckreizung des N. accessorius Willisii vom Thrombus des Bulbus Venae jugularis im Foramen jugulare. II. eine Phlebitis des Sinus longitudinalis superior aus dem gleichzeitigen ungewohnten, heftigen Nasenbluten und den epileptiformen Convulsionen; und III. eine Phlebitis des rechten Sinus cavernosus 1) durch Reizungs- und Lähmungserscheinungen des Abducens, Trigeminus im 1. Aste, und des Oculomotorius, und 2) durch die Stauungserscheinungen am Auge. Nach Wreden entstand letztere aller Wahrscheinlichkeit nach in Folge von Fortleitung der Phlebitis facialis per venam opthalmicam superiorem auf den rechten Sichelblutleiter. Sie hätte freilich auch durch Fortpflanzung der Phlebitis vom Sinus transversus aut den Sinus petrosus superior resp. cavernosus vermittelt werden können, allein gegen diese Annahme spricht gewissermassen der Umstand, dass die Erkrankung des Zellblutleiters erst 4 Tage später als die der Querblutleiter constatirt wurde. Schliesslich konnte der phlebitische Prozess auf beiden Wegen bis zum Zellblutleiter gelangen.“ —

6. **Kolb** (Ein Fall von Hirnsinusthrombose. B. kl. W. 1876. No. 46): Weiblich 17 Jahre, rechts chronische Otorrhoe seit 4 Jahren, mit jährlichen subacuten Steigerungen. Anfallsweise treten auf Kopfschmerzen, Schlaflosigkeit, Frostanfälle, ödematöse Anschwellung am Warzenfortsatz, über den eine stark angeschwollene Vene verläuft, rechts leichter Exophthalmus, ödematöse Schwellung in der Mitte der Stirn, die auf beide obern Augenlider übergeht, Lichtscheu, Erbrechen, Schwindel, allgemeine Convulsionen und Hyperästhesie, Somnolenz. Dabei kein Fieber, normale Pupillen; im rechten Arm und Bein klonische und tonische Krämpfe. Später kamen 2 Mal hämorrhagische Hautflecken linsengross am Kreuzbein, Stechen in der linken Brust, Husten und Nasenbluten rechts. Diese Anfälle wiederholten sich 2 Mal. Dazu kamen Bruststechen rechts, Bluthusten, später klonische und tonische Krämpfe mit Rückwärtsbiegen des Kopfes und Bewusstlosigkeit. Pupillen beiderseits gleich weit. Während dieser ganzen Zeit war nur ein unbedeutender seröser Ausfluss aus dem rechten Ohre wahrgenommen worden. Im Trommelfell ein grosser Substanzverlust. Ausgang in Heilung.

K. stellte die Diagnose auf Thrombose des Sin. transversus oder petros. sup. wegen 1) der entzündlich ödematösen Anschwellung und starken Venenfüllung über dem rechten Warzenfortsatz, 2) der ödematösen Schwellung der Gegend der V. jugular. int., der Schläfengrube, der Stirne und der beiden obern Augenlider und des rechtsseitigen Exophthalmus, 3) Lichtscheu, Blepharospasmus und Nebelsehen beiderseits, 4) des Nasenblutens und 5) der Erscheinungen der Embolieen in Kreuzbeinhaut und Lungenarterien.

7. **Orne-Green** (A. f. O. IX. S. 125):

Weiblich, 8 Jahre, links acute Mittelohreiterung mit zunehmender Schwellung des Warzenfortsatzes. Seit Anfang der 3. Woche 17 Tage lang lebhaftes Fieber, tägliche Frostanfälle und bedeutende Prostration. Incision eines subperiostalen Warzenfortsatzabscesses; Fieber bestand fort, aber Frost blieb aus und Allgemeinbefinden besserte sich. 8 Tage nach der Operation Frost und pneumonische Symptome: sie gehen nach neuer Incision anscheinend zurück. Später entwickeln sich ein Abscess im linken Nacken, der sich spontan öffnete, von Neuem pneumonische Erscheinungen, ein sich ebenfalls spontan öffnender Retropharyngealabscess, und Abscesse auf der andern Seite des Nackens, Hinterhauptes, der Schläfe, und Gesichtsrose. Warzenfortsatzabscess wurde 2 Mal eröffnet. Später trat rechtsseitige Hemiplegie ein, die bis auf eine Parese des Arms und Beins zurückging. Erst im 7. Monate durfte der inzwischen fistulös gewordene Warzenfortsatz aufgemeisselt werden. Von da ab war der Verlauf ein günstiger; es blieb geringfügige Otorrhoe zurück.

8. **Nelling** (Di. Kiel. 1877):

Männlich, 13 Jahre, seit 9 Jahren rechts chronische Otorrhoe. Plötzlich Kopfschmerzen und Nachtunruhe. Am folgenden Tage heftiger Schüttelfrost, 39,5° Temperatur, Schwindel und Uebelkeit. Am folgenden Mittag und Abend wieder Schüttelfröste und stärkere Ohrenschmerzen. Warzenfortsatz ödematös geschwollen. Später kam pyämische Pleuritis hinzu. Eröffnung des Antrum mastoideum durch Bohrer, entleert käsige, stinkende Eitermassen. Fieber blieb, da die Pleuritis Fortschritte machte. In Folge eines in die Pleurahöhle durchgebrochenen Lungenabscesses bildete sich ein Empyem aus und musste die Thoracentese am 42. Tage nach dem subacuten Anfang der Ohreiterung gemacht werden. Nunmehr langsamer günstiger Verlauf. Brustwunde nach ca. 11 Wochen definitiv geschlossen. Schliesslich Heilung. Näherer Schlussbefund im Ohre fehlt.

9. **Ely** (Z. f. O. XI. S. 31):

Männlich, 15 Jahre, doppelseitige chronische Otorrhoe. Schwellung des rechten Warzenfortsatzes. Schmerzen in der rechten Kopfhälfte. 4 Blutegel erfolglos. Wilde'sche Incision und Erweiterung einer Knochenfistel im Warzenfortsatz. Schmerz in Stirn und rechter Schläfe blieb, sonst fortschreitende Besserung und langsame Abnahme der Temperatur. Am 6. Tage nach der Operation plötzlich Schüttelfrost, Temperatursteigerung von 37° auf 40,3°, Schmerzen an verschiedenen Körpertheilen, namentlich im linken Kniegelenk, und am Halse längs der Vena jugularis rechts. Die nächsten 11 Tage deutliche Symptome der Pyämie: unregelmässige Frostanfälle, nachfolgende Schweisse, und eine Temperatur, welche atypisch zwischen 37,4° und 40,6° schwankte. Grosse Hinfälligkeit, Nachts blande Delirien. Husten und Kopfschmerzen, aber negativer Befund in den Lungen. Letaler Ausgang mit Sicherheit angenommen. Dann Schmerzen in der rechten Achselhöhle, am Biceps und am Knie rechts, walnussgrosse fluctuirende Anschwellung über dem Sternoclaviculargelenk, verschwunden nach 12 Tagen. Schmerz und Empfindlichkeit längs beider Schlüsselbeine vorübergehend. Tiefliegender Nackenabscess rechts entleert sich selbst durch die Operationswunde. Abscess im Zahnfleisch über dem 2. obern Backzahn rechts incidirt, Knochen daselbst $1^1/_2$ Zoll lang blosgelegt. Reconvalescenz beginnt am 22. Tage nach

der Operation am Warzenfortsatz. Schlussangabe, ob auch Otorrhoe und Warzenfortsatzaffection geheilt, fehlt.

10. **Schwartze** (A. f. O. XIX. S. 217):
Weiblich, 17 Jahre, rechts subacuter Mittelohrkatarrh. Paracentese: zähes, schleimigeitriges Exsudat. Plötzlich Schmerzen im Warzenfortsatz, Schüttelfrost 15 Minuten, rechts Kopfschmerzen; Unruhe, Schlaflosigkeit, hohes Fieber. Aufmeisslung des Warzenfortsatzes, der anschwoll, eröffnete nicht das Antrum mastoideum; Sklerose. Kopfschmerzen lassen nach; aber es bleibt vollständige Anorexie. Am 4. und 5. Tage nach der Operation ein Schüttelfrost, dazwischen Collaps. Später links Paracentese. Hohes Fieber und Collaps und neuer Frostschauer. Am 10. Tage nach der Aufmeisslung Schmerzen im linken Schultergelenk beim Bewegen, die sich rasch steigern, dann spontan zurückgehen und nach 14 Tagen nach dem Beginn bei passiven Bewegungen recht empfindlich sind. Rechte Pupille weiter als die linke. Schmerzen und Schwellung im linken Nacken verlieren sich ebenfalls langsamer, als sie gekommen. Sehr charakteristisches pyämisches Schwanken der Temperatur. Sehr langsame Besserung des Allgemeinbefindens und Heilung.

11. **Hessler** (A. f. O. XX. S. 224):
Männlich, 8 Jahre. Beiterseits acute Mittelohreiterung. Frieren mehrmals. Paracentese: Rechts beginnt Warzenfortsatz zu schwellen. Trommelfell nach 3 Tagen geschlossen! Ein Blutegel vor beiden Ohren. Paracentese wiederholt, gleich nachher 40°, ohne Frieren und Schweiss. Zunge zeigte über 8 Tage eine gleichmässige himbeerrothe Farbe, ohne jeden Belag. Milzvergrösserung. Untersuchung der Lungen gab stets negatives Resultat. 13 Tage lang charakteristisches pyämisches Fieber, 10 Mal jähe Temperatursteigerung auf 40,2° und 5 Mal gleich rascher Abfall auf 36,2° mit Collapserscheinungen. Die Ohreiterung blieb eine gleichmässig geringe. Schluss der Paracentesenöffnung am 10. resp. 12. Tage. Sensorium stets frei. Einige Tage Gelenkschmerzen in beiden Knieen und Fussgelenken durch paraticuläre Metastasen. Langsame Reconvalescenz. Absolute Heilung.

12. **Hewett** (Lancet. Februar 1861):
Acute Mittelohreiterung bei 18jährigem Mädchen nach Masern. Nach 4 Wochen mit Sistirung der Otorrhoe Schüttelfrost, Temperatursteigerung, typhöse Symptome, Sensorium frei. Schwellung und Druckempfindlichkeit der Vena jugularis. 8 Tage später Vereiterung des Sternoclaviculargelenks, darnach Schwellung in einem Knie ohne nachfolgende Vereiterung und pneumonische Erscheinungen. Ungefähr 17 Tage nach Beginn der Pyämie Schwellung im Hüftgelenk, das nach Entleerung eines tiefen Abscesses ausheilt. Heilung zu erwarten durch Wein und Morphium.

13. **Stacke** (A. f. O. XX. S. 282):
Männlich, 16 Jahre, seit Kindheit rechts chronische Otorrhoe. Plötzlich heftige Kopfschmerzen, Schüttelfröste, Fieber, Druckschmerz am Warzenfortsatz, weit nach hinten, an einer zum Theil schon dem Occiput angehörenden Stelle. Polyp, den Gehörgang ausfüllend, abgeschnürt. Wiederholte Schüttelfröste und immer deutlicher werdende Thrombose der Vena jugularis interna. Mehrfach Brustatechen und Hüsteln bei negativem Befunde in der Lunge. Incision eines subperiostalen Abscesses an genannter Occiputstelle: Knochen daselbst rauh, mit einer deutlichen Lücke. Unmittelbar nach der

Operation ein neuer und letzter Schüttelfrost. In den nächsten Tagen zwar schwankendes Fieber über 39 ° und bis 40 °, aber ohne einen Frost. Am 9. Tage nach der Operation starkes Nasenbluten, vom 12. an fieberfrei und Beginn der Reconvalescenz. Der schmerzhafte Strang im Verlaufe der Vena jugularis interna bildete sich innerhalb mehrerer Wochen allmählich zurück. Polypennachwucherungen wiederholt abgeschnürt. Hinterhauptsoperationswunde langsam geschlossen. Patient lernt die Durchspritzungen des Mittelohrs mittelst Katheters selbst. Perforatio Membranae Shrapnelli. Otorrhoe bestand noch fort. Allgemeinbefinden vorzüglich.

Stacke steht nicht an, diesen Fall als geheilte Sinusphlebitis zu bezeichnen. Es ist kaum anders denkbar, als dass der Sinus lateralis und ein Theil der V. jugularis interna obliterirt ist.

14. **Bacon** (ref. A. f. O. XXIII. S. 157):

Männlich, 23 Jahre, links acute Eiterung. Nach 3 Wochen Entzündung des Warzenfortsatzes. Da Erbrechen, Schwindel und 1 Schüttelfrost auftrat, nach weitern 6 Tagen Eröffnung des bereits fistulösen Warzenfortsatses, Eiterentleerung, Auskratzung. Am 4. Tage nach der Aufmeislung Schüttelfrost, darauf schwankende Temperaturen, nach 16 Tagen wieder Schüttelfröste; Abscesse an verschiedenen Körperstellen; 3 Wochen nach der Operation ein letzter Schüttelfrost, dann nach einigen Tagen allmähliche Besserung und Heilung.

15. **Reinhard** und **Ludewig** (A. f. O. XXVII. S. 288):

Männlich, 24 Jahre, links acute Eiterung mit Warzenfortsatzentzündung. Eisbeutel. Blutegel. Erster Schüttelfrost Ende der 3. Krankheitswoche. Paracentese. In der 6. Krankheitswoche metastatischer Abscess des linken Glutaeus incidirt und ca. 5 Liter Eiter entleert. Allmähliche Besserung des Allgemeinbefindens. Paracentese musste 9 Mal wiederholt werden. Heilung im 4. Monat. Schimmelbusch fand im Ohr- wie im Glutaeal-Abscesseiter Streptococcus pyogenes. Kein Husten noch Auswurf dagewesen.

2 Wochen später acquirirte Patient auf dem andern Ohre einen einfachen schleimig eitrigen Katarrh, der nach 8maliger Paracentese in 2 Wochen geheilt wurde.

16. **Reinhard** und **Ludewig** (A. f. O. XXVII. S. 291):

Männlich, 25 Jahre, rechts acute Mittelohreiterung; in der 5. Woche plötzlich Kopfschmerzen, Schwindel, Schüttelfröste, Schmerzhaftigkeit im Verlaufe der Vena jugularis und Anschwellung am Warzenfortsatz. Schüttelfröste wiederholen sich. Paracentese entleerte nur Blut. Aufmeisslung des Warzenfortsatzes am 10. Tage des acuten Stadiums. Es folgten noch 8 ausgeprägte Schüttelfröste im Laufe einer Fieberdauer von 3 Monaten. Während dieser Zeit magerte Pat. zum Skelet ab und es traten Metastasen in beiden Augen auf (septische Retinitis mit multiplen Netzhauthämorrhagien) und eine Schleimbeuteleiterung mit Abscedirungen am linken Schultergelenk und in der Muskulatur des Oberarms. Ausgang in völlige Heilung und Wiederherstellung des Gehörs.

17. **Horsley** (Society's Transactions. V, XIX. 1886):

Weiblich, 17 Jahre, rechts chronische Otorrhoe seit 3. Jahre noch Masern. Starke Schwellung über dem Warzenfortsatz, die weit nach vorn in's Gesicht und nach hinten über den Hinterkopf geht. Wilde'sche Incision entleert

subperiostalen Abscess, darnach starke Intermissionen der Temperatur, die zuletzt auf 40,5 gestiegen war. 7 Tage nach der Incision Aufmeisslung des Warzenfortsatzes und Entleerung fötiden Eiters. In den folgenden 2 Tagen blieb der Eiterausfluss unverändert, aber nicht mehr fötid, und das Allgemeinbefinden hatte sich nicht gebessert. Am 3. Tage fühlte der Patient plötzlich nach einer leichten Bewegung Schmerzen in der Herzgegend, die sich rasch steigerten; dabei Orthopnoe, kleiner unregelmässiger Puls. An der Herzspitze wurde ein Geräusch ähnlich dem perikarditischen Reibegeräusch gehört, das rasch wieder verschwand und nachträglich nicht mehr gehört wurde. Offenbar kam es von einer Embolie in das Herz. 20—25 Minuten später fühlte der Patient einen Schmerz am linken Schulterblatt. Die Resonanz war daselbst vermindert. Der Zustand der Patientin hatte sich inzwischen nicht gebessert, aber die Temperatur ging stetig zurück. Die Lungendämpfung wurde deutlicher, man hörte zeitweilig Schleimrasseln; mehrmals leichte Hustenanfälle und Stiche; pneumonische Sputa. 17 Tage nach der Herzembolie waren die Schmerzen auf der Brust vollständig verschwunden und hustete Patientin nicht mehr. 5 Wochen nach der Lungenembolie war links das Athmen noch deutlich abgeschwächt gegen rechts. $^1/_4$ Jahr später wurde der Drain aus dem Warzenfortsatz fortgelassen, dass sich die Wunde schliessen sollte. Nach $^1/_4$ Jahr war das Aussehen der Patientin sehr gut, aber es bestand noch beiderseits etwas Ohrfluss, und links fanden sich Polypen.

18. **Szenes** (D. A. f. kl. M. 44):

Fall 2. Männlich, 30 Jahre, doppelseitige acute Mittelohreiterung, rechts mit Entzündung des Warzenfortsatzes; dieselbe geht durch Leiterschen Wärmeregulator mit Eiswasser bald zurück. Stark intermittirender Charakter des Fiebers. Ohne Frostanfall. Am 12. Krankheitstage bildet im 2. Intercostealraum links neben dem Brustbein ein tief liegender metastatischer Abscess, der incidirt wird. Hiernach afrebriler Verlauf. Otorrhoe dauerte links 19, und rechts 24 Tage. Heilung.

19. Fall 3. Männlich, 29 Jahre, links acute Mittelohreiterung mit Entzündung des Warzenfortsatzes. Eisbeutel. Am 17. Krankheitstage Schwellung in linker Gesichtshälfte und eine Periodontitis um den ersten, ganz gesunden Backzahn des Unterkiefers. Warzenfortsatzschwellung lässt rasch nach, ebenso geht die Schwellung des Unterkiefers rasch zurück mit der schnellen Ausheilung der Mittelohreitrung. Absolute Heilung.

20. **Moos** (Z. f. O. XX. S. 49):

Männlich, 49 Jahr, linksseitige Mittelohreiterung seit 6 Wochen, die der Anamnese nach acut ist, dem Befund im Ohre nach subacut sein könnte: Druckschmerz in der Fossa retromaxillaris, Schwellung der regio zygomatica, Warzenfortsatz bei Perkussion schmerzhaft; schlitzförmige Verengerung des Gehörgangs durch nicht fluctuirende Schwellung der hintern obern Wand; das Trommelfell grösstentheils zerstört, Labyrinthwand geschwellt, etwas eitrig belegt. Bereits zu Hause 8 Schüttelfröste, von 5—20 Minuten Dauer gehabt, neben linksseitigem Kopfschmerz, Schwindel und Verstopfung. Incision des Gehörgangs erfolglos. Schüttelfrost. Aufmeisslung des sclerosirten Warzenfortsatzes; in der Tiefe von 2 cm. Eiterherd erreicht. Durchspülung durch Mittelohr nie erreicht. Am folgenden Morgen Schüttelfrost von 20 Minuten Dauer, rasche Temperatursteigerung auf 41,8 °. Abfall derselben am folgenden Tage auf 36,0; also grösste Tagestemperaturdifferenz = 5,8 °. Hieran

schlossen sich typische pyämische Tages-Temperaturschwankungen, die sich gerade auf die Zeit von 1 Monat ausdehnten. 3 Tage nach der Aufmeisslung traten Husten und brauuer Auswurf auf, aber die Untersuchung der Lungen ergab negatives Resultat. Allmähliche Vernarbung der Operationswunde. Bei der letzten Untersuchung, 6 Wochen nach der Operation war das subjective Befinden befriedigend und es bestand noch etwas Ohreiterung.

21. **Blake** (Transactions of the Amer. Otol. Society. 1891. Septbr. S. 59):

Weiblich 32 Jahre, rechts acute Mittelohreiterung seit 5 Wochen mit zunehmender Warzenfortsatzschwellung seit 3 Tagen Leitersche Kühlröhren. Wilde'scher Schnitt. In der 8. Kranksheitswoche plötzlich und ohne besondere Veranlassung Temperatursteigerung und Uebelkeit. 2 Tage später heftiger Schüttelfrost mit Husten und Stechen der linken Seite. Untersuchung der Lunge und des Bauches resultatlos. In den 3 nächsten Tagen je ein Schüttelfrost mit Erbrechen. Zunehmende Schwellung am Halse. Eröffnung des Antrum mastoid. mittelst Drillbohrer und etwas Eiterentleerung. Mitte der 9. Woche plötzlich eines Morgens Schmerzen im rechten Auge, das erste Symptom einer eitrigen Irido-Chorioditis, die zur vollständigen Zerstörung des Auges führte. Die Warzenfortsatzaffektion heilte inzwischen aus.

22. **Roosa** (Lehrbuch der praktischen Ohrheilkunde. Deutsch von Weiss. S. 315):

15 Jahre, seit Jahren doppelseitige chronische Otorrhoe rechts mit Mastoidperiostitis, starke Kopfschmerzen. Fieber. Erst Wilde'scher Schnitt, dann Anbohrung des erweichten Knochens mit der starken Sonde: einige Tropfen Eiter entleert. Sofortige Besserung. Schüttelfrost mit nachfolgendem Fieber. Schmerzen im linken Kniegelenk, im Halse und längs der äussern Jugularvene. Die nächsten 10 Tage pyämische Symptome; keine Delirien, Pupillen normal; dann Husten, copiöse lehmige Stühle, allgemeine Schwäche, die das Schlimmste befürchten lassen; später Muskelschmerzen, nussgrosse, fluctuirende Schwellung am linken Sternoclaviculargelenk. Drüsenschwellung am Nacken. Tiefliegender Halsabscess öffnet sich spontan durch Schnittöffnung. Zahnabscess am rechten Oberkiefer. Darnach allgemeine Besserung. Hört zuletzt bei ausgezeichnetem Gesundheitszustande Conversation auf 2 Fuss. Heilung.

23. **Chatellier** (ref. A. f. O. XXXII. S. 74):

Fall 1. Männlich, 31 Jahre, rechts acute Mittelohreiterung mit Schwellung des Warzenfortsatzes nach 2 Wochen. Wiederholte Schüttelfröste. Bei der Aufmeisslung wurde Spongiosa mit einem weichen dunkelblauen Granulationsgewebe angefüllt gefunden, aber Eiter nicht entleert, auch Antrum nicht eröffnet. Nachlass der Erscheinungen am Ohre, aber es kam zu metastatischen Abscessen an der vordern äussern Seite des rechten Beines, beiderseits in der Gegend des Triceps brachii, und in der linken Schultergegend. Am Arm wurde Eiter in Menge, an letzterer Stelle trübe seröse Flüssigkeit entleert. 9 Tage nach der Aufmeisslung noch ein Schüttelfrost, erst 3 Tage später afebriler Zustand. Schliesslich vollständige Heilung.

24. **Hertzog** (Di. Halle 1892):

Fall 4. Weiblich, 12 Jahre, rechts acute Scharlach-Otorrhoe mit Warzenfortsatzschwellung. Aufmeisslung wegen Empyem des Antrum legt Sinus in

Bohnengrösse frei. Gesichtslähmung. Mitte der 3. Woche nach der Operation Temperatursteigerung nach Aetzen und Sondiren des Fistelgangs. 3 Tage darnach Frösteln; am 4. und 5. Tage Schüttelfrost, der sich die nächsten 4 Abende öfters wiederholt. Vorübergehender Schmerz in der linken Schulter. Heilung Mitte des 8. Monats der Behandlung.

25. **Eulenstein** (Ueber pyämische Metastasen bei acuten Erkrankungen im Schläfenbein. M. f. O. No. 6. 1893):

Weiblich, 11 Jahre, links acute Mittelohreiterung. In den nächsten Tagen bedeutende Temperaturschwankungen zwischen 37,3 und 40,4, dabei Kopfschmerzen, aber keine Entzündung am Warzenfortsatz und nur geringe Eiterung. Eröffnung eines subduralen Abscesses am Sinus transversus, „entsprechend seiner Umbiegungsstelle nach medianwärts". Gelegentlich Abkratzung schwammiger Granulationen Blutung aus dem Sinus, die auf Jodoformgacetamponade stand. Später Schwellung am rechten Sterno-Clavicular gelenk, zeitweise Schmerzhaftigkeit im rechten Fussgelenk ohne objectiven Befund. 3 Tage nach der Operation Frost, und die grösste Temperaturschwankung 35,1 und 40,7. Die nächsten 8 Tage weitere pyämische Temperaturschwankungen. Am 6. Tage nach der Operation Entleerung eines metastatischen Abscesses hinter dem rechten Schlüsselbein; 4 Tage später Entleerung einer reichlichen Menge sero-purulenter Flüssigkeit aus dem rechte Fussgelenk, das drainirt werden musste. Um sicher zu gehen, dass nicht das noch nicht freigelegte Antrum noch eine Quelle für die weitere Resorption abgebe, war dasselbe inzwischen freigelegt; dasselbe enthielt aber weder Eiter noch Granulationen. Trommelfell geschlossen. Gehör normal. Beweglichkeit im Fussgelenk vollständig erhalten. Heilungsdauer 6 Wochen.

26. **Hecke** (A. f. O. XXXIII. S. 142):

Fall 1: Männlich, 17 Jahre, subacuter schleimiger Mittelohrkatarrh. Am Tage nach galvanokaustischer Polypenoperation Schüttelfrost von $^1/_2$ Stunde und Fiebersteigerung. Aufmeisslung des Warzenfortsatzes, dessen Corticalis anscheinend normal, in der Tiefe aber eitrige Durchtränkung der Knochenzellen zeigt. Fieber nur herabgesetzt, am 4. Tage nach der Operation links Pleuritis; am 5. plötzliche Temperatursteigerung um 4,8° und Anschwellung des linken Sterno-Claviculargelenks: am folgenden Tage Eiterentleerung. 2 Tage später ist rechtes Schultergelenk schmerzhaft und geschwollen; aber dasselbe geht wie die Pleuritis langsam zurück in gleichem Schritte mit dem Fieber. Heilung erst nach 12 Wochen.

27. Fall 2: Männlich, 18 Jahre, war wegen Cholesteatom aufgemeisselt; rechts acute Ohreiterung. Am 5. Tage Paracentese: in der Nacht hohes Fieber, Schüttelfrost, der sich nach 24 Stunden wiederholte; zunehmende Empfindlichkeit des Warzenfortsatzes. Aufmeisslung: in den Zellen eitrige Durchtränkung. Noch mehrere Frostanfälle. Schwellung am rechten Ellenbogengelenk: trübe seröse Flüssigkeit entleert, den Streptococcus pyogenes enthaltend. Apyrexie erst nach 10 Tagen. Heilung nach 4 Monaten.

28. **Schmiegelow** (Z. f. O. XXIV. S. 137):

Männlich, 5 Jahre, rechts seit erster Kindheit chronische Otorrhoe mit Polypen. Nach einem starken Schüttelfrost hatte er in den folgenden Tagen wenigstens 1—2 Frostanfälle jeden Tag. Aufmeisslung des Warzenfortsatzes: Blossliegen der Dura mater durch Druckusur von Cholesteatommassen im

wallnussgrossen Antrum mastoideum. 3 Tage darauf erster Schüttelfrost mit folgender Temperatursteigerung bis auf 41,1°. 3 Tage später 2 starke Frostanfälle; Blosslegung und Spaltung der Sinus transversus ergeben normale Blutcirculation in demselben. Die nächsten 3 Wochen täglich ein und mehrere verschieden starke Frostanfälle. 26 Tage nach der Aufmeisslung operative Eröffnung eines rechtsseitigen fötiden Empyema plurae. Darnach zwar noch ab und zu Frostanfälle, die sich erst 6 Wochen nach der Brustoperation ganz verlieren, aber rasch zunehmende Reconvalescenz. 8 Wochen nach der Aufmeisslung kann man durch eine bohnengrosse epidermisbekleidete Oeffnung hinter dem Ohre in eine nussgrosse Höhle in den Proc. mastoideus hinein; die Wände der Höhle epidermisbebleidet, glatt und in der Tiefe mit dem Gehörgang in Verbindung. Keine Absonderung aus dem Mittelohr. 5 Monate später erfolgte auch der Schluss der Empyemfistel und die vollständige Heilung des Patienten.

29. **Steinbrügge** (D. m. W. 1893. Nr. 18. S. 432):
Bei dem einen Mädchen war ein viermaliger operativer Eingriff am Warzenfortsatz erforderlich, sodass schliesslich der grösste Theil des knöchernen Warzentheils nebst hinterer Gehörgangswand weggemeisselt war. Bei der letzten Operation war der Sinus transversus verletzt, es entwickelte sich Phlebitis des Hirnsinus mit Exothalmus des rechten Auges, pyämischen Ablagerungen in den Lungen, nebst vielfachen Muskelabscessen. Nach mehrwöchentlichem Krankenlager erfolgte dennoch vollständige Genesung.

30. **Emerson** (A. f. O. XXVI. S. 101):
Weiblich, 24 Jahre, — acute Eiterung. Trotz reichlicher Otorrhoe heftige Kopf- und Ohrschmerzen, mehrfache Schüttelfröste, Temperatur schwankend zwischen 37,2 und 40,8°; ausser einer metastatischen Pneumonie bildeten sich folgende 7 Abscesse: 1 im rechten Brust-Schlüsselbeingelenk; 2 im vordern Mediastinalraum, die eröffnet wurden; 1 links tief am Halse, der sich bis an die Schädelbasis erstreckte; die übrigen 3 dicht an den Brust-Schlüsselbeingelenken, wurden ebenfalls incidirt. Heilung in 4 Monaten, auch des Ohrleidens ohne Aufmeisslung des Warzenfortsatzes.

31. **Roosa** (A. f. O. XXXV. S. 102):
Rechts chronische Mittelohreiterung mit subacuter Steigerung. Warzenfortsatzspitze druckempfindlich. Eröffnung mit Trephine und Drillbohrer, wobei dicht unter der äussern Schale eine ausgedehnte cariöse, mit eingedicktem Eiter erfüllte Höhle eröffnet und der Sinus so verletzt wurde, dass nur noch an schleunige Tamponade gedacht werden konnte. Nach 3 Tagen zahlreiche unregelmässige Schüttelfröste mit hohen Temperatursteigerungen, Metastasen in Lunge, unterhalb des rechten Knies und des linken äussern Schlüsselbeinendes. Die Frostanfälle hielten ca. 3 Wochen an, oft mehrere an einem Tage, nach weitern 3 Wochen langsamer Abfall zur Norm. 74 Tage nach der Operation geheilt entlassen.

32. **v. Wild** (A. f. O. XXXV. S. 124):
Weiblich, 18 Jahre, rechts acute Eiterung. Fieber continuirlich hoch, ohne Initialfröste. Warzenfortsatz nur vorübergehend an Spitze druckempfindlich, keine Eiterverhaltung im Mittelohr: Trommelfell im hintern untern Quadranten perforirt. Am 9. und 10. Krankheitstage pyämische Metastasen am rechten Oberam und linken Oberschenkel. Aufmeisslung des Warzenfortsatzes: im

Antrum wohlausgebildete Granulationen; Sinus, auf 1 cm freigelegt, normal aussehend. Metastatische Abscesse mehrfach chirurgisch behandelt; andere kamen nicht nach. Allmälige Besserung des Allgemeinbefindens und Heilung des Ohres.

33. **Szenes** (A. f. O. XXXV. S. 126):

Mädchen, 8 Jahre, links acute Influenza-Ohreiterung. Bereits 3 Tage nach dem Trommelfelldurchbruch links das klinische Bild einer Gonitis serosa, und eine hochgradige Schmerzhaftigkeit am linken Sprunggelenk beim Bewegen und Berühren: gingen auf kalte Umschläge zurück. Einige Tage später periostitischer Abscess am Kreuzbein. Heilung nach Incision. Vollständige Heilung der Ohreiterung.

34. **Jansen** (A. f. O. XXXV. S. 269):

hält am Wahrscheinlichsten für den folgenden Fall: dass der grosse epitympanale Abscess eine Si. petros. sup. — Thrombose herbeigeführt hat, welche durch die Entleerung des Abscesses nicht zur Heilung gebracht ist und 4 Wochen später auf Sinus transversus und Vena jugularis übergegriffen hat.

Männlich, 16 Jahr, beiderseits chronische Otorrhoe seit 9 Jahren nach Scharlach. Viel Schwindel, Kopfschmerzen, Erbrechen; starkes Frieren mit Fieber. Totale Aufmeisslung des Warzenfortsatzes und der Paukenhöhle, die Knochensclerose und als Inhalt fötiden Eiter und eingedickte krümliche Massen zeigen. Dabei Blosslegung eines subduralen Abscesses über dem Atticus. Wohlbefinden 1 Monat lang. Dann wieder Kopfschmerzen, Schwellung und Empfindlichkeit längs der Jugularis 3 Wochen lang, abwechselnd Schwindel, Erbrechen und Somnolez: ophthalmoskopisch nichts besonderes; Schüttelfrost: Schmerz an der linken Schulter und in der rechten Inguinalgegend; nach 2 Tagen neuer Schüttelfrost: Schmerz im linken Bein längs V. saphena. Decubitus am Kreuz, Ferse und Hinterkopf und an der Kyphose. Incision eines Abscesses am linken Glutaeus. Im Verlaufe der nächsten Monate mussten wiederholt ausgiebige Incisionen und die Resection beider Hüftgelenke vorgenommen werden. Ohreiterung geheilt mit persistenter, markstückgrosser Oeffnung hinter dem Ohre.

35. **Schwabach** (Ueber otitische Pyämie ohne Sinusphlebitis. D. m. W. 1894 Nr. 11. S. 250):

Mädchen, 6 Jahre. Im Anschluss an Rachenmandelauskratzen beiderseits acute Mittelohreiterung; stark intermittirende Temperaturen, rechts hochgradige Warzenfortsatzschmerzhaftigkeit bei geringer Schwellung. Bei Aufmeisslung des Warzenfortsatzes im Antrum kein Eiter gefunden. In den nächsten 2 Wochen gewöhnlich 36,2—36,8; Steigerung der Temperatur von Mittag an bis auf 39,0 und 39,8 des Abends. Am Tage nach der Operation Schlingbeschwerden ohne objectiven Befund. Einige Tage später heftige Schmerzen bei Bewegung des linken Armes. Pectoralis major circumscript empfindlich; nach weitern 10 Tagen ähnliche Schmerzen in der Muskulatur an der äussern Seite des linken Oberschenkels. Alle Schmerzen gingen bald zurück. 2 Wochen nach der Operation trat Apyrexie ein und 3 Wochen später vollständige Heilung.

Zum Schluss folgen 6 Krankengeschichten aus meiner Praxis, die ich jüngst im A. f. O. XXXVIII veröffentlicht habe:

36. Männlich, 8 Jahre, doppelseitige acute Scharlacheiterung. Paracentese. Nur pyämische Temperaturschwankungen bis 39,8; ohne Fröste und Störung des Bewusstseins. Aufmeisslung des rechten Warzenfortsatzes brachten nur für 2 Tage Apyrexie; erst Aufmeisslung des linken Warzenfortsatzes definitive Entfieberung. Schwellung des rechten Fuss- und linken Schultergelenks gingen rasch spontan zurück. 10 Tage nach Aufmeisslung Trommelfell beiderseits geschlossen; 6 Wochen nach derselben Wunde vernarbt. Gehör beiderseits fast normal.

37. Knabe, 5 Jahr, doppelseitiger subacuter Exsudationskatarrh. Nach Paracentese profuse Otorrhoe und Schwellung am Warzenfortsatz. Aufmeisslung des linken Warzenfortsatzes, Blosslegung der Dura mater am Lateralsinus, der nicht verändert ist. Nach 3 Wochen trat eine Gesichtslähmung links ein, die nach 7 Monaten von selbst zurückging. Granulationen behielten immer schlaffes, blassgelbes Aussehen, ohne Neigung zur Verwachsung, überzogen den Knochen mehr in einer nur dünnen Lage und blieben ausgezackt, wie mit dem Locheisen ausgeschlagen. Breiter Durchgang von Luft und Wasser durch Knochenfistel, Mittelohr, Tuba und Gehörgang. Dieser makroskopische Befund hat sich mir nachträglich in verschiedenen Fällen als charakteristisch für Knochentuberkulose erwiesen. Sehr langsame Heilung. Nach 1 $^1/_2$ Monaten rechts acute Mittelohreiterung. Paracentese bei hochgelegener kleiner Perforation. Plötzlich Fieber, zunehmende Druckempfindlichkeit und Schwellung am Warzenfortsatz. Frühzeitige Aufmeisslung wegen Verdachtes auf Knochentuberkulose. Freilich ist noch kein Fall von Tuberkulose in der Familie vorgekommen und beide Eltern strotzen förmlich von Gesundheit. Noch 13 Tage nach der Operation typische pyämische Temperaturschwankungen bis auf 41 °, ohne rechte Schüttelfröste, nur manchmal Frieren, dann erst definitive Entfieberung. Während dieser Zeit Wesen des Knaben auffällig verändert: jeder Schluck Milch musste ihm aufgenöthigt werden, während er sonst viel und gern ass. Schmerzen bei Bewegen und Berühren des rechten Knie- und Schultergelenks; nach 8 Tagen spontan vergangen. Auch hier Heilungsverlauf ein recht langsamer, Heilung erst 2 $^1/_2$ Monat nach der Aufmeisslung. Gehör beiderseits wieder fast normal geworden.

38. Knabe, 6 Jahr alt, war wegen doppelseitigen subacuten Exsudationskatarrhs vor 2 Jahren von mir doppelseitig paracentesirt worden, links war die Trommelfellöffnung offen geblieben. Jetzt plötzlich profuse Eiterung, Schwellung am Warzenfortsatz, Fieber zwischen 38 und 39 °. 3 Wochen später pyämische Temperaturschwankungen, ohne Schüttelfrost, Appetitlosigkeit, belegte Zunge, verändertes Wesen gegen Mutter und Geschwister, Schüttelfrost und Temperatur von 40,8 °. Schmerzen im linken Kniegelenk, schon beim ruhigen Liegen, Schwellung desselben; am folgenden Tage gleiche Schwellung und Schmerzempfindlichkeit im rechten Schultergelenk, „Schmerzen am Herzen" und 40,8°. Trocknes Hüsteln und Bruststechen bei negativem Resultate der Untersuchung des Lungen anfangs, später konnte Fortschreiten eines linksseitigen pleuritischen Exsudats constatirt werden. Während früher die Temperatur zwischen 38,0 °, 39,3 ° und 41 ° schwankte, blieb sie jetzt constant über 39 °, die Kurzathmigkeit wurde stärker, sodass die Punction der Pleura fraglich wurde. Orthopnoë Verdrängung des Herzens nach rechts, schwaches Bronchialathmen, grossblasige feuchte Rasselgeräusche, abgeschwächter Pektoralfremitus. Abends Temperatur über 40 °. Plötzlich viel Schleimauswurf, 2 Mal Erbrechen

dabei, und seitdem rasche Resorption des pleuritischen Exsudats in 4 Wochen. Ohr trocken geworden, Trommelfellöffnung unverändert geblieben. Heilung.

39. Knabe, 9 Jahre alt, plötzlich rechts Ohrstechen, das unverändert 8 Tage dauerte; dabei verändertes Wesen, und langsames Antworten auf einfache Fragen, wie wenn er sich erst besinnen müsse. Oefters Temperaturschwankungen von 37,0° auf 40,0°. Trommelfell frisch roth, nicht vorgetrieben. Paracentese entleert keinen Eiter, nur blutiges Serum. Schüttelfrost mit Schweiss. In linker Lungenspitze metastatischer Infarkt mit circumscripter pleuritischer Verdichtung nachweisbar. Sehr geringe Otorrhoe; Warzenfortsatz nur bei starkem Drucke an der charakteristischen Stelle etwas empfindlich. Aufmeisslung bei Sklerose, Eröffnung des Antrum mastoid. in der Tiefe von 2 cm.: dasselbe enthielt ebenfalls keinen Eiter, sondern nur entzündliches Serum und Blut. Frische Caries des Knochens, weit nach hinten ausgedehnt, sodass ein 2. Schnitt senkrecht auf dem 1. nach hinten angelegt werden musste. Zunehmende Empfindung und Schwellung im rechten Kniegelenk; verlangen zuerst Punction desselben, später muss ein Abscess in der Bursa extensorum an 3 Stellen incidirt und drainirt werden. Das Endresultat war völlig freie Beweglichkeit des Gelenks und normale Weite der Hörfähigkeit.

40. Frau Collega Schm. M.; 23 Jahre alt, schon lange ohrkrank, bekam während Influenza 1893 doppelseitige subacute Mittelohreiterung. Plötzlich Fieber und Husten: pneumonisches Infiltrationsrasseln auf der Lunge hinten unten, das am nächsten Tage wieder verschwunden war, wahrscheinlich metastatischer Lungeninfarkt. Schwellung am rechten Warzenfortsatz: erst Eisbeutel, dann warmer Priessnitz; die nächsten 5 Tage sehr unregelmässige Temperatur zwischen 36,2° und 40,0°. Schlaflosigkeit. Mehrere Fröste. Einmal Collaps. Metastatischer pararticulärer Infarkt am rechten Knie ging langsam zurück. Viel Schweiss, Kopfschmerzen, öfters Nasenbluten, an denen Patientin bisher nicht gelitten hat. Ophthalmoskopischer Befund stets negativ. Plötzlich Spontan- und Druckschmerz rechts dicht neben dem Sacro-Iliacalgelenk, als gänseeigrosse Infiltration fühlbar; später metastatische Entzündung mit Blasenbildung in der Haut an der linken grossen Zehe, die von selbst zurückgeht. Allmählich hatte Otorrhoe nachgelassen und war Gehörgang abgeschwollen: rechts unten im Trommelfell stecknadelkopfgrosse Perforation; links lag sie central, und war sie ungefähr 4 mm. gross. Niemals hatte Eiterretention bestanden, und war Aufmeisslung nie in Frage gekommen. Inzwischen hatte sich der metastatische Abscess am Kreuzbein vergrössert und musste Mitte der 6. Woche seines Bestehens an 5 verschiedenen Stellen und in verschiedener Tiefe die Muskellagen incidirt werden: es entleert sich chokoladenfarbige, dickrahmige Flüssigkeit; Knochen war nicht blossgelegt. Drainage. Gaceverband. Heilung nach ungefähr 4 Wochen. Heilung der Ohreiterung 5 Monate nach Beginn derselben; Trommelfellöffnung beiderseits nicht geschlossen; Gehör beiderseits gut geworden.

41. Frl. Gertrud B., 18 Jahre alt, rechts acute Mittelohr-Warzenfortsatzeiterung nach Angina tonsillaris; profuse Otorrhoe. 40,3°. zunehmende Schwellung am Warzenfortsatz: am 3. Krankheitstage Aufmeisslung desselben und Entleerung dicken rahmigen, unter starkem Druck stehenden Eiters aus dem Antrum. Wegen profuser Sekretion täglich mindestens 1 maliger Verbandwechsel, ohne Ausspülung. Beim Blasen mit dem Politzerschen Ballon und schon beim einfachen Nasenschnauben zischten Luft breit durch Knochenfistel durch, Eiterverhaltung bestand deshalb nicht. Nur 1 malige Irrigation mit 1% Carbolsäurelösung ohne grössern Druck. Am folgenden

Nachmittage Frieren, Nachts starke Schmerzen im rechten Ischiadicus; die nur bei Bewegung und Berührung auftreten: metastatische Entzündung im Ischiadicus; sie ging rasch spontan zurück, ohne dass Infiltration durch die Haut durchzufühlen war. 8 Tage später wieder Frieren, rasche Temperatursteigerung auf 39,1° und Spontanschmerz im linken Knie. Eisbeutel. Das Knie und die angrenzende Oberschenkelpartie schwoll rasch an und wurde so empfindlich, dass Patientin sich nicht rührte. „Tanzen" der Patella; tiefe Fluctuation innen und aussen am Oberschenkel fühlbar. Am 5. Tage Incision des Abscesses, und Eröffnung und Ausspülung des Kniegelenks: entleert wurde eine chokoladenfarbene, nicht fötide, dickflüssige Eitermenge. Unregelmässig schwankende, bald wieder gleichmässig mittelhohe Temperaturen. Sofort wesentliche subjective und objective Erleichterung. 12 Tage später entstand ein 3. metastatischer Abscess im linken Glutaeus, der später auch incidirt werden musste. Warzenfortsatz war Mitte der 6. Woche vollständig vernarbt. Trommelfell hatte sich inzwischen geschlossen. Gehör bis auf 4 Fuss wieder gestiegen. Durch brisement forcé u. s. w. absolut normale Beweglichkeit des Kniegelenks wieder erlangt.

B. 23 Fälle von Pyämie ohne Metastasen.

1. **Kessel** (Di. Giessen. 1866):

Weiblich, 24 Jahre, rechts acute Eiterung. 4 Tage nach Oeffnung des Trommelfells Schüttelfrost von $^1/_2$ Stunde. Kopfschmerzen, Schwindel, sodass sie nicht vermag sich aufzusetzen. 3 Tage später gleich intensiver Schüttelfrost. Zuckungen in den Armen und Beinen; zunehmende Schwellung am Warzenfortsatz. Eröffnung desselben mittelst Troikarts und Entleerung einiger Tropfen sehr übelriechenden Eiters. Sofort Erleichterung, auch vom Schwindel, sodass sie jetzt allein nach ihrem Bette gehen konnte, während sie vorher von beiden Wärterinnen geführt werden musste. An demselben Abend Frostanfall 10 Minuten. Langsame, aber absolute Heilung mit Verschluss der Trommelfellöffnung 3 Monate nach der Warzenfortsatzeröffnung.

2. **Schwartze** (A. f. O. X. S. 186):

Männlich, 25 Jahre, doppelseitige Otorrhoe seit 17 Jahren. Rechts Eröffnung des Warzenfortsatzes und Ausspülung einer grossen Menge eingedickten käsigen Eiters. Ansteigendes Fieber und zunehmende Kopfschmerzen. Am 3. Tage nach der Operation ein Schüttelfrost von 30 Minuten Dauer und Fiebersteigerung bis 41,8°, darnach Schweiss und Abfall von fast 2°. Daran schloss sich bis zum 6. Tage täglich ein Frostanfall. Gründliche Durchspülung des Mittelohrs und Warzenfortsatzes mit Desinficientien traten der weitern Aufnahme der infectiösen Stoffe entgegen, und auf ungenügende und unterlassene Irrigationen folgten wiederholt Temperatursteigerungen. Nachträglich mussten mehrere Knochensequester aus der Warzenfortsatzfistel, die absichtlich bis nach Sistirung der Otorrhoe aufgehalten wurde, extrahirt werden. Durchspülungen des Mittelohrs durch Katheter und vom Gehörgang aus. Heilung 9 Monate nach der Aufmeisslung.

3. **Schwartze** (A. f. O. XIII. S. 91):

Männlich, 23 Jahre, links chronische Otorrhoe nach Scharlach seit 2. Jahre. Incision eines Warzenfortsatzabscesses; ein halbes Jahr später Spontaneröffnung eines gleichen Abscesses, und ungefähr 8 Tage darnach Fieber und jeden Abend ein Frostanfall, gefolgt von Hitze und Schweiss und einer

schlaflosen Nacht. Nunmehr Aufmeisslung des Warzenfortsatzes. Die Kopfschmerzen hörten sofort auf, aber Schlaf und Appetit blieben die ersten 3 Tage sehr gering, und die Temperatur stieg in den nächsten 8 Tagen nach unregelmässigem Verlaufe 3 Mal auf 39,8 und blieb erst vom 9. Tage nach der Operation an völlig normal. 2 Wochen später war die Eiterung geringer. Heilung 14 Monate nach der Aufmeisslung.

4. **Bezold** (A. f. O. XIII. S. 31):

Männlich, 34 Jahre, rechts chronische Eiterung mit Cholesteatom. Während des Schwimmens fühlte er Wasser in das rechte Ohr eindringen, er wurde plötzlich schwindelig und ohnmächtig aus dem Wasser gezogen. Schmerzen im Ohr mit Verschwellung der vordern untern Gehörgangswand und ohne Mitbetheiligung des Warzenfortsatzes. Plötzlich 2 Schüttelfröste von $^1/_2$ Stunde Dauer mit nachfolgendem Schweisse, Erbrechen, Schwindel. Tiefe Incision in den Gehörgang brachte fast keine Blutung, aber Entspannung und Eiterung. In der Nacht wieder 2 Schüttelfröste und mehrmaliges Erbrechen. Instrumentelle Entfernung aufgeweichter, äusserst fötider Cholesteatommassen. Die nächsten Tage noch 5 kurze Fröste. Dieselben cessiren mit der vollständigen Entfernung der Cholesteatommassen, welche die hintere Gehörgangswand vollständig usurirt haben, sodass der linke Gehörgang 0,9 ccm und der rechte 2,85 ccm Wasser fasste. Eitrige Absonderung oder sonstige Entzündungserscheinungen haben sich seitdem nicht mehr eingestellt. Mit Wahrscheinlichkeit war anzunehmen, dass in der gleichen Weise wie in der Gehörgangswand durch den Druck der quellenden Epidermismassen auch eine Usurirung der an das Gehirn und den Sinus transversus grenzenden Wand der Warzenzellen zu Stande gekommen war, und dass auf diesem Wege eine Resorption von Eiter oder von putrider Flüssigkeit stattgefunden hatte, welche sich in der Umgebung der Massen zwischen den Zellen und der usurirten Wand angesammelt haben mochte.

5. **Moos** (Z. f. O. VIII. S. 139):

Männlich, 18 Jahre, seit Jugend chronische Otorrhoe rechts, die nach Spontandurchbruch eines Warzenfortsatzabscesses Jahre hindurch sistirte, seit 10 Tagen plötzlich neue Ohr- und Kopfschmerzen. Incision eines Gehörgangsabscesses ohne Erfolg. Schüttelfröste. Schmerzen in linker Kopfhälfte, Nacken, Wirbelsäule und Extremitäten. Somnolenz. Schüttelfrost. Nackensteifheit. Abscess am Warzenfortsatz recidivirt; durch Incision Eiter und kleiner Sequester entleert, keine wesentliche Besserung die nächsten 5 Wochen. Vorübergehend linke Pupille weiter als rechte. Allmälig zunehmendes Wohlbefinden. Operationsfistel communicirt mit dem Gehörgang. Regelmässige Durchspülungen. Eiterung besteht noch. Vor der Heilung fortgegangen.

6. **Kipp** (Z. f. O. VIII. S. 283):

Mädchen, 16 Jahre, seit 10 Jahren rechts Otorrhoe nach Masern. 2 Wochen nach subacuter Entzündung zunehmende Schwellung des Warzenfortsatzes. Heftiger Schüttelfrost mit folgendem Fieber und Schweiss. Incision. Doppelseitige Neuritis optica. Polyp im Gehörgang abgeschnürt. Sehr grosser Abscess im Nacken breit incidirt. Später vorübergehende Schmerzen und Schwellung in der rechten Schulter. Neuer Schüttelfrost. Der fistulös gewordne Warzenfortsatz von Neuem incidirt. Schwellung des äussern Auges und der ganzen Gesichtshälfte rechts. Schwellung der Sehnervenpapillen

sehr stark. Abschnürung eines neuen Gehörgangspolypen bringt schnelle Verminderung der Otorrhoe. Langsame Reconvalescenz. Warzenfortsatzfistel langsam vernarbt. Heilung der Otorrhoe nach etwas mehr als einem halben Jahre erreicht.

7. **Moos** (Z. f. O. XI. S. 238):
Männlich, 20—25 Jahre, rechts acute Eiterung, gesteigert durch unzeitiges Ausgehen. Frost. Nach 8 Tagen Perforation geschlossen, Wohlbefinden. Am folgenden Abend 20. V. Frost, 40,3° Temperatur, Stirnkopfschmerzen. 21. V.: nach Pulsion im rechten Ohre wieder Eiterung eingetreten aus Perforation hinten unten. 22. V.: Mittags und Abends Frost und langsame Temperatursteigerung von 37,0° auf 39,1°; 40,4°; und 40,6° Abends und Abfall des Fiebers bis zur Mitternacht auf 38,8°. Die nächsten 3 Tage schwankte die Temperatur zwischen 37,8° und 36,5° und die Trommelfellöffnung schliesst sich. Am 27. V. Morgens $^1/_2$10 Uhr, Nachmittags 4 Uhr und Abends 8 Uhr Frost. Die Temperatur, die schon am 26. V. einmal 38,8° erreicht hatte, war am 27. V. früh auf 36,2 heruntergegangen und stieg auf 39,3, blieb den Tag über zwischen 38,6 und 39,1 und fiel am 28. V. auf 36, und am 29. V. auf 35,2 herab. Dabei fortwährend Schweiss. An den innern Organen konnte nur eine nicht sehr erhebliche Schwellung der Milz nachgewiesen werden. Urin stets eiweissfrei. Fast normales Hörvermögen. Nach Allem war es Friedreich und Moos wahrscheinlich, dass die pyämischen Erscheinungen von der Entzündung eines kleinern Hirnsinus, wahrscheinlich des Sinus petrosus superior ausgingen.

8. **Habermann.** Aus Zaufal's Klinik. (A. f. O. XVIII. S. 86):
1. Fall. Männlich, 21 Jahre. Chronische Otorrhoe mit Granulation hinten oben in der Paukenhöhle. Wiederholte Schüttelfröste, hohes Fieber, Kopfschmerzen, Stauungspapille, Schwellung am Warzenfortsatz. Aufmeisslung desselben entleerte Cholesteatom. 7 Monate Nachbehandlung, Sekretion aus dem Ohr noch gering.

9. 2. Fall. S. 87. Männlich, 18 Jahre. Seit Kindheit rechts chronische Otorrhoe. Seit 4 Wochen Schwindel, Kopfschmerzen, seit 2 Wochen hohes Fieber. Warzenfortsatz auf Druck sehr empfindlich nur an der Spitze. Schüttelfrost, Thrombose der Vena jugularis äusserlich fühlbar als harter Strang, sehr schmerzhaft, rechte Pupille enger. Wiederholte Schüttelfröste durch 3 Wochen. Abscess unter der Warzenfortsatzspitze bricht von selbst in den Gehörgang durch. Allmählicher Nachlass des Fiebers und Besserung des Leidens. $3^1/_2$ Monat dauerte die Behandlung. Otorrhoe besteht noch.

10. **Jacoby** (A. f. O. XXI. S. 76):
Männlich, 36 Jahre. Rechts chronische Otorrhoe. Trommelfell mit Labyrinthwand verwachsen; trockene Perforationen im hinteren obern Quadranten. Otorrhoe seit 4 Wochen verschwunden; seit 4 Tagen Ohr- und Kopfschmerz. Paracentese entleert keinen Eiter. Fieber, Schwindel beim Aufsetzen. In der folgenden Nacht eine Stunde lang andauernder starker Schüttelfrost und 3 Mal Erbrechen. Ohr secernirt eine erhebliche Menge gekästen Eiters. Am folgenden Abend ein viertelstündiger Schüttelfrost, Temperatursteigerung von 38,2° auf fast 41° und mehrmaliges Erbrechen. Seitdem Apyrexie. Entzündung im Warzenfortsatz und reichliche fötide Absonderung aus der Perforation bestanden ungefähr 6 Wochen. Heilung mit Sistiren der Otorrhoe.

11. **Hessler** (A. f. O. XXI. S. 122):

Männlich, 37 Jahre. Früher einmal Fall auf rechte Kopfseite. Rechts acute Mittelohr-Warzenfortsatzeiterung. Paracentese bringt sofort Erleichterung für die Hirnreizungserscheinungen. Am 6. Krankheitstage Abends Frösteln $^1/_4$ Stunde und Temperatursteigerung bis 40,3°. Neue heftigere Kopfschmerzen. 5 Blutegel ohne Erleichterung. Abends leichter Schüttelfrost. Aufmeisslung des Warzenfortsatzes entleert zwar nur wenige Tropfen reinen Eiters, aber die Erleichterung war eine auffällige. Später noch 2 Mal Frösteln und nachfolgende Temperatursteigerung auf 39,2°. Schliesslich Heilung Anfang des 4. Krankheitsmonates.

12. **Jacobson** (A. f. O. XXI. S. 310):

Weiblich, 19 Jahre. Rechts chronische Otorrhoe mit Polypen. Ganz typischer Pyämie-Verlauf durch 24 Tage mit bedeutenden Temperaturschwankungen nach Auskratzung der Polypen in einer Oeffnung der Membrana Shrapnelli, deren Grund rauhen Knochen fühlen lässt. Im Ganzen in dieser Zeit 17 Mal Frösteln, Frost und Schüttelfrost gehabt; entlassen mit „minimaler Eiterung". Entfernung der Retentionsmassen durch ein S-förmiges gebogenes Röhrchen vom Gehörgang aus.

Ich habe diese Patientin Jacobson's Februar 1892 untersucht und gefunden anhaltende Kopfschmerzen als Folge von Eiterretention durch die an der alten Stelle nachgewucherten Polypen. Ich trug dieselben mit der kalten Schlinge ab und lehrte Patientin die Selbstbehandlung, sich durch den Katheter Wasser durch das Mittelohr durchzuspülen und das Ohr so gründlich zu reinigen. Einem weiteren operativen Eingriffe widersetzte sie sich. Angeblich ist sie seitdem frei von Kopfschmerzen geblieben.

13. **Hoffmann** (D. Z. f. Chir. XXVIII. 1888. S. 484):

Männlich, 14 Jahre. Erkrankte am 8. VIII. 1886 an acuter Mittelohreiterung links mit hoher Temperatur und zunehmender Warzenfortsatzschwellung. Am 14. VIII. Wilde'sche Incision und Paracentese des gerötheten und vorgetriebenen Trommelfelles. Wegen Zunahme von Fieber, Schmerzen und von Oedem und Druckschmerz am Warzenfortsatz am 19. Aufmeisslung, wobei Eiter im Antrum entleert wurde. 20. VIII. Schüttelfrost. 41,1° und Milzvergrösserung. 24: Erweiterung einer Knochen-Eiterfistel, trotzdem neue starke Schüttelfröste, mit remittirendem Fieber und Schwellung am vorderen Rande des Kopfnickers. Am 28. VIII. wurde längs der in das Schädelinnere führenden Fistel die Dura fünfmarkstückgross blossgelegt und „nur wenig Eiter" entleert. Dura selbst verdickt, mit graugelblichem, fibrinöseitrigem Belag. Temperatur zwar unbeeinflusst, doch besserte sich das Allgemeinbefinden und die Schüttelfröste blieben aus. Am 31. VIII. konnte die längs der V. jugulare verlaufende, deutliche, strangartige fingerstarke Verdickung als zurückgegangen gefühlt werden. Am 4. X. Temperatur allmählich normal geworden, Milzschwellung zurückgegangen und die Wunde geheilt; nur noch am Halse eine strangartige Verdickung zu fühlen.

14. **Schwartze** (A. f. O. XXIII. S. 224):

Weiblich, 11 Jahre. Doppelseitige chronische Scharlach-Otorrhoe. Nach Höllensteinbehandlung links Erbrechen und Kopfschmerzen; 10 Tage darauf erster Schüttelfrost und Temperatur über 40°; in der nächsten Zeit täglich nur 1 bis mehrere Male. Beiderseits Aufmeisslung: links käsige, rechts zähe,

beiderseits stinkende Eitermassen entleert. Zwar stiegen die Temperaturen noch 7 Tage nach der Operation auf eine bedeutende Höhe, jedoch ein ausgesprochener Frost trat nicht mehr auf. Vom 10. Tage ab afebriler Zustand. 4 Monate nach der Operation noch in Behandlung.

15. **Schmiegelow** (A. f. O. XXVI. S. 292):

Weiblich, 13 Jahre. Rechts acute Eiterung, später auch links. Seit ca. 1 Monat häufig Schüttelfröste mit nachfolgendem Schweisse und starkem Hitzegefühl. Links Aufmeisslung des schon fistulös durchbrochenen Warzenfortsatzes und durch Verfolgung eines zweiten Fistelganges nach hinten Blosslegung eines grossen epiduralen Abscesses, der nach vorn von der hintern Fläche der pars petrosa, nach aussen hinten von der Squama ossis occipitis und im Uebrigen von der Dura begrenzt wurde. Bald Erleichterung, keine neuen Schüttelfröste, Temperatursteigerungen allein durch Verbandwechsel mit Mundhöhlenausspülung coupirt. Langsame aber stetig fortschreitende Heilung nach 1 Jahre. Metastasen nicht im Berichte erwähnt.

16. **Hessler** (A. f. O. XXVIII. S. 19):

Männlich, 17 Jahre. Beiderseits Trommelfellverwachsung mit der Promontorialwand, rechts Polyp. Rechts Paracentese wegen Sekretanhäufung im Mittelohr. Allmähliche Warzenfortsatzschwellung. Schüttelfrost, Schwindel, Erbrechen. Embolien in beiden Knieen, Genickstarre. Eröffnung eines wallnussgrossen subduralen Abscesses und eines centralen Warzenfortsatzabscesses; Antr. mastoid. nicht eröffnet. Zwar frei von allen cerebralen Symptomen, aber die Schüttelfröste und die pyämische Temperatur dauerten noch 10 Tage. Operationswunde nach 6 Wochen geheilt. Spontanaufbruch nach 4 Wochen gelegentlich Durchspritzens von Wasser durch Katheter in's Mittelohr, ohne viel Eiterentleerung dabei und Wiederverschluss nach ungefähr acht Tagen. Rechts Paracentese der Membrana Shrapnelli wiederholt, da Schleimexsudat sich wieder angehäuft und die Verbindung mit der Tuba Eustachii unterbrochen war. Später cariöser Hammerkopf extrahirt und recidivirende Polypen daselbst mehrfach abgeschnürt. Schliesslich nach Jahresfrist Heilung rechts mit persistirender Trommelfellöffnung.

17. **Pieper** (Pyaemia ex Otitide. Di. Halle 1889):

1. Fall. Weiblich, 18 Jahre. Chronische Otorrhoe beiderseits, rechts mit Warzenfortsatzentzündung. Seit 11 Tagen heftige Ohr- und Kopfschmerzen, unregelmässige Temperatur. Aufmeisslung des Warzenfortsatzes. Sofort Gesichtslähmung. Nach 4 Wochen Heilung der Lähmung und der rechtsseitigen Otorrhoe.

18. 3. Fall. Weiblich, 11 Jahre. Chronische Otorrhoe beiderseits. Im Anschluss an eine Aetzung im Ohr Fieber, Erbrechen, Kopfschmerzen, späterhin wiederholte Schüttelfröste. Warzenfortsatz links, der schon früher mal abscedirt, wieder geschwollen. Beiderseits Aufmeisslung: Entleerung käsiger Massen. Noch 8 Tage Genickschmerzen und 10 Tage hohes Fieber anhaltend, dann objective und subjective Besserung. Nach 12 Wochen geheilt rechts.

19. **Hansberg** (Beitrag zur Sinusthrombose. M. f. O. 1892. S. 31):

Männlich, 35 Jahre. Links chronische Otorrhoe seit 6 Jahren. Schwellung des Warzenfortsatzes. 1 Schüttelfrost. Polyp einer Fistel in der Membrana Shrapnelli;

Knochenfistel am Gehörgangsisthmus. Aufmeisslung des Warzenfortsatzes: Cholesteatom im Antrum. Sinuswand in Fünfpfennigstückgrösse freiliegend, mit Granulationen besetzt, Pulsation nicht bemerkbar. Rasche Rekonvalescenz. „Ob hier wirklich vielleicht Sinusthrombose vorlag, ist natürlich wegen der kurzen Beobachtungszeit und des nur einmal aufgetretenen Schüttelfrostes zweifelhaft, wenn man indessen bedenkt, dass der Sinus bereits in ausgedehntem Masse durch die cariöse Zerstörung im Warzenfortsatz freigelegt war und mit Granulationen sich besetzt zeigte, so ist gewiss die Annahme gerechtfertigt, dass bereits eitrige Stoffe in denselben übergetreten und hierdurch der Schüttelfrost hervorgerufen war."

20. **Stacke.** Ueber intracranielle Eiterungen nach Ohraffectionen (Vortrag im Aerzte-Verein Erfurt. III. 1893):

1. Fall. Männlich. Gewehrarbeiter, links chronische Otorrhoe, Schüttelfröste gehabt neben Kopf- und Nackenschmerzen. Bei Aufmeisslung des Warzenfortsatzes werden tiefliegender Halsabscess und im Verfolg einer Knochenfistel am Hinterhaupt hintere Schädelgrube und Sinus transversus blossgelegt. Später Radikaloperation der Mittelohreiterung. Temperatur in den nächsten Tagen allmählich zur Norm heruntergegangen. Heilung des Ohrflusses.

21. 2. Fall. Mädchen 8 Jahre, rechts acute Mittelohreiterung. Temperatur 41,2. Paracentese bringt nur vorübergehenden Erfolg. Kein Kopfschmerz, nie Erbrechen. Das Fieber war sehr wechselnd und ganz unregelmässig. Hohe und mittlere Temperaturen wechselten mit normalen und subnormalen ganz unabhängig von des Tageszeit. Bei Aufmeisslung des Warzenfortsatzes lag Dura mater markstückgross bloss und war mit flachen Granulationen besetzt. Sofort Temperatur normal. Heilung innerhalb 10 Wochen.

22. **Sutphen** (A. f. O. XXXV. S. 97):

Weiblich, 16 Jahre, links chronische Otorrhoe, mit subacuter Steigerung, hohem Fieber und gleichseitigen Kopfschmerzen. Retinalvenen geschwollen, aber keine Neuritis. In den beiden folgenden Tagen jähe Temperaturschwankungen zwischen 36,7 und 40,9° mit häufigen kurzen Frostanfällen und gelegentlichen Erbrechen. Am folgenden Tage Schwellung am Halse längs des Kopfnickers und Schwellung am rechten Vorderarm. Im Warzenfortsatz findet sich beim Aufmeisseln 1 oder 2 Tropfen Eiter. In den ersten 9 Tagen nachher keine wesentliche Aenderung: Temperatur schwankend zwischen 37,8 und 40,0°; keine Eiterung aus der Wunde oder dem Ohre. Dieses Bild änderte sich aber schnell am 8. Tage, als reichliche Entleerung von Eiter aus der Oeffnung im Warzenfortsatz eintrat, und von da ab erfolgte schnelle Genesung. Nach S. war der Eiter intracraniell gelegen.

23. **Grunert u. Panse** (A. f. O. XXXV. S. 250):

Männlich, 14 Jahre, rechts chronische Eiterung nach Typhus seit 4 Jahren; zeitweilig Schwindel; Schwellung am Warzenfortsatz. Eröffnung eines subperiostitischen Abscesses von 4 Esslöffel dunkelbrauner, sehr fötider dünner Jauche; und Aufmeisslung nach Wolf wegen Vorlagerung des Sinus transversus, bei dessen Blosslegung ein subduraler Abscess entleert wurde. Die Operation hatte auf den weitern Verlauf der typischen Pyämie keinen erkennbaren

Einfluss, es folgte Schüttelfrost auf Schüttelfrost; das Fieber war durchweg sehr hoch, einmal sogar 41,7. Trotz der schweren Erscheinungen und trotz des Hinzukommens einer acuten Endocarditis trat vollkommene Genesung ein.

Gruppe II: 52 Fälle von Heilung der Pyämie nach Operationen am Sinus transversus und an der Vena jugularis.

A. 27 Fälle von Pyämie mit Metastasen.

1. **Lane** (Five cases of disease of the middle ear complicated by suppuration in its vicinity. Brit. med. journ. May 4. 1889. S. 997, und: The treatment of pyaemia consequent upon disease of the middle ear and unassociated with thrombosis of the lateral sinus: Ebenda Juni 28. 1890. S. 1480. ref. A. f. O. XXXIII. S. 269):

2. Fall. Männlich, 3 Jahre, links acute Diphtheritis-Ohreiterung mit Gesichtslähmung, Warzenfortsatzschwellung, in der 3. Woche täglich ein Frostanfall (6 Mal), keine Neuritis optica. Aufmeisslung des Warzenfortsatzes mit Empyem und Blosslegung der entzündlich verdickten, nicht eitrig belegten Dura. Schüttelfrost. Blosslegung eines subduralen Abscesses am Sinus transversus. Die Wandung desselben war erweicht; aber Thrombose war nicht vorhanden, denn bei Punction des Sinus trat Blutung ein. An den beiden folgenden Tagen je ein Schüttelfrost. Lane entschloss sich nun, die Vena jugul. int. zu unterbinden und den Sinus zu eröffnen. Bei der Ligatur der Vene aber trat so hochgradiger Collaps ein, dass die Operation abgebrochen werden musste. Nach 2 Tagen Schüttelfrost. Da am folgenden Tage der Sinus fest und anscheinend frisch thrombosirt war, wurde von weiteren Massnahmen abgesehen. Am folgenden Tage leichter erythematöser Ausschlag an den Schultern. Seitdem kein Schüttelfrost und keine metastatische Entzündung mehr.

2. **Salzer** (Zur operativen Behandlung der Sinusthrombose. W. kl. W. 1890. Nr. 34):

1. Männlich, 23 Jahre, links chronische Otorrhoe seit 4 Jahren. Trommelfell in grosser Ausdehnung zerstört, Hammergriff am Promontorium adhärent. Plötzlich Kopfschmerzen, Erbrechen, pyämischer Temperaturwechsel. Milztumor. Rasselgeräusche hinten oben über der linken Lunge. Dann wieder Euphorie. Rasch zunehmende Schmerzen und Oedem am Warzenfortsatz, Erbrechen, Somnolenz, Hinterkopfschmerz. Vermuthet wurden Hirnabscess (im Schläfenlappen?, wahrscheinlicher im Kleinhirn!) neben Thrombose des Sinus sigmoideus. Aufmeisslung des Warzenfortsatzes, Entleerung eines extraduralen Abscesses durch Erweiterung einer kleinen Knochenlücke an der hintern Grenze des Schläfenbeins, negative Punction des Schläfenlappens und des Kleinhirns. Da der Sinus transversus nicht pulsirte, wurde vorsichtig pungirt, schliesslich als sich sein Inhalt als thrombosirt herausstellte, ein Theil seiner Wandung excidirt, der dunkelrostbraune Thrombus, welcher axial weisslich durchscheinend war, ausgeräumt, dann die ganze Wunde gereinigt und mit in Sublimat getauchter Jodoformgaze sowohl der Sinus, als auch die Wunde tamponirt. Zustand nicht wesentlich gebessert.

Leichte Nackenstarre; linke Pupille weiter als die rechte. Ophthalmoskopisch negativer Befund. In den nächsten Tagen Nackenstarre geringer. Rechts Gesicht anscheinend etwas paretisch. Künstliche Ernährung. Zunehmende Bewusstlosigkeit. Tod am 9. Tage nach der Operation.

Sektion: Meningitis an der Basis des Kleinhirns besonders. Der Sinus transversus linkerseits von einem in den rechten Sinus hinüberreichenden, festhaftenden, in's Braune verfärbten Thrombus obturirt, der im Bereiche des letztern eitrig erweicht und zerfallen ist; und im untern Ende des Sinus transversus ebenfalls ein festhaftender, braunrother Thrombus. Ausserdem lobuläre pneumonische Herde.

3. **Ballance** (On the removal of pyaemic thrombi from the lateral sinus. The Lancet 1890. 17. Mai):

1. Fall. Männlich, 21 Jahre, hatte vor 15 Jahren links Ohrkrankheit gehabt. Am 13. V. links Ohrzwang. Am 19. V. Schüttelfrost und Erbrechen, die sich bis zur Aufnahme am 24. V. mehrfach wiederholten, dazu Fieber und Kopfschmerzen, besonders in der Stirn. Im linken Trommelfell grosse Perforation mit einer Granulation. Warzenfortsatz normal. Keine Neuritis optica. Pyämische Temperaturschwankungen. Nach Auskratzung des Ohrs wurde am 28. V. Schwellung am Warzenfortsatz und am untern Ende der V. jugularis interna beobachtet. Bei Eröffnung des Warzenfortsatzes mit Trephine und Meissel wurde Osteosclerose gefunden, Antrum mastoideum nicht eröffnet. Nach hinten zu wurde ein verjauchter extraduraler Abscess am Sinus transversus eröffnet; der Sinus enthielt einen weissfarbigen Thrombus; derselbe wurde soviel als möglich mit der Spritze und der Kürette entfernt. Die V. jugularis interna wurde gerade über dem M. omohyoideus 2 Mal unterbunden und dazwischen durchschnitten. Vorübergehende Cyanose im Gesicht. Gleich darauf Sensorium frei und normale Temperatur. 3. VI. blutiges Sputum und Infiltration der rechten Lungenspitze hinten. 5. VI. Schwellung und Schmerzen im rechten Schulter- und im Metakarpalgelenk der rechten grossen Zehe. 7. VI. Da bei Druck auf Nacken der Eiter aus der Oeffnung im Sinus transversus herauskam, wurde die Vene am hintern Ende der Parotis eröffnet und Eiter entleert. Ausspülung des Sinus und der Vene zur Entfernung des Eiters und der zerfallenen Thrombenmassen. 17. VI. Eröffnung eines Abscesses am Kreuzbein. Beim Ausspülen des Warzenfortsatzes ging das Stück des Sinus, von der Eröffnungsstelle nach dem Torcular Herophili zu in der Länge von $1^1/_2$ Zoll als schlauchförmiges Stück ab. Ausspülung gewöhnlich mit Sublimat. Kräftige Diät. Beim Irrigiren des Sinus und der Vene fühlte Patient stets das Wasser an der Innenseite des Halses durchgehen. 29. VII. vollständige Heilung in 2 Monaten.

4. 2. Männlich, 18 Jahre, rechts chronische Eiterung seit Kindheit. Vor 2 Wochen plötzlich Kopf- und Nackenschmerzen, Erbrechen, Frieren, Nachts Delirien. Schmerz und Oedem am rechten Warzenfortsatz und an der V. jugularis interna. Beiderseits leichte Neuritis optica. Fieber. Rasseln auf der Lunge und blutiges Sputum. Mit Trephine wurde der Sinus transversus blossgelegt und $^1/_2$ Theelöffel Jaucheeiters aus einem extraduralen Abscesse entleert, der sich noch weiter nach vorn an der Innenseite des Felsenbeins erstreckte. Eröffnung des Antrum mastoideum mit der Knochenscheere und Ausspülung mit Sublimat. Als die Hohlsonde durch die auf dem Sinus lagernden Eitermassen durchgeschoben werden konnte, ohne dass eine Blutung kam, wurde der Sinus mit der Scheere eröffnet. Entfernung

des zerfallenen Thrombus durch Spritze und Kürette. Die V. jugularis interna wurde am untern Rande der Cartilago thyreoidea 2 Mal unterbunden und dazwischen durchschnitten. Im Augenblicke der Unterbindung wurde das Gesicht blau, aber das ging rasch vorüber, als etwas dunkles Blut aus dem Sinus kam. Puls schnellend, sehr beschleunigt, fast unzählbar. Temperatur ging sofort herab, kein Erbrechen mehr. Kopf freier. Befinden bessert sich zunehmend. Am 2. Abend nach der Operation plötzlich Delirien, starke Fiebersteigerung und Tod.

Sektion. Gehirn und Gehirnhäute normal. Keine Infarkte in den Bauchorganen. In den Lungen hämorrhagische und vereiterte Infarkte. Operation zu spät gemacht.

5. Fall 3. Weiblich, 14 Jahre, vor zwei Jahren rechts Ohrzwang und Otorrhoe gehabt. Vor 1 Woche Schüttelfrost, Erbrechen, pyämischer Temperaturwechsel: Diese Symptome hielten die ganze Woche an. Keine Schwellung am Warzenfortsatz oder an der Vena jugularis interna. Keine Neuroretinitis. Spuren von Albumen. Polyp im Gehörgang abgeschnürt. Am Tage nach der Aufnahme wurde der Sinus lateralis mit der Trephine blossgelegt: seine Wandung war erweicht, und er selbst mit einem eitrig- und jauchig-zerfallenen Thrombus angefüllt. Auskratzung mit der Kürette und möglichst gründliche Ausspülung. Die Vena jugularis interna, die collabirt war, wurde an 2 Stellen unterbunden und dazwischen durchschnitten. Da die untere Ligaturstelle nicht unterhalb des Thrombus lag, wurde noch tiefer unten die Vene noch einmal unterbunden und das dazwischen liegende Stück excidirt. Von dem obern Stück der Vene aus wurde Vene und Sinus mit Sublimat durchgespült und viel eitrige Thrombenmassen entleert. Sofort gut geschlafen; leicht icterisch, vorübergehende Diarrhoe; Neuritis optica deutlich ausgesprochen, rechts Gesichtszuckungen; Nachts Delirien. Allgemeinbefinden bessert sich sichtlich am 3. Tage nach der Operation und schreitet stetig vorwärts. Plötzlich am 4. Tage in der Nacht Athmungsnoth durch acutes Lungenödem und Tod nach 4 Stunden durch Ersticken.

Sektion: Abscess in der rechten Ary-Epiglottisfalte. Gehirn und Gehirnhäute normal. In beiden Lungen je 1 Infarkt, der keine Neigung zum eitrigen Zerfall zeigte; ebensolche in der Milz. Wahrscheinlich waren dieselben, die ja nicht inficirt waren, durch die Operation an der Vene selbst in den Blutstrom gebracht worden.

6. Fall 4. Weiblich, 24 Jahre, seit 4 Jahren links chronische Otorrhoe. Plötzlich Kopf- und Ohrenschmerzen, die nächsten 7 Tage 1—3 Schüttelfröste, Erbrechen, hohes Fieber. Schwellung am Warzenfortsatz und an der Vena jugularis interna. Leichte Neuritis optica. Der Sinus transversus wurde mit dem Trepan blossgelegt, mit dem Messer eröffnet, und ein fötider Thrombus mit scharfem Löffel und Spritze entfernt. Während der ganzen Operation Irrigation mit Sublimat. Die Vena jugularis interna wurde 2 Mal unterbunden und dazwischen durchschnitten. Die Durchspülung durch eine in das obere Ende der Vene eingeführte Kanüle gelang nicht. Beim Herausziehen der Kanüle kam eine venöse Blutung aus den zuführenden Gefässen, unter denen die Ligaturen angelegt waren. Deshalb neue Unterbindung an einer höhern Stelle. Sofort wesentliche Erleichterung. Einige Tage matt, trockner Husten, manchmal schwindlig, vorübergehend icterisch. Schaumiger, fötider Durchfall brachte rasche Erleichterung. Die Sonde ging leicht durch die Vena und den Sinus hindurch bis in's Torcular Herophili. Roborantien. Täglich Ausspülung mit Sublimat und Tamponade mit in Sublimat getauchter Jodoformgace. Nach 10 Tagen

Nackenwunde geheilt, und Bett verlassen. Neue Ohrschmerzen durch Eiterretention bei Ohrpolypen. Eröffnung des Warzenfortsatzes mit Trephine; Antrum mastoideum taubeneigross und voll von käsigem Eiter; überall wurde der cariöse Knochen weggemeiselt. Rasch zunehmende Ausheilung bis auf eine kleine Wunde hinter der Ohrmuschel. Gehör für Uhr auf 2 Zoll geblieben.

Lancial. Verhandlungen des X. Internat. Medizin. Kongress. Berlin 1890. B. III. S. 166):

unterbindet zuerst die Vena jugularis, um Lungenembolien zu verhüten, dann lässt er folgen die Aufmeisslung des Warzenfortsatzes, die Blosslegung des Sinus transversus mittelst Trepans, die Incision desselben, die Entfernung der Thrombenmassen und die Desinfection mit antiseptischen Desinfectionen.

Männlich, 27 Jahre, links chronische Otorrhoe mit Polypen. 10 Tage nach Entfernung derselben Schüttelfröste, 41°, Delirien. 10 Tage später, 25. VIII. 1888 als Typhus aufgenommen: Kopf beständig fest nach links und rückwärts gehalten, Halsmuskeln steif. Kopfschmerzen, Fieber, Delirien, Somnolenz, Fröste. Warzenfortsatz nicht verändert. Im Trommelfell keine Perforation. 27, VIII: unveränderter Zustand; Längs der V. jugularis Schmerzhaftigkeit und ein harter Strang zu fühlen. 28. VIII. wiederholt Schüttelfröste. Unterbindung der V. jugularis interna. 29. VIII. Sinus lateralis Eröffnung als zu spät aufgegeben, da Allgemeinbefinden, Fieber, Schüttelfröste, Gehirn- und Lungenstörungen sich verschlechtert. 30. VIII. Tod.

Sektion: Abscess im linken Lobulus sphenoidalis nussgross, in's Hinterhorn durchgebrochen. Die Wände des Sinus lateralis erweicht. Im Innern desselben jauchige Flüssigkeit und Eiterklumpen. Im obern Theil des V. jugularis Jauche und jauchig zerfallene Blutgerinnsel; ihre Intima erweicht. An den Sägeflächen des Petrosum sieht man eine alte Ostitis der Trommelhöhle mit Veränderung der Gehörknöchelchen. In beiden Lungen kleine jauchige Abscesse, die sicher schon vor der Unterbindung der Jugularis vorhanden waren.

Weigel. (Zur Pathogenese und Therapie der Thrombose des Sinus transversus. Di. Jena. 1891):

1. Fall. Männlich, 11 Jahre, rechts chronische fötide Otorrhoe mit Schwellung am Warzenfortsatz. Wilde'scher Schnitt entleert subperiostalen fötiden Abscess. Somnolenz. Am folgenden Tage Aufmeisslung des Warzenfortsatzes: aus einem Emissar. Santorin. quillt dünne Jauche hervor; Blosslegung der Dura mater, die am Sinus schmutzig braunroth und eitrig belegt ist; ebenso der Sinus selbst, der vollständig thrombosirt ist: Beim Versuche, in ihm die Sonde nach oben zu schieben, entstehen kleine Blutungen; offenbar ist ein Coagulum dabei gelöst worden. Incision der Dura ergibt normale Beschaffenheit des sich vordrängenden Kleinhirns. Tod nach 3 Stunden.

Sektion: Gehirn und -häute normal. Schmutzigbraungelber, brüchiger, adhärenter Thrombus im absteigenden Theile des Sinus transversus, in die V. jugularis int. bis zur Mitte des Halses reichend. Die angrenzenden knöchernen und membranösen Partien verfärbt. In beiden Lungen oberflächlich gelegne erweichte metastatische Abscesse mit cirumscripten pleuritischen Auflagerungen. Milzschwellung.

9. **Poulson.** (Nordiskt medicinskt Arkiv. XXIII. No. 8 u. 15. Fall 35):

Mann, 18 Jahre, seit 7. Jahre nach Scharlach, rechtsseitige Mittelohreiterung mit zeitweiligen Kopfschmerzen. Seit 14 Tagen stärkere meningitische Erscheinungen und Schüttelfröste. Aufmeisslung des Warzenfortsatzes, ohne ein rechtes Antrum zu finden und Eröffnung eines subduralen Abscesses am Sinus und Blosslegung desselben. Da die Fröste fortbestehen, Nierenaffection hinzugekommen, wird der Knochen am Sinus noch weiter weggenommen; der Sinus erwies sich eitrig belegt und thrombosirt, wurde eröffnet, und die Thrombenmassen wurden entfernt. Plötzlich Blutung von beiden Seiten; Jodoformgace-Tamponade. Tod 2 Tage nach der 2. Operation.

Sektion: Beiderseits fötid eitrige Pleuritis und grössere und kleinere Metastasen in beiden Lungen. Im rechten Sinus transversus vom Foramen jugulare bis zur Umbiegungsstelle ein alter adhärenter, nicht obturirender Thrombus; der übrige Theil desselben und V. jugularis nicht thrombosirt.

Clutton. A successfull case of ligature of internal jugular vein and trephining lateral sinus in an ear case, whilst the symptoms of pyaemie were well pronounced. Brit. med. Journ. 1892. 16. April; S. 807):

Männlich, 10 Jahre, rechts chronische Influenza. Otorrhoe seit 7 Monaten. Rasche subacute Steigerung mit Ohr- und Kopfschmerzen. 5 Tage darnach plötzlich Erbrechen und Schüttelfrost, der sich in den nächsten Tagen täglich wiederholt, dabei stark remittirendes Fieber. Nach weitern 5 Tagen zunehmende Schwellung am Warzenfortsatz, Schmerzen und Schwellung am untern Ende der linken Ulna. Keine Stauungspapille;: Blosslegung, doppelte Unterbindung und zwischen Letzterer Durchschneidung der rechten V. jugularis interna, deren Wandung verdickt ist. Das periphere Stumpfende wird in die Hautwunde befestigt. In den nächsten Tagen noch hohe Temperaturen, aber kein Frost. 3 Tage nach der Unterbindung Trepanation auf den Sinus, 1 Zoll hinter und $^1/_4$ Zoll über dem knöchernen Gehörgang. Es wird ein subduraler Abscess entleert. Da die Punction des Sinus transversus Eiter ergibt, wird derselbe incidirt. Nach Lösung der Ligatur am obern Venenstumpfe wird der Sinus durchgespritzt und dabei werden Eiter und Thrombenmassen entfernt. Incision an der geschwollnen Ulna ergab keinen Eiter. In den nächsten 2 Tagen zwar Temperaturabfall, aber in der Nacht neues Fieber und neue Schmerzen im linken Fussgelenk. Neue Incision entleert Eiter. Langsame Heilung. Ohreiterung bleibt etwas.

11. **Parkin** (Two cases of aural Pyämia treated by operation. The Lancet. 1893. 11. March. S. 522):

Fall 1. Knabe, 9 Jahre, hatte nach Scharlach im 3. Jahre viel an Kopfschmerzen gelitten. Plötzlich rechts Ohrschmerzen, und Bewusstlossigkeit während der folgenden Nächte. Nach 3 Tagen Otorrhoe und Erbrechen. 8 Tage später starke Schüttelfröste, Fieber, Benommenheit, rechtsseitige Kopfschmerzen, fötide Otorrhoe; Schmerzhaftigkeit des Warzenfortsatzes und der tiefliegenden Halsgefässe, trockene Zunge, Sklera ikterisch, Leberschwellung, an der Basis der rechten Lunge etwas Rasseln mit Bronchialathmen, Schwellung beider Papillen, rechts mehr als links. Plötzliche Temperatursteigerung. Aufmeisslung des Warzenfortsatzes: ergab Eiteransammlung an der Vena mastoidea, das Antrum voll von fötidem Eiter, durch

Blosslegung des Sinus transversus wurde daselbst ein extraduraler Abscess eröffnet. Der Sinus war thrombosirt. Deshalb wurde die Vena jugularis interna, deren Wandungen durch Periphlebitis verdickt waren, so tief unten als möglich an 2 Stellen unterbunden und dazwischen durchgeschnitten. Auf dem Durchschnitt zeigte die Intima zahlreiche geschichtete Auflagerungen. Desinfektion der Wunde. Naht. Nun wurde der Sinus eröffnet, die Thromben soviel als möglich entfernt, und mit Sublimat ausgespült. Je 1 Drain in den Sinus und in's Antrum. Sofort wesentliche Erleichterung und rasche Besserung. Am 9. Tage nach der Operation plötzliche Temperatursteigerung, Kopfschmerz, Schwellung der Augenlider, zumal rechts: wahrscheinlich hatte sich die Thrombose auf den rechten Sinus cavernosus fortgepflanzt. Aber die Erscheinungen schwanden bald wieder. Heilung nicht ganz 8 Wochen nach der Operation. Gehör für gewöhnliche Umgangssprache ausreichend.

12. Fall 2. Mädchen, 11 Monate. Links acute Mittelohreiterung nach Scharlach mit Gesichtslähmung. Bei der Aufnahme bestanden Somnolenz, plötzliches Aufschreien und Fassen nach dem Kopfe, schneller Puls, subnormale Temperatur, fötide Otorrhoe links und leichte Schwellung hinter der Ohrmuschel, Bronchialathmen an der Basis der linken Lunge. Aufmeisslung des Warzenfortsatzes entleert fötiden Eiter aus dem Antrum, fand einen subperiostalen Abscess, der durch die Oeffnung der vena mastoidea direct mit dem Schädelinnern communicirte. Der Sinus transversus wurde blossgelegt und die zerfallenen Thromben entfernt. Die Vena jugularis interna wurde ebenfalls blossgelegt, aber leer gefunden und unterbunden; ihre Wandungen waren normal. Die Lungenerscheinungen und die Gesichtslähmung verschwanden langsam. 3 Wochen nach der Operation wurde das Kind vollständig geheilt entlassen.

13. **Jansen** (Hirnsinusthrombose nach Mittelohreiterungen. A. f. O. XXXV. S. 70):

Fall 1. Männlich, 23 Jahre. Rechts chronische Eiterung seit $2^1/_2$ Jahren. Schmerzen in und hinter dem Ohre und im Hinterkopfe bis zur Schulter. In 2 Tagen 3 Schüttelfröste, öfters Nasenbluten; Schmerzen beim Kopfdrehen. Aufmeislung des Warzenfortsatzes: Cholesteatom daselbst. Eröffnung eines grossen subduralen Abscesses am Occiput und an der hintern Felsenbeinwand. Dura mater in grosser Ausdehnung von stark ulceröser Beschaffenheit. Vorn dicht unter dem obern Knie eine Fistel im Sinus, unter den Granulationen versteckt, aus der bei Druck jauchige Flüssigkeit quillt. Medialwärts von der Fistel ist die Dura gangränös verfärbt. Sinus etwa 6 cm lang incidirt und von dem jauchig zerfallenen Thromben entleert. Nach dem Foramen jugulare ist der Thrombus fest, von glasigem Aussehen mit gelber Verfärbung; aus seinem peripheren Ende leichte Blutung. Am folgenden Tage rechts pleuritische Erscheinungen; jauchigeitrige Flüssigkeit aus dem jugularen Ende des Sinus. Fast täglich Nasenbluten. Schwellung zuerst der rechten, dann der linken Augenlider; Nachlassen des Exophthalmus rechts auf Abscessdurchbruch durch unteres Lid. Sehvermögen stets gut erhalten; ophthalmoskopisch „nie eine Veränderung". Temperatur stets hoch mit starken Schwankungen: 37—40,3°. Rechtsseitige Hemiplegie ausser Zunge und Gesicht. Keine Nackensteifigkeit noch Hyperästhesien. Tod im Sopor.

Sektion: Arachnoidea nur an der Basis, besonders am Chiasma Optici auf etwa Markstückgrösse eitrig infiltrirt. Starke Eiteransammlung um die Gefässe der linken art. foss. Sylvii. Im Sinus cavernosus rechts zerfallner

Thrombus, links rahmiger Eiter, der in die Keilbeinhöhle perforirt hat; die an der linken Orbita lagernden Siebbeinzellen und Stirnhöhle voll von Eiter. Im Si. petros. inf. beiderseits adhärenter Thrombus. Si. petros. sup. beiderseits frei. Si. transvers. rechts enthält im horizontalen Theil einen ziemlich lockern, braunrothen, im Si. sigmoid. einen festen, adhärenten und mehr gelblichen Thrombus. Am Torcular. Herophil. reichlich rahmiger Eiter im Sinus enthalten. Lunge rechts unten pleuritisch verwachsen mit 2 haselnussgrossen Defecten und 1 noch nicht eröffneten kleinen Abscess. Milz gross und weich.

14. **Grunert u. Panse** (A. f. O. XXXV. S. 242):

Männlich, 9 Jahr. Rechts chronische Eiterung, viel Kopf- und Ohrschmerz; viel Schwindel, Erbrechen, ausgesprochene Somnolenz. Lungenschwindsucht erblich. Schüttelfrost. Ausser Aufmeisslung des Warzenfortsatzes: reichliche Entleerung von Eiter und Granulationen, wird längs einer Knochenfistel der Sulcus transversus und die häutige Wand des Sinus transversus eröffnet, der breiige Inhalt ausgelöffelt, und die Höhle mit Jodoformgaçe tamponirt. Nur 2 Tage darnach subjective Erleichterung und weniger Kopfschmerzen. Vom 5. bis 10. Tage nach der Operation 4 Schüttelfröste, daneben Schmerzen in der rechten Leistenbeuge, im rechten Ellenbogen- und Schultergelenk. Später ausgesprochne Neuritis optica beiderseits, links stärker als rechts, vorübergehend Oedem des rechten obern Augenlides. Senkungsabscess unter der Operationswunde leicht durch Fingerdruck mehrfach entleert. Haemoptoe. Heftige Kopfschmerzen. Coma. Tod 23 Tage nach der Operation.

Kopfsektion: Meningitis purulenta beider Kleinhirnunterflächen. Der rechte Facialis- und Acusticustamm schwammen im Eiter. Eitrige Sinusphlebitis im rechten Sinus transversus, petros. super., cavernos., und Ridlei. Vena jugularis im obern Theil verjaucht, im untern vollkommen intact, mit Blut gefüllt und nach oben vollkommen abgeschlossen.

15. **Grunert u. Panse** (A. f. O. XXXV. S. 247):

Männlich, 21 Jahre. Rechts chronische Otorrhoe seit 1 Jahre. Viel Kopfschmerz, Schwindel, Schüttelfröste mit kaltem Schweisse. Vena jugularis am Halse schon bei leiser Berührung ausserordentlich empfindlich. Aufmeisslung des Warzenfortsatzes, voll von Granulationen und Cholesteatommassen, und Blosslegung des Sinus transversus nach Eröffnung eines anliegenden Abscesses. 3 Tage danach Schüttelfrost und Brustschmerzen links. Da Sinus bei Punction Eiterinhalt zeigt, breite Eröffnung desselben, Sublimatausspülung, Jodoformgacetamponade. Tod am 7. Tage nach der Aufmeisslung.

Sektion: Trommelfell nur noch vorn am Rande erhalten. Hammer, Ambos fehlen. Knochen der Pauke nirgends erkrankt. Thrombose der Vena mastoidea. Thrombose der V. jugularis int. Pachymeningit. chron. partial. fibros. Im rechten Sinus transversus grüngelbe puriforme Massen. Rechte Lunge zeigt im untern Lappen hühnereigrossen metastatischen Abscess; links Pyopneumothorax und Lunge vollkommen luftleer.

16. **Schwartze** (Handbuch der Ohrenkrankheiten. II. S. 844):

Männlich, 10 Jahre. Rechts chronische Mittelohreiterung, durch Influenza acut gesteigert. Seit 8 Tagen typische Schüttelfröste. Schwindel. Neigung nach rechts zu fallen, Benommenheit. Rechts profuse Otorrhoe, Trommelfellperforation hinten unten, starke ödematöse Schwellung am Warzenfortsatz, links Perforation an derselben Stelle, vollständige Gesichtslähmung. Die

nächsten 5 Tage allabendlich starke Schüttelfröste von einer Dauer bis zu 40 Minuten, Temperatur über 40 °. Oefters clonischer Trismus. Aufmeisslung des Warzenfortsatzes rechts: Eröffnung eines tiefliegenden, fötiden Halsabscesses, Knochen bis zur Dura zerstört, Sinus transversus blossliegend und mit jauchigem zerfallenem Thrombus erfüllt. Incision, Auskratzen mit scharfem Löffel, Tamponade mit Jodoformgaçe. Sofort subjectiv Erleichterung und objectiv Besserung: nur leichtes Frösteln. Nach 8 Tagen neue Temperaturen bis 39 ° und Verschlechterung des Allgemeinbefindens: Schmerzhaftigkeit im linken Schultergelenk, circumscriptes Oedem des linken obern Augenlides, welches nach 2 Tagen wieder verschwunden ist. 18 Tage nach der Aufmeisslung Incision eines metastatischen Abscesses am rechten Trochanter; ebenso 29 Tage nachher eines periarticulären Abscesses am linken Schultergelenke; beide Male war höheres Fieber vorausgegangen. Seitdem normale Temperatur. Später noch Decubitus mit Nekrose am Occiput. Sequesterextraction. Otorrhoe links durch Hammerextraction geheilt. Heilung.

17. **A af Forselles** (Die durch eitrige Mittelohrentzündung verursachte Lateralsinus-Thrombose und deren operative Behandlung. 1893):

S. 119. Fall 1. Männlich, 29 Jahre, rechts chronische Otorrhoe seit 10 Jahren. Mit Nachlass der Eiterung vor 3 Wochen Ohr- und Kopfschmerzen rechts, heftige Schüttelfröste, hohes Fieber, Schwindel und Empfindlichkeit am Halse, sodass Kopf nur schwer beweglich war. 17. II. 1893 Aufmeislung des Warzenfortsatzes, ohne dass Eiter im Antrum gefunden wurde. Blosslegung des Sinus bis grössere Blutung kam, die Tamponade benöthigte: Die Wände desselben grauschwarz, an der Seite quillt eine dünne stinkende Flüssigkeit hervor. Unterbindung der V. jugularis am vordern Rande des Kopfnickers in der Höhe des Zungenbeins. 19. II: mehrere Schüttelfröste. 20. II.: Trepanation des Pars Squamosa. Dicht am Sinus quillt aus einer kleinen Oeffnung eine stinkende Flüssigkeit hervor. Durch Erweiterung der Ersten wird an der vordern Wand des Sinus eine kleine Höhle mit 2 kleinen Sequestern blossgelegt, ausgeräumt und austamponirt. 21. II: Sinus ganz weit blossgelegt und incidirt. Aus Sinus und Bulbus jugularis übelriechende Blutgerinnsel entfernt; Jodoformgacetamponade. Mehrfache Punctionen des Gehirns negativ. Tägliche Irrigation. 28. II: Da die letzten 2 Tage je 1 Schüttelfrost mit hoher Temperatursteigerung, heute 2 solche gekommen, Vena jugularis nochmals unterbunden, durchgeschnitten und das Gefäss aufwärts durchgespritzt, wobei Flüssigkeit aus Trepanationsöffnung hervorquillt. Ein Oedem des Gesichts geht über den ganzen Kopf und lässt nach 6 Tagen nach. Abends öfters unklar. Augenhintergrund immer ohne Stauungspapille. 6. III: rechts pleuritische Dämpfung bis fast zum untern Schulterblattwinkel; bei Punction fortwährend klares Exsudat, ohne Bakterien. 13. III. Schmerzen im linken Ellenbogengelenk, das einfach fixirt wird; gehn nach 6 Tagen zurück. 6. IV. Wunde hinter dem Ohre fast geheilt. 8. IV. Punction des Pleuraexsudats ergibt seropurulente Flüssigkeit, Incision mit Resection der 9. Rippe. Cyanose. Collaps. Albuminurie. Coma. Durchfall. Ikterus. Tod am 16. IV.

Sektion: Dura gespannt. Pia ödematös. Im hintern Theil des rechten Sinus transversus ein eitriger Thrombus; der linke frei. Cariöse Durchlöcherung des Tegmen tympani. Im Mittelohr „eine graugelbe Masse". In beiden Lungen ein nussgrosser, gangränöser Herd. In der hintern Partie des untern Lappens der linken Lunge und im obern Lappen der

rechten pneumonische Infiltrationen. Parenchymatöse Nephritis. Jugularis abwärts von der Unterbindungstelle frei, aufwärts einen 3 mm. dicken Strang bildend.

18. S. 121. Fall 2. Männlich, 21 Jahre, links acute Mittelohreiterung mit Schüttelfrösten und Schwindelanfällen beim Aufsetzen. Eine geröthete, fluctuirende Geschwulst findet sich an der Innenseite des linken Oberschenkels und auf der linken Dorsalseite des linken Vorderarmes. Die nächsten 3 Wochen stark intermittirendes Fieber. 15. III. 1893: Aufmeisslung des Warzenfortsatzes, ohne ein Antrum zu finden. Auch die Blosslegung des Sinus ergibt überall normale Verhältnisse. Gelegentlich Blosslegung der Vena jugularis ergibt sich Thrombose derselben, die sich durch die ganze Länge derselben und unter dem Schlüsselbein in den Thorax hinein fortsetzt; der aus einer weisslichen, schlecht riechenden Masse bestehende Thrombus wird herausgenommen. Ein gleichbeschaffner Thrombus findet sich im Sinus transversus von der Mitte seines Laufs vom Warzenfortsatz bis zur Protuberantia occipitalis externa. Totale Eröffnung des Sinus, Ausräumung und Tamponade, als mitten im Laufe desselben eine lebhafte Blutung entsteht. Aus den beiden Abscessen am Oberschenkel und Vorderarm wird dünnflüssige, blutige, eitrige Masse entfernt. Nach der Operation fortgesetzte Delirien. Am 13. III. metastatischer Abscess am rechten Ellenbogen eröffnet, der nur in der Haut liegt; am 22. III. ein solcher an der vordern Seite des rechten Unterschenkels, der sich bis zur Wade zwischen Tibia und Fibula erstreckt; und wird nach hinten drainirt; am 24. III. ein solcher in der Haut am linken Ellenbogen und ein eben solcher subcutaner über dem linken Rippenrande. Tod am 27. III. Anfang der 5. Krankheitswoche. Temperatur stark intermittirend.

Sektion: Schläfenbein gesund. In Vena jugularis interna und communis Eiter; letztere gegen die V. anonyma durch einen theilweise röthlichen, theilweise weisslichen und adhärenten Thrombus geschlossen. Im peripheren Theil des Sinus transversus dicker grüner Eiter. Auf den Armen und Beinen einige kleine subcutane Abscesse. In der linken Lunge unten nussgrosser Abscess. Milz vergrössert. Leber- und Nierenparenchym verändert. Eiter im linken Hüft- und rechten Kniegelenk.

19. S. 124. Fall 3. Weiblich, 29 Jahre, war vor 1 Jahre hinter dem linken Ohre operirt, jetzt mit meningitischen Symptomen aufgenommen worden. Spontaneröffnung des Mastoidalabscesses brachte nur vorübergehend Erleichterung; schläft viel, wiederholt zusammenhangslos dieselben Worte; isst nicht. 4. IX. 1893: Aufmeislung des Warzenfortsatzes: Sklerose; kein Eiter gefunden. Blosslegung der Dura mittelst Trepans, dieselbe ist gesund. Bei Punction des Sinus kommt kein Blut, deshalb Thrombose gesichert; lange Incision und ein adhärenter Thrombus 4 cm. lang entfernt. Vena jugularis wird doppelt unterbunden und dazwischen durchschnitten, enthält flüssiges Blut. Tamponade. Während der Operation wurde 800 cm. Kochsalzlösung intravenös injicirt. Nach der Operation Patientin bei vollem Bewusstsein, klagt über Kopfschmerzen. Nachmittags Tod.

Sektion: Im Sinus transversus fester Thrombus vom Sinus confluens bis zum Bulbus V. jugularis. Im linken Schläfenlappen 2 grosse Abscesse, von denen der hintere geborsten ist. Pia an Basis und auf Stirnlappen eitrig infiltrirt. In den Lungen keine Metastasen. Milz vergrössert.

20. **Macewen.** (Pyogenic infective diseases of the brain and spinal cord meningitis abscess of brain infective sinus thrombosis. 1893):

Fall 5. S. 275. Männlich, 26 Jahre, rechts chronische Otorrhoe seit 7 Jahren. Nach Erkältung plötzlich Ohr- und Kopfschmerzen. Schlaflosigkeit. Erbrechen. Am 7. Tage 1. Frost $^1/_2$ Stunde lang, am 9. noch 2 andere, und nach der Operation noch weitere. 105° F. später typisches pyämisches Fieber. Grosser Trommelfelldefect; Ohrgranulation. Augenhintergrund congestionirt. Husten, Bruststechen. Schwellung am Warzenfortsatz, Hals und Nacken, ausserdem Druckschmerz längs V. jugularis. Aufmeisslung am 12. Tage entleert Eiter und Cholesteatommassen aus Antrum und Mittelohr. Blosslegung des Sinus, Entleerung eines subduralen Abscesses. Eröffnung des in seinen Wandungen entzündlich verdickten Sinus, Entfernung eines etwas eitrig erweichten Thrombus. Gacetamponade. Pulsfrequenz durch Chloroformnarkose unbeeinflusst. Am folgenden Tage beiderseits Pneumonie deutlich, zunehmend fötider Auswurf. Fötide Diarrhoen. Tod am 6. Tage nach der Operation, und am 19. Tage der Erkrankung.

21. Fall 6. S. 282. Männlich, 11 Jahr, links chronische Otorrhoe seit 1. Jahre nach einem Exanthem. Plötzlich nach Erkältung Ohr- und Kopfschmerzen, die sich rasch verbreitern und verstärken. Schwellung am Warzenfortsatz, am Halse und daneben Druckschmerz im Verlaufe der V. jugularis. Links Gesichtslähmung. Augenhintergrund normal. Ohrgranulationen. Trommelfell fehlt ganz. Intermittirendes pyämisches Fieber, 2 Mal bis 106° F. gestiegen. Urin ikterisch, nicht eiweisshaltig. Am 18. Krankheitstage 1 Schüttelfrost mit nachfolgendem Schweisse. Rechte Lunge mit pneumonischen Symptomen. Aufmeisslung entleert Eiter aus Warzenfortsatz. Blosslegung des Sinus, in Fossa sigmoidea eitriger Belag. Sinus an vorderer Seite erodirt, mit einem eitrig zerfallenen Thrombus; Entfernung desselben und Tamponade des Sinus. Tegmen tympani durch Caries verdünnt. Puls durch Chloroformnarkose unverändert. Tod am 22. Tage der Erkrankung.

Sektion: Leptomeningitis besonders links. Dura des Felsenbeins entzündet, verfärbt, eitrig belegt, an einer Stelle mit Gehirn verklebt. Subduralabscess. Im Sinus weiter ein missfarbiger, eitrig erweichter Thrombus. Die tiefen Halsvenen enthielten gleichen eitrigen Thrombus, die V. condyloidea post. reinen Eiter. Dagegen war V. mastoidea normal. Beide Lungen enthielten im untern Theile viele metastatische Abscesse. Darmmukosa entzündet.

23. **Vickevy** (Septic. thrombosis of the lateral sinus: operation, recovery. Brit. med. Journ. 1893. No. 25. S. 1144 ref. Centralbl. f. med. Wissensch. 1894. No. 18):

Knabe, 8 Jahre, rechts subacute Mittelohreiterung. Erbrechen, Nackenschmerzen, Schwellung an der Halsseite und an der Parotis, wiederholte Schüttelfröste und Temperaturen bis auf 103,6° F. Nach Diagnose auf septische Thrombose des Sinus lateralis Unterbindung der V. jugularis, die sofort collabierte. Bei Incision des Sinus dünnflüssiger, gelblich gefärbter Inhalt, den man für Eiter hielt, und es entleerte sich reichlich flüssiges Blut; Jodoformgacetamponade. Im weitern Verlaufe wiederholten sich die Schüttelfröste wie vor der Operation, es kam zu einem metastatischen Abscess in der linken Handfläche in der Gegend des 1. Phalanx des Mittel-

fingers, der durch Incision entleert wurde. Nach 4 Wochen gingen alle Erscheinungen zurück und Patient erholte sich langsam. — Nach der Krankengeschichte scheint es sich nicht um eine Thrombose des Sinus gehandelt zu haben.

23. **Jansen** (Ueber Hirnsinusthrombose nach Mittelohreiterungen. A. f. O. XXXVI):

S. 16. Weiblich, 29 Jahre, links chronische Otorrhoe nach Fall auf Hinterkopf 1875. Wilde'sche Incision 1879. October 1881 Incision eines grossen Senkungsabscesses unter dem Warzenfortsatz. December 1881 Aufmeislung. Nach 6 Tagen der erste Schüttelfrost, der sich in den nächsten 5 Tagen 3 Mal wiederholte. Beiderseits beginnende Stauungspapille. Schmerzen und Schwellung am linken Knie und Fuss am 5. Tage nach dem 1. Frostanfalle, später in der Lebergegend, in beiden Kniegelenken. 2 Monate nach der Aufmeisslung Wohlbefinden. April 1883 2. Aufmeisslung. April und Mai wiederholt Schüttelfröste. September 1890 viel Schmerzen in und hinter den Ohren, wiederholt Erbrechen, Sensorium benommen, fast stündlich Schüttelfröste: 4. August 3. Aufmeisslung mit vollständiger Wegnahme des Knochens. Incision des Sinus transversus, der sich völlig obliterirt zeigt, entleert nur wenig Eiter. Tod nach 3 Tagen.

Sektion. Pia des linken Schläfenlappens mit leicht trübem, gelbem Serum erfüllt, Dura unterhalb des Schläfenlappens und Kleinhirns mit Eiter bedeckt. Im linken Sinus transversus ein Thrombus, der in seinem centralen Theil jauchig zerfallen ist, und in der vorderen Wand eine Oeffnung. Jugularis interna von dem Zungenbein aufwärts festzugewachsen. Labyrinth grösstentheils durch Knochengewebe ersetzt.

24. S. 17. Männlich, 23 Jahre, links chronische Otorrhoe seit $^1/_2$ Jahre. Plötzlich heftigeres Ohrstechen. Galvanocaustische Operationen im Ohre: Am folgenden Abend Schüttelfrost, Anschwellung links am Halse, Steifigkeit, Schluckbeschwerden. 40°. Ophthalmoskopischer Befund negativ. Grosse Oeffnung in der hintern Hälfte des verdickten Trommelfells. Heftige Druckempfindlichkeit unterhalb der Warzenfortsatzspitze. Grosse Temperaturschwankungen; keine Schüttelfröste. Aufmeisslung des Warzenfortsatzes von der Spitze aus: Pauken- und Warzenfortsatzhöhle mit Aditus und Atticus freigelegt, ebenso Sinus transversus 4—5 cm. weit, der an seiner lateralen Fläche mit einer Schicht dicken, grünlichen fibrinösen Eiters bedeckt ist. Wunde mit Jodoformgace tamponirt. Am folgenden Tage der Zustand unverändert. Punction des Sinus ergibt jauchigen Inhalt. Entleerung durch breite Spaltung. Im jugularen Abschnitte Pulsation der dunkelbräunlichen mit Eiterstreifen durchsetzten Flüssigkeit, im obern Theil fester Thrombus. Einstreuen von Jodofompulvern. Befinden gebessert. Die Temperatur der nächsten 3 Wochen intermittirend. 7 Tage nach der Aufmeislung beginnt leichte Schwellung und Exsudation im linken Knie, die erst nach 4 Wochen deutlich abnimmt. Vollständige Heilung nach ungefähr $^1/_2$ Jahre.

25. **Grunert.** (A. f. O. XXXVI. S. 71):

Weiblich, 10 Jahre. Am Tage nach Operation adenoider Vegetationen mit dem Trautmann'schen Löffel links acute Eiterung. Paracentese. Aufmeisslung links 9 Tage nach der ersten Operation zeigt Antrum mastoideum frei von Eiter, aber entleert Eiter aus einer Höhle an der Spitze des Warzenfortsatzes,

Die schon früher vorhandenen pyämischen Temperaturschwankungen bleiben. Schmerzhaftigkeit an der Aussenseite des linken Oberschenkels schwindet bald, dagegen tritt Schmerzhaftigkeit im rechten Handgelenke und der rechten Schultergegend auf. Kein Schüttelfrost. 7 Tage nach der Aufmeisslung operative Freilegung des Sinus transversus und der Vena jugularis. Unterbindung der Letztern und Incision der Vene und des Sinus und Durchspülung mit neutraler Kochsalzlösung mit mässigem Drucke bis zum Abfliessen klaren Wassers. Das Stück der Vena jugularis peripher von der Unterbindungsstelle zeigte sich thrombosirt. Die Eröffnung des Sinus transversus bestätigte die Anwesenheit von eitrig zerfallenen Thrombenmassen. Tamponade mit Jodoformgace. Temperatur, anfangs noch schwankend, nach 3 Wochen normal geworden. Rasch fortschreitende Reconvalescenz. Halswunde nach 6 Wochen vernarbt. — 3 Tage nach 2. Operation der adenoiden Vegetationen auch rechts Mittelohr-Warzenfortsatzentzündung, die nach 7 Tagen auch rechts Aufmeisslung benöthigt, die frischen Eiter aus dem Antrum mastoid. entleert. Sofort wieder normale Temperatur. Vollständige Heilung rechts nach 10 Wochen, und links nach nicht ganz $^1/_2$ Jahre.

26. **Jansen** (Ueber Hirnsinusthrombose nach Mittelohreiterungen. A. f. O. XXXVI. S. 27):

Männlich, 20 Jahre, beiderseits chronische Scharlachotorrhoe seit 7 $^1/_2$ Jahren. Kopfschmerzen, Schwindel, links Schmerzen im Warzenfortsatz. 2 Schüttelfröste. Erbrechen, Nackenstarre. Ophthalmoskopischer Befund negativ geblieben bis zum Tode. Die Aufmeisslung entfernt Cholesteatommassen aus dem Antrum; entleert weithineinreichenden fötiden subduralen Abscess am Sinus und Kleinhirn, die vollständig freigelegt werden, soweit der eitrige Belag reicht. Emiss. mastoid. nicht thrombosirt. Anf Incision des Sinus quillt Blutstrom entgegen. Am 1. und 3. Tage nach der Operation Schüttelfrost, später öfters täglich Frösteln, täglich starkes Schwanken der Temperatur. 8 Tage nach der Aufmeisslung doppelte Unterbindung der Jugularis int. unterhalb des Ringknorpels und Durchschneidung dazwischen. Im Sinus nicht fötider Eiter. Cyanose des Gesichts nicht wahrgenommen. Verlauf unbeeinflusst, wieder Fröste, Erbrechen, Nackenstarre, Icterus, Tod im Coma 13 Tage nach der Venenunterbindung.

Sektion: Im Sinus transversus an der Schnittstelle bis zu Foramen jugulare jauchiger Inhalt; an der Jugularis junge, rothe adhärente Thromben bis zur Unterbindungsstelle. Jauchiger Abscess in und um den Bulbus jugularis mit Durchbruch durch die Schädelbasis und neben dem Proc. condyl. occip. hin. Im Oberlappen der verwachsenen rechten Lunge ein abgekapselter haselnussgrosser Jaucheherd. Milz vergrössert.

27. Den folgenden Eall verdanke ich einer brieflichen Mittheilung des Herrn Collegen **Reinhard**-Duisburg (inzwischen veröffentlicht: D. m. W. 1895, Nr. 13):

Männlich, 16 Jahre. Links chronische Otorrhoe seit Kindheit; rechts im Trommelfell Narbe und Verkalkung. Plötzlich halbseitige Kopfschmerzen und Schwindelanfälle. Nach 6 Tagen (27. IV. 94) linke Kopfhälfte druckempfindlich, vom Trommelfell steht nur noch die Membrana Shrapnelli mit einem Hammergriffreste; Warzenfortsatz nicht geschwollen, aber an typischer Stelle druckempfindlich. Aufmeisslung nach Schwartze, Fortnahme der pars ossea und der hintern Gehörgangswand; Caries am Tegmen autri und tym-

pani. Beim Erweitern der Cortikalisöffnung nach hinten zeigen sich multiple, „tuberkulöse Eiterherde und ein cariöser Defect in der knöchernen Sinuswand, sodass das Eiterdepot im Processus pulsirt." Blosslegung des Sinus bis Markstückgrösse. Dura des Sinus und Kleinhirns verdickt und eitrig infiltrirt. In der Sinuswand ein scharfrandiges, kleines rundes Loch, nach dessen Erweiterung bis zu 2 cm. sich der Sinus ca. 4 cm weit leer erweist und mit schmierigen Thromben an beiden Enden abgeschlossen. Temperatur erreichte des Abends gewöhnlich 40 °, Appetit schlecht, einige Male Erbrechen, viel Schlafen. Am 11. V. Unterbindung der V. jugularis und weitere Spaltung des weiter blossgelegten Sinus: bei der Sondirung desselben entsteht Sinusblutung: Tamponade und Verband. Nach einigen Tagen mit Fieberlosigkeit hohe Abendtemperaturen mit Schüttelfrösten vorher. Schmerzen hinter dem rechten Ohr, ca. 3 Finger breit hinter der Ohrmuschel. Am 31. V. rechts Aufmeisslung an genannter Stelle. Dura und Gehirn normal, Freilegung des Sinus, Punktion desselben ergibt negativen Befund. Allgemeinbefinden bessert sich schnell, Schlaf gut. Am 12. VI. bekommt Patient einen Frost und eine Abendtemperatur von 38,0 ° und klagt über Schmerzen in der rechten Brust. Die Temperatur war am 13. VI. 38,3, 38,5, 14. VI. 37,6, 39,2, 16. VI. 38,2, 38,5 und vom 18. ab normal. Rechts oben Lunge hinten und vorn gedämpft, Athmungsgeräusch stellenweise bronchial; Auswurf zähschleimig eitrig, von etwas üblem Geruch, enthält keine Tuberkelbacillen und keine elastischen Fasern. Am 25. VI. Lungenbefund normal. Die Höhle hinter der linken Ohrmuschel in der Tiefe mit Epithel ausgekleidet, über dem Sinus noch granulirende Wunde, die mit Thiersch'schen Transplantationen bedeckt wird, aber die Hautlappen fallen alle wieder ab. Heilung Ende Juli.

B. 25 Fälle von Pyämie ohne Metastasen.

1. **Lane** (Five cases of disease of disease of the middle ear complicated by suppuration in its vicinity. Brit. med. Journ. May 4. 1889, S. 997. — und: The treatment of pyaemia consequent upon disease of the middle ear and unassociated with thrombosis of the lateral sinus. Ebenda. June 28. 1890. S. 1489. ref. A. f. O. XXXIII. S. 269):

Knabe. Rechts chronische Otorrhoe mit Polypen. Gleich nach Extraktion eines kleinen Polypen halbkomatöser Zustand, Schwellung der Sehnervenpapillen. Schüttelfrost. Aufmeisslung des Warzenfortsatzes ohne Eiter im Antrum mastoid. 2 Schüttefröste. Eröffnung eines subduralen Abscsses mit fötidem Inhalte am Sinus transversus; des Sinus selbst, dessen Aussenwand sowohl wie Inhalt erweicht und fötid waren. Unterbindung der Vena jugularis interna unterhalb des Thrombus, um einmal eine Nachblutung aus dem Sinus, andererseits das Eindringen der antiseptischen Spülflüssigkeit oder von infectiösem Material in die Circulation zu verhüten. Entfernung der septischen Massen aus dem Sinus, Ausspülung und Einlegung eines Drains und tägliche Irrigationen. Sofort Apyrexie und Wohlbefinden. 15 Tage nach der Eröffnung des Sinus geheilt entlassen.

2. **Salzer** (Zur operativen Behandlung der Sinusthrombose. W. kl. W. 1890, Nr. 34, Fall 2):

Weiblich, $10^1/_2$ Jahr alt. Vor 5 Jahren nach Masern rechts Otorrhoe gehabt, daneben Abscess hinter dem Ohre eröffnet; links acute Otorrhoe seit 2 Monaten. Beiderseits Polypen; während dieselben rechts auf Borsäurebehandlung zurückgingen, entstanden sofort nach Auskratzung derselben links mit dem scharfen Löffel, Erbrechen, meningitische Reizungsanfälle von halbstündiger Dauer und Zuckungen auf der rechten Seite in Hand und Fuss. Leichte Gesichtslähmung rechts; Rumpf und Extremitäten hypästhetisch. Paraphasie; Apathie. Opthalmoskopisch leichte Röthung der Papillen nachweisbar. Links Oedem und starke Druckempfindlichkeit hinter dem linken Warzenfortsatz, leichtes Frösteln. Am 5. Tage nach dem subacuten Reizungsanfang Eröffnung der Schädelhöhle über dem Sinus sigmoideus; nachdem sich Eiter aus dem Raume zwischen Cranium und Dura über den Schläfenlappen entleert, gewahrt man die missfarbige, grünlichgrau verfärbte Dura mater; und bei der Excision derselben zeigt sich die innerste der Pia entsprechende Schicht nicht nekrotisirt. Punction des Schläfenlappens ergab negatives Resultat. Das Gehirn pulsirte deutlich. Auffallend war, dass der Sinus transversus weder Pulsation noch respiratorische Schwankungen zeigte. Punction desselben mit Pravaz'scher Spritze ergab einige Tropfen äusserst übelriechender, grauer Flüssigkeit. Es wurde nun die Aussenwand des Sinus excidirt, wobei sich kein Tropfen Blut, sondern nur Jauche entleerte. Den Sinus verstopften sowohl nach oben als nach unten verfärbte Thromben; diese wurden, soweit sie im Zerfalle begriffen waren, vorsichtig aufgeräumt, dann die Höhle mit Sublimat ausgespült und mit Gace tamponirt. Auskratzung des Antrum mastoideum, der Eiter und Cholesteatommassen enthält, und Einlegen eines Drainrohres. Von jetzt ab überhaupt kein Fieber mehr. Patientin, in den beiden ersten Tagen gleich apathisch, erholt sich am 3. Tage nach der Operation auffallend, sitzt im Bett auf und unterhält sich mit der sie besuchenden Mutter. Allmähliche Besserung. 5 Monate nach der Operation ist das Allgemeinbefinden ein vollkommen befriedigendes. Ob die doppelseitige Ohreiterung ausgeheilt war, ist nicht angegeben, jedenfalls war sie 1 Monat nach der Operation beiderseits noch immer beträchtlich.

3. **Makins** (Two cases of middle ear disease complicated by Thrombosis and suppuration of the lateral sinus, with sings of pyaemia, successfully treated, remarks. The Lancet. 6. Juni 1891):

1. Weiblich, 11 Jahre. Rechts chronische Otorrhoe seit 1 Jahre mit grosser Trommelfellperforation. Seit 3 Wochen zunehmende Schwellung beider Warzenfortsätze; vor drei Tagen Erbrechen; öfters Frieren; Nachts Delirien; Kopfschmerzen; bei Druck auf rechten Warzenfortsatz floss Eiter aus dem Ohre ab. Incision eines subperiostalen Abscesses des rechten Warzenfortsatzes. Eine Knochenfistel führte schräg nach hinten auf einen extraduralen Abscess am Sinus transversus, der mit dem Meisel hinreichend blossgelegt wurde. Die membranöse Wand des Sinus war mit Granulationen besetzt. In Erinnerung an die Fröste der Krankheit sollte die Vena jugularis interna unterbunden werden. Hierbei fand sich aber keine Spur derselben; sie war wahrscheilich durch Vereiterung eines Thrombus verloren gegangen. Einlegen eines Drains. Links wurde durch die Incision ein subperiostaler Bluterguss entleert; linkes Ohr gesund. Sofort nach der Operation waren die Kopfschmerzen verschwunden. Die Temperatur blieb seitdem normal.

Die doppelseitige, besonders rechts deutliche Neuritis optica ging bald zurück. Nach 3 Wochen waren die Wunden geschlossen. Nach 7 Wochen war das „Aussehen gut". Es fehlt eine Angabe, ob und in wie weit die linksseitige chronische Otorrhoe geheilt wurde.

4. 2. Weiblich, 27 Jahre, links Otorrhoe seit Scharlach im 2. Jahre und absolute Taubheit. Seit 1 Woche Schmerzen links im Kopfe und Nacken. Vor 2 Tagen heftiges Erbrechen: vor 1 Tage Frostanfall mit rasch ansteigender Temperatur. Warzenfortsatz nur druckempfindlich und ohne jede Schwellung. 19./III. Schüttelfrost; 20./III. 2 Schüttelfröste. Trepanirung des sklerosirten Warzenfortsatzes; das Antrum mastoideum wurde eröffnet, mit dem scharfen Löffel ausgekratzt und der käsige Eiter entfernt. Ausserdem wurde der Sinus transversus an einer kleinen Stelle blossgelegt. Das Wasser floss leicht von der Wunde durch den Gehörgang ab. Drainrohr eingelegt. Aber die Temperatur blieb continuirlich hoch. Am 26./III. wieder Frösteln und darauffolgende rasche Temperatursteigerung. Sinus transversus wurde weiter blossgelegt; er pulsirte noch normal. An den beiden folgenden Tagen je 1 Frost. In diesen Tagen hatte Patientin viel Husten und viel schaumiges Sputum (wohl Reizung durch Druck des Thrombus auf den Vagus), aber die Untersuchung der Lunge ergab negatives Resultat, ebenso war der Augenhintergrund normal. Sinus transversus zum 2. Male weiter blossgelegt. Er zeigte sich diesmal grauverfärbt und nicht pulsirend. Die Vena jugularis interna enthielt aber noch flüssiges Blut; sie wurde doppelt unterbunden und durchgeschnitten zwischen den Ligaturstellen. Nunmehr wurde der Sinus noch freier blossgelegt und an einer Stelle incidirt. Es erfolgt eine starke Blutung, die durch Gacetampon comprimirt werden konnte. Ein Drainrohr wurde zum Gehörgang hinaus durchgelegt. Nach 10 Stunden wurde der Tampon vorsichtig entfernt, und es erfolgte keine neue Sinusblutung. Aber auch jetzt blieb die Temperatur gleichmässig hoch. 5 Tage nach der letzten Operation erst besserte sich das Allgemeinbefinden der Patientin; sie sass im Bette, unterhielt sich mit der sie besuchenden Mutter, spuckte nicht mehr so viel aus und hatte keine Schmerzen mehr; auch ging das Fieber zurück. Am 6. IV. war die Temperatur normal, am 8. IV. waren die Erscheinungen der Neuritis optica vorüber, und seitdem normaler Heilungsverlauf. Am 26. IV. stiess sich noch ein Knochensequester spontan ab. Drainrohr erst in der ersten Woche des Mai weggelassen. Genauere Angaben über das Ohr fehlen.

5. **Weigel** (Zur Pathogenese und Therapie der Thrombose der Sinus transversus. Di. Jena. 1891):

Fall 2. Männlich, 45 Jahre, links acute Mittelohreiterung seit 10 Wochen. Kopfschmerzen stärker geworden seit Nachlassen des Ausflusses und mit Zunahme der Warzenfortsatzschwellung. Im Trommelfell hirsenkorngrosse Perforation. Aufmeisslung des Warzenfortsatzes entfernt Eiter und Granulationen aus dem Antrum; aus den Emissarien des process. mastoid. quillt der Eiter pulsirend hervor. Allmälig lassen Fieber und Kopfschmerzen nach. Mit zunehmender Schliessung der Knochenfistel kehren Kopfschmerzen, Schwindelanfälle, Eingenommenheit immer mehr wieder. 2. Aufmeisslung ungefähr $^1/_4$ Jahr nach der 1. ausgeführt: Freilegung des Sinus transversus, der gespalten wird, als sich bei der Punction Eitertropfen zeigen, und bis zur Mitte des Hinterhaupts freigelegt wird, da sich beim Sondiren immer wieder Eiter zeigt. Die Sonde lässt sich noch 2 cm weiter einschieben. Drainage des Sinus, Jodoformgaceverband. Collaps. Nach 2 Tagen hoch-

gradige Stauungspapille. 3 Wochen nach der 2. Aufmeisslung Klagen über sehr heftige Schmerzen im Hinterkopf und Druckempfindlichkeit hinter dem Process. occipit. ext.: weitere Blosslegung des Sinus transversus über die Mitte des Hinterkopfes nach rechts: die in den Sinus transversus links eingeführte Sonde dringt nur bis zum Torcular vor; der rechte Sinus transversus äusserlich unverändert. Rechts wird Kleinhirndura incidirt, wobei das normal aussehende Gehirn sich vordrängt. Kopfschmerzen liessen anfangs nach, kamen aber nach 2 Tagen plötzlich wieder, es folgten rasch Sopor, linksseitige Gesichts- und Körperlähmung, die am folgenden Tage geschwunden war, während Patient nicht wieder zum Bewusstsein kam und am 4. Tage nach der 2. Operation starb.

Sektion: Der Sinus longitudinalis superior enthält im hintern Abschnitt einen adhärenten, braungelben, gegen das Torcular hin eitrig zerfallnen Thrombus; gleichen eitrigen Zerfall ebendaselbst bieten beide Thromben in beiden Sinus transvers.; der Sinus cavernos. links enthält Eiter; Sinus petros. sup. und cavernos. rechts und beide V. jugulares int. sind intakt. Beiderseits besonders rechts eitrige Leptomeningitis an der Basis Ventrikel Eiter führend. In der linken Kleinhirnhemisphäre kleiner oberflächlicher Abscess. Beide Felsenbeine cariös.

6. **Rushton Parker** (Zwei Fälle von Operationen an der Vena jugularis und dem Sinus transversus wegen Pyämie nach Mittelohreiterung. B. kl. W. 10. 1892):

Männlich, 25 Jahre, hatte im 14. Jahre durch Ohrfeige links eine Trommelfellruptur überstanden. Plötzlich Ohrschmerzen; vom 4. bis 9. Krankheitstage täglich Schüttelfrost, Erbrechen, schlechter Schlaf; pyämische Temperaturen. Fötide Otorrhoe, keine Schwellung am Warzenfortsatz, aber Schwellung und Empfindlichkeit über dem obern Abschnitt der V. jugularis. Doppelseitige Neuritis optica, rechts mehr als links. Die nächsten beiden Tage 4 Schüttelfröste. Radikaloperation am 11. Krankheitstage; mittelst eines 7—8 Zoll langen Hautschnittes drang man bis zur Vena jugularis interna vor. Die Vene war von der Basis Cranii bis herab zur Vereinigung mit der Vena facialis thrombosirt, ebenfalls die Vena facialis auf kurze Entfernung. Beide Venen wurden mit Catgut unterbunden, im Gesunden durchschnitten und, soweit sie thrombosirt waren, resecirt. Warzenfortsatz mit Hammer und Meissel eröffnet, der Sinus transversus freigelegt; derselbe ist mit grüner, stinkend jauchiger Flüssigkeit erfüllt und enthält das lose Ende des Thrombus, der die Vena jugularis verstopfte. Das Centrum dieses Thrombus zeigt beim Durchschnitt eitrige Erweichung. Die thrombosirte Vene wird 1 Zoll weit vom Knochen abgeschnitten und der Rest mit scharfem Löffel ausgekratzt. Ebenso wird der Sinus transversus ausgekratzt, bei weiterer Sondirung tritt eine Blutung ein, die aber auf Tamponade steht. Der Tampon wird 2 Tage später unter Narkose erneuert, da sich Eiter dahinter angesammelt hatte. Die untere Hälfte der Wunde wurde genäht und heilte p. prim., die obere wurde mit Gace austamponirt. Im Laufe der nächsten Woche stieg die Temperatur mehrmals auf 39°, einmal sogar auf 40°, aber es ging dem Patienten seitdem stetig besser. Nach 16 Tagen verliess er das Bett. Neuritis optica rechts blieb, die später eingetretene Atrophie besserte sich nach $^1/_4$ Jahr, als sich Warzenfortsatzwunde vernarbte; Ohreiterung hatte schon lange vorher ganz aufgehört.

7. **Rushton Parker** (B. kl. W. 10. 1892):

Knabe, 7 Jahre, links seit 10 Tagen subacute Eiterung mit plötzlich hohem Fieber. Der Processus mastoideus wurde aufgemeisselt und ein Weg in's Mittelohr geschaffen. Der Sinus transversus erschien bei seiner Blosslegung ganz gesund, und die Punction mit seiner Nadel ergab flüssiges Blut. Für einen halben Tag trat etwas Erleichterung ein, Temperatur fiel von über 41° auf 38° herab. Doch kehrte das hohe Fieber zurück und 2 Tage nach der Aufmeisslung des Proc. mastoideus wurde die Vena jugularis unterbunden, der Sinus lateralis offengelegt und nunmehr thrombosirt gefunden. Der eitrige Belag wurde fortgekratzt und Sinus wie Vene mit Sublimatlösung ausgewaschen. Die eröffneten Theile bekamen ein gutes Aussehen und eiterten nicht, aber der Patient wurde schwächer und starb nach 3 Tagen unter meningitischen Symptomen: Bewusstlosigkeit, Delirien und Krampfanfällen; Schüttelfröste waren nicht aufgetreten. Keine Autopsie.

8. **Sonnenburg** (D. m. W. 1893. Centralbl. f. Chir. 1893. Nr. 20. S. 443):

Weiblich, 35 Jahre, leidet seit Kindheit an Ohrenfluss, seit einiger Zeit an heftigen Kopfschmerzen und zeitweiliger Bewusstlosigkeit; hohes Fieber und Zunahme der Erscheinungen. Vermuthet wurde eine noch nicht allgemeine Meningitis, die von einer Warzenfortsatzeiterung ihren Ausgang genommen hätte. Daher wurde der Warzenfortsatz zunächst aufgemeisselt, ausgedehnte jauchig-eitrige Herde in demselben eröffnet. Die durch Trepanation über dem Warzenfortsatz freigelegte Dura war ödematös und verfärbt, aber das Gehirn pulsirte unter derselben. Dagegen fand sich, nachdem auch noch mehr nach hinten trepanirt war, der Sinus transversus mit jauchigen Massen gefüllt. Derselbe wurde gespalten und tamponirt. Der Erfolg war ein sehr guter.

9. **Arbuthnot Lane** (Treatment of a case of Pyaemia resulting from disease of the middle ear. The Lancet. 1893. 21. Januar. S. 138):

Weiblich, 40 Jahre. Links chronische Eiterung seit 4 Jahren, zeitweilig starke Kopfschmerzen links gleichzeitig mit Schmerzen im Ohr und Warzenfortsatz, allmählich zunehmend. Plötzlich Frost, der sich nach 2 und nach 3 Tagen wiederholte mit rasch vorübergehender Temperatursteigerung. Photophobie. Bei der Aufmeisslung wurde das Antrum erweitert gefunden und voll von fötidem Eiter, dann wurde ein $1^1/_2$ Zoll langer extraduraler Abscess am Sinus transversus blossgelegt, dessen Wandungen wie die anliegende Dura mater stark entzündet waren. Blosslegung der Letztern bis in's Gesunde. Punction des Sinus ergab frisches Blut. Unterbindung der V. jugularis int. am Halse; Wunde genäht. Eine nochmalige Punction des Sinus blieb negativ: derselbe wurde mit der Scheere breit eröffnet und dabei ein conisch geformter, $1^3/_4$ Zoll langer Thrombus aus Sinus und Vene herausgezogen; sofort profuse Blutung, die auf Jodoformgaçetamponade stand. Zur weitern Sicherheit wurde die Hautwunde darüber genäht. Sofort wesentliche Erleichterung. Sinustampon nach 72 Stunden entfernt. Heilung per primam. Kein Fieber.

10. **Leuthal Cheatle u. M. Pritchard** (Pyaemie thrombosis of the lateral sinus following acute Otitis; sinus opened and internal jugular vein dissected out. recovery. The Lancet. 1893. 4. Maerz):

Weiblich, 13 Jahre. Doppelseitige chronische Otorrhoe. Plötzlich links Ohr- und Kopfschmerzen rasch zunehmend. Augenhintergrund normal, keine Schwellung am Warzenfortsatz, nur leichte am Halse. Trommelfell

und Gehör rechts normal; Trommelfell nur links injicirt, nicht vorgetrieben noch perforirt. Pyämische Temperaturschwankungen. Am 9. Tage der Erkrankung Aufmeisslung des Warzenfortsatzes; Eiter wurde nicht entleert, nur etwas Blut und Gas; also war der eigentliche Krankheitsherd nicht getroffen worden. Die Punction des Gehirns ergab ebenfalls negatives Resultat; die Durawunde wurde sorgfältig vernäht. Die Punction des Sinus transversus ergab ebenfalls weder Blut noch Eiter, aber die Nadel roh fötid. Derselbe wurde nun in seiner Aussenwand breit eröffnet und sein jauchiger Inhalt mit dem scharfen Löffel entfernt und Sublimat zur Desinfection durchgespritzt. Die ebenfalls thrombosirte Vena jugularis wurde nun in der Höhe der Cartilago cricoidea doppelt unterbunden und dazwischen durchgeschnitten. Zwar war der Kopfschmerz sofort behoben und Wohlbefinden eingetreten, aber nach einer eintägigen subnormalen Temperatur waren bereits am 3. Tage nach der Operation pyämische Temperaturschwankungen wieder aufgetreten. Die Sinuswand wurde noch weiter eröffnet und abgetragen, und das untere Ende des obern Stücks der unterbundenen V. jugul. breit eingeschnitten. Beim Einspritzen von Sublimat in die Sinusöffnung kamen viele jauchige Eiterbröckel aus der Oeffung der Vena heraus. Tamponade mit Sublimatgaçe. Heilung nach 8 Wochen.

11. **K. Bircher** (Phlebitis des Sinus transversus, petrosus inferior und cavernosus. Eröffnung und Desinfection nach Entfernung der Felsenbeinpyramide. Heilung. Centralblatt f. Chirurgie. 1893. No. 22):

Weiblich, 25 Jahre, chronische Scharlach-Otorrhoe seit 15 Jahren doppelseitig; links mit totalem, rechts mit partiellem Verluste des Gehörs. Plötzlich Fieber, Schüttelfröste, Gliederschmerzen, Benommenheit, Kopfschmerzen. Druckempfindlichkeit des linken Warzenfortsatzes. Bei der Aufmeisslung desselben wird aus dem Antrum mastoideum stinkender Eiter, und ein 2. subduraler Eiterherd hinter der durchbrochenen knöchernen Wand des Sinus transversus entleert. 3 Tage lang ohne pyämische Symptome; dann wieder der alte Zustand mit Remissionsfieber (37—38° d. Morgens — 38—40° d. Abends). 8 Tage nach der Operation Lähmung des A. oculomotorius mit stark erweiterter Pupille, und Reizung des n. trigeminus mit Neuralgie im Frontalis. 3 Tage später waren auch n. abduceus u. trochlearis gelähmt und das Auge total unbeweglich. Die Entzündung an der Schädelbasis hatte sich hiernach weiter fortgepflanzt und war an der Spitze der Felsenbeinpyramide angekommen; unentschieden blieb, ob als Sinusphlebitis oder als subduraler Abscess, wie bei der Operation gefunden. Es wurden hierzu oberhalb des Gehörgangs 2 Trepanlöcher horizontal neben einander gelegt und dadurch die mittlere Schädelgrube eröffnet. Es gelang so nicht schwer die Pyramide mit Meissel und Knochenzange aus ihren Verbindungen zu lösen. Am schwierigsten war die Spaltung des canalis caroticus resp. die Wegnahme der Spitze der Pyramide; vom Kanal wurde die untere Wand zurückgelassen. Nun erst nach Ausheben der Pyramidenspitze entleerte sich aus einer grau verfärbten Stelle stinkender Eiter. Erweiterung mit scharfem Löffel, Sublimatspülung, Spaltung des nach hinten sich erweiterten Sackes mit der Scheere, Umstechung an 2 Stellen wegen venöser Blutung, und Tamponade mit Kresalolgaçe. Die eitrige Entzündung der Vena mastoidea war durch den Sinus transversus und petrosus inferior bis zum hintern Theil des Sinus cavernosus gegangen. Complete linksseitige Gesichtslähmung. Fieber und Kopfschmerzen verschwanden sofort. Doppeltsehen,

paralytische Ophthalmie, Augenhintergrund aber normal. Resektion des n. frontalis wegen Neuralgie brachte nach 5 Tagen die Schmerzen ganz zum Schwinden, ebenso am n. infraorbitalis. 2 Monate nach der 2. Operation begannen auch die ersten Bewegungen des linken Auges wieder; am längsten blieb der n. trochlearis gelähmt, und in Folge der Lähmung des Levator palp. sup. bestand eine starke Röthung der unbedeckten Conjunctiva. $2^1/_2$ Monat nach der Operation war die Wunde fast ganz geheilt. Die Bewegungen des Augapfels zwar in allen Richtungen möglich, doch auf die Hälfte reducirt, darüber hinaus entstehen Doppelbilder. —

12, 13, 14, 15. **Schwartze** (Handbuch der Ohrenheilkunde. II. S. 844): Schwartze hat in 4 Fällen die Ausräumung des verjauchten Thrombus aus dem Sinus transversus mit scharfem Löffel ausgeführt, danach den Sinus mit Jodoformgaçe tamponirt, ohne die Jugularvene zu unterbinden, weil dieselbe nach unten durch einen festen Thrombus geschlossen schien. Zwei von diesen Fällen verliefen lethal, und zwar wurde in dem einen die Eröffnung und Entleerung des mit einem jauchigen Thrombus erfüllten Sinus transversus erst bei Gelegenheit des 1. Verbandwechsels vorgenommen. Die beiden andern Fälle endigten mit völliger Heilung ohne Recidiv der Ohreiterung.

Anmerkung. S. 846. Dazu kommt noch ein ganz neuerdings in meiner Klinik mit Unterbindung der Jugularis behandelter Fall von jauchigem Abscess im linken Schläfenlappen, der complicirt war mit pyämischen Symptomen (Schüttelfrösten, Ikterus, Druckschmerzhaftigkeit im Verlaufe der linken Jugularis). Die Entleerung des Gehirnabscesses durch Trepanation, die Unterbindung der Jugularis blieben ohne Erfolg. Der Tod erfolgte am 4. Tage nach der Operation. Die Sektion ergab ausser dem Hirnabscesse gleichseitige eitrige Meningitis bei Abwesenheit eines verjauchten Thrombus in dem Sinus transversus und der Jugularis; keine Metastasen.

16. **Herczel** (Ueber die operative Behandlung der Thrombose des Sinus transversus und der Vena jugularis. W. m. W. 1893. No. 46): Weiblich, 15 Jahre, rechts chronische Otorrhoe seit 4 Jahren. Januar 1892 Spontanentleerung eines postauriculären Abscesses, der sich nach 3 Monaten wieder gefüllt hat und incidirt werden muss. Ende December neue Anschwellung, continuirliches Fieber bis über 41 ° steigend, mehrere Schüttelfröste, rechtsseitige Kopfschmerzen, zeitweilige Bewusstlosigkeit. Im Verlaufe des Kopfnickers war bis zum obern Drittel des Halses eine 2—3 Finger dicke, knotige Infiltration fühlbar, während von da abwärts die V. jugul. int. frei gefunden wurde. Breite Eröffnung des Abscesses und des Warzenfortsatzes entleert Knochensequester und Eiter. Bei der Ausschabung der Knochensplitter wurde zugleich die Wand des Sinus transversus entfernt, dem letztern entsprechend lag eine röthlich braune, weiche Thrombusmasse offen. Da diese noch nicht eitrig zerfallen war und ganz sicher über das foramen jugulare hinunter reichte, worauf auch die Infiltration der Regio retromaxillaris deutete, wurde der Thrombus nicht entfernt, weil dies den Organismus gefährdet hätte und kaum vollständig ausführbar gewesen wäre. Offene Wundbehandlung. Schüttelfröste hörten auf, Sensorium wurde frei, Patientin nahm sichtlich zu.

Vom 11.—16. Tage nach der Operation kamen neue Temperatursteigerungen, und es bildete sich gegen die Mitte der V. jugularis int. ein 2 – 3 Finger dicker, empfindlicher, derber Strang. Eine Incision längs dem Kopfnicker entleert putriden käsigen Eiter. In der Tiefe zeigt sich ein daumdicker, derber Strang, welcher in der Mitte einen bohnengrossen Defect

aufweist und eine putride Masse enthält, nach deren Ausschabung organisirte Thrombusmasse fühlbar wird. Der Abscess stammte also von dem vereiterten und durchgebrochnen Thrombus der V. jugular. Um zu verhindern, dass die zerfallnen Thromben in den Kreislauf gelangten, wurde die V. jugular. nahe dem Bulbus doppelt unterbunden und die Höhle weit offen behandelt. Das Fieber verschwand bald. Heilung durch Granulationen. Otorrhoe geringer. Gehör gebessert. Operationswunden nach 2 Monaten verheilt.

K. empfiehlt breite Aufmeisslung des Warzenfortsatzes und breite Eröffnung des Sinus transversus. Die Unterbindung der V. jugularis ist nicht in jedem Falle unbedingt nothwendig, besonders dann nicht, wenn ein fester Thrombus das foramen jugulare verschliesst, andererseits aber ist die Ligatur durchaus nicht schädlich, ausser wenn wir durch die ausserordentliche Schwäche des Kranken mehr exspectativ zu erfahren gezwungen wären. Die Ligatur darf nie im Verlaufe der Thrombusmasse angelegt werden, weil wir sonst der Gefahr ausgesetzt sind, dass einzelne Stücke abgeschwemmt werden, in den Kreislauf gelangen und Embolie verursachen.

17. **Bennett** (The Diagnosis and Treatment of Thrombus of the Lateralsinus in connexion with ear disease. The Lancet. 1893. II. 9. Septbr. S. 620):

Männlich, 18 Jahr, rechts chronische Eiterung seit 4 Jahren. Plötzlich starke Ohr- und Kopfschmerzen mit Nachlass des Ohrflusses, Schüttelfrost und Erbrechen. 102° F. Grosse Perforation im rechten Trommelfell. Keine Druckempfindlichkeit in der Mitte des Warzenfortsatzes, dagegen eine deutliche Schmerzhaftigkeit bei leisem Drucke schon in der Stelle des foramen mastoideum. Dieses Symptom ist B. pathognomonisch für Thrombose des Sinus lateralis, während Druckempfindlichkeit des Warzenfortsatzes für Empyem im Antrum spricht. Ferner bringen in gewissen Fällen der Warzenfortsatzentzündung Blutegel, am Warzenfortsatz, wesentliche Erleichterungen, während sie bei Sinusthrombose gar nichts nützen. Blutegel ohne Erfolg, Allgemeinerscheinungen verschlimmerten sich, Schläfrigkeit wurde stärker, Puls kleiner, deshalb Aufmeisslung des Warzenfortsatzes, mit Entleerung von etwas käsigem Inhalte, Blosslegung des Sinus transversus, der sich pulslos und hart anfühlte und bei Punction als thrombosirt ergab, doppelte Unterbindung der Vena jugularis interna in der Höhe des m. omohyoideus und Durchschneidung zwischen den beiden Ligaturen, und zuletzt Eröffnung des Sinus transversus und Entfernen eines Thrombus. Plötzliche Blutung benöthigte Tamponade. 12 Stunden nach der Operation Temperatur von 104° F. zur Norm heruntergegangen, Somnolenz verschwunden. Heilung der Operationswunde und der Ohreiterung erfolgte rasch. Operation unbedingt lebensrettend gewesen.

18. **Macewen** (Pyogenic infective diseases of the brain and spinal cord meningitis abscess of brain infective sinus thrombosis. 1893):

Fall 1. S. 69. Männlich, 36 Jahre, rechts chronische Otorrhoe seit 20 Jahren. Seit 12 Tagen heftigere Ohr- und Kopfschmerzen; Schwindel; Nachlass der Otorrhoe, häufiges Erbrechen; Frieren und 1 starker Frost. Schwellung am Warzenfortsatz. Hyperästhesie. Schwellung und Schmerzen an der rechten Backenseite und längs der V. jugularis int., die von geschwollnen Lymphdrüsen umgeben war. Pupillen gleich, reagirend. Augenhintergrund leicht geschwollen besonders am untern Rand. Optikusrand verwischt. Rechts Taubheit. 102,2 F. Ohrpolyp. Aufmeisslung: Granu-

lationen und Eiter im Antrum. Eröffnung subduraler Abscesse am Tegmen tympani und in der Fossa sigmoidea. An ersterer Stelle im Knochen cariöser Defect, Dura mit Granulationen besetzt, Pia injicirt. Blosslegung und „Eröffnung des Sinus, obwohl dessen Wandungen verdickt waren." Sofort Apyrexie. Rasche Heilung. Ueber den Inhalt des Sinus nichts weiter angegeben.

19. Der folgende Fall 2. S. 100 ist noch ungenauer, und es scheint, als ob nur eine diagnostische Punction des Sinus transversus gemacht ist: „The sinus was somewhat thickened, but was not absolutely thrombosed." Der nächste Satz: „The whole was washed out, the granulation tissue removed, and the cavity filled with jodoform and naphthaline" bezieht sich wohl nur auf die Operationswunde im Mittelohr und Warzenfortsatz; eine Incision des Sinus selbst scheint nicht stattgefunden zu haben. Der Fall ist folgender:

Weiblich, 24 Jahre, links chronische Otorrhoe seit 12 Jahren nach Masern. Plötzlich Ohr-, Nacken- und gleichseitige Kopfschmerzen. Am 4. Tage starker Frost, heftiges Erbrechen, Schwindel, Delirien. Am 7. Tage Schwellung am Warzenfortsatz und Halse, im Verlaufe der bei Druck empfindlichen Jugularis. Pupillen mittelweit. Beiderseits Neuroretinitis, links Ohrpolyp und Trommelfellperforation. Temperatur schwankend 100 bis 103° F. Puls über 100. Bei Aufmeisslung des Warzenfortsatzes wird Eiter aus Antrum entleert, am cariös durchbrochnen, mit Granulationen besetzten Tegmen tympani ein subduraler Abscess entleert, die cariös veränderte Fossa sigmoidea entfernt und so am chronisch entzündeten und verdickten Sinus ebenfalls ein kleiner subduraler Abscess entleert. Hammer und Ambos cariös, wurden auch entfernt. Sofort Defervescenz und Reconvalescenz. Heilung mit persistenter Oeffnung hinter der Ohrmuschel.

20. Fall 3. S. 207. Männlich, 29 Jahr, rechts chronische Otorrhoe 10 Jahre gehabt. Nach Arbeit im Wasser vor 9 Wochen rechts plötzlich Schmerzen und Schwellung am Warzenfortsatz, 3 maliges Frieren und Schwindel. Nackenstarre, Fieber, Druckschmerz im untern Verlaufe der V. jugular. int. Bei Aufmeisslung des Warzenfortsatzes fand sich Eiter im Antrum und cariöser Defect der Fossa sigmoidea. Sinuswand verdickt. Im Sinus selbst eitrig zerfallner Thrombus. Breite Eröffnung desselben, Entfernung der zerfallnen Thrombenmassen, Gacetamponade. Von hier aus erst Punction, dann breite Eröffnung des Kleinhirnabscesses. Cariöser Hammer und Ambos entfernt. Heilung.

21. Fall 4. S. 269. Weiblich, 24 Jahre, rechts acute Mittelohreiterung nach Rachendiphtheritis. Bei Warzenfortsatzaufmeisslung Eiterentleerung aus Antrum und Mittelohr. Blosslegung des Sinus, Entfernen eines einfachen, innen noch nicht eitrig erweichten Thrombus. Sofort Erleichterung, doch bleibt Fieber gleich hoch. Ende der 2. Woche an der Einmündungsstelle der V. jugularis int. in die V. subclavia linseneigrosse Anschwellung, die Neigung zur Erweichung zeigte, sodass Unterbindung und Ausräumung der V. jugul. int., deren Thrombosirung äusserlich als Strang fühlbar war, beschlossen wurde. Nach 2 Tagen auffällige Rückbildung, die in den nächsten Wochen vollständig erfolgte. Noch in der 7. Woche war V. jugul. int. strangförmig verdickt zu fühlen. Allmälige Reconvalescenz von der schweren Erkrankung. Heilung 7 Wochen nach der Operation.

Nach S. 331 hat Macewen in weitern 12 Fällen von Sinusphlebitis des Sinus transversus nach operativer Behandlung des Tegmen tympani, des Warzenfortsatzes und der Fossa sigmoidea, und nach Eröffnung des Sinus und Entfernung der eitrig erweichten Thrombenmassen Heilung erreicht. Kommen noch weitere 10 Fälle hinzu, in denen der Sinus entfernt wurde (ablated), davon 7 Mal mit Heilung, 3 mit Ausgang in den Tod, so hat M. im Ganzen 28 Fälle von Sinusphlebitis, darunter 8 Todesfälle.

22. **Marsh** (ref. Centralblatt f. med. W. 1894. Nr. 18):
erwähnt einen Fall von einem 5jährigen Kinde, bei welchem nach Aufmeisslung des Antrum und Entfernung fötiden Eiters aus demselben die V. jugularis unterbunden und der thrombosirte Sinus ausgeräumt wurde, ohne dass ein Rückgang der septico-pyämischen Erscheinungen eintrat.

23. **Jansen** (Ueber Hirnsinusthrombose nach Mittelohreiterung. A. f. O. XXXVI. S. 21):
Weiblich, 25 Jahre, beiderseits chronische Otorrhoe seit Kindheit. Plötzlich stärkere Ohr- und Kopfschmerzen rechts, mit Schwindel und Frösten. Trommelfell völlig defect. Ophthalmoskopisch beiderseits Stauungspapille. Zunehmende Schwellung des rechten Warzenfortsatzes. Die Aufmeisslung desselben entfernt aus dem kirschkerngrossen Antrum Cholesteatommassen. Vollständige Freilegung der Paukenhöhle und eines subduralen Abscesses am Sinus transversus in ca. 5 cm Ausdehnung. Aus der Punctionsöffnung desselben quillt Eiter hervor. Incision in der ganzen Länge des Sinus. Nach unten wird der Thrombus in Ruhe gelassen; nach oben beim Tupfen erscheint hämorrhagisch gefärbte Masse, sodass der Thrombus oben seinem Ende nahe zu sein scheint. $^1/_2$ Stunde nach der Operation der einzige Schüttelfrost. Sensorium frei, Besserung des Allgemeinzustandes. Stauungspapille viel grösser. Temperatur in den nächsten 12 Tagen noch vorübergehend gesteigert, nachher normal geblieben. Operationswunde wurde durch Hauttransplantation zuletzt geschlossen. Nach 2 Monaten Trepanation des andern Warzenfortsatzes.

24. S. 22. Männlich, 13 Jahre, rechts chroniche Scharlach-Otorrhoe seit 4 Jahren. Schmerzen am aufgetriebnen Warzenfortsatz, Schlaflosigkeit, Schwindel. Frost. Ophthalmoskopisch nichts besonderes. Nystagmus. Bei der Aufmeisslung die Vena mastoidea thrombosirt gefunden, an der Warzenfortsatzspitze grosser Jaucheherd entleert; Dura mater weithin blossgelegt, soweit sie mit grüngelben Auflagerungen und einer rothbraunen Membran bedeckt ist; im Antrum Cholesteatommassen; totale Blosslegung der Mittelohrräume. Ausgebreitete Caries an der ganzen Labyrinthwand: an den Bogengängen, dem ovalen Fenster; nach dem Auskratzen derselben Facialiszuckungen und -lähmung nachträglich. Nach 3 Tagen wird durch Entfernen der gangränösen Sinuswand der Sinus eröffnet, er zeigt sich mit stark hämorrhagischen bis blassrothen Thrombusmassen erfüllt, ohne eitrige Erweichung. Ophthalmoskopisch beiderseits Stauungspapille, im Zunehmen $2^1/_2$ Woche. Aus dem Vestibulun reichliche Eiterung. Thiersch'sche Hauttransplantation vom Arm auf die abgeschabte vordere Kleinhirnduraflâche geglückt. Warzenfortsatzwunde nach 5 Monaten vernarbt. Geringe Eiterung aus einer kleinen Fistel in der Labyrinthwand besteht noch. Noch in Behandlung verblieben.

25. Den folgenden Fall verdanke ich einer brieflichen Mittheilung des Herrn Collegen **Reinhard**-Duisburg (inzwischen veröffentlicht. D. m. W. 1895. Nr. 13):

Männlich, 24 Jahre, rechts chronische Otorrhoe seit 10 Jahren. Januar 1894 heftige Ohrschmerzen, ohne Schwindel und Kopfschmerzen, die sich erst am 1. März einstellten. Nackenschmerzen. Temperatur 39,4°; 40,2°. 38,4°. Kein Schüttelfrost. Nackenstarre. Am 9. III.: Cholesteatommassen im schmierigen, stinkenden Ohreiter. Polyp abgeschnürt. Gehörgangsdecke gesenkt. Warzenfortsatz nicht geschwellt, nicht druckempfindlich. Nackensteifigkeit, Schmerz beim Drehen, Schwellung der rechten Halsseite. Lungen und Gelenke gesund. Totale Eröffnung der Warzenfortsatz-Mittelohrhöhle und Entleerung von Cholesteatommassen. Dura nicht blossgelegt. Hammer cariös; Ambos fehlt. 6 Tage nach der Operation typisch pyämische Schüttelfröste, Schweiss nach Frost, rasches Temperaturansteigen auf 46,6°; diese wiederholten sich täglich mit derselben Fiebercurvé. Pupillen reagiren träge. Geringer Exophthalmus, der doch angeblich schon vorher bestanden. Ausgesprochne Stauungspapille nicht vorhanden, doch zeigen die Venen leichte Schlängelung. Puls relativ verlangsamt, gegen das hohe Fieber. Kein Erbrechen. Da keine Abnahme der cerebralen Erscheinungen eingetreten; am 20. III. Blosslegung des Sinus transversus auf eine Länge von 10 cm: Sinuswand verfärbt und verdickt; im Sinus selbst ein eitrig zerfallner Thrombus über 15 cm lang, an beiden Enden durch ein festes Blutcoagulum abgeschlossen. Bei Sondirung entstand Blutung, die auf Tamponade stand. Incision des Sinus ungefähr 2 cm lang, wodurch ca. 10 ccm gelber stinkender Eiter entleert wurde; der Rest des Eiters wurde durch deutliche Pulsation aus der Incisionsöffnung getrieben. Die Intima der membranösen Sinuswand war trübe und verdickt. Kein extraduraler Abscess. Leichte Tamponade des Sinus. Zwar traten am 22. und 23. III. noch Schüttelfröste auf, aber dieselben waren von kurzer Dauer, die folgenden Schweisse geringer, und die Temperatur blieb niedriger als früher. Sofort Nackenstarre zunehmend geringer. Aus dem Sinus entleerten sich durch Pulsation noch eine Menge stinkenden Eiters. Nur einmal, wohl nach Diätfehler, 40,1°; sonst Apyrexie und zunehmendes Wohlbefinden. 26 Tage nach der Sinusincision eine Gewichtszunahme von 17 Pfund constatirt; bei der Entlassung als geheilt mit persistenter Oeffnung hinter dem Ohre, am 12. VIII. um weitere 19 Pfund. Patient wurde am 12. VIII. 1894 der otologischen Versammlung in Bonn vorgestellt.

Gruppe III: 259 Fälle von Pyämie mit dem Sektionsbefunde.

A. 171 Fälle von Pyämie mit Metastasen.

1. **Abercrombie** (Krankheiten des Gehirns und des Rückenmarks 1829. Deutsch von v. d. Busch. S. 47):

15 jähriges Mädchen, seit 6—7 Jahren rechts chronische Otorrhoe. Plötzlich den ganzen Tag hindurch ein unangenehmes Frösteln, Abends Ohr- und Kopfschmerz. Entzündung und Schmerz am Warzenfortsatz. Incision mit der Lancette, Knochen bei Sondenuntersuchung eine bedeutende Strecke weit bloss und rauh; Abfluss fötiden Eiters. Am folgenden Tage Schmerzen in

der linken Brust und starker Durchfall. Rasch zunehmender Kräfteverfall. Tod am 15. Tage nach dem Froste. Sektion: Gehirn- und -häute normal; subduraler Abscess am Felsenbein. Rechter Sinus transversus aussen verdickt, enthielt innen eine Ablagerung, die der glich, die man in aneurysmatischen Höhlen vorfindet. Im linken Pleurasacke ein Pfund eiterartige Flüssigkeit.

2. **Gwinner** (De cerebri abscessu cum carie ossis petrosi. Di. Frankfurt a. M. 1848) Fall 2:

Männlich, 32 Jahre, links chronische Otorrhoe seit 6 Jahren. Plötzlich starke Ohr- und allgemeine Kopfschmerzen. Nach 4 Tagen Schüttelfrost mit nachfolgendem Schweisse und Fieber. Die nächsten 3 Wochen ohne viel Kopfschmerzen. Die nächsten 3 Tage je 1 Schüttelfrost mit starkem Schweisse nachher. Rechts pneumonische Symptome, dabei Hustenreiz und Auswurf. Somnolenz. Links Gesichtslähmung. Tod Mitte der 5. Woche nach dem subacuten Endstadium. Sektion: Links wallnussgrosser Kleinhirnabscess. Viele Ekchymosen daselbst und Eiterung am Felsenbein. Wand des linken Sinus transversus bis zum foramen lacerum entzündet, verfärbt. Im Sinus selbst eitrig zerfallner Thrombus, der bis in die Vena jugularis hinein reicht und von einem adhärenten, festen Thrombus nach unten am Tuberculum caroticum abgeschlossen ist gegen den centralen Theil der Vena, die normales Blut enthält. Sulcus transversus zeigt siebförmige Durchlöcherung durch Caries und Communication mit Warzenfortsatz, Mittelohr und Labyrinth. Trommelfell perforirt. Gehörknöchelchen cariös. Die rechte Lunge zeigt im Unterlappen mehrere hämorrhagische Infarkte, zumeist subpleural und eitrig erweicht. Einer hatte die Lungenpleura perforirt; im Pleuraraum eitriges Exsudat. Milzvergrösserung um das 3fache. Leber und Nieren gesund.

3. **Smith** (s. Wilde. Praktische Bemerkungen über Ohrenheilkunde. S. 492. 1855):

Männlich, 16 Jahre, rechts chronische Otorrhoe. Fieberschauer, Unsicherheit im Gang, Schwindel, erweiterte Pupille, Ohr- und Kopfschmerzen; bei jeder Kopfbewegung stärkere Hirnreizungen. Wilde'sche Incision; später Icterus, quälender Husten, Schmerzen an der rechten Halsseite. Tod 8 Tage nach dem Schnitt im Coma. Sektion: Circumscripte Meningitis am rechten Kleinhirn nahe dem Sinus transversus; subduraler Abscess an der vordern und obern Fläche des Felsenbeins mit cariöser Zerstörung an der letztern Stelle. Trommelfell fehlte ganz; Eiterung um den Sinus transversus und längs der Vena jugularis bis beinahe zum Eintritt der Vena cava superior in das Herzohr hinab. Beiderseits Empyem der Pleuren mit metastatischen Abscessen. „An 2 Stellen konnte man deutlich einen kleinen Aderast verfolgen, der sich in sie (Eiterablagerungen) öffnete; diese Adern waren entzündet; auf ihnen hatte sich Lymphe abgelagert, und in ihnen war eine eitrige Materie.“ — Im Herzbeutel drei Unzen Serum und Belag mit Lymphflocken.

4. **Watson** (Grundgesetze der praktischen Heilkunde. Deutsch von Steinau. 1850. nach Lebert. Virch. A. IX. 1856):

1. Fall. S. 422. Männlich, 11 Jahre, chronische Otorrhoe links seit 4 Jahren nach Scharlach. Nach Erkältung. Liegen im feuchten Grase, am folgenden

Tage Kopfschmerzen, Schüttelfröste mit folgendem Schweisse mit Wechselfieber-Typus. Schmerzhafte Gelenkschwellungen, die rasch abscedirten. Tod in 14 Tagen. Sektion: Rechtes Hüft-, Knie- und Fussgelenk stark desorganisirt. Kopfsektion war nicht gemacht.

5. 2. Fall. S. 423. Männlich, 19 Jahre, rechts acute Eiterung. Heftige Ohr- und Kopfschmerzen. Schwindel, Schüttelfröste mehrmals. Schmerzhafte Anschwellungen am rechten Schulter-, Hand- und Fussgelenk, nach Incision der Abscesse an Fuss- und Schultergelenk liessen die Schüttelfröste nach. Abscess der linken Hüfte; und der Lendengegend ungefähr 7 Wochen nach dem Anfang der Otorrhoe ergaben bei der Incision schlechten Eiter. Zuletzt schwollen Bein und Oberschenkel links ödematös an. Tod in der 9. Krankheitswoche. Sektion: Lungen an mehreren Stellen verdichtet. Eiter im Warzenfortsatz. Schlitzförmige Trommelfellöffnung. Gelenke verschiedengradig zerstört. „Ueber den Zustand des Gehirns, seiner Häute und Venen ist nichts angegeben."

6. **Lebert** (Ueber Entzündung der Hirnsinus. Virch. A. IX. 1856):

1. Fall. S. 412. Männlich, 22 Jahre, seit $1^1/_2$ Jahren rechts chronische Otorrhoe. Plötzlich Frieren, Kopfeingenommenheit. Schmerzen in allen Gliedern. Am 10. Tage Schüttelfrost $1^1/_2$ Stunde. Dieser kehrte in den folgenden Tagen ganz regelmässig um dieselbe Stunde wieder, später häufiger und unregelmässiger, dabei Kopfschmerzen jedes Mal gesteigert. Am 20. Tage Coma. Pupillen verengt. Stöhnen. Convulsionen, zerfliessender Schweiss. Tod am 27. Tage. Sektion: rechtsseitige Meningitis der Basis. Wandungen des rechten Sinus transversus und petros. sup. eitrig erweicht; im Innern mit Eiter erfüllt, wie auch die Gegend des Foramen jugulare. Eiterung fortgeleitet durch den innern Gehörgang und durch eine Oeffnung der Dura an der innern Felsenbeinseite, die in's cariöse Mittelohr führt. Trommelfell fehlt. Leber, Milz, Nieren sehr blutreich. Im Becken leichte oberflächliche Exchymosen; „Erscheinungen von metastatischen Abscessen in Articulationen u. s. w. fanden sich weder am Lebenden, noch am Todten."

7. 2. Fall. S. 415. Männlich, 29 Jahre. Schüttelfrost, der sich die nächsten beiden Tage wiederholte. Angeblich Typhus. Kopfschmerzen. Bewusstlosigkeit. „Im Epigastrium ein erbsengrosser Petechialfleck", der später dunkler wurde. Ohrenfluss. Symptome von Morbus Brightii. Stupor. Tod am 22. Krankheitstage. Sektion: Eitrig zerfallner Thrombus im linken Sinus petrosus superior, lateralis und in der Vena jugularis bis in die Mitte des Halses. Gehirn und -häute sowie Dura des linken Felsenbeins nicht verändert. Caries des Felsenbeins besonders an der Fossa sigmoidea. Links Pleuritis adhaesia, rechts purulenta. In der rechten Lunge viele haselnuss- und wallnussgrosse metastatische Abscesse.

8. 1. Fall von **Bruce.** S. 417:

Männlich, 9 Jahre, seit 5 Jahren links chronische Otorrhoe. Häufig vorübergehende Ohr- und Kopfschmerzanfälle. Abscess hinter dem Ohr wird gespalten. Gesichtslähmung. Delirien. Sopor. Linksseitige Zuckungen des Körpers. Tod am 37. Krankheitstage.

Sektion: Eitrig zerfallner Thrombus im linken Sinus transversus; nach der Vena jugularis zu obturirender Thrombus. Die Aussenwand eitrig durch-

brochen. Gehirn gesund. Im Mittelohr Eiterung. Trommelfell fehlt. Doppelseitige Pleuritis. In den untern Lungenlappen mehrere metastatische Abscesse.

9. 3. Fall von **Bruce.** S. 419:

Mann mit Otorrhoe wird mit Kopfschmerz und Stupor aufgenommen. Schüttelfrost. Tod an acuter Pleuritis. Sektion: Eiter im rechten Sinus transversus und petrosus inferior, die angrenzende Knochenwand cariös zerfressen. Andere Befunde fehlen.

10. 4. Fall von **Bruce.** S. 420:

Mädchen, 15 Jahre, rechts chronische Otorrhoe. Schüttelfrost. Ohr- und Kopfschmerzen, in der folgenden Woche bildet sich Abscess am Warzenfortsatz, dessen Spontanöffnung grosse Erleichterung bringt. Puls schwankt zwischen 84 und 148. Links Seitenstechen. Tod am 14. Tage.

Sektion: Rechts Felsenbein cariös; subduraler Abscess. Im Sinus transversus Gerinnsel wie in Aneurysmen. Links eitrige Pleuritis.

11. S. 420. Fall von **Bright:**

Männlich. Beiderseits acute Eiterung. Viel Kopfschmerzen, bei Tage ruhiger, Nachts schlaflos. Noch 2 Tage vor dem Tode konnte er am Kaminfeuer sitzen.

Sektion: Abscess am rechten Warzenfortsatz. Eiter in folgenden Sinus: transversus, dem einen (?) petrosus, beiden cavernosi und dem circularis; in der V. jugularis bis auf ihre Mündung in die Schlüsselbeinvene. Gefässwandungen verändert. Retropharyngealabscess. Abscesse in den Lungen, Empyem der Pleura und im Herzbeutel, Gangrän der rechten Pleura costalis.

12. S. 421. Fall von **Virchow** (Virch. A. VIII. S. 375):

Männlich, 23 Jahre, links chronische Otorrhoe seit 1 Jahre. Seit 3 Wochen Unbehaglichkeit, Appetitmangel, Brechneigung; seit 2 Wochen Morgens Fieberanfälle mit Tertiantypus, ohne Intermission; seit 1 Woche Cessiren der Otorrhoe. Kopfschmerz. Noch 3 Fieberanfälle in den nächsten 3 Tagen. Schmerzen in der Lebergegend. 2 Tage vor dem Tode Ikterus, Lebervergrösserung. Diarrhoe. Collaps. Tod am 26. Tage.

Sektion: Cholesteatom des Mittelohrs hat Felsenbein oben und innen durchbrochen; ebenso die Wand des Sinus transversus; derselbe hat nach dem Sinus jugularis zu einen eitrig, jauchig zerfallnen Inhalt. Das Stück der Jugularis bis zur Einmündung der Schlundäste ganz zerstört und Eiter in das umliegende Zellgewebe ergossen. Tiefer herab war die Jugularis wieder obturirt durch einen Propf, der oben breiig, puriform war, nach unten hin fester sich bis in die Subclavia hinein fortsetzte. In beiden Lungen alte indurirte Knoten; rechts oben ein circumscripter dunkelrother Herd. Leber-, Nieren- und Milz-Vergrösserung. Die Solitärdrüsen im Dünndarm geschwellt, stellenweise stark injicirt, zuweilen leicht ekchymosirt.

13. S. 426. 2. Fall von **Sédillot** (de l'infection purulente. 1849. S. 320):

Männlich, 23 Jahre, rechts chronische Otorrhoe. Heftiger Ohrschmerz, seit 4—5 Tagen tägliche Fieberanfälle. Die nächsten 4 Tage mehr Ruhe; dann wieder Schüttelfröste die nächsten 4 Tage. Delirien abwechselnd mit Coma. Erst 3 Tage vor dem Tode entzündliche Anschwellung des Warzenfortsatzes: 30 Blutegel! Heftige Diarrhoe. Leichte Dyspnoe. Tod Mitte der 3. Woche. Sektion: Gehirn und -häute nicht verändert. Im Sinus trans-

versus und in Vena jugularis rechts eitrig zerfallne Massen. Caries im Warzenfortsatz und Mittelohr. Subduraler und subperiostaler Abscess am Erstern. Zahlreiche metastatische Abscesse in den Lungen von Erbsen- bis Haselnussgrösse. Darmfollikel sämmtlich sehr entwickelt. Leber und Milz vergrössert, ohne Abscesse.

14. S. 428. Fall von **Lunier**:

Männlich, 46 Jahre, links chronische Otorrhoe seit 4 Jahren. Heftigere Ohr- und Kopfschmerzen. Abscess am Warzenfortsatz wird incidirt und nach Entleerung stinkenden Eiters Knochen blossliegend gefunden. Mehrmaliges Frösteln und Frostanfälle 1—3stündig. Ikterus. Diarrhoe. Hüsteln. Nach 11 Tagen wieder einige leichte Frostanfälle. Delirien. Dann wieder leichte Frostanfälle und Tod 18 Tage nach dem Wilde'schen Schnitte.

Sektion: Links Sinus transversus, nach dem Sinus petrosus superior zu durch obturirenden Thrombus verstopft, bis zur Einmündung in die Vena jugularis mit eitrig zerfallnem Thrombus und entzündlich erweichter Wandung. In Vena subclavia bis in den Stamm der Vena anonyma ein nicht das Lumen ausfüllender Thrombus. Gehirn und -häute normal. Decke des Warzenfortsatzes perforirt. Cariöse Zerstörungen daselbst und im Mittelohr. Trommelfell fehlt. Doppelseitige Pleuritis. In beiden Lungen, links mehr als rechts, erbsen- bis haselnussgrosse Abscesse. Leber hat bläulich marmorirt gefleckte Oberfläche, im Innern keine Abscesse. Milzvergrösserung.

15. S. 430. Fall von **Le Maistre**:

Männlich, 20 Jahre, rechts acute Mittelohreiterung. Tod in der 5. Woche. Stärkere Hirnerscheinungen sind nicht angeführt.

Sektion: Der ganze rechte Sinus lateralis bis zum Torcular Herophili von Phlebitis ergriffen. Entzündung vom Felsenbein an einer Stelle direct durch die Dura auf das Gehirn fortgeleitet und lokal geblieben. Links Pleuritis. In den Lungenspitze einige verkreidete Tuberkel neben andern erweichten. Milzvergrösserung.

16. **Weill** (De l'inflammation des sinus cérébraux. 1858):

Fall 1. S. 16: Weiblich, 18 Jahre, rechts chronische Otorrhoe seit 10 Jahren. 10. X. 1855 stärkere Ohrschmerzen, darauf Kopfschmerzen und neuralgische Schmerzen im Gesicht und in den Armen. 18. und 19. X. 2 Schüttelfröste täglich. Aufnahme am 3. XII. Schüttelfröste am 4. 5. 6. 8. 13. XII. Am 6. XII. Dekubitus am Rücken. Nackensteifheit. Delirien. 9. XII.: Harn und Stuhl unfreiwillig ab. 10. XII.: Coma. Tod am 14. XII. ohne Lähmungen. Temperatur mehr Continua als „Fieber" bezeichnet. Sektion: Keine Felsenbeincaries. Trommelfell hinten unten perforirt. Gehirn gesund. Im obern Theil des Sinus transversus eitrig zerfallner Thrombus, der bis an Sinus longitudinalis und transversus links hinreicht, und nach Vena jugularis zu durch ein Coagulum abgeschlossen ist. V. jugularis, axillaris und subclavia durch einen theilweise zerfallenen Thrombus gefüllt. Abscess um die cariösen Hinterhauptscondylen und die 3 ersten Halswirbel. 2 retropharyngeale Abscesse communiciren durch das Foramen intervertebrale unter 2. und 3. Halswirbel mit einem Abscesse im Rückenmarkskanal. In den Lungenarterien mehrere Thromben. In der rechten Lunge mehrere kleinere, und im Unterlappen derselben 2 gangränöse Abscesse.

17. **Sédillot** (De l'infection purulente. 1849. S. 257):

Männlich, 29 Jahre, nach Schusserschütterung rechts Ohr- und Kopfschmerzen, die sich durch Faustschläge auf den Kopf in einer Rauferei verschlimmern. Einspritzungen. 2 Mal je 10 Blutegel, Vesicatore am Warzenfortsatz. Gesichtslähmung. Hier und da Husten mit sanguinolenter und purulenter Exspectoration. Mitte der 6. Woche Delirien, dann abwechselnd Delirien und Coma. Tod Anfang der 7. Woche.

Sektion: Eiterbläschen auf Dorsalseite der rechten Hand und des rechten Vorderarmes, auf rechten Ober- und linken Unterschenkel. Beide Lungen von zahlreichen metastatischen Abscessen durchsetzt; auf der rechten Lungenoberfläche kleine Ecchymosen. Leberoberfläche mit kleinen weissgelblichen Eiterflecken. Meningitis basilaris cerebralis und spinalis. Hirnabscesse finden sich 1. im rechten Grosshirn abgekapselt, nach aussen durchgebrochen; 2. im linken Grosshirn, der mit dem Seitenventrikel zusammenhängt; 3. mitten im Kleinhirn nicht abgekapselt. Caries im Mittelohr mit grossen Zerstörungen. Nach dem Gehirn zu Felsenbein und Dura oben und innen vor dem innern Gehörgang durchbrochen. Gesichts- und Gehörnerv zerstört. Trommelfell fehlt. Aeussere Fistel im Warzenfortsatz. — Ueber die Gehirnsinus fehlt die Angabe. Als Quelle der Pyämie nimmt S. die grossen Hirnabscesse und die Meningitis an. Die mikroskopische Untersuchung des Blutes hatte die Anwesenheit von Eiterzellen ergeben.

18. **v. Dusch** (Ueber Thrombose des Hirnsinus. Z. f. rat. M. VII. 2. ref. Schmidt's Jahrbücher 105. S. 21):

Männlich, 32 Jahre, links chronische Otorrhoe. Pyämische Frostanfälle. Icterus. Collaps. Tod nach 4 Wochen.

Sektion: Cholesteatom im linken Felsenbein hat nach hinten die knöcherne Sinuswand durchbrochen und das Tegmen tympani zugleich mit der Dura mater, die sehr verdickt ist. Das aufliegende Gehirn grau und faulig gefärbt. Der Sinus transversus enthält bis zum Sinus jugularis puriforme jauchige Massen. V. jugularis bis zur Einmündung der Schlundäste ganz zerstört, das umliegende Zellgewebe eitrig infiltrirt; weiter hinab bis in die Subclavia eitrige, darunter sehr feste Thromben. Metastase in rechter Lunge.

19. **Ogle** (Patholog. Transact. X. S. 44. 1862. ref. Schmidt's Jahrbücher 109. S. 105):

Weiblich, 22 Jahre, rechts chronische Otorrhoe seit einigen Jahren nach Scharlach. Plötzlich Ohrschmerzen, Fieber, später Krampfanfall, Gesichtslähmung rechts und Strabismus convergens, später Unruhe und Brustbeschwerden. Tod ungefähr 3 $^1/_2$ Woche nach dem subacuten Endstadium.

Sektion: rechts eitrige Pleuritis, Abscess im rechten obern Lungenlappen. Milz vergrössert. Unter dem Perikranium in der rechten Schläfengegend zeigte sich viel eitrige Flüssigkeit, ebenso auch in den Venen der Diploe und zwischen der Dura mater und der innern Schädelfläche am hintern Theile der rechten mittlern Schädelgrube. Dura an einer Stelle erweicht, schwarz verschorft, leicht vom Knochen ablösbar, der in der Umgebung des innern Gehörgangs cariös war. Die Sinus lateralis, cavernosus und petrosi dieser Seite traten stark hervor, waren hart und mit festem, nicht ganz dunklem Coagulum ausgefüllt; an einer Stelle war dasselbe in eine eiterähnliche Flüssigkeit umgewandelt. Die Vena mastoidea des Sinus transversus

rechts zeigte dunkle Blutgerinnsel. Rechts Arachnitis purulenta. Wallnussgrosser Abscess im rechten Schläfenlappen.

20. **Griesinger** (Ueber Hirnkrankheiten. A. f. H. III. 1862):

Weiblich, 12 Jahre, hatte nach Scharlach und Diphtheritis im 7. Jahre doppelseitige Otorrhoe, beiderseits mit Verlust des Trommelfells, Hammers und Amboses; links sistirt nach 1 Jahre, rechts continuirlich geblieben und fast sprachtaub. Seit 8 Tagen Schwellung am linken Warzenfortsatz, ohne Fluctuation. Temperatur seit 4 Tagen immer über 39,0° geblieben. Aufmeisslung des Warzenfortsatzes, der äusserlich normal, in der Tiefe aber cariös erweicht war. Dura musste am hintern Wundrande blossgelegt werden, aber sie sah normal, bläulich glänzend aus. Die ersten 8 Tage vollständiges Wohlbefinden und normaler Wundverlauf. Plötzlich 2 Tage anhaltendes Erbrechen und pyämisches Fieber mit ganz typischen täglichen Schwankungen. Später folgten Metastasen in den rechten Handrücken, dann in die rechte Schulter und die rechte Hüftgegend; an letzter Stelle musste ein sehr tief gelegener paraticulärer Abscess incidirt werden. Kopfschmerzen. Sensorium aber stets vollkommen frei. 6 Tage vor dem Tode plötzlich wieder heftiges Erbrechen, stark gespannter aufgetriebener Leib, — Coma erst 24 Stunden vor dem Tode am Ende der 4. Krankheitswoche.

Sektion: Schlaffe Infiltration des linken untern Lungenlappens. Vereiterter Embolus in der Milz; mehrere kleinere frische, noch hämorrhagische in beiden Nieren, daneben einige mehr oder weniger in Vereiterung übergegangen. Mehrere im Herzen. Leber nicht verändert. Dünndarm stark aufgetrieben in Folge Verschliessung desselben durch Axendrehung bei abnorm langem Mesenterium kurz vor dem Cöcum. Gehirn und -häute absolut normal. Im linken Sinus transversus ein Thrombus, der am obern Ende noch fest, am foramen jugulare vereitert ist. Die membranöse Sinuswand war an der Knochenseite über 2 cm. weit leicht verfärbt und erweicht, besonders da, wo die Dura mater hatte blossgelegt werden müssen; die knöcherne zeigte weithin eine cariöse Verfärbung und Durchlöcherung.

21. Fall 2: Knabe $1\frac{1}{2}$ Jahr. Nach Masern doppelseitige acute Mittelohreiterung links mit Warzenfortsatzeiterung. Zuerst Wilde'sche Incision, später Aufmeisslung des Warzenfortsatzes. Beide Operationen hatten das Fieber nicht herabzusetzen vermocht. Ich meisselte am ersten Tage gleich den ganzen Warzenfortsatz fort, der das charakteristische Bild einer tuberkulösen Ostitis bot, und legte die Hirnhaut an 3 Stellen bloss. Aber das Fieber blieb hoch und schwankte wie bisher zwischen 38,5° und 39,5°. Links entwickelte sich rasch eine Pleuritis, die 8 Tage nach der Aufmeisslung mit operativer Eröffnung behandelt werden musste. Am 12. Tage der klinischen Behandlung Tod im Collaps. Sektion: In beiden Lungen mehrere metastatische Abscesse; rechts unten abgekapselter Pyopneumothorax von Apfelgrösse. Bronchial- und Mesenterialdrüsen in tuberkulöser Verkäsung. Miliare Tuberkel in der vergrösserten Milz und Leber. Darmkanal intakt. Mikroskopisch fanden sich in den Drüsen und in der Milz meist verkäste, wenig frische, in der Leber nur central verkäste, frische Tuberkel. Gehirn und -häute nicht verändert. Vereiterter Thrombus im linken Sinus petrosus superior, inferior und transversus mit Erweichung der am Felsenbein anliegenden membranösen Wandung. Die Aufmeisslung war zu spät gekommen und hatte die sekundäre Sinusphlebitis nicht mehr verhüten können.

22. **Rosenthal** (Wiener medizin. Halle. III. 22. 23. 1862. ref. Schmidt's Jahrbücher 1863. S. 232):

Männlich, 34 Jahre, rechts chronische Otorrhoe seit 20 Jahren. Schüttelfröste. Ikterus. Nackenstarre. Tod. Sektion: Rechtes Felsenbein cariös. Sinus transversus voll von eitrig zerfallenem Thrombus, seine Wandung entzündlich erweicht. Mehrfache Lungenmetastasen.

23. **Lancreaux** (Thèse de Paris 1862. ref. Schmidt's Jahrbücher 1863. 117. S. 232):

Männlich, 34 Jahre, rechts chronische Otorrhoe seit 20 Jahren. 2 Wochen vor der Aufnahme hatte Otorrhoe sistirt und waren Schüttelfröste und intermittirendes Fieber aufgetreten. Am folgenden Tage Ikterus ohne Leibschmerzen, Nackenstarre, sich rasch steigernde Delirien, Tod am 3. Tage nach der Aufnahme, am 17. Tage nach dem subacuten Endstadium.

Sektion: Die Gehirnhaut rechts injicirt, Gehirn oberflächlich erweicht. Sinus transversus bräunlich verfärbt, die Wände entzündlich verdickt und erweicht, enthält einen bräunlichgelben, blutig eitrigen Thrombus. Felsenbein cariös. Beide Lungen enthalten in den hintern Theilen blutige Infarkte und zahlreiche metastatische Herde. Leber, Pankreas, Nieren und Milz vergrössert und weich.

24 **Toynbee** (Die Krankheiten des Gehörorgans. Deutsch von Moos 1863): S. 318. Fall von **Heale**:

Weiblich, 20 Jahre, links chronische Otorrhoe. Unruhe. Schlaflosigkeit, Delirien. Abscess über dem linken Schlüsselbein. Nach Sistiren der Otorrhoe heftige Delirien, schliesslich Erysipelas, Coma und Tod.

Sektion: Wallnussgrosser Abscess im linken Kleinhirn; daselbst circumscripte Meningitis. Am Felsenbein allgemeine Erweiterung der Gefässlöcher durch ausgedehnte Caries, die in der Fossa sigmoidea einen grössern Knochendefect gesetzt hatte. Der linke Sinus transversus, dessen membranöse Aussenwand verfärbt, erweicht und theilweise durch Ulceration zerstört war, war von geronnenem mit Blut untermischtem Eiter angefüllt. Innenwand des Warzenfortsatzes 3 Linien breit im Sulcus transversus cariös unterbrochen. Grosser tiefliegender Halsabscess links. Eiter in Vena jugularis interna und innominata. Die Lungen waren von einer eitrigen Infiltration angefüllt (metastatische Abscesse?) ohne Verdichtung, und es war ein kleiner umschriebner Abscess zwischen der Pleura pulmonalis und der rechten Lunge vorhanden, welcher sich jedoch nicht in die Substanz der letztern ausbreitete (abgesackter Pyopneumothorax?).

25. S. 320. Fall 3. Weiblich, 15 Jahre, links chronische Otorrhoe seit $^1/_2$ Jahre. Bewusstlosigkeit. Prostration. Heftiger Kopfschmerz. Nachts Delirien. Auf rechter Lunge laute sonore Rhonchi. Links Gesichtslähmung. Urin unfreiwillig ab. Plötzliche Muskelcontractionen. Tod.

Sektion: Oberflächliche Erweichung des kleinen Gehirns links, wo es an's Felsenbein reicht. Gehirn und -häute gesund. Im linken Sinus transversus ein fester Thrombus; an seinem untern Theil war er mit dunkel gefärbten Eiter angefüllt; seine vordere Wand war an dem Knochen viel weniger als natürlich angeheftet. Gefässlöcher im Felsenbein breiter als natürlich. Eiterretention im Warzenfortsatz. Beträchtliche Adhäsionen befanden sich zwischen den Lungen und der Pleura costalis; auch Tuberkel-

ablagerungen, bedeckt von einem ungesunden, plastischen, faserstoffigen Exsudate; die Pleurahöhlen enthielten eine Pinte Flüssigkeit.

26. S. 323. Fall 4. Männlich, 12 Jahre, doppelseitige chronische Otorrhoe seit 2 Jahren nach Scharlach. Incision eines Warzenfortsatzabscesses links, der sich rasch mit Fieber, Kältegefühl und stärkern Ohrschmerzen gebildet hatte. Schläft viel, Stuhl und Urin unfreiwillig ab, somnolent. 2 heftige Schüttelfröste und beständiges lautes Schreien wegen eines heftigen Schmerzes im Kopfe, der die nächsten 8 Tage geringer, dann aber bis zum Tod wieder sehr heftig wurde. Plötzlich Convulsionen, weite Pupille, Tod 12 Tage nach den beiden Schüttelfrösten.

Sektion: Im Sulcus lateralis links gelöster Knochensequester, von Eiter umgeben. Abscess im mittlern Lappen des Grosshirns. Trommelfell mit grosser Oeffnung, da oberer Rand an das Promontorium angewachsen war und dadurch den Eiterabfluss aus dem Warzenfortsatz behindert hatte. Nähere Angaben über Beschaffenheit des Sinus transversus und der Lungen u. s. w. fehlen; der Fall steht aber „bei den Todesfällen in Folge von purulenter Infection".

27. S. 347: 20 Jahre, rechts chronische Otorrhoe seit 7 Jahren. Fieberschauer; Ohr- und Kopfschmerz rechts, Abscess hinter dem rechten Ohre, Gehirnreizung. Tod in 10 Tagen. Sektion: Abscess im linken Kleinhirn; Sulcus lateralis cariös, Eiter im Sinus lateralis; sekundäre Abscesse im Nacken und in der rechten Lunge.

28. $3^1/_2$ Jahr. Otorrhoe 2 Jahre. Ohr- und Kopfschmerzen. Abscess hinter dem Ohre, Delirien, Convulsionen. Tod nach 3 Wochen.

Sektion: Caries des äussern Gehörgangs und des Sulcus lateralis, Eiter im Sinus lateralis und in der Vena jugularis. Abscess im Nacken. Kleingehirn weich.

29. 9 Jahre, chronische Otorrhoe seit 5 Jahren. Ohr- und Kopfschmerzen. Abscess hinter dem Ohre. Delirien, Convulsionen. Tod nach 5 Wochen. Sektion: Sinus lateralis mit Eiter angefüllt; sein Sulcus cariös und mit der Trommelhöhle in Verbindung. Eiterablagerung in den Lungen.

30. **Tuchen** (Di. Breslau. 1858):

Fall 2. Männlich, 21 Jahre, rechts chronischer Ohrkatarrh ohne Eiterung. Hinterkopfschmerz anfangs heftig, verschwindet einige Zeit später vollständig. Ohrenfluss rechts bringt neue Kopf- und Nackenschmerzen, später Husten und Auswurf. Unfreiwillige Stuhl- und Harnentleerung. Delirien.

Sektion: Im Sinus petros. sup. und tentorii eitrig zerfallner, in Vena jugularis interna fester Thrombus. Hämorrhagisches Exsudat an der Hirnbasis. Rechts Pyopneumothorax; in beiden Lungen mehrere wallnussgrosse metastatische Abscesse. Milzvergrösserung.

31. **Schwartze** (A. f. O. II. S. 36):

Männlich, 50 Jahre, links acuter Ohrkatarrh mit Otorrhoe in der 4. Woche. Schlaflosigkeit und Druckempfindlichkeit des Warzenfortsatzes ohne Eiterverhaltung im Mittelohr. Verändertes Wesen. Nachlass aller Symptome, aber leichte rheumatische Schmerzen im linken Schultergelenk und linken Oberarm und totale Aphonie für mehrere Tage. Plötzlich in der 12. Woche Fieber und Symptome einer Pneumonie. Plötzlicher Tod durch Suffokation am 14. Tage der Lungenerkrankung und Ende des 3. Monats der Erkrankung.

Sektion: Rechts Pyopneumothorax mit eitriger Pleuritis nach Durchbruch eines faustgrossen metastatischen Abscesses im Unterlappen; daneben weitere verschieden grosse Abscesse gleichen Ursprungs. In den mittlern Aesten der A. pulmonalis finden sich an verschiednen Stellen weisse, feste, nicht adhärente Fibringerinnsel. Linke Lunge ohne Metastasen. Milz gross. Dura des Felsenbeins gesund, letzteres mit mehrfachen cariösen Lücken. Tegmen tympani papierdünn, nicht cariös. Im Mittelohr Caries und Eiterung. Der wahrscheinlichste Ursprung des Embolus sind die mit käsig eingedicktem Eiter erfüllten diploëtischen Räume in der Umgebung der Paukenhöhle.

32. **Schwartze** (A. f. O. II. S. 292):

Männlich, 10 Jahre, rechts chronische Otorrhoe. Schwindel. Ueber 2 Wochen fast täglich 1—2 Frostanfälle; zugleich Kurzathmigkeit und Husten ohne Auswurf. Leibschmerz. Durchfall. Hektische Schweisse.

Sektion: Rechts centraler Hirnabscess. Sinus petrosus inferior mit Eiterinhalt, die angrenzende Kleinhirnpartie graugrün verfärbt; cariöser Defekt in der angrenzenden Knochenpartie. Keine Gesichtslähmung. Im Felsenbein ausgebreitete Caries. In beiden Lungen mehrere, erbsen- bis haselnussgrosse metastatische Abscesse, central und mehr subpleural gelegen, in verschiedenen Stadien. 3—4 metastatische Abscesse in der Milz.

33. **Beck** (Deutsche Klinik. 1863. Nr. 48):

Männlich, 21 Jahre, rechts acute Eiterung mit Schwellung des Warzenfortsatzes; Wilde'sche Incision; schon am 6. Tage Ikterus und Zeichen einer beginnenden Pyämie, typhöses Fieber, in der folgenden Nacht Zunahme der Erscheinungen, einige Frostschauer, stärkerer Ikterus, Lähmung des Hypoglossus, Zunahme der seitlichen Halsschwellung, Delirien; später Aphonie, Lähmung der Kehlkopf- und Schlundmuskeln; Entfernung des Unterkiefers vom Oberkiefer unmöglich. Beim Auskultiren sind rechts keine, links nur unvollkommne Athmungsgeräusche hörbar. Pupillen nicht verändert. Coma, nach $^1/_2$ Stunde Tode am 8. Krankheitstage.

Sektion: Thrombus im rechten Sinus transversus und in V. jugular. int., deren membranöse Aussenwand vom Knochen durch Eiter abgelöst ist; am untern Ende der V. jugularis deutlich eitriger Zerfall des Thrombus. Im Foramen jugulare, N. glossopharyng., vagus, Recurr. Willisii, sowie N. hypoglossus im Foramen condyloid. zusammengedrückt und dort ihre Nervenröhren in beginnender fettiger Entartung. Im Felsenbein nur Eiterung, keine Caries; rechts mehrere tiefliegende Halsabscesse, gemeinschaftliche Gefässscheide stark injicirt. In rechter Lunge sechs kleine metastatische Abscesse. Milzschwellung.

34. **Moos** (Virch. A. B. 36. S. 501):

Männlich, 17 Jahre, doppelseitige chronische Otorrhoe seit 10 Jahren. Nach einer starken Durchnässung Kopfschmerzen, Erbrechen, starke Frostanfälle mit Hitze abwechselnd. Schmerzen am rechten Ohr. Blutegel am Warzenfortsatz. Nächte schlaflos und unruhig. Frostanfälle wiederholen sich, die nachfolgende Hitze durchschnittlich der Stärke des Frostes entsprechend; später Husten und Seitenstechen, erst rechts, dann links, Schmerzen im linken Arm. Eröffnung eines metastatischen Halsabscesses. Doppelseitige Pleuropneumonie, Sopor, Athem mit aashaftem Geruch; dabei die letzte Woche vor dem Tode subjective Erleichterung. Tod am 13. Tage des acuten Endstadiums. Sektion: Gehirn normal. Im rechten Sinus trans-

versus ein fester Thrombus, der sich hinten bis zum linken gleichnamigen Sinus und zum absteigenden Sinus occipitalis und vorn bis zum Foramen jugulare fortsetzt, und der an der Felsenbeinwand an mehreren Stellen in eitrigem Zerfall begriffen ist, da wo die Dura mehrere unregelmässige Substanzverluste zeigt. Demselben entsprechen cariöse Zerstörungen des Knochens an der Verbindungsstelle des Schläfen-, Hinterhaupts- und Scheitelbeins sowie im Warzentheil des Schläfenbeins in der Fossa sigmoidea. Die Communication der Warzenfortsatzzellen mit der Trommelhöhle ist durch eingedickten Eiter vollkommen aufgehoben. In der untern Trommelfellhälfte grössere Oeffnung. Beide Lungen zeigten im Oberlappen einen grossen metastatischen gangränösen Abscess und hinten unten ein abgesacktes jauchiges Exsudat von beträchtlicher Menge. „Die Unterleibsorgane ohne wesentliche Anomalie.“ — Die Fortpflanzung der Entzündung vom Ohr auf den Sinus lateralis war hier durch die Vene, die aus den Zitzenzellen in den Sinus führt, vermittelt worden.

35. **Koeppe** (A. f. O. II. S. 181):

Männlich, 22 Jahre, rechts chronische Otorrhoe seit frühester Kindheit. Seit 3 Jahren seiner Umgebung wiederholt geistesgestört erschienen. Tobsuchtsanfall durch Nasenbluten nachgelassen. 28. März 1865 Aufnahme in die Irrenanstalt. Besserung. 17. V.: Frösteln, Kopfschmerzen. 19. V. Otorrhoe fast ganz aufgehört; benommen, hustet. 20. V.: viel Schlaf. Frösteln. 21. V.: Nachts viel umhergeworfen; ängstliche Träume; erschwertes Schlucken. Beim Husten stechende Schmerzen im Rücken. Linke Lunge zeigt hinten unten Dämpfung, Bronchialathmen, consonirende Rasselgeräusche, rechts gröbere Rasselgeräusche. Rechts Gesichtszuckungen. 22. V.: stärkere Nasenblutung. Aus Ohr ergiesst sich continuirlich blutigjauchige Flüssigkeit. 23. V.: Nasenblutung Nachts fortgedauert, lässt nach. Nachts Delirien, leicht erregt. 24. V: Schwellung am Warzenfortsatz und an der seitlichen Halspartie, sodass Kopf schief gehalten wird. Zähne kaum von einander zu entfernen. Jactationen und Delirien. In der rechten Lunge auch infiltrirte Stellen. 26. V.: Gesicht nach rechts verzogen, rechter Masseter wie gestern ziemlich stark contrahirt. Lungenbefund derselbe. Dyspnoe. Tod beim Aufrichten. Sektion: Gehirn und -häute gesund, nur Gefässe der ganzen rechten Hirnhälfte blutreicher. Oberfläche des an das Felsenbein angrenzenden rechten Kleinhirns leicht verfärbt. Dura über dem Sinus transversus graugrünlich verfärbt. Im Sinus selbst bräunlich gelbliches, schmieriges zerfallnes Gerinnsel, das bis in die Mitte der V. jugularis hinunter reicht, deren Wand livide verfärbt ist. An der Aussenseite der membranösen Sinuswand ein ovales mit frischen Blutgerinnseln verstopftes, $3\,^1/_2$ Linien langes und $2\,^1/_2$ Linien breites Loch, das direct in's Felsenbein führt durch einen $7\,^1/_2$ Linien langen und $2\,^1/_2$ Linien breiten Knochendefect. Trommelfell, Hammer und Ambos fehlen. Im Gehörgang Polypen. Mittelohr und Warzenfortsatz durch zerfallnes Cholesteatom erweitert. Wässrige Infiltration der rechten Halspartie. Lymphdrüsenschwellung rechts mehr als links. Der linken Brusthöhle entströmt äusserst stinkendes Gas. Lunge grösstentheils zusammengesunken. Nur die untere Hälfte der Lunge mit der Thoraxwand verwachsen, bildet eine Höhle, die eine grosse Menge jauchiger grünbrauner Flüssigkeit enthält. In der Lunge selbst finden sich dicht unter ihrer Oberfläche 3 taubeneigrosse nekrotische Herde, deren einer zum Durchbruch der Pleura in diese Höhle geführt hat. Die rechte Lunge hat mehrere solche metastatische Abscesse. In den Verzweigungen der Art.

pulmonalis beiderseits reiten auf vielen Theilungsstellen der Gefässe grössern Kalibers Emboli, von denen einige mürbe und zerfallen erscheinen, andere weisslich und fest sind; vor einigen der puriformen Infiltrationen vollständig verstopfte kleinere Gefässe. Leber geschwellt. Milz gross. Nieren trübe. Darmfollikel besonders im Duodenum geschwellt.

36. **V. Troeltsch** (A. f. O. IV. S. 121):

Fall 1. Weiblich, 21 Jahre, täglich zur bestimmten Stunde auftretende Schüttelfröste. Schwangerschaft im 6. Monat. Stirnkopfschmerz, rechts chron. Otorrhoe seit 3 Jahren. Rechte Pupille weiter. „Die Schüttelfröste dauerten in derselben Heftigkeit fort.“ Frühgeburt eines 6—7 Monate alten Kindes, das einige Stunden lebte. Normale Lochien. 2 Tage später profuse stinkende Diarrhoen (15—20 am Tage). Erbrechen. Kopfschmerz. Coma unterbrochen von einem an den cri hydrocephalique erinnernden Schrei. Tod.

Sektion: Im rechten Sinus transversus eine eitrig gelbröthliche Masse. Extraduraler Abscess am Felsenbeindach mit cariösem Durchbruch des Knochens. In der Lunge mehrere metastatische Abscesse ohne Thromben. Trommelfell unverletzt. Im Warzenfortsatz Caries necrotica. Hammer und Ambos cariös in ihren obern Theilen. Die membranöse Wand des Sin. transversus ist dort gerade durch Infiltration und Schwellung verändert, wo die den Warzenfortsatz durchbohrende Vena mastoidea in ihn einmündet. Dieses Gefäss ist von Eiter und Jauche erfüllt und findet sich der Knochen um dasselbe herum missfarbig und etwas erweicht. Pyramidenspitze am Ganglion Gasseri und am Sinus cavernosus stark missfarbig. Milz vergrössert.

37. **Schwartze** (A. f. O. VI. S. 221):

Fall 1. Weiblich, 18 Jahre, seit 3 Jahren links Otorrhoe nach Scharlach. Plötzlich und ohne besondere Gelegenheitsursache Fiebersteigerung, zunächst ohne Schmerzen im Kopf und Ohr, später heftige Hinterkopfschmerzen, links Gesichtslähmung, Schwindel beim Aufrichten, Druckempfindlichkeit des Warzenfortsatzes. In der Nacht vom 3. zum 4. Tage die ersten Schüttelfröste, die sich fast täglich ganz unregelmässig mit Temperaturschwankungen von mehreren Graden im Laufe eines Tages wiederholten. Erbrechen und Kopfschmerz bei jeder Bewegung. Freies Sensorium. Am 7. Tage Druckempfindlichkeit der Vena jugularis viel stärker als vorher. Schluckbeschwerden steigern sich, besonders qualvoll beim Trinken; lallende Sprache steigert sich bis zur Stimmlosigkeit; Durchfall andauernd. Dyspnoe. Coma. Tod am 15. Tage des acuten Endstadiums.

Sektion: Thrombus im linken Sinus transversus fest, nach dem Foramen jugulare zu jauchig zerfallen; die missfarbige Jauche kann man bis zum For. jugulare verfolgen. Hals- und Brustsektion nicht erlaubt. Oberfläche des angrenzenden Kleinhirns 3 – 4 mm. weit eitrig infiltrirt. Im Felsenbein keine Spur von Caries. Trommelfell und 2 Gehörknöchelchen fehlen. Steigbügel durch Narbengewebe überzogen.

38. Fall 2. Männlich, $3\,^1/_2$ Jahre. Doppelseitige acute Scharlach-Ohreiterung. Kopfschmerzen, Zuckungen der rechten untern Extremität, allgemeine Convulsionen, die sich an einem Tage 4 Mal wiederholten: Ende der 2. Woche. Beim unvorsichtigen Aufnehmen aus dem Bette plötzlich Opisthotonus, allgemeine Zuckungen. Am 17. Tage krampfhafte Contraktur der linken obern Extremität, die sich nicht wieder verlor. Urin- und Koth

gehen unwillkürlich ab. Sensorium frei bis wenige Stunden vor dem Tode am 34. Krankheitstage und am 19. Tage des acuten Endstadiums.

Sektion: Icterus leicht. Sulziges Oedem der Pia. Sinus transversus links enthält breiig zerfallnen Thrombus, der sich in den Bulbus V. jugular. fortsetzt. Felsenbein äusserlich normal. Linke Lunge normal; die rechte hat im obern und mittlern Lappen je einen walnussgrossen, blutigen, keilförmigen Infarkt mit pleuritischer Reizung und Nekrose, und in der rechten Pleurahöhle ein durch Pseudomembranen vollständig abgekapseltes eitriges Exsudat von missfarbiger Beschaffenheit.

39. **Stokes** (A. f. O. VI. S. 231):

Männlich, 49 Jahre, rechts chronische Otorrhoe. Delirien seit 13. Januar 1870. Nach 4 Tagen Schwellung und erysipelatöse Röthung beider obern Augenlider besonders rechts; schwinden nach 2 Tagen. Warzenfortsatzschwellung: Weder Wilde'scher Schnitt noch Aufmeisslung entleeren Eiter. Tod 2 Tage später: am 12. Tage nach den ersten Delirien.

Sektion: Mittelohreiterung. Beiderseits extradurale Abscesse am Felsenbein, und eitrig zerfallne Thromben in beiden Sinus transversi und cavernosi und petros. sup. und inf.

40. **de Rossi** (A. f. O. VI. S. 231):

Rechts chronische Otorrhoe seit 3 Jahren. Kopfschmerz, intermittirende Schmerzen und Krämpfe der Nackenmuskeln. Schmerzhafte Anschwellung der rechten Halsseite. Lähmung der rechten Zungenhälfte. Pyämische Schüttelfröste. Krankheitsdauer 3 Wochen. Der heftige Kopfschmerz hörte am 6. Krankheitstage auf. Sektion: Sinus transvers. und oberes Ende der V. jugular. mit verjauchten Massen erfüllt; Felsenbein frei von Caries.

41. **Wreden** (Beiträge zur Lehre von der Thrombosis und Phlebitis Sinuum Durae matris. St. Petersburger medizin. Zeitschrift. 1870. XVII): S. 95. Fall 1:

Männlich, 30 Jahre, links chronische Mittelohreiterung; Schwindel, Sprache undeutlich durch gleichseitige Zungenlähmung; später Delirien; Pupillen verengt. Convulsivische Zuckungen in den Extremitäten. Secessus inscii; gleichseitiger Strabismus convergens. Coma. Tod.

Sektion: Eitrig zerfallner Thrombus im Sinus circularis Ridleyi; cavernosus und petrosus superior; „im linken Sinus transversus ein Faserstoffgerinnsel von jüngerm Datum". Dura des linken Felsenbeins und angrenzende Oberfläche des Kleinhirns in eitriger Infiltration. Ausgedehnte cariöse Zerstörungen im linken Wespen- und Felsenbein. Lungen gesund. In der Leber, näher zur obern Fläche, eine grosse Anzahl metastatischer Abscesse von der Grösse einer Erbse, das übrige Gewebe stark hyperämirt. Milz wenig vergrössert, auf dem Durchschnitt hämorrhagische Infarkte zeigend. Nieren hyperämirt. Darm gesund.

42. **Reimer** (Zur Diagnose der Phlebitis und Thrombose des Sinus cavernosus durae matris bei Kindern. Jahrb. f. Kinderheilkunde. N. F. 1871. S. 353):

Fünfjähriger Knabe, rechts acute Scharlach-Otorrhoe. Rechts Kopfschmerzen, Somnolenz, Aufschreien im Schlafe, Fieber bis 41,8°; Gesichtslähmung,

Ptosis des obern Augenlides, Strabismus externus und erweiterte Pupille rechts, schlagartiger Anfall mit Verlust des Bewusstseins und der Bewegung, 1 Stunde später grosse Unruhe und furibunde Delirien, Amaurose rechts, deutliche Protusion des rechten Bulbus, venöse Stauung und Oedem der Papilla n. optici. 4 Tage nach dem 1. Anfall neuer Verlust des Bewusstseins, auch linksseitige Ptosis und Erweiterung der Pupille, Strabismus divergens und Gesichtsödem. Tod.

Sektion: Der rechte Sinus transversus, in einen dicken dunkelblauen Wulst verwandelt, enthielt einen Thrombus, der sich bis in den Si. petrosus und cavernosus verfolgen liess. Die Wände des Si. cavernosus erschienen eitrig entzündet und das in ihm enthaltne wandständige Gerinnsel zum Theil schon in einen jauchigen Brei zerfallen. Dieselbe Gerinnselbildung setzte sich bis in die V. ophthalmica fort und ging durch die vordere Abtheilung des gleichfalls entzündeten Si. circularis Ridleyi, in dessen Umgebung das Zellgewebe ödematös infiltrirt vor, in den linken Si. cavernosus fort, hier aber ihrer Beschaffenheit nach entschieden von frischem Datum; die V. ophthalmica links war fort. Beginnende Caries im Mittelohr, Warzenfortsatz und Labyrinth. Zahlreiche Infarkte in beiden Lungen und Leber. Endocard. an der Mitralis injicirt, geschwellt, wie sammetartig rauh.

R. betont als auffällig für diesen Fall das Fehlen des für Pyämie doch charakteristischen Schüttelfrostes und erklärt das als Folge der allgemeinen Depression des Centralnervenapparats.

43. **Hoppe** (2 Fälle von Hirn-Sinus-Thrombose. Di. Berlin 1872):

1 Fall: Männlich, 17 Jahre, rechts acute Eiterung. Am 6. Tage heftiger Schüttelfrost, mehrmaliges Erbrechen. Druckempfindlichkeit und Steifigkeit im Nacken. Milzschwellung. Rechts Bronchialathmen und Rasseln. Starke Schmerzen in Fuss- und Cubitalgelenken mit rasch wachsender und vorübergehender Röthung der Umgebung. Kleine Hämorrhagie am obern Rande der linken Pupille. Später Delirien. Abscessöffnung am linken Oberarm. In der Bauchwand hochrothes auf Druck leicht verschwindendes Exanthem und einzelne punktförmige Hämorrhagien. Tod am 21. Krankheitstage.

Sektion: Gehirn- und Gehirnhäute normal. Im rechten Sinus transversus Thrombose und in der Vena jugular. intern. bis in die Vena anonyma hinunter eitrige Flüssigkeit; ihre Wandungen eitrig infiltrirt. Milz geschwollen. In der Medianlinie des Halses entleert sich beim Einschnitt dicker grüngelber Eiter. Beginnende Bronchopneumonie. Befund im Felsenbein fehlt.

44. **Grenet** (Des obliterations de la jugulaire interne. Thèse de Paris. 1873. S. 30):

Mann, 34 Jahre, rechts chronische Otorrhoe seit 14. Jahre. Vor 2 Wochen Otorrhoe sistirt, plötzlich Schüttelfröste und Fieber, als Intermittens diagnosticirt. Vor 2 Tagen Schüttelfrost und Delirien. Am Tage der Aufnahme: Schüttelfrost, Fieber, Unruhe, Ikterus, Delirien. In den folgenden Tagen Zunahme des Ikterus, Steifigkeit der Halsmuskeln. Schmerzen in der Lebergegend. Tod am 4. Tage. Sektion: Rechtes Felsenbein cariös. Im Sinus transversus ein 2 cm langer eitrig zerfallner Thrombus. In den Lungen mehrere metastatische Herde. Milz vergrössert, Leber und Nieren weich.

45. **Politzer** (Zur pathologischen Anatomie der consekutiven Sinusaffectionen. A. f. O. VII. S. 288):

Männlich, rechts chronische Otorrhoe mit oft rasenden Ohrschmerzen. Schüttelfröste, die sich in unregelmässigen Zwischenräumen wiederholten. Ikterus. Im Verlaufe der rechten Vena jugularis solider Strang gefühlt, bei Berührung äusserst empfindlich, später Husten, Seitenstechen und chokoladenförmiger, übelriechender Auswurf; Rasseln ohne Infiltration in der Lunge nachzuweisen. Dyspnoische Anfälle, Ikterus stärker, Bewusstsein schwindet 1 Stunde vor dem Tode. Sektion: Caries im Mittelohr und Warzenfortsatz; angrenzende Partie in der Fossa sigmoidea bei durchfallendem Licht durchscheinend mit deutlichen Venendurchtritten, aber nirgends Caries; aber angrenzende Aussen- und Innenwand des Sinus transversus entzündet und mit schmutziggrauen Gerinnseln bedeckt, die sich bis in das unterste Ende der V. jugularis fortsetzten. „In der Lunge" mehrere wallnussgrosse, gangränöse Herde, in deren Nähe bei einzelnen der eingewanderte Embolus aufgefunden wurde.

Lidell (On thrombosis of the cerebral veins and sinuses of the dura mater. The american Journal of the medical sciences. 67. 1874): bespricht nach dem Vorbilde von v. Dusch an 2. Stelle die Sinusthrombosen nach Mittelohreiterungen und citirt folgende Fälle, die ich hier einfügen will, da mir die Arbeit erst nach Abschluss meiner Statistik zugänglich geworden war.

1. Fall **Gray** (Transact. of Patholog. Soc. of London II. S. 97—99):
Weiblich, 19 Jahre, rechts chronische Ohreiterung seit 6 Monaten.
Sektion: Ausgedehnte Caries des Felsenbeins; frischer obturirender Thrombus im Lateralsinus. Meningitis.

2. Fall **Wilks** (Guy's Hospital Reports. 1861. S. 167):
1. Männlich, 23 Jahre, chronische Otorrhoe, sistirt seit 3 Wochen, Tod unter pneumonischen Symptomen. Sektion: Centralerweichter Thrombus im Lateralsinus, circumscripte Meningitis, Gehirn gesund. Metastatische Abscesse in beiden Lungen.

3. Fall: 2. Männlich, 52 Jahre, Felsenbeincaries mit typischen Pyämiesymptomen. Sektion: Tiefliegender Nackenabscess, eitrig erweichter Thrombus in Jugularis und Lateralsinus, Caries des Felsenbeins. Metastatische Pneumonie und Pleuritis beiderseits.

4. Fall: 3. Männlich, 21 Jahre, seit 4 Jahren rechts chronische Otorrhoe nach Ohrfeige. Vor 1 Woche Schüttelfröste, die sich später constant wiederholten, Erbrechen, Halsschwellung. Pyopneumothorax. Tod nach 17 Tagen.
Sektion: Gehirn gesund. Felsenbeincaries. Dura verfärbt. Eitrig erweichter Thrombus in Lateralsinus und Jugularis. Rechts Pneumothorax; in beiden Lungen Metastasen.

5. Fall: 4. Männlich, 17 Jahre, links chronische Otorrhoe seit Kindheit; plötzlich links Nackenschmerzen, Fieber und Schüttelfröste. Tod nach 2 Wochen durch Pneumothorax.
Sektion: Links Felsenbeincaries, Duradecke entzündet, angrenzende Hirnpartie verfärbt. Erweichter Thrombus allein im Bulbus und

V. jugularis, deren Wandung entzündlich infiltrirt war. Links Pyopneumothorax, doppelseitige Lungenmetastase, rechts mit pleuritischem Exsudat.

6. Fall **Dickinson** (Transact. Pathol. Soc. of London. XV. S. 26—28):

1. Männlich, 20 Jahre, rechts acute Ohreiterung seit $^1/_4$ Jahr. Vor 1 Monat Eröffnung eines Abscesses am Warzenfortsatz; Kopfschmerzen; seit 1 Woche epileptiforme Anfälle; links Hemiparese; Somnolenz, Coma. Tod.

Sektion: Rechts Meningitis; eitrig zerfallner, adhärenter Thrombus im Lateralsinus, der durch das Torcular Herophili etwas in den andern Lateralsinus hineinreichte, im hintern $^2/_3$ des Si. longitudinal. sup. bis in Piavenen hinein, in den an den Lateralsinus angrenzenden Hirnsinus, derselbe war nach der Jugularis zu fest verschliessend. Caries in Pauke. Sinusphlebitis war deutlich durch ein phlebitisch verändertes Knochengefäss aus dem nicht cariösen Warzenfortsatz fortgeleitet worden.

7. Fall: 2. Männlich, 22 Jahre, rechts Otorrhoe. Pyämische Symptome, Lungenmetastasen. Sektion: Meningitis. Dura an der vordern Felsenbeinwand perforirt. Subduraler Abscess am Sinus, der mit eitrig erweichtem Thrombus erfüllt wie die Jugularis, und aussen dicht oberhalb des Bulbus perforirt ist. Hühnereigrosser Schläfenlappen-, und wallnussgrosser Kleinhirnabscess. Trommelfell fehlt. Nirgends Caries. In beiden Lungen metastatische Abscesse.

8. Fall: **Brinton** (ibid. VI. S. 306—7):

Weiblich, 18 Jahre, vor 3 Wochen Scharlach. Aufgenommen mit Somnolenz, Prostration, linksseitiger Otorrhoe. Tod im Coma nach 8 Tagen.

Sektion: Eiter im Mittelohr und Warzenfortsatz links; perisinuöser Abscess. Sinus voll von eitrig erweichtem Thrombus, seine Wandung entzündet. Im linken Kleinhirn überwallnussgrosser Abscess.

L. betont (68. S. 84 ff.) die Häufigkeit und Möglichkeit der otogenen Sinusphlebitis durch Fortleitung phlebitischer Prozesse in den Knochengefässen, die vom Ohr nach den Hirnsinus ziehen, wobei gerade das Fehlen der Caries des Felsenbeins wesentlich ist. S. 92 beschreibt er eingehend die Veränderungen, die Thromben vom Anfang ihres Entstehens bis zur vollständigen eitrigen Verflüssigung durchmachen.

46. **Gee** (St. Barth. Hos. Reports. 1875. S. 75):

Männlich, 15 Jahre, seit 3 Wochen Kopfschmerzen. Bei der Aufnahme Delirien. Diarrhoe. Gaumenlähmung. Temperatur zwischen 38,4° und 40°, einmal 37,2, später Unruhe, Delirien. Am 4. Tage Stirnkopfschmerzen, Schmerzen im rechten Hypochodrium, Strabismus convergens. Rasselgeräusche an der rechten Lunge hinten unten. Temperatur 38,8—39,5. Tod am 7. Tage. Während der Krankheit kein Ohrenfluss und keine Ohrschmerzen.

Sektion: Trommelfell links perforirt. Die Mastoidzellen enhalten Eiter. Im Sinus longitudinalis Thrombus bis zum Vertex. Im Sinus transversus ein Thrombus, der nach hinten bis zum Torcular geht und adhärent ist, und nach unten in der Nähe des Vena jugularis eitrig erweicht ist, während die Vene selbst theilweise thrombosirt ist. Im obern und untern Lappen der rechten Lunge erweichte Infarkte. In der rechten Pleurahöhle 2 Liter getrübte Flüssigkeit. An der linken Lunge alte Adhärenzen. Milz vergrössert, weich.

47. **Guerder** (recherches sur les causes de la mort déterminée par les suppurations de l'oreille. Annales des mal. de l'oreille. 1876. S. 311):

Männlich, 12 Jahre, rechts chronische Otorrhoe seit frühester Kindheit. Nasenbluten, Zuckungen, Kopfdruck, aber keine Ohrentzünduug noch Druckschmerz am Warzenfortsatz. Plötzlich Blutung aus Ohr und Nase; dauert mit Unterbrechungen mehrere Tage. Tod nach 2 Tagen plötzlich und während des Trinkens. Sektion: Verfärbung der linken Kleinhirnoberfläche am Sinus transversus; rechts frische Hirnblutung am Kleinhirn. Im Sinus transversus rechts im hintern Abschnitt Speckhautgerinnsel, im vordern frischer Thrombus; hier ist membranöse Sinuswand durchbrochen entsprechend einem Defecte der knöchernen. Am Tegmen tympani Knochenneubildung. Im Gehörgang Polypen. Trommelfell, Hammer, Ambos fehlen; in Pauke und Antrum Cholesteatommassen. In den Verzweigungen des Art. pulmonal. beiderseits Embolien, theils erweichte, theils organisirte, einzelne kleinere Gefässe verstopft durch „des infiltrations puriformes".

48. **Dalby** (A. f. O. X. S. 72. British med. Journal. 1874. S. 336):

Männlich, 10 Jahre, links acute Mittelohreiterung nach voraufgegangenem Katarrh mit Warzenfortsatzentzündung mit heftigem Fieber und wiederholten Frostanfällen. Eröffnung des Warzenfortsatzes ohne Eiterentleerung; zuletzt pneumonische und pleuritische Symptome. Tod in 5. Woche. Nie Bewusstlosigkeit. Sektion: Caries des Tegmen tympani und der Fossa sigmoidea, extraduraler Abscess. Keine Thromben in dem Sinus transversus. Im rechten untern Lungenlappen metastatische Abscesse mit pleuritischem Exsudate.

49. **Tourneret** (A. f. O. X. S. 255):

Weiblich, 43 Jahre, rechts acute Ohreiterung. Mit Nachlass der Otorrhoe Frostanfälle, hohes Fieber, Obstipation mit Auftreibung des Abdomen. 3 Wochen später plötzlicher Nachlass der Kopfschmerzen unter Eintritt heftiger Schmerzen im linken Hypochondrium. Dilatation der Pupillen, Icterus, Dicrotismus, Delirien, Coma, unfreiwilliger Abgang von Koth und Urin. Tod 4 Wochen nach Beginn der Erkrankung nach plötzlichem Fieberabfall. Sektion: Gehirn intakt. Schläfenbein äusserlich ohne Caries. Milz geschwollen und erweicht, mit metastatischen Abscessen. In der rechten Niere 2 metastatische Abscesse. Frische Peritonitis. Zahlreiche submuköse Ekchymosen im Darm, nirgends Geschwüre. Herz, Leber, Lunge gesund.

50. **Küpper** (A. f. O. XI. S. 22):

Männlich, 21 Jahre, links chronische Otorrhoe seit 11 Jahren im Anschluss an einen Schlag auf's Ohr; damals sofort heftiger Schmerz, Blutung aus dem Ohre; Pat. musste nach Hause getragen werden und konnte 6 Monate das Zimmer nicht verlassen. Plötzlich, angeblich nach Erkältung, starker Schüttelfrost, hohes Fieber, Kopfschmerz und Schmerz am Hinterhaupte beim Bewegen. Hier hatte sich nach 4 Tagen eine teigige Geschwulst gebildet, bei deren Incision kein Eiter, nur Blut entleert wurde. Noch an demselben

Abende ein heftiger Schüttelfrost, dem in unregelmässigen Zwischenräumen täglich 1—2 neue Frostanfälle folgten; zugleich Husten, Brustst echen und blutig tingirtes Sputum. Tod am 14. Tage.

Sektion: Im Sinus transversus bis zum Bulbus V. jugularis eitrig zerfallner Thrombus. In Paukenhöhle und Warzenfortsatz Cholesteatommassen. Weichtheile der linken Nackengegend ödematös geschwollen und theilweise mit Eiter gefüllt. Der Eiter unter der Incisionswunde steht mit dem Sinus transversus durch das Foramen mastoideum in Verbindung. Die Vene desselben ist mit Eiter, diejenige des Foramen condyloideum posterius mit einem festen Thrombus gefüllt. Keilförmige Infarkte in den Lungen und der Milz. Im Felsenbein war eine directe Communication des Sulcus transversus mit dem Eiterherde im Ohre nicht nachzuweisen.

51. **Spencer** (A. f. O. XI. S. 73):

Negerknabe, 14 Jahre, links chronische Otorrhoe. Bei der Aufnahme mässiger Husten, hektisches Fieber. Fistel hinterm Ohr seit 3—4 Monaten; eine 2. Fistel unmittelbar vor dem Tragus seit 1 Jahre: beide mit übelriechendem Eiter. Schlafsucht. Schwindel. Tod während des zu Bettgehens.

Sektion: Dura mater am Felsenbein perforirt (zweifelhaft, obschon intra vitam, oder erst beim Herausnehmen des Gehirns); angrenzende Hirnpartie auf $^1/_2$ Zoll tief erweicht. In der rechten Lunge etwa ein Dutzend kleiner Abscesse. Leber gross. Knöcherner Gehörgang bis auf eine kleine Partie an der hintern Wand vollständig obliterirt. Im Tegmen tympani und an innerer Felsenbeinwand befand sich je ein Loch, gross genug, um den Daumen einführen zu können. Es fehlt jede Angabe über den Befund in den Hirnsinus.

51. **Roosa** (A. f. O. XI. S. 189):

Männlich, 25 Jahre, rechts chronische Otorrhoe seit 4 Jahren. Seit 2 Wochen viel Kopf- und Ohrschmerzen; 4 Tage später periodische Frostanfälle, pneumonische Symptome, Druckempfindlichkeit der Nackenseite. Am folgenden Tage Hervortreten des rechten Auges aus der Orbita und Schwellung der linken Nackenpartie. Am folgenden Tage war auch das linke Auge vorgetrieben, und „anscheinend blind." Nach 2 Tagen Tod, Mitte der 3. Woche des acuten Endstadiums. Sektion: Beiderseits Exophthalmus, allgemeine Hirnhyperämie; im rechten Sinus transversus Eiter, in der V. jugularis Thrombus. Fötides Empyem der rechten Pleurahöhle. Von Trommelfell oder Gehörknöchelchen keine Spur. Die knöcherne Wand des Sinus lateralis cariös; Tegmen tympani bläulich verfärbt.

53. **Gauderon** (A. f. O. XI. S. 264):

Weiblich, 35 Jahre, links seit Kindheit taub, nach Masern rechts acute Eiterung. Fieber, Erbrechen, Schwindel, Kopfschmerzen und Prostration. Kopf constant nach links gehalten, jede Bewegung macht die heftigsten Schmerzen. Tod am 10. Krankheitstage ohne Lähmungen oder Zuckungen.

Sektion: Tegmen tympani in 20 Pfennigstückgrösse zerstört und Dura daselbst grauschwarz verfärbt. An der hintern Felsenbeinwand extraduraler Abscess. Im Sinus transversus fötide Eitermassen; an seiner vordern Wand besteht eine Perforation, die einer gleichen Knochenlücke im unterliegenden Knochen entspricht, sodass Sinus und Mittelohr in direkter Verbindung

stehen. Vena jugularis durch festes Blutgerinnsel verstopft. Meningitis basilaris; und haselnussgrosser, oberflächlicher Abscess mit fötidem Inhalt im linken Kleinhirn. „In beiden Lungenspitzen eine ziemliche Anzahl frisch entstandner grauer Tuberkel".

54. **Southey** (Otitis interna following possible scarlet fever-extensive necrosis of temporal bone — secondary circumscribed meningitis, abscess in lungs, empyema, and pericarditis. Th m. Ti. and Gaz. 1876. Vol. II. S. 353):

Männlich, 14 Jahre. Wahrscheinlich Scharlach; links acute Warzenfortsatzentzündung mit deutlicher Schwellung am 11. Tage. Wilde'sche Incision entleert zwar hinreichend Eiter und bringt subjective Erleichterung, bleibt aber ohne jeden Einfluss auf die Temperatur, die bis zum Tode eine mehr continuirlich hohe blieb. Unterhalb dieser Stelle entwickelte sich rasch ein neuer Abscess mit bedeutender Schwellung des Halses. Am 17. Tage Dämpfung über der rechten Lungenspitze, Bronchialathmen, pleuritisches Reiben am Schulterblattwinkel, verminderte Athmung an der Lungenbasis. Pericarditisches Reiben. Tod ruhig, am 27. Tage der Krankheit.

Sektion: Ausgedehnte Nekrose des Felsenbeins, das aussen durch den ausgedehnten Halsabscess weithin blossgelegt war. Gehirn normal. Nur Dura mater des Felsenbeins leicht entzündet, sonst keine Meningitis: In der linken Fossa jugularis unterhalb der Gefässwand derselbe Eiter wie im Warzenfortsatz und Gehörgang. In der rechten Lunge von der 3. bis 6. Rippe abgekapselter Pyopneumothorax nach Durchbruch eines oberflächlichen Lungenabscesses. In beiden Lungen, nahe der Oberfläche mehrere metastatische Abscesse in verschiedener Grösse und Erweichung. Allgemeine pericarditische Verwachsung ältern Datums. Die andern Organe gesund. — Die Angabe über das Trommelfell fehlt. Auch sind die Hirnsinus offenbar nicht berücksichtigt worden; daher der Ursprungsort der Metastasen nicht festzustellen, sehr wahrscheinlich ist es nach dem Sectionsbefund der Bulbus superior der Vena jugularis interna.

55. **Fox** (Otitis interna followed by Thrombosis of superior petrosal Sinus and Pyaemic deposits in Lungs. Th. m. Ti. and Gaz. I. 1877. S. 390):

Weiblich, 17 Jahre, links acute Otorrhoe ohne entzündliche Schwellung in der Umgebung und ohne besondere Ohrschmerzen. Temperatur gleichmässig hoch. Frösteln, Zuckungen. Tod am 24. Krankheitstage.

Sektion: Gehirn und -häute gesund; im Sinus petrosus superior ein fester adhärenter halborganisirter, in der Mitte aber eitrig zerfallner Thrombus, der nicht bis in die V. jugularis interna hineinreicht; die anderen Sinus normal. Metastasen in beiden Lungen, und die Blutgefässe voll von einer weissen fibrinösen Masse.

56. **Taylor** (disease of ear, followed by Thrombosis of the lateral sinus and jugular vein-pyaemic abscess in the Lungs. Th. m. Ti. and Gaz. I. 1877. S. 444):

Männlich, 15 Jahre, links chronische Eiterung seit 6—7 Jahren. Plötzlich heftige Stirnkopfschmerzen, Ohrensausen, Frösteln, linke Pupille weiter. Starke Temperaturschwankungen, einmal von 97° auf 104°. Rechts Strabismus convergens abwechselnd und Doppeltsehen. Die Venen des Augen-

hintergrundes voll und geschlängelt. Dämpfung und Bronchialathmen der rechten Lunge hinten. Tod am 16. Krankheitstage im Coma.

Sektion: Gehirn und -häute normal bis auf eine halbkronengrosse Verfärbung der linken Kleinhirnoberfläche. Im Mittelohr nur Eiter, keine Nekrose. Im linken Sinus transversus schwarzgrünlich verfärbter Thrombus. In der linken V. jugularis, deren Wandungen entzündet, ein eitrig zerfallner Thrombus bis zur V. innominata hinabreichend. In der V. subclavia flüssiges Blut. In der rechten Pleurahöhle viel Eiter. In beiden Lungen viele metastatische Abscesse.

57. **Schwartze** (A. f. O. XII. S. 125):

Männlich, 28 Jahre, rechts chronische Otorrhoe seit Kindheit. Seit letztem Jahre mehrere Anfälle von Ohr- und Kopfschmerzen, Schlaflosigkeit und Fieber. Parese des Facialis. Polypen; nach Abtragung derselben zwar subjective Erleichterung im Kopfe, aber allnächtlich profuse Schweisse. Operation am Warzenfortsatz mit Meissel und Handbohrer findet kein Antrum mastoideum, eröffnet aber Labyrinth; darnach complete Gesichtslähmung und die charakteristischen Erscheinungen der Labyrinthverletzung: Schwindel, Erbrechen bei jeder Kopfbewegung, Verschwinden der früheren Kopfknochenleitung. Am 16. Tage nach der Operation entsteht sofort nach der Ausspritzung des Ohres ein sich rasch ausbreitender dumpfer Schmerz im Scheitel, Erbrechen und häufiges Frösteln; 4 Tage später erster heftiger Schüttelfrost mit profusem Schweisse, der sich in den nächsten 6 Tagen täglich einmal in wechselnder Intensität wiederholt. Sensorium frei. Zweifellose Zeichen einer metastatischen Pneumonie mit qualvollen stechenden Schmerzen. Tod im Sopor am 27. Tage nach der Operation.

Sektion: Linke Lunge im untern Lappen mit hämorrhagischem Infarkt, zuführender Arterienast thrombosirt; die rechte ebendort mit einem hämorrhagischen und abscedirenden Infarkt. Milz gross. Gehirn und Dura mater zeigen oberflächliche Erweichung und Verfärbung nur an der Partie, die dem Sinus transversus anliegt. Letzterer mit einem missfarbigen, grösstentheils erweichten, ältern Thrombus erfüllt, welcher 2 cm tief in die Vena jugularis hineinragt. Felsenbein äusserlich normal. Kein Eiter im innern Gehörgang. Im Vestibulum Eiter, in Schnecke mässige Hyperämie, kein Eiter. Die knöcherne Wand des Sinus transversus ist gebildet von vollständig eburnisirtem, weissem Knochen, an welchem keine Spur von Entzündungserscheinungen bemerkbar ist. Die Dicke desselben beträgt an der schmalsten Stelle noch 0,5 cm. Da die Vena aquaeductus vestibuli und die Vena auditiva interna nachweisbar frei von Entzündung und Eiter waren, bleibt nur die Möglichkeit einer Fortleitung der septischen Stoffe auf dem Wege der Lymphbahnen. Besonders schädlich waren vielleicht die Versuche gewesen, die feinen Oeffnungen im membranösen Verschlusse des Gehörgangs durch Laminariacylinder zu dilatiren, weil dadurch gerade Veranlassung gegeben werden musste, auf den im Ohre zurückgehaltnen Eiter einen stärkern Druck auszuüben.

58. **Bezold** (Aerztliches Intelligenzblatt. 1878. Nr. 47):

Männlich, 24 Jahre, rechts chronische Otorrhoe seit Kindheit nach Trauma. Plötzlich heftiger Schmerz im Hinterkopf und Schwindel beim Aufrichten. 2 Tage nachher sehr heftiger, 3stündiger Schüttelfrost; 40°. Schmutzig verfärbter Polyp der Membrana Shrapnelli abgetragen. 6 Blutegel. Delirien. Morgens neuer Frost mit nachfolgender Hitze. Nicht ganz 3 Wochen später Tod unter pyämischen Erscheinungen.

Sektion: Gehirn und -häute normal. Im Sinus transversus, dessen knöcherne Wandung normales glattes Aussehen hatte, flüssiges Blut; seine membranöse Wandung durch weiches eitriges Infiltrat stark verdickt. In der Lunge mehrere embolische Eiter- und Jaucheherde. Milzvergrösserung. Subduraler Abscess am cariös durchlöcherten Tegmen tympani. Infiltration der Sinuswandungen nicht wie gewöhnlich vom Antrum mastoideum ausgehend, sondern vom Tegmen tympani zum Sinus petrosus sup., dann auf den Sinus transversus und auf das Emissarium Santorini, sich ausbreitend, in welchem ein gelber Pfropf steckte.

59. **Moos** (Z. f. A. u. O. VII. S. 215):

Männlich, 30 Jahre, rechts chronische Otorrhoe seit 10 Jahren. Seit 14 Tagen heftigere Schmerzen im Ohre und rechter Kopfhälfte. Schwindel. Lichtscheu. Seit Aufnahme am 3. Oktober 1874 bald nach einander mehrere Schüttelfröste. Somnolenz. Schmerzen im linken Oberarm. Jactationen, dann mehrere Schüttelfröste kurz nach einander mit einer Temperatur zwischen 39,8 ° und 41,4 °. Pneumonie rechts hinten unten. Sopor. Tod am 7. Tage.

Sektion: Eitrig zerfallner Thrombus im rechten Sinus transversus und obern Theile der V. jugularis interna und in den Emissariis Santorini des Felsenbeins. Trommelfell mit einer grossen centralen Perforation, ausgefüllt von einem Polypen. Ambos fehlt. Metastatische Infarkte der Lunge mit circumscripter Pleuritis. Schwellung von Milz, Leber und Nieren.

60. **Williams** (Z. f. O. VIII. S. 127):

Männlich, 6 Jahre, links chronische Otorrhoe. Fistel im Warzenfortsatz. Schüttelfröste mit profusen Schweissen und nachfolgender Temperatursteigerung zu wiederholten Malen. Beschleunigtes Athmen und Bruststechen. Rasseln über der ganzen Lunge; später rechts Erscheinungen von Pyopneumothorax. Tod. Sektion: Gehirn und -häute normal. Gehirnsinus nicht untersucht. Warzenfortsatz und Pauke in eine grosse Höhle verwandelt, voll von dickem Eiter, die durch 2 kleine Venen direct mit der Vena maxillaris interna verbunden ist. Beide Lungen übersät mit einer ungeheuren Zahl von Abscessen von Gerstenkorn- bis Haselnussgrösse: die rechte enthielt vielleicht 3 Mal so viel derselben als die linke. Rechts Pyopneumothorax.

61. **Chimani** bei Politzer (Lehrbuch f. Ohrenheilkunde. 1878. S. 614):

Links acute Mittelohreiterung nach kaltem Bade bei 23jährigem Soldat. Nach 16 Tagen Symptome von Eiterretention, Schüttelfröste mit einer Temperatursteigerung bis auf 40,3 °, welchen bald eine schmerzhafte Entzündung im rechten Sternoclaviculargelenk, starke Respirationsbeschwerden und Icterus folgten. Bei raschem Sinken der Temperatur und Collaps Tod nach 23 Tagen. Sektion: Keine Veränderung in Gehirn und Blutleitern. Mittelohr mit dickem, übelriechendem Eiter gefüllt, seine Schleimhaut dunkelroth gewulstet, am Promontorium kleines Geschwür; hintere Trommelfellhälfte zerstört; in den Lungen zahlreiche erbsengrosse, käsige Infarkte; eitrige Entzündung des rechten Sternoclaviculargelenks und Ablösung des ersten Rippenknorpels von seiner Insertion an dem Manubrium sterni.

62. **Petrenz** (Hirnerscheinungen nach Otorrhoe. Di. Würzburg. 1878):

Männlich, 20 Jahre, rechts chronische Otorrhoe seit 1 Jahre. Plötzlich Stirnkopfschmerzen, Steifheit des Halses, Schlaflosigkeit, Schwindel, Erbrechen.

Rechte Pupille weiter. Zunehmende Schwellung am Warzenfortsatz. Schüttelfröste mit nachfolgenden Schweissen und Temperatursteigerung. Zunehmende linksseitige Ptosis und Strabismus convergens. Links Gesichtslähmung. Rechter Bulbus prolabirt mehr als der linke. Icterus. Somnolenz. Husten. Tod Ende der 5. Woche des subacuten Endstadiums.

Sektion: Leib aufgetrieben. Jauchiger Thrombus im Sinus rectus, im rechten Sinus transversus, petrosus superior und inferior, daselbst subduraler Abscess. Das Felsenbein daselbst am Krankheitsprozess nicht afficirt. Das Ueberschreiten der Entzündung scheint hauptsächlich seinen Weg längs der bindegewebigen Scheiden jener Gefässe genommen zu haben, die an der Dura mater durch die Fissura petroso-squamosa sich hinziehen. Im Sinus longitudinalis findet sich an der hintern Seite ein festes cruorartiges Gerinnsel, in der Convexität verschmächtigt sich dasselbe, nach vorn ist der Sinus frei. Die Intima dieser Vene ist im Wesentlichen unverändert. Erster Stirnlappen rechts oberflächlich verfärbt. Im rechten Kleinhirn wallnussgrosser Abscess abgekapselt. Meningitis an der Basis daselbst. In beiden Seitenventrikeln trübes Serum. Jauchiger Abscess an dem obern Abschnitt der Halswirbelsäule. Pleura beider Lungen schmutzig graugrün verfärbt; links ist sie noch an 2 Stellen perforirt und führt in 2 abgekapselte Höhlen, die eine übelriechende grünliche Jauche enthalten. Die Lungen collabiren wenig. Metastatischer Abscess in der vergrösserten Milz. Leber verfettet.

63. **Kretschy** (Wi. m. W. 1879. 11 u. 12):

Fall 1: Männlich, 23 Jahre, plötzlich heftiger Schmerz in Hinterkopf und Stirn; früher mal Ohrensausen, aber kein Ohrenlaufen gehabt. Kopf steif nach oben rückwärts gehalten. Am 10. Tage einziger starker Schüttelfrost. Starke Empfindlichkeit im Verlaufe der Vena jugularis interna. Kathetherismus des Ohrs mit Trommelfellperforation bringt Erleichterung. Bauch aufgetrieben. Milz und Leber geschwollen. Icterus. Links hinten unten an der Lunge Dämpfung. Schmerzen im linken Schultergelenk. Schwellung beider Sprunggelenke. Fast täglich profuse Schweisse, ein förmliches Zerfliessen des Organismus. Abmagerung zum Skelet. Bewusstsein bis einige Stunden vor dem Tode erhalten. Puls und Temperatur hatten sich stets auf mittlerer Höhe erhalten. Verlaufsdauer nicht angegeben.

Sektion: Im linken Sinus transversus Thrombus im eitrigen Zerfall. Sinus jugularis erfüllt von Eiter, ebenso eine einmündende kleine Knochenvene. Membranöse Wand der Sinus missfarbig, leicht zerreisslich. Cholesteatom der Pauke. Trommelfell fehlt ganz. Zellgewebe um V. jugul. sin. bis in die V. anonym. serös-eitrig infiltrirt und missfarbig. V. anonyma sin. bis kurz vor Einmündung in V. cava durch Thrombus obturirt; nach oben reichte derselbe bis in die V. jugular.; das untere Ende war in seiner Mitte zu einem bräunlichen Fluidum zerflossen. Die einmündenden Venen um ein Dritttheil erweitert. In beiden Lungen viele bohnen- bis haselnussgrosse, jauchige Abscesse und obturirende Thrombosen in den Lungenarterien. Milz vergrössert. Metastatischer Abscess am linken Akromiom extrakapsulär.

64. **Burckhardt-Merian** (A. f. O. XIV. S. 175):

Weiblich, 19 Jahre, seit Kindheit chronische Otorrhoe links. Plötzlich Kopfschmerzen, Schlaflosigkeit, dyspeptische Erscheinungen. Warzenfortsatz schwoll an. Benommenheit. Am 11. Tage Nachts 1 Frost mit nachfolgender Temperatur von 40 °; am folgenden Tage Frost von 40 Min. Dauer, Bewusst-

losigkeit, Zähneknirschen, Convulsionen. Pupille links verengt. Nach einem Tage scheinbarer Besserung Sopor, Erweiterung beider Pupillen, Gesichtslähmung links und Tod am 16. Tage des acuten Endstadiums.

Sektion: linksseitige Meningitis. Sinus an der Basis mit dünnflüssigem, dunklem Blute gefüllt. Im linken Sinus petrosus sup. ein adhärenter Thrombus, der sich nicht in den Sinus transversus fortsetzt. An der Aussenfläche der Dura des Erstern findet sich eine längliche, ca. frankgrosse gelblich verfärbte Stelle, die an mehreren Stellen durchlöchert den Thrombus freilegt. Im darunter liegenden Knochen eine haarsiebartig durchlöcherte Stelle von Bohnengrösse, die direct in's Antrum führt. Pauke voll von Polypen, von denen der eine den äussern Gehörgang, der andere die Tubemündung vollständig verlegt hat, die Warzenzellen fehlen vollständig.

65. **Thompson** (Otitis with abscess of the cerebellum and pyaemia. Th. m. Ti. and Gaz. 1880. I. S. 497):

Weiblich, 12 Jahre, rechts chronische Otorrhoe seit 6 Jahren. Kopfschmerzen, Schläfrigkeit, viel Erbrechen. In den folgenden 18 Tagen bis zum Tode 12 Schüttelfröste, sehr viel Erbrechen, Kopfschmerzen zuerst in der Stirn, dann im Hinterkopf, zuletzt auf der rechten Nackenseite mit circumscripter Schwellung derselben. Hyperästhesie, Delirien, Schwindel, spontaner Abgang von Urin und Stuhl. Quälender Husten und Schmerzen in beiden Brustseiten: Abgeschwächtes Athmen über beide hintern untern Lungenpartien mit Knisterrasseln links. Somnolenz. Tod in Convulsionen am 23. Tage nach dem ersten Kopfschmerz. Puls zumeist hoch, selbst 163 i. M., Athmung zumeist frequent, niemals mit Cheyne-Stokes'schem Phänomen, Temperatur anfangs continuirlich hoch, vom 13. Tage vor dem Tode an mit pyämischen Schwankungen bis zu 5,8° am Tage.

Sektion: Abgekapselter, kastaniengrosser Abscess mitten im rechten Kleinhirnlappen, im linken Corpus striatum ein Tuberkelknoten. Dura mater des Kleinhirns mit der des rechten Felsenbeins, die durch extraduralen Abscess an der hintern Seite abgehoben ist, verwachsen. Keine Meningitis sonst. Im rechten Sinus transversus eitrig zerfallner Thrombus, der sich fortsetzt in die V. jugularis interna bis zur Subclavia, von welcher Stelle an sich ein nicht adhärenter, theilweise decolorised Thrombus durch die Cava bis in das rechte Herzohr erstreckt. Trommelfell verdickt, mit kleiner Perforation unten. Eingedickter Eiter im Mittelohr, Labyrinth und innern Gehörgang; cariöse Knochenerweichung. In der rechten Lunge zahlreiche haselnussgrosse metastatische Herde in den verschiedensten Stadien, von der einfachen hämorrhagischen Form, von dem eitrigen Zerfall in der Mitte bis zur vollständigen eitrigen Erweichung. Lunge sonst infiltrirt. Die linke Pleura zeigte viele Ekchymosen, die linke Lunge zahlreiche frische metastatische Herde. Milz, Leber und beide Nieren frisch geschwellt.

66. **Johnson** (Case of septic infection of the lungs from necrosis of the petrosus bone. Th. m. Ti. and Gaz. I. 8. Mai 1880. S. 504):

Männlich, 14 Jahre, rechts chronische Mittelohreiterung. In der 6. Woche starke Schweisse, öfters Frieren, Brststechen, kein Erbrechen, Kopfschmerzen, Lungen gesund, Albuminurie. Mässiges Fieber. Die folgenden Tage Delirien wechselnd mit Bewusstlosigkeit. Stuhl und Urin unfreiwillig. Vorn auf der Lunge viel Rasselgeräusche. Hoher Puls. Tod Mitte der 7. Woche. Sektion: beiderseits eitrige Pleuritis. In beiden Lungen mehrere

mehr subpleural gelegene Infarkte, von Hirsekorn- bis Wallnussgrösse, zumeist in eitrigem, jauchigem Zerfall; sonst nur Bronchitis. Die übrigen Organe nur entzündet, ohne Metastasen. Gehirn gesund. Der rechte Sinus transversus enthielt einen einfachen Thrombus, nicht vereitert; während die Vena jugularis interna Eiter enthielt. Unter dem Sinus fand sich innen ein extraduraler Abscess, der von der Spitze des Felsenbeins bis zum Foramen jugulare hinabreichte. Das Felsenbein war an der ganzen innern Wand mehrfach cariös durchbrochen, das Labyrinth war desorganisirt und das Mittelohr enthielt Cholesteatommassen.

67. **Rifky Hassan** (Des abscés de l'encèphale déterminés par la carie du rocher. 1879. Obs. XVII. S. 63):

Weiblich, 35 Jahre, links chronische Otorrhoe seit Kindheit. Seit 3 Wochen Kopfschmerzen. Keinerlei Lähmungen. Tod im Coma.

Sektion: 3 hämorrhagische Infarkte in der linken Lunge. Aranchnitis in der Fossa sphenoidal. Im anliegenden Hirntheile grosser Abscess. Dura vertärbt und erweicht um eine kleine Oeffnung, die durch das cariöse Felsenbein in das eitererfüllte Mittelohr hineinführt. Im Sinus lateralis ein Thrombus.

68. **Burckhardt-Merian** (A. f. O. XIV. S. 178. Fall 2):

Männlich, 2 Jahre, links chronische Otorrhoe. Zunehmende Schwellung des Warzenfortsatzes. Krämpfe der Extremitäten, Zähneknirschen, Augenverdrehen. Wilde'sche Incision; später Durchfliessen des Spülwassers durch's Ohr. Apathie. Pupillen weit. Später gingen die meningitischen Symptome ganz zurück. Nie Frost. Plötzlich Convulsionen und Tod. Hatte Anfangs ein „Exanthem am Gesäss und den Armen" gehabt, ohne sich darnach zu schälen.

Sektion: Fistel im Warzenfortsatz. Hydrocephal. ext. und intern. Meningitis tuberculosa. Im linken Sinus petrosus sup. ein fester Thrombus; im linken Si. transversus ein das Lumen nicht ausfüllender, zum Theil frischer, zum Theil älterer Thrombus. In der äussern häutigen Sinuswand fehlt ein Stück von 23 mm, und die Lücke ist von einem nekrotischen Gewebsstück ausgefüllt. Die angrenzende Knochenwand sieht aus wie ein durch zahllose Nadelstiche durchlöchertes Stück Papier. Im Warzenfortsatz und Mittelohr ausgedehnte Caries; ein normales Antrum fehlt vollkommen. Vom Trommelfell steht nur noch die Membrana Shrapnelli mit dem nekrotischen Hammer. Rechts Pyopneumothorax; in der rechten Lungenspitze linsengrosse, käsige Knoten, zerstreut in derselben bohnengrosse, jauchige, zerfallne Herde; in der linken Lunge ebenso zahlreiche käsige Herde zerstreut. Milz vergrössert, mit Tuberkeleinlagerungen.

69. **Allen** (The Lancet. May 15. 1880. ref. Z. f. O. IX. S. 230):

Mädchen, 19 Jahre, seit Kindheit doppelseitige Otorrhoe und Krampfanfälle. Plötzlich neue Ohr- und Kopfschmerzen. Erbrechen. Ende der 2. Woche Paraplegie, Brustschmerzen rechts. Lähmung beider untern Extremitäten, Hyperästhesie, Fieber, doppelseitige Pleuritis, Mydriasis, Sopor. Während der letzten Lebensstunden starke Schweisse. Tod am 21. Tage nach dem subacuten Anfang. Sektion: Abscess im rechten Schläfenlappen. Eiter im Mittelohr, Warzenfortsatz und Labyrinth. Trommelfell, Hammer, Ambos fehlen. Intracranieller Abscess oberhalb des Tegmen tympani. Rückenmark in der obern Hälfte des Cervicaltheils abnorm fest, in der untern und in der obern Hälfte des Dorsaltheils erweicht, beim Schnitt vorquellend und namentlich

hinten mit den Häuten verwachsen. Unterer Lungenlappen hepatisirt, ein abgesacktes Empyem an seiner Basis, mit einem kleinen Abscess in der Lunge communicirend. Links leichte Pleuritis, Lunge an der Basis ödematös, congestionirt, zeigt einige oberflächliche Infarkte an ihren Rändern in verschiednen Stadien der Eiterung.

70. **Prentiss** (ref. Z. f. O. XI. S. 355):

Männlich, 31 Jahre, mit chronischer Otorrhoe rechts. Plötzlich Frostanfall mit nachfolgendem Fieber; Ohr- und gleichseitiger Kopfschmerz; und die gewöhnlichen Symptome der Pyämie. Tod am 30. Tage des acuten Endstadiums.

Sektion: Gehirnhäute normal. Im Vorderlappen der linken Hirnhemisphäre kleiner Abscess. Dura mater des rechten Felsenbeins dunkelmissfarbig, der darunter gelegne Knochen war cariös. Eine Knochenfistel führt vom Mittelohr in den Sinus transversus hinein, der mit Eiter und Blut gefüllt ist. In den Lungen zahlreiche kleine Infarkte.

71. **Dalby** (A. f. O. XV. S. 184):

Männlich, 10 Jahre, links acute Eiterung, später unregelmässige Frostanfälle mit intermittirenden Kopfschmerzen. Eröffnung der Warzenzellen mit einer Sonde (probe) entleerte keinen Eiter und blieb ohne Einfluss auf Verlauf. Schmerzen im Kopfe zunehmend, Frostanfälle dauerten fort, später Husten, pleuritisches Exsudat. Keine Bewusstlosigkeit. Tod Ende der 5. Krankheitswoche. Sektion: In den Sinus laterales keine Thromben; am Tegmen tympani subduraler Abscess, und cariöser Defekt, der sich bis zum Sulcus sigmoideus hinstreckt. Im untern Lappen der rechten Lunge mehrere mit fauligem Eiter gefüllte Abscesse; dann Pleuritis.

72. **Schwartze** (A. f. O. XVI. S. 265):

Männlich, 22 Jahre, doppelseitige Otorrhoe seit 18 Jahren nach Scharlach. Plötzlich Kopfschmerzen, Schwindel, Nackenschmerz beim Bewegen des Kopfes, in den nächsten 8 Tagen 5 Mal unregelmässig wiederkehrende Frostanfälle von 15—20 Minuten Dauer. Am rechten Halse und längs der Vena jugularis Druckschmerz. Warzenfortsatz weder ödematös noch geröthet. Aufmeisslung desselben; Sclerose: alter, käsiger, stinkender Eiter entleert. Nach 2 Tagen ein rudimentärer und 3 Tage nachher ein 2. ausgesprochner Schüttelfrost von 10 Minuten Dauer. Anschwellung an rechter Halsseite im Zunehmen. 2 Wochen später plötzlich Aenderung des Krankheitsbildes: Lichtscheu, Schmerzen im linken Auge, Doppeltsehen, rasch entsteht links ausgesprochner Exophthalmus, mit Schwellung der Conjunctiven und Augenlider. Auch rechts beginnender Exophthalmus. Coma. Tod ohne Convulsionen 24 Tage nach der Aufmeisslung und am 36. Tage nach dem Beginn des acuten Endstadiums.

Sektion: Ikterus. Im Sinus transversus rechts jauchig zerfallner Thrombus, der sich hinten in eine Knochenvene, vorn in den Bulbus V. jugularis und weiter nach dem Clivus zu fortsetzt, der durch ein reichliches missfarbiges, eitriges Exsudat vom Knochen abgelöst ist. Ein gleicher Eiter-Thrombus findet sich in beiden Sinus cavernosi; beiderseits ist das Ganglion Gasseri eitrig infiltrirt. Am Halse rechts findet sich unter dem Kopfnicker ein grosser Abscess mit dünnem, jauchigem und mit Gasblasen gemischtem Eiter. Die Vena jugularis ist vollkommen im Abscess untergegangen; das untere Ende derselben ist 2—3 cm oberhalb des Schlüssel-

beins erhalten und mit flüssigem Blute gefüllt. Die rechte Lunge zeigt in der Spitze ausgeheilte Tuberkulose, die linke im Unterlappen metastatische Abscesse. Milz gross. Rechtes Felsenbein oberflächlich nicht verändert. Trommelfell, Hammer, Ambos fehlen. In der Fossa sigmoidea demarkirte Nekrose; im Warzenfortsatz und Mittelohr Caries. Der klinische Verlauf war insofern eigenthümlich, als trotz metastatischer Infarkte in der Lunge keine für diese metastatische Form der Pyämie charakteristischen jähen Temperaturcontraste zur Beobachtung kamen; noch ungewöhnlicher war, dass während des ganzen Verlaufs überhaupt keine hyperpyretischen Temperaturen notirt sind.

73. **Habermann** (aus Zaufal's Klinik. A. f. O. XVIII. S. 87):

Weiblich, 7 Jahre, doppelseitige chronische Otorrhoe, seit 8 Tagen rechts neue Schmerzen und Fieber, Anschwellung des Warzenfortsatzes, wiederholtes Erbrechen, Schüttelfrost. Aufmeisslung entleert reichliche käsige Massen. Fortdauer der Schüttelfröste, Tod 13 Tage nach der Operation, 21 Tage nach dem Beginn des acuten Endstadiums. Thrombose des Sinus sigmoideus, die gewiss schon vor der Aufmeisslung vorhanden war.

74. **Larsen** (A. f. O. XVIII. S. 181):

Weiblich, 13 Jahre. Tod 8 Tage nach der Erkrankung an Cyanose; fortwährende Delirien. Die Diagnose „Typhus" war besonders wegen des Aussehens und der Ausbreitung eines über den Körper zerstreuten Exanthems, während des Krankheitsverlaufs zweifelhaft geworden.

Sektion ergab Pyämie: purulentes Perikardialexsudat, lobuläre Pneumonie, zerstreute embolische Prozesse, Mikrokokkenherde; und links Mittelohreiterung mit Caries. Sonstige Hirnbefunde fehlen.

75. **Katz** (B. kl. W. 1881. Nr. 12):

1. Fall. Männlich, 22 Jahre, angeblich Typhus. Rechtsseitige Kopfschmerzen, Otorrhoe, und Fistel im Warzenfortsatz. Während der 6tägigen klinischen Behandlung fast täglich Schüttelfröste, Ikterus und Temperaturschwankungen zwischen 37 und 40°. Tod.

Sektion: Rechts Cholesteatom des Ohrs mit glattwandigen Höhlen im Mittelohr und Warzenfortsatz. Cariöse Knochenlücke in Fossa sigmoidea. Trommelfell fehlt, nur noch Hammerstummel erhalten. Gehirn und -häute normal. Sinus transversus mit schmutzig grauen Thrombusmassen erfüllt, welche sich in die Vena jugularis bis zur Mitte des Halses erstrecken. Ikterus. Milztumor. Zahlreiche multiple Lungenabscesse.

76. **Mahomed** (Th. m. Ti. and Gaz. 1883. I. S. 572):

fand in 1 Falle von Mittelohreiterung, bei dem er den Warzenfortsatz eröffnet hatte, bei der Sektion viele metastatische Abscesse in beiden Lungen und Sinusphlebitis in dem anliegenden Sinus transversus und in der Vena jugularis interna.

77. **Beck** (Sinusthrombose und Pyämie in Folge von Otitis interna. Memorabilien. Z. f. prakt. Aerzte. 1883. S. 452):

Männlich, rechts subacute Eiterung mit Druckempfindlichkeit des Warzenfortsatzes. Kopfschmerzen. Erbrechen. Icterus. Nephritis. Tod am 5. Tage nach der Aufnahme in's Lazareth. Sektion: Ikterus. Keine Meningitis

noch Encephalitis. Eitrig zerfallner Thrombus im rechten Sinus transversus und petrosus superior; ersterer steht mit dem innern Gehörgang in Verbindung, aus welchem sich ähnliche Massen entleeren. In Mittelohr und Schnecke nur Eiterung, keine Caries, Gehörknöchelchen fehlen. Unterlappen der rechten Lunge enthält haselnussgrossen metastatischen Abscess dicht unter der Pleura mit Infiltration der Umgebung bis Hühnereigrösse. Charakteristische Schüttelfröste waren nicht zugegen.

78. **v. Troeltsch** (Gesammelte Beiträge zur Pathologischen Anatomie. des Ohrs. S. 154):

2 3/4 Jahre alter Knabe mit doppelseitiger chronischer Mittelohreiterung. Rechts Gesichtslähmung, später Fieber und Anschwellung der rechten Infra-Clavicular gegend. Opisthotonus; kein Erbrechen. Tod ohne Convulsionen.

Sektion: Im Subarachnoidalraum erstreckt sich vom rechten Theil des Clivus bis zur Medulla hinab eine bedeutende Eiteransammlung. Hydrocephalus internus. Im 4. Ventrikel eitrige Flüssigkeit. Metastatische Abscesse im linken Unterlappen der Lunge; Pericarditis, Perihepatitis mit oberflächlichen eitrigen erbsengrossen Knötchen. Perisplenitis mit weisslichen Knötchen in der Milz. Nieren blutreich, ihre Rindensubstanz gelb. Trommelfell und Gehörknöchelchen fehlen. Warzenfortsatz überall cariös. Nervus facialis fehlt an seinem oberhalb des ovalen Fensters durch Caries eröffneten Kanal vollkommen, sonst eitrig erweicht. Eiterung auch auf diesem Wege fortgeleitet zur hintern Schädelgrube. Im Sinus transversus rothes Blutgerinnsel. Patient befand sich wegen verbreiteter Ekthyma non syphiliticum im Krankenhause.

79. **Wiethe** (Ueber einen Fall von Zellgewebsentzündung der Orbita in Folge eitriger Mittelohrentzündung. ref. M. f. O 1884 S. 63):

Mädchen, 20 Jahre, rechts chronische Otorrhoe seit Kindheit nach Scharlach. Nach Erysipelas neuer Ohrfluss. Plötzlich starke Ohr- und Kopfschmerzen, zunehmende Schwellung am Warzenfortsatz. Trommelfell fehlt. Caries am Promontorium. Bei Druck auf Abscess hinter der Ohrmuschel quillt Eiter aus dem Ohre. Incision. Sonde dringt durch Knochenfistel in's Mittelohr. Irrigation der Wunde, die zuerst leichten Wasserabfluss durch Ohr zeigte, gelingt bald nicht mehr. Am 2. Tage nach der Incision Schüttelfrost 1 Stunde lang, Erbrechen; Temperatur, schon bisher zwischen 37,5 resp. 38,4 und 40, und 40,2 ° schwankend, auf 41 ° gestiegen. Am folgenden Tage Erscheinungen einer rechtsseitigen metastatischen Pneumonie; wiederholt Schüttelfröste und Temperatursteigerung auf 40,8 und 41 °. Mehrfach Erbrechen. Nackensteifigkeit, Pupille links ad maximum erweitert. Ophthalmoskopisch Pupille verwaschen, Venen stärker geschlängelt. Allgemeine Hyperästhesie. Sopor. Beiderseits besonders rechts Exophthalmus. Conjunctiva Bulbi chemotisch. Beiderseits ausgesprochene Schwellungspapille. Tod am 5. Tage nach der Wilde'schen Incision.

Sektion: circumscripte eitrige Pachymeningitis externa und interna mit nachfolgendem acuten Hirnödem. Thrombose des rechten Sinus transversus mit Vereiterung des Thrombus und Thrombose des Sinus petrosus superior und inferior, der Sinus cavernosi und der Jugularis interna; metastatische Pneumonie, Pyämie. Sulcus transversus eitrig infiltrirt. Ein Durchbruch von Eiter auf die Schädelbasis hatte nicht stattgefunden. Die Thrombose des Sinus transversus war somit durch Aufnahme von Jauche in die Venen

der Schleimhautauskleidung der Warzenzellen oder durch Filtrirung durch die Venenkanäle erfolgt, die eitrige Meningitis entstand erst im Gefolge der Sinusphlebitis. Im Mittelohr und Warzenfortsatz war nur Eiter vorhanden gewesen, Caries nur im Aditus ad Antrum mastoideum.

80. **Stacke** (A. f. O. XX. S. 272):

Männlich, 12 Jahre, rechts chronische Otorrhoe seit 1 Jahre. Perforation der Shrapnell'schen Membran. Eiterretention im Warzenfortsatz. Aufmeisslung desselben eröffnet Antrum mastoideum nicht. Die ersten 5 Tage nach der Operation fieberfrei; am 6. Schüttelfrost, Erbrechen, Temperatursteigerung auf 41 °. 3 Tage später der 2. Schüttelfrost bei 39,4 °; und die nächsten 5 Abende je einer mit Temperaturen um 40 herum. Am 10. Tage nach der Aufmeisslung pleuropneumonische Symptome links; 3 Tage später Pyopneumotherax, der 2 Mal pungirt wurde. Am 17. und 24. Tage nach der Aufmeisslung trat eine starke, stossweisse Blutung aus der Knochenwunde auf, die durch Tamponade gestillt werden musste. Tod am 29. Tage nach der Aufmeisslung, subnormale Temperaturen zuletzt.

Sektion: Eitrig zerfallner Thrombus im linken Bulbus venae jugularis, der stecknadelkopfgross perforirt und von Eiter umgeben ist. Paukenhöhle nicht cariös, nur voll von käsigen, stinkenden Eitermassen. Caries des Hammerkopfes. Im Antrum centrale Caries. Aufmeisslung hat Dura des Sinus transversus, der stark nach vorn sich vorgebogen hatte, blossgelegt, nicht verletzt; dieselbe ist von dieser Stelle bis zum Bulbus der Vene abgelöst. Knöcherner Boden der Paukenhöhle durchscheinend dünn. In der Schädelhöhle sonst nichts Abnormes. Metastatische Abscesse in beiden Lungen, links Pyopneumothorax. Fettleber.

81. **Stacke** (A. f. O. XX. 276):

Männlich, 37 Jahre, acute Mittelohreiterung seit 3 Wochen. Wilde'sche Incision; Aufmeisslung des fistulösen Warzenfortsatzes; Incision eines tiefliegenden Senkungsabscesses am Halse. 5 Tage nach der Operation stieg die Temperatur auf 40 °, mit leichtem, rudimentärem Frost; bald darauf links Bruststechen und Kurzathmigkeit. 2 Tage darauf Collaps und Tod am folgenden 8. Tage nach der Aufmeisslung. Oeffnung im Trommelfell, vorn unten, hatte sich 2 Tage nach der Aufmeisslung definitiv geschlossen.

Sektion: Im Sulcus transversus unregelmässiger cariöser Defekt 1 cm lang, $^1/_2$ cm breit. Der Sinus selbst ohne Thrombus. Im Bulbus. Venae jugularis ein älterer Thrombus bestehend aus schwarzbrauner bröckeliger Cruormasse mit Eiterzellen. Die Wand der Vene zum Theil mit Eiter umspült. Facialiskanal ohne Veränderung. In Pauke wenig Eiter. In linker Lunge 2 keilförmige hämorrhagische Infarkte mit umschriebener Pleuritis. Fettleber.

82. **Stacke** (A. f. O. XX. S. 278):

Männlich, 52 Jahre, links acuter Mittelohrkatarrh. Paracentese, Wilde'sche Incision, Aufmeisslung des Warzenfortsatzes. Temperatur stieg langsam nach der Aufmeisslung in die Höhe und blieb continuirlich gegen 39 °. Am 15. Tage nach der Aufmeisslung Tod unter Schüttelfrost.

Sektion: Cariöse Defekte an der obern Fläche des Felsenbeins, und im Sulcus transversus, gedeckt durch normale Dura. In der Schädelhöhle findet sich nur eine circumscripte Hyperämie der Dura mater über dem linken Felsenbein. Im Antrum Caries und „Lücken nach dem Sulcus

transversus und der Fossa glenoidalis hin.“ Im innern Gehörgang und Labyrinth kein Eiter. Trommelfell hinten unten perforirt, in Pauke keine Caries. In der Haut des Epigastriums zahlreiche, kleine blasse Petecchien: grössere finden sich auf dem Pleuraüberzuge des linken untern Lungenlappens. Milzschwellung.

83. **Cockle** (Chronic otorrhoea. sudden supervention of cerebral symptoms, rapidly fatal by thrombosis ol lateral sinus. Th. m. Ti. and Gaz. 1884. I. S. 830):

Männlich, 15 Jahre, rechts chronische Otorrhoe, ohne äussere Mitbetheiligung des Warzenfortsatzes. Viel Kopfschmerzen, Ophthalmoskopisch rechts Gefässe erweitert. Rechts Gesichtszuckungen, links Strabismus convergens, Photophobie. Delirien. Somnolenz. Petecchien über den ganzen Körper mit Ausnahme von Gesicht und Nacken. 3 Blutegel. Eisbeutel auf Kopf. Coma, Stuhl und Urin unfreiwillig entleert. Nie Erbrechen. Fieber continuirlich hoch. Tod. Sektion: Zahlreiche Petecchien der Haut. In der linken Pleurahöhle fibrinös-eitriges Exsudat. In beiden Lungen zahlreiche, erbsen- bis wallnussgrosse, gangränöse Abscesse. Gehirn und -häute gesund, nur die an das rechte Felsenbein angrenzenden Partien des Kleinhirns und des Schläfenlappens verfärbt. In dem rechten Sinus transversus und in der V. jugularis interna ein adhärenter farbloser Thrombus. Fossa sigmoidea an einer Stelle cariös durchbrochen. Herz und Bauchorgane gesund.

84. **Jacobson** (A. f. O. XXI. S. 304):

Weiblich, 29 Jahre, links chronische Otorrhoe mit Polypen seit frühester Kindheit. 3 charakteristische Schüttelfröste mit rascher Temperatursteigerung auf 41 °. Warzenfortsatz druckempfindlich. Milzschwellung. Albuminurie. Ikterus. 4. Schüttelfrost mit 41,6 ° Temperatur. Schmerzen an der linken Halsseite und an der Wirbelsäule. Tod am 12. Tage nach dem ersten Schüttelfrost. Zuletzt mehr gleichmässig hohe Temperatur.

Sektion: Allgemeiner starker Ikterus. Cariöser Defekt des Tegmen tympani durch gesunde Dura des Felsenbeins gedeckt. Der Sinus transversus thrombosirt. Linke Vena jugularis zeigt jauchige Infiltration. Von einer Oeffnung über dem ovalen Paukenfenster kommt man in einen mit fauligen Granulationsmassen resp. Detritus gefüllten Krater, der den hintern halbzirkelförmigen Kanal, den Vorhof und die Schnecke einnimmt, und der sich durch ein an der obern Wand des Bulbus venae jugularis befindliches Loch in denselben fortpflanzt. Gehörknöchelchen vorhanden. In der Lunge zahlreiche jauchige metastatische Abscesse, frischer pulpöser Milztumor. Parenchymatöse Leber- und Nierenentzündung.

85. **Burnett** (A. f. O. XXII. S. 156):

Männlich, 30 Jahre, tuberculös; rechts chronische Otorrhoe mit Warzenfortsatzentzündung. Im Trommelfell grosse Perforation. Aufmeisslung des Warzenfortsatzes brachte zuerst Erleichterung für „mehrere Tage“. Nach 14 Tagen traten Schmerzen in der Lebergegend, dann Schüttelfröste ein und nach wenigen Tagen starb der Patient.

Sektion: Abscesse in der Leber, Adhäsionen des Duodenums, ein Lungenabscess. Käsige Massen im Mittelohr und Warzenfortsatz, der sklerotisch ist und nur einen Fistelgang in die hintere Gehörgangswand zeigt.

86. **Kretschmann** (A. f. O. XXIII. S. 222):

Männlich, 9 Jahre, doppelseitige chronische Otorrhoe seit 2 Jahren; links mit Polyp und Warzenfortsatzentzündung. Bei der Aufmeisslung zeigte sich die Knochenschale dünn, und in dem grossen Höhlenraum lag hinten der Sinus transversus vor. 9 Tage nach der Aufmeisslung der 1. Schüttelfrost, der sich die nächsten 5 Tage täglich wiederholte; Temperatur zumeist bis 41 gestiegen. Am 14. Tage nach der Operation links Pyopneumothorax constatirt. Schüttelfröste traten jetzt nicht mehr auf. 3 Tage später Tod.

Sektion: Im linken Sinus transversus grösstentheils im eitrigen Zerfall begriffner fest adhärirender Thrombus. Pyopneumothorax links ausgehend von einem durchgebrochnen metastatischen Lungenabscess, ausserdem beiderseits mehrere bis wallnussgrosse, oberflächlich gelegne, zum Theil in Zerfall begriffne metastatische Abscesse. In den zu diesen Partien führenden Arterien finden sich Thromben.

87. **Kretschmann** (ebenda S. 223):

Männlich, 6 Jahre, doppelseitige chronische Otorrhoe seit frühester Kindheit; zuletzt seit 3 Wochen Schwellung am rechten Warzenfortsatz. Mehrfache Schüttelfröste. Bei der Aufmeisslung zeigte sich hinten deutlich fühl- und sichtbar der blossliegende Sinus transversus. Seitdem fast täglich 1 Frost. Am 7. Tage rechts Pyopneumothorax. Tod am 9. Tage.

Sektion: Im rechten Sinus transversus Thrombus adhärirend und in puriformer Schmelzung ergriffen, fortreichend bis in den linken Sinus transversus. Die Aussenwand $^1/_2$—1 cm unterbrochen und mit dem Antrum mastoideum communicirend. Im rechten Pleuralsack 1 Liter milchiger Flüssigkeit; in der lateralen Seite des Unterlappens eine markstückgrosse, in Zerfall begriffne, geschwürige Stelle; ausserdem beiderseits mehrere metastatische Lungenabscesse.

88. **Bull** (ref. A. f. O. XXIII. S. 161):

Männlich, 16 Jahre, links chronische Otorrhoe seit 4—5 Jahren. Plötzlich starke Kopfschmerzen; innerhalb 2 Wochen entwickelte sich ein apathischer Zustand mit Reizbarkeit bei jeder Störung, ab und zu Delirien, Harnbeschwerden, leichter Durchfall. Intercurrirendes allgemeines Zittern, „als ob ihn fröre“. Leichte tâche méningitique, Sopor, unfreiwillige Ausleerungen, Contraktur der Kniee, abwechselnd allgemeines Zittern. Tod in der 3. Woche.

Sektion: Wandständige Thrombose des linken Sinus transversus und der Vena jugularis bis an die Clavicula. Die Lichtung beider Gefässe erfüllt mit missfarbigem Eiter. Gehirnhäute, besonders an der Basis, mit zerstreuten punktförmigen Ekchymosen. Tegmen tympani cariös, Hirnhautdecke und angrenzende Hirnpartie missfarbig. Links oben Pyopneumothorax; reichliche metastatische Herde in beiden Lungen. Bronchialdrüsen- und Milzschwellung.

89. **Rohden u. Kretschmann** (A. f. O. XXV. S. 112):

Männlich, 26 Jahre, links Otorrhoe seit Kindheit, rechts acuter Ohrschmerz seit 4 Wochen, und Otorrhoe seit 2 Wochen, mit wiederholten Schwindelanfällen und öfterm Erbrechen. Am Tage vor der Aufnahme ein heftiger Schüttelfrost. Rechts Paracentese entleert massenhaftes eitriges Exsudat; Abends ein halbstündiger Schüttelfrost und 41° Temperatur. Am folgenden Tage Schmerzen im linken Ellenbogen und Kniegelenk; Schwellung

daselbst rasch zunehmend. Permanente Delirien, zuletzt Sopor. Tod in der 5. Woche der Erkrankung.

Sektion: Gehirn normal. Im rechten Sinus transversus ein grösstentheils rother, mit einzelnen weissen Stellen gemischter, den Wandungen adhärirender, nicht sehr bröckeliger, auch im Innern nicht erweichter Thrombus, der sich bis in's Foramen jugulare erstreckt. Membranöse Aussenwand des Sinus auch nicht da erkrankt, wo sich ein 5 mm langer und 3 mm breiter cariöser Defekt der Knochenwand zeigt. Eiter in Warzenfortsatz- und Mittelohrhöhle. Im serösen Ueberzuge des linken Ventrikels mehrere Ekchymosen. Milztumor. An beiden Armen sind die Gelenke nicht erkrankt, aber Haut und Muskeln von einem bernsteingelben, leicht getrübten Oedem durchtränkt. — Metastasen in den Lungen scheinen nicht dagewesen zu sein; letztere überhaupt nicht erwähnt.

90. **Katz** (D. m. W. 1887. Nr. 48. S. 1046):

Fall 1. Weiblich, 7 Jahre, links acute mit Krisis endende Lungenentzündung und rechts acuter Ohrkatarrh, der chronisch und eitrig wurde. Nach 6 Wochen plötzlich starke Schmerzen, Frost, heftiges Erbrechen, die sich wiederholten. Warzenfortsatz druckempfindlich. Schwindel. Schmerzen in der Schläfengegend. Aufmeisslung refüsirt. Eisbehandlung bringt vorübergehende Euphorie für 4 Tage. Später wieder Fieber, Kopfschmerz, Erbrechen, Hyperästhesie gegen Geräusche. Nach weitern 3 Tagen 40,9. 160 Pulse; Sensorium frei. Aufmeisslung des Warzenfortsatzes: $^1/_8$ cm tief wird schlechter dünnflüssiger übelriechender Eiter entleert. Temperaturabfall von 40,4 auf 37 °, blieb den folgenden Tag. Am 2. Tage Frost und 39,3; am 3. Tage nie unter 39,0 ° und bei sehr hohen Temperaturen ging Patientin unter Erscheinungen der metastatischen Pneumonie zu Grunde.

Sektion: Pia an der Convexität durch gelbe Infiltration leicht getrübt. Im Sinus transversus, der in seiner vordern Wand erheblich verdickt ist, und petrosus superior derber Thrombus. Dura mater an der hintern Felsenbeinfläche graugrün verfärbt. Trommelfell perforirt; Paukenschleimhaut bis zum Ostium tympanicum diphtheritisch zerfallen. Ueber dem Hammer-Ambosgelenk cholestearinartige weisse Massen.

91. **Habermann** (Zur Pathologischen Anatomie der Ozaena simplex sive vera. Z. f. H. VII. ref. A. f. O. XXV. S. 139):

Männlich, 19 Jahre, seit 2 Jahren rechts chronische Otorrhoe. Rechts fehlt das Trommelfell ganz, Hammergriff isolirt; vom Amulus tympanicus geht Narbe nach der Promontorialwand, welcher den untern Paukentheil vom obern vollständig abschliesst, sodass Abfluss des Eiters aus dem Antrum unmöglich war. Paukenschleimhaut unten granulirt. Tod am 4. Tage nach der Aufnahme. Sektion bestätigt Sinusthrombose, ausserdem Lungenabscesse, Pleuritis etc.

92. **Simon** (ref. Lancial. De la Thrombose des sinus de la duremère. 1888. S. 84):

Weiblich, 9 Jahre, seit 3 Jahren links chronische Otorrhoe. Druckschmerz am Hinterkopf. Aufgenommen am 21. 4.—22. 4. Hauthyperästhesie, Schüttelfrost. Mund und Zunge nach links abweichend. Stuhl und Harn unfreiwillig ab. 25. 4. Kopf leicht nach hinten gezogen. Allgemeine Hyperästhesie. Nasenblutung. 26. 4. auch ziemlich reichlich Ohrblutung. Cyanose. Ekchymosen auf den Extremitäten. Pupillen erweitert. Crepitirende Rassel-

geräusche über beiden Lungen. Tod am 28. 4. Temperatur mit starken täglichen Intermissionen zwischen 38,4° und 41° in der Zeit schwankend.

Sektion: Am Tegmen tympani und am innern Gehörgang Caries; Dura mater daselbst verdickt und mit fibropurulentem Exsudat bedeckt. Im Sinus transversus und petrosus superior eitrig zerfallne Thromben. Gehirn gesund, nur Hyperämie der Pia. In beiden Lungen zahlreiche theils ältere, theils neuere Infarkte. Die Pleura der linken Lunge mit fibropurulentem Exsudat bedeckt. Milz geschwellt. Leber und Nieren congestionirt.

93. **Politzer** (Lehrbuch der Ohrenheilkunde. 2. Auflage. S. 319): 32 jährige Magd, December 1884 mit pyämischen Erscheinungen und starkem Verfall der Kräfte aufgenommen, hatte seit Kindheit linksseitige chronische Otorrhoe und seit 14 Tagen Fieber und Kopfschmerzen. Untere Trommelfellhälfte fehlte, geringe Sekretion, wiederholte Schüttelfröste, Schmerzhaftigkeit im Verlaufe der linken Vena jugularis, Haemoptysis, Lungenödem, Tod am 5. Tage der Beobachtung. Sektion: Trommelfellperforation, Polypen am untern Abschnitte des Promontoriums. Der obere und mittlere Trommelhöhlenraum ist von einem glatten, blendend weissen, bohnenförmigen Cholesteatom angefüllt, dessen vorderes rundliches Ende bis in die Nähe des Ost. tymp., das hintere abgerundete Ende, den Eingang in die Warzenzellen ausfüllend, bis an das Antrum mastoideum reicht. Im Antr. mastoid. jauchiges Retentionssekret, der Sinus sigmoideus in Folge der Einwirkung des zersetzten Sekrets entzündet, dunkelroth, jedoch nicht cariös. Sinusphlebitis. Thrombose.

94. **Szenes** (A. f. O. XXVI. S. 155): Männlich, 34 Jahr, links chronische Otorrhoe. Ohr- und Kopfschmerzen mit Fieber, wie schon im vorigen Jahre 6 Wochen lang gedauert, seit 5 Tagen wiedergekehrt, je 3 Tage später rechts und links Zeichen einer Lungenentzündung, später Delirien und nach weitern 2 Tagen (also am Ende der 2. Krankheitswoche) Tod unter den Erscheinungen einer heftigen Dyspnoe.

Sektion: Meningitis und Encephalitis an der linken Basis. Grünlichgraue Verfärbung des linken Sinus transversus und der angrenzenden Felsenbeinpartie. Trommelfell fehlt bis auf Hammergriffstummel. Cochlea sequestrirt. Fenestra rotunda, Proc. pyramidal. und cochlear. fehlen ganz. In beiden Lungen zahlreiche subpleurale erbsen- bis nussgrosse metastatische Abscesse; „eine Höhle brach mit einer kleinen Oeffnung in die Brusthöhle" rechts. — Links $^1/_2$ Liter braune stinkende fibrinöse Flüssigkeit im Pleurasacke. Acuter Milztunor. Parenchymatöse Degeneration von Leber und Nieren. Magenmukosa zeigt Ekchymosen und einige kleine Erosionen.

95. **Wagenhaeuser** (A. f. O. XXVI. S. 12): Männlich, 11 Jahre; beiderseits acute Mittelohreiterung nach Operation von linksseitigen Nasenschleimpolypen. Nach dem Trommelfelldurchbruch subjective Erleichterung. Nun noch rechts Schleimpolypen durch Nase, und ein grösserer vom Rachen aus abgeschnürt. Die ziemlich starke Blutung steht nach Einlegen von Jodoformgaçe. Rechts Paracentese und lokale Antiphlogose gegen Warzenfortsatzschwellung. Nachts Unruhe, bei Tag meist schlummernd. Am 37. Krankheitstage Wilde'sche Incision ohne nachhaltige Wirkung. Vorübergehende Schmerzen beim Schlingen und im rechten Phalangometatarsalgelenk der rechten grossen Zehe. 11 Tage vor dem Tode und am 50. Krankheitstage zunehmende meningitische Erscheinungen; linksseitige Hemiplegie; Tod im Coma in der 9. Krankheitswoche. Sektion: Universelle Meningitis.

Der rechte Sinus transversus und ein Theil des Si. petrosus inferior von einem puriformen zerfallnen Thrombus erfüllt, der aber den Anfangstheil der Vena jugularis fest verschliesst. Dura mater des Felsenbeins ohne Veränderung. Im Mittelohr nur braungelbe, klare Flüssigkeit von gallertartiger Consistenz, besonders am Hammer-Ambosgelenk und am Eingang zum Antr. mastoid. Links gleiche Verhältnisse. Weicher Milztumor.

„Der Fall ist ausgezeichnet durch das vollständige Fehlen von Schüttelfrösten, sowie dadurch, dass es nur einmal, ich möchte sagen andeutungsweise zu einer metastatischen Affektion kam".

96. **Wagenhaeuser** (A. f. O. XXIV S. 18):

Weiblich, 21 Jahre, links acute Mittelohreiterung. Aufmeisslung bringt auffallende und einige Zeit anhaltende Erleichterung. In der 3. Woche nach der Operation Schüttelfröste, pyämische Temperaturen, Metastasen besonders in die untern Extremitäten, links Gesichtslähmung; Tod am 42. Tage nach der Operation und in der 9. Krankheitswoche.

Kopfsektion: Gehirn und -häute keine Aenderung. Dura mater des Felsenbeins am Dach des Antr. mastoid. in geringer Ausdehnung eitrig belegt. Der Knochen daselbst dünn, missfarbig, stecknadelkopfgross perforirt; sieht aber mehr nach Dehiscenz als nach Caries aus. Im Sinus transversus bereits organisirter Thrombus. Zwischen äusserer Sinuswand und Knochen in der Fossa sigmoidea Eiter. Knochen daselbst missfarbig, von vielen feinen Löchern durchsetzt. An der Basis des Felsenbeins eitrige Infiltration der Weichtheile; Facialis und Vena jugularis von Eiter umgeben; in Letzterer eitrig zerfallne Thrombusmassen.

97. **Kuhn** (Zur Cholesteatomfrage. A. f. O. XXVI. S. 65):

Männlich, 16 Jahre, rechts chronische Ohreiterung seit 4 Jahren. Plötzlich Kopfschmerzen, am folgenden Tage hohes Fieber, starke Schüttelfröste, mehrmaliges Erbrechen, Nackensteifigkeit. Cholesteatommassen im Eiter. Trommelfell fehlt. 7 Tage nach dem 1. Schüttelfrost Thrombose der V. jugularis interna fühlbar, mehrfache Schüttelfröste. Bei der ophthalmoskopischen Untersuchung sah man die Retinalvenen des andern Auges stärker gefüllt und gekrümmter als diejenigen auf der erkrankten rechten Seite; ebenso war die linke Papille mehr geröthet und mit verwaschnen Grenzen. Die Schüttelfröste wiederholten sich in den nächsten Tagen sogar 2—3 Mal täglich. Mehrere heftige Nasenblutungen. Icterus zunehmend. An einzelnen Stellen der Lunge lassen sich leichte pleuritische Symptome nachweisen. Erst am 14. und letzten Krankheitstage Bewusstsein zunehmend gestört. Delirien, Tod in Schwäche. Sektion: starke Blutergüsse in den Psoasmuskeln und in beiden Keilbeinhöhlen; eitrige Pleuritis mit Pericarditis; zahlreiche sehr kleine bis apfelgrosse pyämische Herde im Lungengewebe. In der Jugularis externa und cerebralis und in der Facialis dunkelbrauner schmieriger Belag und theilweise schon zerfallne Thromben; die hintern Wände beider Jugularvenen mit dunkelbraunem rothem Schleier bedeckt. Im Sinus transversus links dunkle Blutgerinnsel, rechts flüssige, schmutzig rothe, stinkende Massen, an der Wand noch festhaftender Thrombus, rechts an der Basis eitrige Meningitis. Dura des rechten Sinus sigmoideus aussen verfärbt, erweicht, an vielen Stellen völlig zerstört, und es finden sich dort zersetzte stinkende Thrombusmassen. Acusticus und Facialis frei. Milz etwas gross. Nieren ohne pyämische Herde. In Pauke und Warzenfortsatz Cholesteatom; Knochen durch letzteres hochgradig verdünnt und im Sinus sigmoideus ein scharf abgerundetes erbsengrosses, nicht cariöses Loch.

98. **Dyce Duckworth** (cases illustrating the remote effets of otitis. The Lancet 1889. 5. I.):

1. Fall. Weiblich, 18 Jahre, chronische Otorrhoe. Doppelseitige Pneumonie, rechts mit Pleuritis complicirt, endet am 7. Tage mit Krisis. Daneben starke Diarrhoe wie bei Typhus, aber keine Roseolen. Die beiden nächsten Tage starke Intermissionen der Temperatur. Stärke- und Gummiklystiere erfolglos gegen die Diarrhoe. Athmung fötid; Sputa schwarz. Tod am 15. Tage nach der Aufnahme. Sektion: rechte Lunge, durch pleuritisches Exsudat comprimirt, zeigt im obern Lappen einen grossen gangränösen Abscess. Milz geschwollen. Darmfollikel nicht ulcerirt. Im Mittelohr cariöse Eiterung. Keine Sinusthrombose, kein Hirnabscess, „aber Ausfluss von Flüssigkeit in den Subarachnoidalraum". „Purulent infection had spread from the ear, and led to pyaemic and gangrenous pulmonary abscesses. The diarrhoea was an effort of nature to eliminate the poison".

99. Fall 2. Weiblich, 42 Jahre, links chronische, rechts acute Otorrhoe mit Gesichts- und Kopfschmerzen. Links fehlte Trommelfell ganz. Warzenfortsatz empfindlich, rechts Cerumen. Beginnende Neuritis optica. Am 4. Tage Schüttelfrost mit nachfolgender Temperatursteigerung. Am 5. Schwellung und Schmerzhaftigkeit längs der V. jugularis interna: „evidently from thrombosis". Milz fühlbar. Ohne Albumen. Am 7. 8. 11. und 13. Krankheitstage je ein Schüttelfrost mit nachfolgender Temperatursteigerung. Linke Nackenseite schmerzhaft. Am 13. blutige Sputa. Deutliche pyämische Tages-Temperaturschwankungen bis zum Tode am 15. Tage.

Sektion: keine Hirnerkrankung. Linkes Felsenbein am Sinus transversus cariös durchbrochen, in dem Letztern und im ganzen Verlaufe der V. jugularis interna eitrig zerfallner Thrombus. Im Mittelohr Eiter. Links nur Halslymphdrüsen geschwollen. In beiden Lungen viele metastatische Abscesse. Leber und Milz geschwollen, ohne Abscesse.

100. Fall 5. Weiblich, 20 Jahre, war im 14. Jahre wegen Abscesses hinter dem rechten Ohre operirt worden und hatte seitdem Otorrhoe gehabt. Seit 2 Wochen hatte sie von Neuem Schwellung hinter dem rechten Ohre und viel Kopfschmerz. 25. X.: Frösteln. 26. Erbrechen. Runde Perforation in der untern Trommelfellhälfte, nur leichte Druckempfindlichkeit am Warzenfortsatz. 2. XI.: 3 Schüttelfröste. Seitdem bis zum 24. XI. täglich Schüttelfröste. Delirien. Abführen. Chinin. 3 Blutegel hinter's Ohr. 3. XI.: Schmerzen im rechten Schultergelenk. 4. XI.: Trepanation des Warzenfortsatzes entleerte Eiter aus den Antrum. Freier Abfluss durchs Ohr. Schmerzen im rechten Hüftgelenk. 9. XI.: Pericarditisches Reibegeräusch. 10. XI.: Pleuritisches Reibegeräusch rechts unter der Mamma ausgehend von einem oberflächlich gelegenen metastatischen Lungenabscess. 12. XI.: Cheyne-Stokes'sches Athmungsphänomen. Mehrfache Ohrblutungen. Schüttelfröste waren je 3 am 8. und 9. XI., 2 am 11. und 3 am 12., dann abwechselnd 2 und 3 täglich vom 13.—24. XI. Hierzu kamen die ganz charakteristischen, für Pyämie sprechenden Temperaturschwankungen vom 1. bis zum Todestage am 29. XI. Die höchsten Temperaturen waren je 41,3° am 10. u. 12. XI.; 41,0° u. 41,8° am 13., 41,6° am 15. und 41,2° am 16. XI. Am 19. XI.: rechts pleuritisches Exsudat. 20. XI.: Die Punction entleert reines klares Serum. 25. XI.: profuse Diarrhoe. Prostration. Tod am 29. XI., am 34. Tage nach dem 1. Froste. Im ganzen Verlaufe der Erkrankung waren 46 Schüttelfröste gewesen. Sektion: Am rechten Sinus transversus cariöse Zerstörung. Dura am Felsenbein entzündet, verfärbt.

Im Sinus transversus frisches Blutgerinnsel („filled by an ante-mortem clot"), der nicht bis in die V. jugularis reicht. Gehirn gesund. Beide Pleurasäcke enthalten Eiter, während die in vita abgelassene Flüssigkeit rein serös gewesen war. In der rechten Lunge ein metastatischer Abscess. Im Pericard dunkles Serum. Leber und Nieren geschwollen, ohne Abscesse. Die Gelenke wurden nicht eröffnet.

Fall 3 betrifft einen Fall von chronischer Otorrhoe mit Rundzellensarkom mit pyämisch-metastatischen Symptomen, die sofort mit der Operation des Tumors schwanden; Fall 4 betrifft eine rechtsseitige acute Mittelohreiterung mit linksseitigen epileptiformen Anfällen, die mit Eintritt der Otorrhoe fortgingen; beide Fälle gehören nicht zur eigentlichen sekundären Pyämie.

101. **Schwarze** (Veröffentlichungen über Krankengeschichten und Leichenbefunde aus den Garnisonlazarethen. VI):

bringt 16 Fälle von Sinusphlebitis mit Pyämie; in 15 Fällen waren die Sinus transversus Sitz der Thrombose, und in einem Falle der Sinus petros. infer.; der Zerfall und die Ausdehnung der Thromben waren sehr verschieden, ebenso der Befund am Schläfenbein. In einzelnen Fällen bestanden auch um die thrombosirten Venen herum eitrige Vorgänge, entweder dünne eitrige, gleichmässige Infiltration der Wand, oder einzelne Eiterherde; sie bieten nach v. Bergmann Anhaltspunkte für den Weg und die Entstehungsart der Gehirnabscesse, namentlich des Kleinhirns. In 15 Fällen trat die Thrombose 12 Mal nach chronischer und 3 Mal nach acuter Mittelohreiterung auf. Der Verlauf schwankte zwischen 9 Tagen nach der Aufnahme, 14, 16, 18 Tage und 4 $^1/_2$ Monaten.

1. Fall. Männlich, 21 Jahr, acute Mittelohreiterung rechts mit unregelmässigem Fieber, gastrischen Störungen und heftigen Kopfschmerzen ohne bestimmte Klagen über die Ohren. Paracentese entleert wenig Eiter. Gleichzeitig Schüttelfrost. Beginnende Neuritis optica. Pyämisches Fieber bis zum Tode Mitte der 4. Woche, 11 Tage nach der Paracentese.

Sektion: Thrombose des Sinus petros. inferior. Eiter im Mittelohr und Warzenfortsatz. Zahlreiche Metastasen.

102. Fall 2: S. 24. Männlich, 21 Jahre, rechts chronische Otorrhoe; Schüttelfröste, Pyämische und Gehirnerscheinungen. Ein langer Einschnitt hinter dem Ohre zeigte den Warzenfortsatz und die Schuppe von Knochenhaut entblösst, den Knochen in ausgedehnter Weise mit käsigen Herden durchsetzt. Sektion: In der Schädelgrundfläche ein Esslöffel rothgefärbter klarer Flüssigkeit zwischen Pia und Dura; Gehirn und Gehirnhäute normal; nur an der am Sinus transversus anliegenden Partie des rechten Hinterhauptlappens des Grosshirns ist die Pia von 2 kleinen erbsen- und bohnengrossen Stellen grünlich verfärbt. Eitrig zerfallner Thrombus im rechten Sinus transversus, dessen membranöse Aussenwand gleichfalls eitrig erweicht ist. Der angrenzende Knochen des Felsenbeins zeigt ein 50 pfennigstückgrosses Loch mit unregelmässig ausgezackten Rändern, welches von weisslich käsigen und schmutzig grünschwärzlichen Massen ausgefüllt ist und in das Mittelohr führt. Eine gleiche, erbsengrosse, cariöse Oeffnung findet sich am Tegmen tympani, dessen Dura grünlich verfärbt und erweicht ist. Tuberkulöse Caries (Bacillen nachgewiesen) des Mittelohrs, Warzenfortsatzes und des Labyrinthes. Mehrere kleine Höhlen in der rechten Lungenspitze, käsige Entzündung der Bronchien und der Befund der Pyämie mit zahlreichen Metastasen.

103. Fall 3. S. 27. Männlich. Nach Gesichtsrose rechts subacute Eiterung mit hohem Fieber, Druckempfindlichkeit am Warzenfortsatz, meningitische Reizungen. Tod am 6. Tage.

Sektion: Oedem des Gehirns. Der rechte Sinus transversus und petrosus (inferior?) enthalten denselben gelben, missfarbigen, zum Theil bröcklichen Brei, wie der innere Gehörgang, der mit Ersterm in Verbindung steht. Im Felsenbein keine Caries, nur Eiterung in seinen Höhlen. Gehörknöchelchen fehlen. Im Unterlappen der rechten Lunge hämorrhagischer Infarkt. Milzvergrösserung. Parenchymatöse Leber- und Nierenentzündung.

104. **Roosa** (Lehrbuch der praktischen Ohrenheilkunde deutsch von Weiss. S. 162):

Mann, rechts acute Mittelohreiterung nach Schnupfen. Trotz Blutegel Zunahme der Symptome von Hirnhyperämie. Am 11. Tage der Erkrankung Schüttelfrost ohne nachfolgenden Schweiss. Warzenfortsatz nicht schmerzhaft. 12 Tage später Schmerzen im rechten Kniegelenk, der nach 24 Stunden verschwand; neuer Schmerz am Kreuz und an der rechten Hüfte. Wilde'scher Schnitt brachte kein erkranktes Periost oder ergriffnen Knochen zu Tage. Mussitirende Delirien. Am 27. Tage der Erkrankung Bewusstlosigkeit, Tags darauf Tod. Sektion: Hirnsinus mit dunklen weichen Blutcoagulis gefüllt. In den Maschen der Pia, besonders an der Gehirnbasis, eine fibro-purulente Exsudation sichtbar, die sich nach vorn, mehr sero-purulent, bis an die rechte Hemisphäre erstreckte. Das Felsenbein ist gerade dort, wo sich die durch die zwei halbzirkelförmigen Kanäle gebildete Erhöhung befindet, sehr weich. Beim Reinigen bricht der Knochen zusammen und es zeigt sich das ganze Dach der Paukenhöhle ulcerirt. Die Knochenwand des lateralen Sinus verfärbt, verdünnt, erweicht. In der Paukenhöhle die Ossicula intact, das Trommelfell zerstört.

105. **Reinhard u. Ludewig** (A f. O. XXVII. 206):

Männlich, 12 Jahre, doppelseitige chronische Otorrhoe seit 2 Jahren. Doppelseitige Aufmeisslung. Allgemeinbefinden bessert sich, aber Foetor bleibt. 8 Wochen nach der Operation Schüttelfröste mit rascher Temperatursteigerung. Oeffnung in beiden Warzenfortsätzen operativ erweitert, dabei zeigt sich links Dura mater am Dach blossliegend, und wird rechts aus einem subduralen Abscesse der Ausfluss eines fötiden jauchigen Sekrets bemerkt. Augenhintergrund zeigt Venen geschlängelt und stark gefüllt, keine Stauungspapille. Mehrfache Schüttelfröste, Kopfschmerzen, Erbrechen. Nunmehr wird rechts Subduralabscess mit ca. 100 Gramm stinkendem Eiter breit eröffnet und Sinus blossgelegt. Befinden gebessert. Dann Oculomotoriuslähmung. Stauungspapille. Müdigkeit. 1 Stunde lang Aphasie. Rechts totale Blindheit, links Hemianopsie. Rechts pleuritisches Exsudat. Thoracocentese, später Incision des supponirten Empyems, hierbei wurden multiple metastatische Lungenabscesse festgestellt. Tod im 5. Monat nach der ersten Aufmeisslung; $2^1/_2$ Monat nach Pyämie Anfang.

Sektion: Rechts Hirnabscess im Schläfenlappen abgekapselt, gänseeigross. Thrombose des rechten Sinus transversus und cavernosus und des Anfangstheils der rechten Vena jugularis. Rechts centrale metastatische Lungenabscesse, einer hühnerei-, der andere kirschgross; linke Lunge frei von Metastasen. Ungefähr 8 Wochen nach der ersten Aufmeisslung war Patient mit einem Pantoffel gegen das rechte Seitenwandbein geworfen worden, ohne cerebrale Symptome. Am 4. Tage darnach stieg die bis dahin

constant normale Temperatur auf 40,4 ° und trat noch 2 Tage später der erste Schüttelfrost ein. „Welcher Gedanke liegt nun näher, als anzunehmen, dass das Trauma die directe Ursache der Fortschleppung eines Partikelchens eines bereits bestehenden und schon in Zerfall begriffenen Thrombus des Sinus und einer daraus entstehenden Pyämie gewesen ist. Es sind in der Literatur Fälle in genügender Zahl bekannt, welche diese Annahme unterstützen." . . .

106. **Reinhard u. Ludewig** (ebenda S. 215):
Männlich, 14 Jahre, beiderseits chron. Otorrhoe. Mehrere Schüttelfröste, zuletzt Erbrechen und Schwindel. Wilde'sche Incision beiderseits gemacht. Warzenfortsatz beiderseits fistulös. Beiderseits Aufmeisslung; rechts Sinus transversus in 20 Pfennigstückgrösse blossliegend. Schüttelfröste kehren 3 Mal wieder. Icterus, rechts metastatische Pneumonie; am 5. Tage nach der Operation Tod. Sektion: Gehirn und Gehirnhäute nicht verändert. Rechts im Sinus transversus eitriger Inhalt; eitrige Pfröpfe in der Vena jugularis int., die am untern Ende durch festanhaftende Thrombusmassen abgeschlossen ist. Andere Sinus nicht verändert. Rechts Hydrothorax; links Lunge mit Pleura costalis verwachsen. In beiden Lungen mehrere, verschieden grosse, frische und alte metastatische Abscesse, meist dicht unter der Pleura; im linken Oberlappen communicirt ein taubeneigrosser mit dem Pleurasacke. Acute Milzschwellung.

107. **Reinhard u. Ludewig** (ebenda S. 218):
Männlich, 6 Jahre, rechts chron. Otorrhoe seit der Geburt. Acute Schwellung des rechten Warzenfortsatzes mit Schwindel und allgemeine Hyperästhesie. Bei Aufmeisslung desselben zeigt sich Sinus transversus 3 cm. weit blossliegend. Zustand unverändert, beide Augenlider werden ödematös, linke Lunge ergibt hinten bronchiales Athmen und Rasselgeräusche, die beide rasch schwinden. Sensorium frei bis zum Tode 5 Tage nach der Aufmeisslung, am 21. Tage des subacuten Endstadiums. Sektion: Im rechten Kleinhirn hühnereigrosser Abscess; ein 2. etwa erbsengrosser im rechten Schläfenlappen. Eitrig zerfallner Thrombus im rechten Sinus transversus und petros. sup.; rechts am Felsenbein subduraler Abscess. Links Pyopneumothorax nach Durchbruch 2 metastatischer Lungenabscesse an der Spitze des Unterlappens dicht neben einander in 2 reichlich linsengrossen Oeffnungen. Lunge links noch zahlreiche bis kirschkerngrosse Abscesse mit jauchigem Inhalt, während rechts mehr hämorrhagische Herde sich fanden von Hanfkorn- bis Zehnpfennigstückgrösse; die kleinern einfach hämorrhagisch, die grössern im Centrum eitrig eingeschmolzen.

108. **Reinhard u. Ludewig** (ebenda S. 281):
Männlich, 27 Jahre, rechts chron. Otorrhoe seit Kindheit. Gesichtslähmung. Pyämisches Fieber mit Schüttelfrösten. Aufmeisslung des Warzenfortsatzes entleert Cholesteatommassen. Gesichtslähmung sofort gebessert, aber pyämische Symptome bleiben bis zum Tode. Links metastatische Pleuropneumonie 2 Mal pungirt. 14 Tage nach der Aufmeisslung Tod.

Sektion: Haselnussgrosser Abscess im rechten Scheitellappen mit perforirter Dura; Pia daselbst ödematös und getrübt; im rechten Sinus transversus eitrig zerfallner Thrombus. Weder am Sulcus transversus noch an der Oberfläche der Pyramide eine Spur von Erkrankung des Knochens zu entdecken. Linke Lunge zeigt subpleurale kleinere embolische Abscesse

und im Pleurasack serös-fibrinöses Exsudat; die rechte hat keine Metastasen. Acute Milzschwellung.

Folgt Fall von **Bristowe** (St. Thomas's Hospital Reports. 1889. S. 134), der mir erst nach Abschluss der Statistik zugängig wurde.

Männlich, 21 Jahre, links chronische Otorrhoe. Vor 2 Wochen plötzlich Ohr-, Hinterkopf- und Nackenschmerzen, ohne Schwellung am Ohre. Trommelfell perforirt. Augenhintergrund normal. Urin später mit Eiweiss. Temperatur schwankte von 101, 102 bis 104 und selbst 107 °. 2 Schüttelfröste an 1 Tage. Delirien. Hinterkopfschmerzen sehr stark. Am 17. Krankheitstage viel Schmerzen im Unterkieferwinkel; später Abducenslähmung, neuralgische Schmerzen in Armen und Beinen. Leichte Delirien. Puls 120—156. Doppelseitig Brustschmerzen und pleuritisches Reiben.

Sektion: Dura am Felsenbeindach vertärbt und in Ausdehnung eines six pence abgerissen, an entsprechender Stelle im Knochen ein 2 Linien grosser cariöser Defect. Caries des innern Ohres. Gehörknöchelchen fehlen. Im linken Lateralsinus frischer, fibrinöser, adhärenter, nicht obturirender Thrombus. Jugularis frei. Im Schläfenlappen reichte die eitrige Infiltration bis zum Chiasma und hatte den 3. und 6. Hirnnerv betroffen, ebenso war Corpus dentatum erweicht. In beiden Lungen pyämische Infarkte und beiderseits pleuritische Exsudate.

109. **Paget** (The Lancet 1890. I. S. 805):

Knabe, 8 Jahre alt mit Ohrfluss, wurde bewusstlos aufgenommen. Kopfschmerzen und Schüttelfröste. 40,6 °. Blutegel und Leiter'scher Kühlapparat setzten Fieber nicht herab. Bei Aufmeisslung im Antrum mastoideum kein Eiter gefunden. Deshalb Sinus transversus durch Trepanation blossgelegt. Bei Sondirung nach vorn und oben entleerte sich Gas und Eiter. Tod am folgenden Tage. Sektion: Dura des Felsenbeins eitrig belegt, mit einer Perforation in den Sinus, dessen Thrombus nur theilweise vollständig war. In beiden Lungen mehrere kleinere hämorrhagische Infarkte.

110. **Szenes** (Ueber metastatische Abscesse infolge der Otitis media. A. f. kl. M. Bd. 44. S. 101):

1. Fall. Männlich, 34 Jahre, links chronische Otorrhoe seit 4 Jahren. Plötzlich heftigere Stirn- und Ohrschmerzen, „abwechselnd fleissig Schüttelfrost mit Hitzegefühl", am 9. Tage wurde pneumonische Infiltration diagnosticirt nach Brustschmerzen seit letzter Nacht, die sich stetig verbreitert. Am 12. Tage Delirien erst zeitweilig, dann fortdauernd, und am 14. Tage des acuten Endstadiums Tod. Sektion: Eitrige Meningitis und Encephalitis der Basis links. Dura mater an der obern und hintern Felsenbeinfläche perforirt. Die grünlichgraue Verfärbung der äussern Wand des Sinus sigmoideus setzt sich auf die V. jugularis fort. Macerirte Cochlea lag im äussern Ohr. Ausgedehnte Caries im Mittelohr und Warzenfortsatz. Im hintern untern Trommelfellquadranten 2 Oeffnungen. In beiden Lungen finden sich erbsen- bis nussgrosse Höhlen mit fötidem schmutziggrünem Inhalt, meist unter der Pleura, die eitrig belegt ist, „eine Höhle war mit einer kleinern Oeffnung in die Brusthöhle perforirt", links noch eitrige Pleuritis. Pericarditis fibrinosa. Milz vergrössert. Leber und Nieren in parenchymatöser Degeneration. Angabe über den Inhalt des Hirnsinus fehlt.

111. **Levy** (Centralblatt f. kl. M. 1890. No. 4):

Männlich, 26 Jahre, rechts acute Eiterung seit 8 Wochen. Schüttelfröste, Nackenstarre, Galleerbrechen, rechte Pupille enger als die linke, später Icterus, Milztumor; im Urin Eiweis und Gallenfarbstoff. Die Schüttelfröste dauerten fort, das Fieber zeigte einen sehr starken intermittirenden Charakter. Thrombus in der Vena jugularis interna fühlbar, heftige, farblose Durchfälle. Warzenfortsatz schwillt rasch; bei der Aufmeisslung desselben wird subduraler Abscess mit graugelbem stinkendem Eiter entleert. Nach der Operation der letzte Schüttelfrost. Fieber schwankt zwischen 39,5 und 40,5. Am folgenden Tage war über der rechten Lunge tympanitisch gedämpfter Schall mit pleuritischem Reiben und Rasselgeräuschen. 4 Tage nach der Aufmeisslung, und in der 11. Krankheitswoche Tod. Sektion: Im rechten Sinus transversus bräunliche schmierige Massen, aber am Torcular obliterirender Thrombus, derselbe setzt sich durch V. jugul. int. u. jugul. comm. bis in den Anfangstheil der Anonyma fort. In den Venen fand sich eine gangränöse diphtheritische Phlebitis, welche die innern Schichten betroffen und abgehoben hatte. Der Knochen des Felsenbeins in der unmittelbaren Nachbarschaft des Venensinus war nicht erkrankt. Die Thrombose war zunächst wahrscheinlich durch phlebitische oder periphlebitische Prozesse in den kleinen Venen hervorgerufen, welche den Warzenfortsatz durchziehen, und hatte sich längs derselben bis in den Sinus fortgesetzt.

112. **Vohsen** (Über die Operationsmethode der otitischen Hirnabscesse. Verhandlungen des X. Intern. Mediz. Congresses, Berlin 1890. Abthlg. XI. S. 128):

Männlich, 14 Jahre, rechts chronische Otorrhoe seit Kindheit. Seit 2 Tagen Ohr- und Kopfschmerzen mit Schwellung am Warzenfortsatz. Gehörgang verschwollen, voll von Granulationen, in der Tiefe rauher Knochen. Fieber. Aufmeisslung entleert aus Antrum mastoideum Jauche und Cholesteatom. Blosslegung und Blutung aus Sinus transversus. Unregelmässiges Fieber und Schüttelfrost werden auf frühere Resorption der entleerten Jauche zurückgeführt. Nach 8 Tagen Dura mater noch mehr blossgelegt, aber Jaucheherd nicht gefunden. Zunehmende Somnolenz, Aufschreien, Fieber. Links Stauungspapille, rechts venöse Hyperämie. 8 Tage später Abscess im Schläfenlappen gesucht, aber Punction nach 3 Richtungen negativ. Pyämischer Temperaturwechsel bleibt. Schwindel; aber Patient sonst heiter. 4 Tage später Eröffnung eines eitrigen, nicht jauchigen Kleinhirnabscesses. Tod nach 13 Tagen, Ende der 5. Woche des acuten Endstadiums.

Sektion: Stark nach vorn und aussen gewölbter Sinus transversus mit vereitertem Thrombus. Organisirter Thrombus der V. jugularis fast bis zur Subclavia. Abscesshöhle in der rechten Hemisphäre des Kleinhirns. Kleinere metastatische Abscesse in Lunge, Leber, Nieren. Pyämie. Die blossgelegte Dura über den Schläfenlappen war mit guten Granulationen bedeckt. In der punctirten Region nichts Pathologisches wahrzunehmen.

113. **Ludewig** (A. f. O. XXIX. S. 276):

Weiblich, $1^1/_2$ Jahr, links chronische Otorrhoe seit Geburt, seit 3 Wochen nach Scharlach Warzenfortsatzanschwellung. Bei Aufmeisslung des äusserlich nekrotischen Knochens wird Dura $1^1/_2$ und $^3/_4$ cm. weit blossgelegt. Einen Monat lang blieb die Temperatur zwischen 39 und 40; später wurden pyämische Muskel- und periartikuläre Abscesse an der rechten Schulter und im rechten Glutäus constatirt. Opisthotomus. Tod 8 Wochen nach dem subacuten

Beginn. Sektion: Hirnabscess fast den ganzen linken Schläfenlappen einnehmend, nicht abgekapselt. Meningitis basilaris. Hintere Trommelfellhälfte fehlt. Knochen sonst überall überhäutet und ohne Zeichen von Caries. Metastatische periarticuläre Abscesse der rechten Schultergegend. Sequester im Humerus fast gelöst. In der rechten Glutealgegend mehrere periarticuläre, bis über taubeneigrosse Abscesse mit grünem, rahmigem Eiter; die vordern communiciren durch eine Fistel mit einem in der Beckenhöhle unter dem muscul. iliacus gelegnen Abscess. Unter dem linken muscul. pectoralis findet sich ein Muskelabscess, der nach aussen und oben zwischen 1. Rippe und Schlüsselbein bis in die grossen Armgefässe reicht, sich nach der Mittellinie in die Gegend des 1. Rippenknorpels in die Tiefe und den vordern Mediastinalraum senkt. In linker Pleurahöhle eine reichliche Menge flüssigen Blutes mit Speckhautgerinnseln und eitrigen Flockenbeimengungen. Lungen sonst intakt. Milz geschwellt.

114. **Heiman** (Schlag auf's Ohr. Tod in acht Tagen. Z. f. O. XX. S. 115):

Männlich, 42 Jahre, links chronische Eiterung mit Caries. Am Tage nach einer Ohrfeige: links Abducenslähmung; Schmerzen im linken Carporadialgelenk ohne objektive Veränderung; Bewusstlosigkeit; Delirien. Am 2. Tage: Gelenk deutlich geschwellt; Bewusstlosigkeit geschwunden. Am 3. Tage: Delirien, Springen aus dem Bett; unverständliche Antworten; linke Pupille erweitert. Am 4. Tage: Ptosis des linken obern Augenlides. Gesicht ikterisch, fortwährende Delirien bis zum Tode am folgenden Tage.

Sektion: Diffuse Meningitis. Thrombus im Sin. longitud. sup. entfärbt; im Sinus transvers. und in Vena jugul. intern. dunkelroth. Unter der Felsenbein-Dura 3 kleine cariöse Fisteln an der Innenwand des Knochens, die direct in das Mittelohr führen. Neben Osteosclerose findet sich im Ohr chronische Eiterung mit Caries; im Trommelfell kleine Perforation vorn. Ausserdem Infarctus metastaticus des linken Carporadialgelenks und des rechten untern Lungenlappens; Pleuritis purulenta, Tumor lienis acutus; Hepatit. u. Nephrit. parenchymatosa; und Enteritis catarrhal. mit sehr vielen Blutextravasaten in der Schleimhaut.

115. **Pieper** (Pyaemia ex otitide. Di. Halle. 1889):

Männlich, 15 Jahre, rechts chronische Otorrhoe, seit 12 Tagen heftige Kopf- und Ohrenschmerzen, Schwindel, Erbrechen, Fieber. Trommelfell zeigt eine grössere Perforation im hintern untern Quadranten, und eine 2. kleinere in der Membrana Shrapnelli. Warzenfortsatz weithin druckempfindlich. Aufmeisslung desselben mit Cholesteatomentleerung aus Antrum mastoid. und Excision des cariösen Hammers und Amboses. Fieber andauernd, 4 Schüttelfröste, Tod 3 Tage später unter meningitischen Erscheinungen.

Sektion: Eitrige Basilarmeningitis; lockeres Gerinnsel im Sinus transversus von der Pars petrosa bis zum For. jugular. ohne Veränderungen an der Venenwand; metastatische Abscesse in beiden Lungen; seröse Hüftgelenkentzündung beiderseits.

116. **Ludewig** (A. f. O. XXX. S. 208):

Weiblich, 17 Jahre, links acute Influenza-Ohreiterung. Mitte der 4. Woche zugleich mit Warzenfortsatzschwellung mehrere heftige Schüttelfröste, Schwindelanfälle und Kopfschmerzen. An den obern Extremitäten zeigte sich ein roseolaartiges Exanthem. 5 Tage darnach Aufmeisslung des Antrum mastoid.,

welches keinen Eiter enthielt. Darnach 5 Frostanfälle von 10 bis 2 Mal 25 Minuten Dauer. Rechtes Schultergelenk mehr als das rechte Kniegelenk rasch vorübergehend schmerzhaft, später Gaumenmuskellähmung, beim Schlucken fliesst das Wasser durch die Nase ab, ebenfalls rasch wechselnd; später viel Husten und Rasseln beim Auskultiren, aber bei Perkussion negativer Befund; dann neue Schmerzen im Schultergelenk, sich rasch ausdehnend und Hautemphysem rechts. Tod am 10. Tage nach der Aufmeisslung und Ende der 6. Krankheitswoche. Sektion: Links nahe dem Foramen jugulare ist in etwa 2 cm Ausdehnung die knöcherne und membranöse Wand des Sinus vollständig zerstört; eitriger Zerfall der untern Kleinhirnhemisphäre, in beiden Lungen mehrere kleinere unregelmässige Hepatisationen; in der rechten eine fast hühnereigrosse subpleurale Ekchymose. Milz geschwollen. Periartikulärabscess des rechten Schultergelenks. Im linken Sinus transversus jauchig zerfallner, schwarzverfärbter Thrombus. Keine Meningitis.

117. **Ludewig** (A. f. O. XXXI. S. 41):

Männlich, 13 Jahre, rechts chronische Otorrhoe seit 3 Jahren mit intercurrenten Ohrschmerzen. Anfang Juni 1889 plötzlich Ohr- und Kopfschmerzen, Schwindel, Erbrechen, rechts Halsschmerzen. 39,1. Warzenfortsatz druckempfindlich. Absolute Taubheit. Trommelfell zeigte eine grosse Perforation hinten unten und eine Fistel über dem kurzen Hammerfortsatz. Am 11. VI. Aufmeisslung und Extraction von Hammer und Ambos. Im Antrum Eiter. Hammerkopf cariös zerstört, vom Ambos nur ein Rudiment übrig. Fieber blieb constant 39—40. 13. VI.: Schüttelfrost, der sich am 14. VI. wiederholte. Jetzt klagte Patient über Schmerzen im Kreuz und rechten Hüftgelenk. 16. VI.: Incontinenz, Delirien, Convulsionen. Tod.

Sektion: An der Pia vom Chiasma an bis zur Medulla hinab grünlicheitriger Belag, beginnende eitrige Infiltration in der Fossa Sylvii und an den Seitenflächen des Kleinhirns. In den Seitenventrikeln Serum mit eitrigen Beimengungen. Dura des Felsenbeins verfärbt. Im Sinus transversus von der Pars petrosa bis zum Foramen jugulare ein eitrig zerfallner Thrombus, der nach der V. jugularis zu durch einen frischen abgeschlossen ist; an der Venenwand keine Veränderungen. In der linken Lunge, besonders im Unterlappen, zahlreiche, meist subpleural gelegne, metastatische Herde, theils noch hämorrhagisch, theils central oder in der ganzen Ausdehnung eitrig zerfallen. In der rechten Lunge mehr vereinzelt. Milz vergrössert. Im rechten Hüftgelenk vermehrte seröse Flüssigkeit.

118. **Ludewig** (A. f. O. XXXI. S. 50):

Männlich, 34 Jahre, links acute Eiterung. Eiterverhaltung durch Polypen. Aufmeisslung, leidliches Wohlbefinden, später zunehmende Gesichtslähmung. Ende der 2. Woche Ödem des rechten obern Augenlides, und beiderseits unten pleuritische Symptome. 4 Tage später: Schmerzhaftigkeit des rechten Schultergelenks; das Fieber hatte jetzt einen exquisit pyämischen Charakter. Incontinentia urinae. 8 Tage später paralytisches Geschwür der linken Hornhaut, Anschwellung des Carpometacarpalgelenks des linken Kleinfingers, und Schmerzhaftigkeit beider Schultergelenke, später Decubitus am Kreuzbein und an der linken Scapula. Zuletzt Abscess in der Dorsalseite des rechten Unterarms; die Incision entleerte Jauche. Tod in der Mitte des 4. Krankheitsmonats. Sektion: Eitrig zerfallner Thrombus in den linken Sin. petros. super., transversus und cavernosus. Haselnussgrosser Schläfenlappenabscess. Im Bulbus Venae jugular. links ein 5 cm. langer dunkel-

rother und grauer Pfropf. In linker Lunge subpleurale Ekchymosen, in rechter ein erbsengrosser metastatischer Abscess. Beide Schultergelenke selbst frei von Eiter, aber beide allseitig von Eiter umgeben, rechts mehr als links, gleiche periartikuläre Abscesse finden sich in der linken Ellenbogenbeuge und am Basalgelenke des linken Zeigefingers. Am Trommelfell kleine centrale Oeffnung.

119. **Jansen** (A. f. O. XXXI. S. 169):

Männlich, 22 Jahre, acute Influenza-Eiterung; nach Aufweichen eingedickter Massen mit rasch folgender Warzenfortsatzschwellung. Kein Perforationsgeräusch zu hören und Trommelfell kaum zu sehen: galvanokaustische Paracentese mit Spitzbrenner: Abends Schwindel, am folgenden Tage Erbrechen; ophthalmoskopisch Pupillargefässe eng, scharfe Umgrenzung der Papille; Aufmeisslung des bereits fistulösen Warzenfortsatzknochens: Dura in Sinusgegend blossgelegt, nicht krank; Antr. mastoid. nicht eröffnet, Kopfschmerz, Schwindel, Uebelkeit, Erbrechen bleiben. Am 8. Tage nach der Operation weder Fieber noch Frösteln; am folgenden Tage Diplopie ohne Lähmung des Abducens oder Internus; rechte Pupille grösser als linke, keine Stauungspapille, links Pleuropneumonie. Am Schildknorpel Schmerzen ohne objektiven Befund. Tod 2 Wochen nach der Aufmeisslung, Ende der 8. Krankheitswoche. Sektion: Keine Meningitis; Thrombus im linken Sinus transversus bis in die V. jugularis reichend. Am Tegmen Antri linsengrosse cariöse Stelle. Trommelfell links mit grosser Perforation vorn unten. Lunge links mit grossem Infarkt im Unterlappen und jauchige Pleuritis.

120. **Panse** (A. f. O. XXXIII. S. 49):

Männlich, $8^1/_2$ Jahre, beiderseits acute Scharlach-Eiterung mit Warzenfortsatzschwellung und linksseitiger Gesichtslähmung, beiderseits Aufmeisslung. Schüttelfröste und pyämischer Fieberverlauf nicht erwähnt. Tod am 5. Tage nach der Operation und in der 10. Krankheitswoche.

Sektion: Beiderseits directe Communication der mittlern Schädelgrube durch ein stecknadelkopf- und erbsengrosses Loch mit der Operationswunde. Keine Meningitis. Links Pleuritis. In beiden Lungen eine Anzahl metastatischer Abscesse in verschiednen Erweichungsstadien. Milz vergrössert, Parenchymatöse Nierenentzündung. Isolirter Abscess im 1. Intercostalraum. Beiderseits Senkungsabscess unter dem Kopfnicker. Intima der Sinus und der V. jugularis beiderseits intact.

121. **Heiberg** (Thrombophlebitis sinus transversi. Festschrift 1891): S. 101. 1. Fall: Männlich, 23 Jahre, rechts chronische Otorrhoe seit 8 Jahren. Seit 14 Tagen Kopf- und Ohrschmerzen, Schüttelfröste. Bei Druck auf Schwellung der Parotisgegend Abfluss von Eiter aus dem Gehörgang. Icterus, zunehmende Dyspnoe. Tod am 17. Tage.

Sektion: Caries der Pars petrosa und des Proc. mastoid. rechts. Mittelohr- und Warzenzellen mit Eiter gefüllt. Um das rechte Ohr herum ein Abscess, der sich weiter längs des Halses erstreckt. Dura mater am Sinus transversus dunkel verfärbt. Im Sinus selbst stinkende, erweichte Thrombenmasse, die sich in die V. jugularis interna bis oberhalb des Schlüsselbeins erstreckt. In beiden Lungen bis nussgrosse gangränöse Herde.

122. S. 103. 3. Fall. Männlich, 23 Jahre, links chronische Otorrhoe seit 10 Jahren, seit 8 Tagen heftige Ohr- und Kopfschmerzen, Schüttelfröste, später Erbrechen, Schwindel. Aufmeisslung des Warzenfortsatzes entleert

stinkende Granulationen und Detritus. Die letzten Tage hohes Fieber und Bewusstlosigkeit. Schwindsucht in der Familie. Tod am 24. Tage nach der Aufnahme. Sektion: Caries im Mittelohr- und Warzenfortsatz, die mit stinkendem Eiter erfüllt sind. Dura über den linken Sinus transversus und in der Nähe vom Foramen magnum missfarbig. Sinus transversus von derselben erweichten, stinkenden graugelben Thrombenmassen erfüllt wie der obere Theil der V. jugularis interna. Eine ähnliche Masse füllt den Venenplexus am Foramen magnum. In beiden Lungen kleine gelbliche Infarkte. Milz vergrössert; in derselben zahlreiche Diplococcen. Im Eiter vom Ohr Diplococcen und Bacillen. Nieren und Leber vergrössert.

123. S. 101. Fall 4. Männlich, 54 Jahre, mit Delirium tremens, Sopor, Paralyse des rechten Arms und rechten Gesichts und des linken Beines 1871 aufgenommen. Tod. Sektion: Pia der Convexität beider Grosshirnhälften und des Kleinhirns eitrig belegt. Im linken Sinus transversus grauer halberweichter Thrombus. In beiden Lungen mehrere lobuläre pneumonische Herde.

124. Fall 5. Männlich, 17 Jahre, seit 2 Tagen Kopfschmerzen und Erbrechen. Schüttelfrost. Oedem der Augenlider. Linker Hals geschwollen. Tod am 21. Tage nach dem Schüttelfrost.

Sektion: Grosse Jauche-Abscesshöhle vom Foramen jugulare bis zum Schlüsselbein. Sinus transversus, cavernosus, petrosus super. und infer. und V. ophthalmica mit einer stinkenden puriformen Masse gefüllt. Dura daselbst verfärbt. Pia der Basis eitrig infiltrirt. In der hintern Schädelgrube einige Esslöffel puriforme Flüssigkeit. Eiter in den Warzenzellen. Wallnussgrosser Abscess im untern Lobulus der linken Lunge.

125. Fall 6. S. 102. Männlich, 23 Jahre, rechts acute Mittelohreiterung. Erbrechen, Kopfschmerzen, Schüttelfröste, Bewusstlosigkeit. Coma. Urin unfreiwillig ab. Tod am 6. Krankheitstage.

Sektion: Caries in Mittelohr- und Warzenzellen. Dura des Felsenbeins schmutzig roth infiltrirt, darunter ein bis an die Sinuswand reichender stinkender Extraduralabscess. Membranöse Sinuswand schmutzigröthlich erweicht. Im Sinus röthliche Coageln. Meningitis. In beiden Lungen hämorrhagische Infarkte.

126. Fall 7. S. 102. Männlich, 16 Jahre, rechts chronische Otorrhoe seit 5 Jahren. Seit 14 Tagen Kopfschmerzen, Schüttelfröste, Erbrechen. In den letzten Tagen vor dem Tode Stupor, Krämpfe in den untern Extremitäten. Sektion: An Tegmen tympani und Tuba Nekrose. Felsenbein eitrig bedeckt, Gehirnoberfläche daselbst verfärbt. Im Sinus transversus und V. jugularis eitrige Flüssigkeit. In der linken Lunge zahlreiche gangränöse Abscesse mit Diplococcen und andern Bakterien. In der linken Pleurahöhle einige Esslöffel Eiter.

127. **Poulsen** (ref. af Forselles. Lateralsinus Thrombose. S. 23):

Fall 1. Männlich, 46 Jahre, links chron. Ohreiterung seit einigen Monaten. Seit 4 Tagen links Lungenentzündung. Aufnahme am 25. März 1876: 39,0. 27. III: Schlaf unruhig mit Delirien. 39,0—39,4. 28. III.: 39,4—40. Delirien und Collaps. Harnträufeln. 29. III.: 40,1 und 39,2. Delirien. Kreuzbein-Decubitus. 30. III.: 40, °. Somnolenz. Collaps. Tod.

Sektion: An der Warzenfortsatzinnenwand am Sinus transversus eine erbsen- und eine nussgrosse, mit Granulationen ausgefüllte Knochenlücke. Knochen sonst sklerotisch. Gehirn und Gehirnhäute gesund. Im

Sinus eitrig zerfallner Thrombus, der in die V. jugularis interna hinunter bis zur Einmündungsstelle der V. facialis reicht. Metastatischer Abscess im rechten Hypochondrium.

128. Fall 2. Männlich, 23 Jahre. Vor 1 Woche rechts acute Ohreiterung mit Fieber, Kopfschmerzen, Erbrechen. Schmerzen im linken Kniegelenk. Pupille gleich. 24. II. 1874: Abwechselnde Schüttelfröste, pyämisches Fieber. 25. II. beide Kniegelenke geschwollen. Delirien. Rechts Strabismus divergens. Leichte Hyperämie der Papillen. 27. II. Schmerzen im rechten Schultergelenk. 28. II. Schluckbeschwerden. Keine Perforation am Trommelfell sichtbar. 2. III Delirien. 5. III.: Schwellung beiderseits am Halse auf den untern vordern Theil des Halses ausgebreitet. Haut an Ulnarseite des linken Radiocarpalgelenks empfindlich. 8. III.: Delirien 9. III.: beiderseits Entleerung des Halsabscesses. Tod. In der ganzen Zeit starke pyämische Temperaturschwankungen.

Sektion: Caries des Felsenbeins am Sinus transversus, der eitrigen Inhalt zeigt; Dura des Felsenbeins eitrig infiltrirt. Tiefliegender Halsabscess unter dem Warzenfortsatz, zwischen Larynx und Prätrachealmuskeln. Eiter in beiden Kniegelenken, Schultergelenk und zwischen den Extensoren der linken Hand.

129. Fall 3. Weiblich, 13 Jahre; vor 1 Jahre 2 Wochen lang links Ohrfluss, Kopfschmerzen und Sehstörungen; jetzt wieder seit 2 Monaten zunehmend schlechter. Vor 2 Wochen Fieber und Erbrechen dazu. Aufgenommen am 17. XI. 1874. 19. XI.: Schwellung an der Ulnarseite des linken Vorderarms. 10. XI.: Schmerzen in der Brust oben. Leichte Schwellung beider Papillen. 23. XI.: Brustschmerzen. Bauch gespannt. 24. XI.: Delirien. 27. XI.: Durchfall, Dämpfung über der rechten Lungenspitze. 29. XI.: Delirien. 30. XI.: Tod. Temperatur in den letzten 8 Tagen zwischen 40 und 41° schwankend.

Sektion: Gehirn und -häute normal. Im linken Sinus transversus erweichter gelber Thrombus, darunter extraduraler Abscess und Caries des Felsenbeins. Auch in V. jugularis Eiter bis zur Mitte, darunter frischer Thrombus. An der Innenseite des rechten Oberarms ein subcutaner Abscess. Im linken Kniegelenk Eiter. Im rechten Ellenbogengelenk unklare Synovia. In der rechten Pleurahöhle puriforme Flüssigkeit. Im obern Lappen der rechten Lunge hämorrhagische Infarkte. In den grössern Aesten der art. pulmonalis erweichte Emboli. Linke Lunge und Pleura ebenso beschaffen wie die rechte. Milz bedeutend vergrössert; in derselben ein theilweise erweichter Infarkt.

130. Fall 4. Poulsen: Knabe, 9 Jahre, aufgenommen 26. IV. 1889. angeblich mit gastrischem Fieber, taubstumm durch artificielle Ohreiterung gelegentlich operativer Entfernung von Perlen aus dem Ohre im Alter von 3 Jahren. Seit 1 Woche Fieber und Erbrechen. Rechts Brustschmerzen. 2. V.: Dämpfung über der rechten Lungenspitze. 3. V.: Schüttelfrost 40,7° der sich 4 Mal am 6. 7. 14. 16. wiederholte. 11. V.: Unruhe, Nasenbluten, Nackenstarre. 13. V.: Warzenfortsatz empfindlich. 15. V.: Haut vom Nabel bis zur Symphyse ödematös, ein gangränöser Abscess im Cavum praeperitoneale Retzii entleert, Wilde'sche Incision. 18. 5.: Aufmeisslung des Proc. mastoideus; kein Eiter. Gleich darauf Tod.

Sektion: In der Trommelhöhle missfarbiger Eiter. Gehirn und -häute gesund. Sinus transversus und angrenzende Gehirnpartie missfarbig. Im Sinus selbst dünne, fötide, graue Flüssigkeit. In beiden

Lungen metastatische Eiterherde; rechts noch eine Bronchiektasie; und im obern Lappen Parenchym fast luftleer. Pleura gesund.

131. Fall 5. Weiblich, 5 Jahre, rechts chronische Otorrhoe seit einigen Jahren. Seit 3 Wochen zunehmende Schwellung am Warzenfortsatz die sich nach dem Kopfnicker zu erweitert. Fieber, Kopfschmerzen. Venöse Ohrblutung. Abscess eröffnet: Bei Irrigation Communication mit dem Gehörgang. Am folgenden Tage Apyrexie, am nächstfolgenden 40,2—40,8 °. Leichter Strabismus divergens. Pupillen ungleich. Collaps. Tod.

Sektion: Caries im Warzenfortsatz und Trommelhöhle. An der Sinusknochenwand cariöser Defect. Der Sinus von der Mitte bis zum Foramen jugulare mit puriformem Thrombus gefüllt. In den untern Lappen beider Lungen besonders rechts, mehrere erbsen- bis nussgrosse Abscesse.

132. Fall 6. Weiblich, 6 Jahre, seit 3 Jahren rechts chronische Otorrhoe. Vor 2 Wochen Fieber, Ohr- und Kopfschmerzen. Wilde'scher Schnitt entleert Eiter. Am folgenden Tage Knochenfistel gefunden, Warzenfortsatz und ein extraduraler Abscess blossgelegt. Dura missfarben. Nach 3 Tagen Incision eines Abscesses über dem rechten Hüftgelenk. Ophthalmoskopisch nichts. 2 Tage später Pupillenerweiterung. Nackensteifheit. 4 Tage später plötzlich Aufschreien, Strabismus. Delirien. Tod.

Sektion: Nur Pia hyperämisch, sonst Gehirnhäute und Gehirn gesund. Im blossgelegten Sinus transversus theilweise eitriger Thrombus, welcher sich in den linken Sinus transversus und in den Si. longitudinalis erstreckt. Im rechten Hüftgelenk Eiter. Rechte Lunge gesund. In der linken Lunge nuss- bis wallnussgrosse eitrige Herde. In der Pleurahöhle ca. 1000 cm. Eiter.

132. **Loewenberg** (Beitrag zur Behandlung der eitrigen Mittelohr-Entzündung mit Berücksichtigung der Bakteriologie des Ohreiters. Di. Königsberg. 1891):

S. 45. Fall 1. Weiblich, 12 Jahre, chronische Otorrhoe mit Granulationsbildung. 8 Tage nach Beginn der Behandlung, am 2. Tage nach der ersten Lufteintreibung Fieber, Klagen über Kopfschmerzen, heftiges Gestikuliren und Herumwerfen im Bette, Schwellung und Röthung am Warzenfortsatz. Aufmeisslung des Warzenfortsatzes; Eiter im Antrum. Tod durch metastatische Pneumonie. Sektion ergab ausserdem Hirnabscess und Sinusthrombose.

133. **Hertzog** (Di. Halle. 1892):

Fall 3. Weiblich, 16 Jahre, links chronische Otorrhoe nach Ohrfeige, seit 2 Wochen acut Schmerzen hinter dem Ohre entstanden. 3 Blutegel erfolglos. Aufmeisslung des Warzenfortsatzes entfernt Cholesteatommassen aus dem Antrum; Sinus transversus bohnengross freiliegend. 2 Schüttelfröste, Erbrechen, Delirien, Icterus, Hyperästhesie. Dyspnoe. Tod 8 Tage nach der Aufmeislung und am Ende der 3. Krankheitswoche.

Sektion: Im Sinus transversus und Anfangsstücke der Vena jugularis brandig und eitrig zerfallner Thrombus; nach Sinus longitudinalis zu fester Thrombuspfropf. Defect in knöcherner und membranöser Sinuswand erbsengross, entspricht gleich grossem cariösem Defect der innern Warzenfortsatzwand; nach vorn hiervon communicirt auch durch 2 kleine Fisteln das Mittelohr mit der mittlern Schädelgrube. Senkungsabscess an der linken Wirbelsäule. Doppelseitige Pleuritis. „In der Lunge“ eine Anzahl metastatischer

eitriger und gangränöser Abscesse bis Taubeneigrösse. Milz geschwellt. Allgemeiner Icterus.

134. **A. Brieger** (Di. Würzburg 1892):

Männlich, rechts chronische Eiterung, acute Schwellung am Warzenfortsatz. Grosse Trommelfellperforation. Schüttelfrost, der sich nach 5 Tagen wiederholte. Aufmeisslung des Warzenfortsatzes, in der Mitte wallnussgrosse Höhle mit Eiter und cariösen Wandungen eröffnet. Antrum nicht eröffnet. Wegen profuser Blutung Unterbrechung der Operation. Stauungspapille, täglich Schüttelfröste, Allgemeinbefinden nicht gebessert. Delirien. 4 Tage nach der Operation wurde Sinus transversus blossgelegt; „es kam eine zweifellos aus einem Sinus kommende Blutung zustande". Deutliche Lungendämpfung rechts hinten unten. Nach 2 Tagen Tod.

Sektion: Thrombose der rechten V. jugularis bis hinab zur V. subclavia und des Sinus petrosus inferior. In Trommelfell Perforation in der untern Hälfte. Metastatischer Abscess im Unterlappen der rechten Lunge, Empyem rechts, frische Endocarditis und Milztumor.

135. **Chauvel** (Der Septicémies consécutives à l'otite moyenne suppurée. Revue de chirurgie. 1892. S. 716):

Männlich, links chronische Otorrhoe, plötzlich linksseitige Parese ohne Störung der Sensibilität, die am folgenden Tage wieder schwand. Lungen und typhöse Symptome dauerten fort. Gleich darauf Abscess an der linken Schulter. Tod nach 5 Tagen. Sektion: Im linken Sinus transversus vereiterter Thrombus. Eiter im linken Schultergelenk. Eiter weder im Warzenfortsatz noch in der Trommelhöhle.

136. **Merkel** (Beiträge zur Lehre von der Caries des Felsenbeins. Di. Göttingen. 1892):

Fall 5. S. 14. Männlich, 19 Jahre, links acute Ohreiterung seit 5 Wochen mit heftigen Ohr- und Kopfschmerzen links. Warzenfortsatz schmerzhaft. Milzdämpfung vergrössert. Oberschenkelmuskulatur empfindlich. Aufheben der Bauchfalten schmerzhaft. Mehrmaliges Erbrechen. Delirien wechseln mit Ruhe ab. Urin eiweisshaltig. Abscesse in der Gegend des rechten Sternoclaviculargelenks, am linken Ober- und Unterarm, zuletzt noch mehrere an den Fingern. Collaps. Tod in der 8. Woche.

Sektion: Gehirn und -häute normal. Eitrig zerfallner Thrombus im vordern Abschnitt des linken Sinus transversus; darunter subduraler Abscess; die membranöse Sinuswandung vollständig erweicht. In der Nähe der Umbiegungsstelle des Sinus nach der Scheitelwand des Schädels ist eine Oeffnung im Knochen von 2 cm. Durchmesser, durch die man mit der Sonde eindringen kann. Eiter im Warzenfortsatz und Mittelohr. Das rechte Sternoclaviculargelenk vollständig vereitert. Rumpfmuskulatur auffällig dunkel und trocken aussehend. Im Herzen ulceröse Endocarditis der Mitralis, Infarkte in beiden Lungen, in Milz und Nieren. Rechts Pleuritis. Tonsillarabscess. Eitrige Pharyngitis. Hämorrhagische Nephritis und Pyelitis.

137. Fall 6. S. 16. Männlich, 15 Jahre, rechts acute Mittelohreiterung. Kopfschmerzen. Schwindel. 40,1 °. Erbrechen. Collaps. Sensorium frei. Ophthalmoskopisch: Starke Schlängelung der Gefässe und beiderseits Retinaltrübung am Optikuseintritt. Schmerzen am 3. und 4. Hals-

wirbel. Warzenfortsatz druckempfindlich. Im Trommelfell eine kleine Perforation. Rechts Pleuritis. Stauung im Bezirke der V. facial. commun. und jugular. ext. Collaps. 34,8 ° mit folgendem Schüttelfrost und 40,5 °. Am folgenden Tage neuer Schüttelfrost. Venenausdehnung an Kopf und Hals zunehmend. Geringe Protusio Bulbi. Beiderseits pneumonische Symptome. Tod Mitte der 3. Woche. Sektion: Leptomeningitis. Im linken Sinus transversus fester wandständiger Thrombus; im rechten ein dunkelgelblichrother, der nach dem Foramen jugulare hin mehr gelblich aussieht und eiterartige weiche Beschaffenheit annimmt. An letztrer Stelle subduraler Abscess und cariöser Defekt in der Fossa sigmoidea. Eiter im Warzenfortsatz und Mittelohr. Die Venen der Pia des Temporallappens zeigen beiderseits Thrombosen. Links eitrige Pleuritis. Die rechte V. jugularis, deren Wand verdickt, und mit der Umgebung fest verwachsen ist, enthält einen central erweichten Thrombus, der an der Cava superior in einem frischeren, der Wand nur wenig und schliesslich gar nicht mehr fest anhaftenden rothen Thrombus übergeht und bis in den rechten Vorhof hinabreicht. In beiden Lungen metastatische Abscesse, über denen die Pleura nekrotisch erscheint. In den grossen Aesten der Lungenarterien zeigen sich Pfröpfe von ähnlichem Aussehen, wie der ältern Pfröpfe in der Jugularis.

138. **Pye Smith** (The Lancet. 1892. 24. XII):

Weiblich, 10 Jahre, links chronische Otorrhoe seit 10 Jahren. Plötzlich starke Kopfschmerzen, Erbrechen. Granulation im Gehörgang. Ophthalmoskopisch nur Blutüberfüllung in den Gefässen. Convulsionen, besonders im rechten Arm; Gesicht nach rechts, Pupillen nach links oben gewendet, Zuckungen im Gesicht zuerst links, dann rechts, anfallsweise; dazwischen Coma. Trepanation im Coma $1^1/_2$ Zoll hinter, $1^3/_4$ Zoll über dem Gehörgang. Schädel sehr dünn; Meningealblutung. Nach Punction zuerst mit einer kleinen, dann grössern Punctionskanüle wurde von vorn innen oben Eiter aus einem Hirnabscesse entleert. Im Antrum mastoideum kein Eiter. Sinus transversus wurde blossgelegt, aber es bestand keine Thrombose. Sofort Sensorium freier, mehr Ruhe; Temperatur anfangs gefallen, stieg bald wieder, als der Eiterabfluss aus Gehirndrain nachliess. Am 6. Tage nach der Operation wurde derselbe plötzlich stärker, gleichzeitig kam Schwellung längs der V. jugularis interna. Genickkrampf. Lippen und Zunge trocken und belegt. Mit Wiedereintritt eines freiern Abflusses von Eiter aus dem Gehirn besserte sich das Coma. Das Fieber stieg rasch und der Tod erfolgte im Coma. Sektion: Haselnussgrosser Abscess im Schläfenlappen, über dem Tegmen tympani; Dura mater, Pia und Gehirn waren durch circumscripte Entzündung mit einander verwachsen. Im linken Sinus transversus ein eitrig zerfallner Thrombus, der bis in einen Theil der Vena jugularis interna hinabreichte. In beiden Lungen eine Unzahl metastatischer Abscesse.

139. **Kuhn** (ref. A. f. O. XXXV. S. 122):

1. Fall. Mädchen, 40 Jahre, taubstumm, rechts chron. Otorrhoe mit Polypen. Plötzlich Fieber und wiederholte Schüttelfröste. Rechte Jugularvene strangförmig geschwollen und schmerzhaft. Bei der Aufmeisslung fand sich im Antrum kein Eiter, und bei der Punction des äusserlich ganz unveränderten Sinus wurde schwarzes, dünnflüssiges Blut entleert. Die Kranke ging einige Tage später nach wiederholten Schüttelfrösten und unter den Erscheinungen der rechtsseitigen hypostatischen Pneumonie zu Grunde.

Sektion: Frischer, fester Thrombus im rechten Sinus sigmoideus, ohne Spur eitrigen Zerfalls. Vena jugularis in ihrer ganzen Ausdehnung am Halse theils von festem, theils von eitrig zerfallnem Thrombenmaterial erfüllt. Weitere Befunde über Brust- und Bauchhöhle fehlen.

140. 2. Fall. Knabe, 15 Jahre, links acute Mittelohreiterung. Aufmeisslung des Warzenfortsatzes wegen Empyem. Wenige Stunden nach der Operation erfolgte ein erster, heftiger Schüttelfrost, dem späterhin mehrere folgten. Zunehmende Schwellung der Vena jugularis mit Stauungserscheinungen in der V. facialis, continuirliches Fieber um 40°. Ophthalmoskopisch: beiderseits Oedem der Retina mit leichter Vorwölbung der Papille, kleine frische Blutungen im linken Auge. Nackenstarre, Dilirien. Tod am 7. Tage nach der Aufmeisslung unter pyämischen Lungenerscheinungen.

Sektion: Im Sinus sigmoideus eitrig zerfallner Thrombus, der gegen den Sinus transversus mit einem festen Thrombus abschloss; seine Aussenwand gegen die V. jugularis zu nekrotisirt. In beiden Sinus cavernosi zerfallne Thromben; in der linken V. jugularis communis theils dunkelrothe feste, theils eitrig zerfallne Thrombenmassen.

141. **Jansen** (Hirnsinusthrombose nach Mittelohreiterungen. A. f. O. XXXV. S. 89):

Männlich, 27 Jahre, links chronische Mittelohreiterung seit 5 Jahren mit Polypen. Kopfschmerzen über dem linken Auge. Schwindel, zuerst nach Galvanokaustik der rechten Nase, beständig und zumal beim Aufrichten. Ophthalmoskopisch nichts Besonderes. Links Warzenfortsatz und V. jugularis druckempfindlich. Erbrechen. Aufmeisslung des Warzenfortsatzes aus dem reichlich fötider Eiter quillt, wie Pauke voll von Cholesteatommassen; Sinus transversus freiliegend und gelbgrünlich verfärbt. Im Tegmen tympani kleiner Defekt, mit Eiter; Dura daselbst grünlich verfärbt, aber frei von Eiter. Beim Betupfen der Labyrinthwand Facialis-Zucken. Während der Operation Schüttelfrost. Nystagmus nach rechts oben wie vor der Aufmeisslung. Benommenheit, linkes Auge nach aussen abgelenkt. Pupillen gleich weit. Beiderseits Stauung ophthalmoskopisch mit etwas Verwaschensein der Papillengrenzen. Sektion: Im Lungenunterlappen derber, braunrother, subpleuraler Infarkt. Milz sehr weich. Meningitis purulenta. Im Sinus petros. inf. der ohrgesunden rechten Seite eitrig zerfallner, grünlich verfärbter Thrombus; sonst beide Sinus transversi frei. Dura mater aussen am Defect des Tegmen tympani frei von Eiter, mit granulösen Auflagerungen. Linker Acusticus sehr aufgelockert. Am Clivus Blumenbachii und Sella turcica Eiter. Eitrige Schwellung und Zerstörung im Labyrinth. Trommelfell blutig schwarzroth durchscheinend, nicht geschwollen, oberer Bogengang dunkel durchscheinend; im untern Abschnitt der Pauke schwarzbrauner hämorrhagischer Erguss.

142. **Grunert** (A. f. O. XXXV. S. 185):

Männlich, rechts acute Mittelohreiterung seit 4 Wochen, links chronische seit frühester Kindheit. Rechts Trommelfell hochroth, dahinter Rasseln; Warzenfortsatz druckempfindlich, ohne Schwellung. Druckschmerz längs der grossen Gefässe. Links polypöse Granulation hinten oben aus Gehörgang kommend. Nur rechts Paracentese. Warzenfortsatzaffection ging auf Eis zurück. Es wurde kein Eiter im Knochen vermuthet. Fieber stets über 40°. 41,1 am Todestage. Sektion: Im rechten Sinus transversus adhärenter, grösstentheils rother, mit einzelnen weissen Stellen gemischter

Thrombus. Im Sinus petrosus superior und in der Vena jugularis rother Thrombus. Oedem der Armhaut und Armmuskulatur. Antrum voll Eiter. An der Umbiegungsstelle des Sinus transversus cariöse Knochenlücke mit zackig angefressnen Rändern.

143. Grunert u. Panse (A. f. O. XXXV. S. 240):

Männlich, 10 Jahre, links chronische Otorrhoe. Vor 3 Wochen plötzlich Ohr- und Kopfschmerzen, die sich seit 4 Tagen mit zunehmender Schwellung am Warzenfortsatz wesentlich steigern. Allabendlich starke Hitze, aber kein Schüttelfrost, Erbrechen mehrmals, Schwindel. Pupillen gleich weit. Starker Druckschmerz und Infiltration in der Jugularisgegend. Linker Gehörgang zugeschwollen. Viel Delirien. Aufmeisslung entleert aus den Warzenzellen und dem Antrum denselben jauchigen Eiter, wie aus einem subperiostalen Abscess der hintern Gehörgangswand, und einem extraduralen Abscesse am Sinus transversus. Derselbe war weit blossgelegt worden; seine Wandung erschien graublau verfärbt. Temperatur vorher zwischen 38,8 und 40,1 schwankend, sofort auf 36,9 gefallen. Benommenheit. Bulbi etwas nach oben verdreht. In der 2. Nacht nach der Aufmeisslung plötzlich viel Kopfschmerzen, gegen Morgen Benommenheit, Pupillenerweiterung, allgemeine Hyperästhesie. Tod durch Lungenödem, Ende der 3. Woche des subacuten Endstadiums. Sektion: Im linken Sinus transversus eine erweichte, grüngelblich aussehende, der Wand festanhaftende Thrombenmasse. Meningitis an der Basis. Milz weich. Leber fest. Nieren normal. Die Pleuraoberfläche der linken Lunge zeigt am lateralen Rande schwarze subpleurale Blutergüsse. Beide Lungen blutreich. Auf der Pleura des Oberlappens der rechten Lunge eine Anzahl dicht bei einander stehender submiliarer transparenter Knötchen; daneben bohnengrosse peribronchiale verkäste tuberkulöse Masse. Trommelfell stecknadelkopfgross in der Mitte perforirt. Felsenbein äusserlich gesund. Mittelohr- und Warzenfortsatzhöhle angefüllt mit dickem Eiter. Der Aditus zwischen denselben durch Granulation verlegt.

144. Jansen (A. f. O. XXXV. S. 279):

Männlich, 37 Jahre, rechts acute Eiterung nach Schnupfen mit Anfangs-Frost. Am 7. und 9. Tage Erbrechen und Schüttelfrost. Kein Ohrlaufen. Druckempfindlichkeit ohne Schwellungen vor und hinter dem Warzenfortsatz. Trommelfell stark gespannt. Paracentese am 12. Tage. Temperatur 40,3—39,7, nächtliche Delirien, starke Otorrhoe. Am 14. Aufmeisslung des Warzenfortsatzes: an der Spitze dünner Eiter entleert, im Antrum Granulationen, die freigelegte Sinuswand nur hyperämisch und etwas gelblich. Starke Temperaturschwankungen. Am 15. Röthung und Schwellung am rechten Handrücken und Lymphangitis am rechten Fussrücken, Schmerzen im rechten Ellenbogen. Am 16. Schüttelfrost. Nephritis. Icterus. Am 18. am rechten Handrücken und Fussgelenk grosse fluctuirende Anschwellung; im linken Knie Erguss. Am 19. Schüttelfrost. Delirien. Später zunehmende Benommenheit. Am 25. wird durch Punction von Hand- und Fussrücken eine grosse Menge hämorrhagischen Eiters entleert. Tod im Coma am 27. Krankheitstage. Ophthalmoskopisch: nichts Besonderes im ganzen Verlaufe. Sektion: Gehirnhaut nur ödematös, nicht eitrig entzündet. Sinus transversus enthält flüssiges Blut bis zur Fossa sigmoidea, von da ab einen festen braunrothen Thrombus, der nahe dem For. jugul. jauchig zerfallen ist. V. jugul. bis etwa 5 cm unter der Schädelbasis mit rahmigen Eiter erfüllt, der nach unten durch schmalen soliden Thrombus abgeschlossen

ist. Jugularis unter dem Thrombus leer und intact. Daneben bohnengrosse Lymphdrüsen. Fossa jugularis hoch in's Schläfenbein eindringend, ohne Knochendefect am Paukenboden. Trommelfell geschlossen. An einer Aortenklappe eine etwa 3 mm hohe warzige Auflagerung auf einer kleinen oberflächlichen Ulceration. Beide Lungen stark verwachsen, ödematös, im Unterlappen hypostatisch, matsch. Milz mittelgross. In linker Niere Abscess; ebenso am rechten Handrücken. Eiter im rechten Fussgelenk; im linken Kniegelenk serofibrinöser Erguss.

Jansen betont die Schnelligkeit des Verlaufs, dass bereits am 8. Krankheitstage die ersten Symptome der Phlebothrombose der V. jugul. auftraten; dass die Letztere sich unter dem Vorherrschen von meningitischen Symptomen entwickelte, während die Sektion nur sehnige Trübung und Oedeme der Arachnoides nachwies; dass endlich die Unterbindung der V. jugularis hier hätte Erfolg haben können.

145. **Jansen** (Ueber Hirnsinusthrombose nach Mittelohreiterungen. A. f. O. XXXVI. S. 33):

Fall 22. Männlich, 14 Jahre, links chronische Otorrhoe seit 4 Monaten. Kopf- und Ohrschmerzen. Schwindel, Erbrechen. Bei Aufmeisslung des Warzenfortsatzes wird Antrum mastoid. nicht blossgelegt, aber Sinus transversus liegt bloss und mit Granulationen bedeckt vor. 2 Tage darnach Schmerz im linken Knie; 5 Tage darnach Frost und Delirien; am folgenden Tage Schmerzen im linken Ellenbogen. Tod am 8. Tage nach der Operation. Sektion: Im Sinus transversus, petrosus inf. und in der Jugularis interna bis unterhalb des Angul. mandib. jauchig zerfallne Thrombenmassen. Abscess der Schädelbasis und im linken Atlanto-Occipitalgelenk. Necrose des Tegm. tympan. Fötider Eiter im Antrum bei Sclerose der Knochen; cariöser Defect im horizontalen Bogengang. Pleuritis sin. exsud. et dextr. adhaer. Pericardit. seror. Cavern. ap. sin. Sepsis.

146. Fall 23. Männlich, 21 Jahre, links chronische Otorrhoe seit Kindheit. Subacute Steigerung. Nach 5 Wochen durch Wilde'sche Incision Eiter entleert. Darnach Schüttelfrost, der sich oft wiederholt und tägliche starke Temperaturschwankungen. Zuletzt Erbrechen. Aufmeisslung des Warzenfortsatzes. Somnolenz. Tod am 7. Tage nach der Operation.

Sektion: Abscess im linken Schläfenlappen taubeneigross, abgekapselt, Dura daselbst verwachsen. Caries am Tegmen tympani. Im Sinus transversus, petros. sup. und in der Jugularis jauchig zerfallne Thromben. Zahlreiche metastatische Lungenabscesse, Pleuritis und Nephritis.

147. Fall 24. S. 34. Männlich, 16 Jahre, links chronische Otorrhoe seit 2 Jahren. Subacute Steigerung mit Kopfschmerzen, Schwindel, Erbrechen, Schüttelfrost, starken Temperaturschwankungen. Im Trommelfell hinten unten grosse Perforation, Warzenfortsatz druckempfindlich. Bei Aufmeisslung desselben zeigt sich Sclerose, käsiger Eiter in einer centralen Höhle ohne Communication mit Antrum und Sinus transversus mit Granulationen bedeckt. Temperaturschwankungen, Schüttelfröste und bisheriger Verlauf nicht geändert. Tod am 14. Tage nach der Aufmeisslung, am 26. Tage der subacuten Steigerung. Sektion: Eine kirschgrosse dünnwandige Cysticercus-Blase im 4. Ventrikel erklärt die heftigen Kopfschmerzen. Jauchiger Thrombus im Sinus transversus, petros. inf. und in der Jugularis; in dem Sinus occipital. adhärenter Thrombus. Lungenembolie und gangrän. Pneumothorax.

148. Fall 25. Männlich, 13 Jahre, links subacute Ohreiterung. Diabetes mellitus. Zunehmende Schwellung des Warzenfortsatzes. Trommelfell ausgedehnt zerstört. Kein Fieber und kein Schüttelfrost oder Frösteln. Wilde'sche Incision entleert Eiter am Warzenfortsatz und zeigt kleine cariöse Stelle hinter der Spitze desselben. Somnolenz. Tod nach 5 Tagen.

Sektion: Im Sinus petros. (?) und transversus bis zum Foramen jugulare fester Thrombus. Abscess des Atlanto-Occipitalgelenks. Die Lunge zeigt links vereinzelte frische Infarkte, rechts neben Pleuritis zahlreiche zum Theil central erweichte Infarkte. Im Sulcus sigmoideus nahe dem Foramen jugulare cariöser Defect, der die Schädelbasis durchbrochen hat und durch einen cariösen Felsenbeindefect mit den Warzenzellen in Verbindung steht, die wie das Mittelohr mit zerfallnen Thrombenmassen erfüllt sind.

149. Fall 28. S. 36. Weiblich, $7^1/_2$ Jahr, links chronische Otorrhoe seit $^1/_2$ Jahre. Wilde'sche Incision gegen Anschwellung am Warzenfortsatz gemacht. Kopfschmerzen, Temperaturschwankungen, Erbrechen. Aufmeisslung des Warzenfortsatzes, Entfernung von fötiden Cholesteatommassen aus Antrum, freie Communication mit Mittelohr. Verlauf nicht beeinflusst: fast täglich Schüttelfröste; vom 6. Tage nach der Operation an zunehmende Somnolenz; 5 Tage später Tod. Sektion: Gehirn und -haut entsprechend einem subduralen Abscesse am Tegmen tympani in Fünfzigpfennigstückausdehnung missfarbig. Sinus transversus und Jugularis mit jauchigem Eiter erfüllt. Dura am Sinus sigmoid. eitrig belegt. Rechts Pleuritis und zahlreiche Lungenmetastasen.

150. Fall 30. S. 37. Weiblich, 49 Jahre. Beiderseits chronische Otorrhoe und fast taub. Schüttelfröste, die sich bei relativem Wohlbefinden wiederholen und grosse Temperaturschwankungen. Tod.

Sektion: Subduraler Abscess an der hintern Felsenbeinwand. Eitrig zerfallner Thrombus im Sinus sigmoideus, dessen Knochenwand cariös durchbrochen ist, sodass man direct in's Labyrinth kommt. Breiter Defect im horizontalen Bogengang. Im Antrum und Mittelohr grüner Eiter. Zahlreiche metastatische Herde in beiden Lungen.

151. Fall 33. S. 38. Männlich, 22 Jahre, links chronische Otorrhoe. Zunehmend Kopfschmerz und Warzenfortsatzschwellung. Kein Schwindel oder Erbrechen, leichter Frost mit nachfolgender Temperatursteigerung. Aufmeisslung des Warzenfortsatzes. Erst 11 Tage nach derselben steiler Anstieg der Temperatur ohne Frost. Nach 2 Tagen Erbrechen, Schüttelfrost und pyämische Temperaturen. 2 Tage später: Schüttelfröste fast täglich wiederholt; rechts Röthung und Schwellung in der Leistenbeuge, Bein abducirt und auswärts rotirt. 2 Tage später: Röthung und Schwellung an der Streckseite des linken Oberarms. Zunehmender Sopor. Tod am 26. Tage nach dem 1. Froste. Sektion: Cariöse Durchlöcherung der ganzen Oberfläche des Felsenbeines und Eiterauflagerung unter der Dura, die an der Innenseite mit zahlreichen braunrothen frischen pachymeningitischen Auflagerungen versehen ist. Der linke Sinus transversus mit festem gelbrothem Thrombus erfüllt; im vordern Drittel fistulös perforirt und von Eiter umspült. Viele metastatische Herde in der Lunge. Erweichter Thrombus in der rechten Vena cruralis.

152. Fall 36. S. 41. Männlich, 25 Jahre. Links subacute Mittelohreiterung seit 6 Tagen, seit 4 Tagen Frostanfälle. Trommelfell fehlt ganz. Warzenfortsatz stark druckempfindlich. Bei Aufmeisslung desselben zeigt sich der Knochen sklerotisch und das Antrum erbsengross und voll von

Granulationen; Atticus wird freigelegt. Sopor. Cyanose. 2 Tage später Tod. Sektion: Im Sinus transversus und in der Jugularis adhärenter, fibrinöser, grünlichgelber Thrombus. Der Sulcus sigmoid. graugrünlich verfärbt und stark porös. In beiden Lungen zahlreiche jauchig zerfallne Herde; auf der linken Pleura zahlreiche Ekchymosen.

153. Fall 38. S. 43. (?) 15 Jahre, links chronische Otorrhoe seit 4 Jahren, zunehmende Kopfschmerzen, Anschwellung am Warzenfortsatz, Fieber, Erbreehen, Diplopie; zunehmender Sopor, Delirien. Aufmeisslung des Warzenfortsatzes entleert fötide Cholesteatommassen aus dem kleinen Antrum und zeigt hinten Dura mater blossliegend und graugrün verfärbt und gangränös aussehend. Incision daselbst ergibt keinen Eiter, nur Blutgerinnsel; Incision in's Kleinhirn an derselben Stelle negativ. Somnolenz bis zum Tode nach 3 Tagen. Sektion: Links jauchige Meningitis. Jauchig zerfallner Thrombus im linken Sinus transversus und in der Jugularis interna bis zur Einmündungsstelle in die Subclavia. Im Oberlappen der linken Lunge 3 und in der rechten Lunge 1 metastatischer Jaucheabscess. Grosser Trommelfelldefect. Hammer und Ambos in Cholesteatommasse eingebettet, Caries am horizontalen Bogengang. Milz wenig vergrössert.

154. **Hansberg** (Thrombose des sinus. Annales des mal. de l'oreille pp. 1892. No. 8. S. 614 ref. A. f. O. XXXVI. S. 111):

Männlich, 16 Jahre, doppelseitige chronische Otorrhoe seit Kindheit. Rechts Polypen den Gehörgang ausfüllend, links Trommelfell fast ganz zerstört, Paukenschleimhaut granulirt, keine Caries. Fieber; links Ohr- und Kopfschmerzen. Schüttelfrost mit nachfolgender Temperatursteigerung auf 41,5°; Somnolenz und Delirien. Bei Aufmeisslung des Warzenfortsatzes links Eröffnung eines subduralen Abscesses vorn, über der Linea temporalis gelegen, und eines 2. subduralen Abscesses, hinten am Sinus transversus. Hintere Gehörgangswand und Aussenwand des Kuppelraumes wurde vollständig entfernt und die ganze Operationswunde mit Jodoformgace austamponirt. Nach der Operation 5 Tage Wohlbefinden, dann auf's Neue Schüttelfröste, Fieber, Metastasen in Brust, Abdomen und linkes Schultergelenk, Tod.

Sektion: Thrombose des linken Sinus transversus von der Mitte des Sinus confluens bis zum Foramen jugulare und des Sinus petrosus superior. $1^1/_2$ cm. vor dem Torcular Herophili findet sich links eine 8 mm. grosse Lücke in der membranösen Aussenwand des Erstern, die in den Sinus hineinführte, der hier Eiter enthielt. Nekrose des Tegmen antri, Duradecke normal. Sonst im Gehirn keine Veränderungen.

155. **Lemcke** (Ueber Hyperostose des Felsenbeins bei chronischer Ohreiterung und ihre Beziehungen zu intracraniellen Erkrankungen otitischen Ursprungs. B. kl. W. 1893. No. 38):

Männlich, 19 Jahre, links chronische Otorrhoe seit 3. Jahre nach Scharlach. Zunehmende Schmerzen im Ohr, die in Schläfe, Stirn und Hinterhauptsgegend ausstrahlten. Der durch Hyperostose verengte Gehörgang durch Polypen verlegt. Schwindel, Uebelkeit, Erbrechen. Cholesteatommassen ausgespült. Wiederholte Schüttelfröste. Benommenheit. Aufmeisslung des Warzenfortsatzes und Eröffnung einer fast wallnussgrossen unregelmässigen Cholesteatomhöhle, welche mit stinkendem käsigen Eiter und in den tiefgelegnen Theilen mit noch festen Cholesteatommassen ausgefüllt war. Nur 3 Tage scheinbare Besserung, dann kehrten die Erscheinungen mit früherer Heftigkeit

zurück, und 11 Tage nach der Operation trat der Tod unter den deutlichen Zeichen von Pyämie ein am 13. Tage.

Sektion: Druckusur in der Wand des Sinus transversus vom Durchschnitt einer mittelgrossen Erbse. Der Sinus war in seiner ganzen Ausdehnung thrombosirt; die Thromben an einigen Stellen organisirt, an andern eitrig zerfallen. Metastatische Abscesse grössern Umfanges wurden nur in der Lunge gefunden.

156. **Macewen** (Pyogenic infective diseases of the brain and spinal cord meningitis abscess of brain infective sinus thrombosis. 1893): Fall 1. S. 116. Männlich, 32 Jahre, links chronische Otorrhoe nach Masern im 4. Jahre, mit recidivirenden Ohrpolypen. Plötzlich starker Schüttelfrost, heftige Ohr- und Kopfschmerzen. 1 Woche später neuer Schüttelfrost und Aphasie. Bei der Aufnahme in der 3. Krankheitswoche rechtsseitige Hemiparese; Schielen; linke Pupille weiter; am Augenhintergrunde Gefässerweiterung, aber keine Neuritis optica. Links Ohrpolyp, grosser Trommelfelldefect. Druckschmerz an Warzenfortsatz und Jugularvenen. Somnolenz. Intermittirendes Fieber. Puls schwankt zwischen 56, 58 und 84. Hüsteln. Bei Aufmeisslung des Warzenfortsatzes Eiter aus dem Antrum entleert. Am Tegmen tympani Caries necrotica und extraduraler Abscess; ein ebensolcher findet sich am Sinus transversus. Keine Sinusthrombose. Nach Wegmeisslung eines Schuppenstücks zeigt sich Dura verfärbt und entzündet; nach Incision derselben und des gleichbeschaffnen Gehirns entleert sich missfarbiger, fötider, bräunlicher Eiter aus einem Schläfenlappenabscess. Erweiterung, Drainage. Ausspülung mit 1:40 Carbol. Das Unterhorn des Seitenventrikels eröffnet. Nur Somnolenz etwas geringer. Am Tage nach der Operation Husten und blutiges Sputum. Dann fötide Diarrhoe. Am 2. und 3 Tage nach der Operation je 1 Schüttelfrost mit nachfolgendem Schweisse. Rasselgeräusche auf der Lunge. Fieber continuirlich hoch, über 104° F. Tod am 6. Tage nach der Operation; am 29. Tage des subacuten Endstadiums. Sektion: Ausser dem Hirnabscess mit Durchbruch in das Hinterhorn und das Tegmen tympani, an dessen Durchgangsstelle noch ein Sequester lag, von den üblichen Hirnerweichungen in der Umgebung fand sich ein blasser Thrombus im Sinus longitudinalis, Venenthrombose am linken Grosshirn; missfarbige Veränderungen und Entzündungen an der fossa sigmoidea, am Sinus transversus an der V. jugularis int., sowie an der Carotis und den beiden Jugularvenen. In beiden Lungen 1 oder 2 Infarkte und alte pleuritische Verwachsungen. Untersuchung auf Thrombose des Sinus und der Jugularis scheint nicht gemacht zu sein.

157. Fall 2. S. 255. Weiblich, 20 Jahre, rechts chronische Otorrhoe. Plötzlich Ohr- und Kopfschmerzen, Schwindel. 3 Schüttelfröste vom 5.—7. Tage Erbrechen im Sitzen. Zunehmender Kopfschmerz. Am 12. Tage 4. Frost, 105° F. Am 13. Husten, beginnende Schwellung am rechten Augenlid. Zunehmende Schwellung am Halse und Nacken und Schmerzhaftigkeit bei Druck und Bewegung. Rechts zunehmender Exophthalmus, Strabismus convergens. Rechts Oedem am Augenhintergrunde. Rechtes Ohr absolut taub; grosse Trommelfellperforation. Keine Albuminurie. Amaurose rechts. Auch das linke Auge macht denselben Verlauf durch bis zum Exophthalmus. Häufiges Erbrechen. Schüttelfröste im Ganzen 22 dagewesen. Subjective Mattigkeit. Bewusstsein frei bis zuletzt. Tod am 31. Tage des subacuten Endstadiums. Sektion: Allgemeine Leptomeningitis. Eitrigerweichte

Thromben in den entzündlich veränderten Si. transversus, cavernos., petros. sup. und infer., den Vv. ophthalmica, jugular. int. und condyloid. ant. u. post. der rechten Seite. Subduralabscess in der Fossa sigmoidea, die weithin cariös verändert und ebenso entzündlich und verfärbt war wie der membranöse Sinus. Die an den Sinus und Gefässe angrenzenden Knochen waren verfärbt und arrodirt. Gehirn sonst gesund, nur an den Si. transversus rechts angrenzende Kleinhirnpartie verfärbt. Eiterung um Foramen condyloid. und magn. Retrobulbäres Oedem, rechts nach Abscess in der Orbita. In der rechten Lunge viel Infarkte am Grunde und pleuritischer Erguss. Links keine Infarkte, noch geringeres pleuritisches Exsudat. Tegmen tympani an 4 Stellen perforirt. Cariöse Veränderungen an den Knochen aller Sinus und am 1. Halswirbel.

158. Fall 3. S. 271. Männlich, 7 Jahre, links chronische Otorrhoe seit 1. Jahre. Plötzlich Kopfschmerzen; 3 Schüttelfröste, Erbrechen, plötzliches Aufschreien. 103°—104° F. Puls 120. Keine Albuminurie. Ohrpolyp. Ophthalmoskopisch beiderseits Stauungspapille. Noch weitere Schüttelfröste von verschiedener Dauer. Rechts pneumonische Symptome. Abfluss des Eiters durch Tuba Eustachii in Rachen und Magen sicher gestellt. Am 10. Tage Aufmeisslung. Eiter im Antrum; Blosslegung des Sinus, Knochen daselbst cariös. Sinuswandungen entzündet und verdickt. Durch Chloroformnarkose Pulsfrequenz nicht verringert. Der Auswurf aus der rechten Lunge wurde fötid wie der Ohrfluss, nach mikroskopischer Untersuchung eitrig und enthielt viel Bacterien. 1 Woche nach der Operation auch linke Lunge afficirt. Profuse fötide Diarrhoe. Pupillen verengt. Kniegelenke empfindlich. Tod am 24. Tage. Sektion: Gehirn gesund, Gehirnhaut nur am rechten Felsenbein mehr entzündet und verfärbt. Pachymeningitis externa an Tegmen tympani, und in fossa sigmoidea. Im Sinus kein Thrombus. In beiden Lungen metastatische Abscesse.

159. Fall 4. S. 278. Männlich, 46 Jahre, links chronische Otorrhoe seit einigen Jahren. Nach Erkältung plötzlich Ohr- und Kopfschmerzen, nach 2 Tagen Erbrechen und Schüttelfrost, die sich mehrfach wiederholen. Starke Albuminurie. Fieber bis 105° F. Somnolenz. Pupillen dilatirt. Druckschmerz auf Verlauf der V. jugularis. Starkes Muskelzittern. Husten und Auswurf. Rasseln beiderseits auf der Lunge hinten unten. Aufmeisslung entleert Eiter aus Warzenfortsatz und Mittelohr. Vena mastoidea nicht thrombosirt (aber bei der Sektion thrombosirt). Eröffnung eines fötiden, grossen Schläfenlappenabscesses. Tod nach 2 Tagen, am 14. Krankheitstage.

Kopfsektion: Gehirn gesund, nur an der linken Oberfläche nahe dem Schläfenbein congestionirt und am Kleinhirn stark missfarbig durch den nahen Sinus. Dura des Felsenbeins verfärbt und entzündet. Eitriger Belag in der Fossa sigmoidea, die verschiedentlich cariös. Im Sinus eitrig zerfallner Thrombus. Im Foramen mastoideum kein Eiter. V. jugularis nicht thrombosirt. ihre Wandungen aber entzündet und ihre Umgebung eitrig infiltrirt. Eitrig erweichte Thromben noch in der V. condyloid. ant. und post. Die metastatischen Lungenabscesse auch ohne Sektion sicher.

160. Fall 5. S. 285. Männlich, 30 Jahre, Otorrhoe. Sinusthrombose, Lungenmetastasen, typhoide Symptome und Fieberschwankungen, Diarrhoe. Sektion bestätigte Thrombose im Sinus transversus, Abscess im Schläfenlappen, ausgedehnte Lungenmetastasen, Hyperämie der Darmmukosa, und keine charakteristischen typhösen Veränderungen ebendort.

161. Fall 6. S. 286 ganz ähnlich, betrifft Mann, 28 Jahre, mit Diarrhoe, Frösten, hohem Fieber, Ikterus, rostbraunen Auswurf und pneumonischen Symptomen. Sektion ergibt gleichen Befund wie im vorhergehenden Falle.

162. **A af Forselles** (Die durch eitrige Mittelohrentzündung verursachte Lateralsinus-Thrombose und deren operative Behandlung. 1893. S. 39):

Fall 59. Weiblich, 40 Jahre, links acute Ohrentzündung nach Erkältung, ohne Ohrfluss dabei. Nach $^1/_2$ Jahr Ohr- und Kopfschmerzen, Fieber, Schüttelfröste. 4 Wochen später plötzlich links Gesichtslähmung. Abscess am letzten Molarzahn des rechten Oberkiefers incidirt. Nach 1 Monat Tod. Weitere Notizen fehlen. Temperatur zumeist fieberfrei; nur einige Male und hauptsächlich die letzten 5 Tage vor dem Tode 38,0 und mehrere Male 38,6.

Sektion: In beiden Lungen zahlreiche erbsengrosse Abscesse; der Oberlappen rechts infiltrirt. Caries am Felsenbein. Thrombus in Sinus transversus und V. jugularis. Milz vergrössert, mit zahlreichen Tuberkelherden besetzt.

163. Fall 113. S. 81. Männlich, 19 Jahre. Rechts acute Mittelohreiterung seit 2 Monaten, zu der seit einigen Tagen Warzenfortsatzschwellung hinzugekommen war mit Ohr- und Kopfschmerzen und Schwindel. Wilde'sche Incision. Sofort Aufmeisslung vorgenommen, bei welcher jedoch kein Eiter im Antrum gefunden wurde, aber der Knochen cariös und mit einer seropurulenten, übelriechenden Flüssigkeit infiltrirt. 40—41 °. Zustand verschlechtert sich zunehmend; 38,6—40,2 °. Tod 5 Tage nach der Aufmeisslung. Sektion: Caries im Warzenfortsatz. Subduraler Abscess. Dura und Pia am Sinus eitrig bedeckt, Gehirn ebendaselbst verfärbt. Im Sinus transversus puriforme Massen. In beiden Lungen, besonders in den Unterlappen kleinere eitrige Herde. Die Pleura links unten mit eitrigen Flecken bedeckt. In der rechten Pleurahöhle Eiter. Milz vergrössert.

164. **A. Fraenkel** (Ueber eigenartig verlaufene septiko-pyämische Erkrankungen nebst Bemerkungen über acute Dermatomyositis. D. m. W. 1894. Nr. 9. 10. 11):

bringt zuerst 2 Fälle der Art im Gefolge von chronischer und acuter Mittelohreiterung.

Fall 1. Weiblich, 32 Jahre, links chronische Otorrhoe seit $^1/_2$ Jahre; bei der Aufnahme am 14. III. 1892: 39,5. Schwellung und Infiltration am linken Fussgelenk vom Malleolus externus bis zum mittlern Drittel des Unterschenkels hinauf; am rechten Unterschenkel am grössten Theil der Aussenfläche und an der untern Hälfte der Innenfläche der Tibia. Am Handgelenk und an der Streckseite des rechten Vorderarms finden sich circumscripte rothe, infiltrirte Hautstellen, auf Druck schmerzhaft; ebensolche am linken Oberarm, doch nicht so stark. An der Innenseite des linken Vorderarms geringe Röthung und Schmerzhaftigkeit. Milz bis zum Rippenbogenrand vergrössert. Albuminurie. Trommelfell im hintern obern Quadranten hervorgewölbt; Perforation bei deutlichem Perforationsgeräusch nicht sichtbar. Flüsterzahlen nur dicht am Ohre gehört. Am folgenden Tage hatte die Infiltration und Spannung der Haut an den Füssen und Armen wesentlich zugenommen; Sensibilität an der Streckseite der Finger der linken Hand deutlich herabgesetzt. 39,2. Im Urin reichlich Albumen,

deutliche Cylinder, vereinzelte Nierenepithelien. Plötzlich Cyanose, Collaps. Tod. Sektion: Gehirn normal. An der Oberfläche zumal an der linken Pyramidenspitze des linken Felsenbeins graugrüne Verfärbung. Auf dem Durchschnitt des zersägten Organs werden Eitermassen und graurothe Granulationen in den Cellul. mastoid., in dem Mittelohrraum sowie im innern Ohr wahrgenommen. Die Muskeln der beschriebenen Hautinfiltrationsstellen zeigen in den leichten Fällen des linken Gastrocnemius und Cruralis nur eine geringe ödematöse Durchtränkung bei etwas blasser Rothfärbung; die übrigen Unterschenkelmuskeln zeigen eine schmutzig graurothe Farbe bei äusserst succulenter schlaffer Consistenz; ebenso die Muskeln des Unterarms, von denen der rechte Flexus digitorum profundus von zahlreichen punkt- und streifenförmigen Blutungen durchsetzt, der rechte Flexor digitorum sublimus graugelbe, besonders weiche, matsche Partien, der linke Pronator quadratus dunkelrothe Farbe und matsche Consistenz zeigen. Ueberall quillt beim Schneiden eine trübe graurothe Flüssigkeit hervor. Normale blasse Farbe zeigen die Musculi pectorales, und intercostales, Halsmuskeln und das Zwerchfell, das aber später im interstitiellen Bindegewebe vereinzelte Kokkenanhäufungen zeigte. Die mikroskopisch-bakteriologische Untersuchung der Muskeln ergab Auseinanderdrängung der Muskelfasern durch eine ödematöse Zwischenmasse, die zahlreiche Streptokokken enthält; die Muskelfasern selbst weisen zum Theil Verlust der Querstreifung mit leichter Kernvermehrung, an andern Punkten dagegen wiederum völlig normale Struktur auf; die Blutgefässe sind prall gefüllt, mit verschieden ausgedehnten Blutungen in der Umgebung. Milztumor. Parenchymatöse Erkrankungen der Leber und der Nieren.

165. Fall 2. Weiblich, 43 Jahre, erkrankt mit rechtsseitigen Ohr- und Kopfschmerzen, bald darauf Schmerzen in beiden Fuss- und Kniegelenken. Am 15. und 16. VII. 1892 je ein Schüttelfrost; ebenso am 18., am Tage der Aufnahme 10 Minuten lang: leichte Röthung des rechten Trommelfells, im vordern untern Quadranten pulsirender Lichtreflex. 38,8. Schwellung und Röthung des rechten Fussgelenks, sowie des 2. und 3. Metacarpalphalangealgelenks; linkes Fussgelenk und beide Kniegelenke schmerzhaft. In den folgenden Tagen blieb Temperatur normal, und es kam zur 1) Schwellung des rechten 2. Metacarpophalangealgelenks 2) Schwellung der Gegend des Malleolus internus am rechten Fussgelenk, 3) Schwellung und Röthung der Aussenfläche des rechten Unterschenkels hinauf bis zum Knie, 4) Schwellung und Schmerzhaftigkeit der Muskulatur des linken Oberarms und 5) Färbung sämmtlicher geschwollnen Theile, besonders an den Füssen, ähnlich dem Erythema nodosum. Achsellymphdrüsen haselnussgross geschwollen fühlbar. Am 4. Tage der klinischen Behandlung Benommenheit, Cyanose, Collaps. Tod. Aus dem linken Ohre entleert sich röthlich grauer, ungemein übelriechender Eiter. Sektion: An der Innenfläche der Dura beiderseits reichliche pachymeningitische hämorrhagische Membranen; auch die Dura an der Basis in der mittlern Schädelgrube mit pachymeningitischen Auflagerungen. Sinus des Felsenbeins und Sinus transversus ohne Veränderungen. Im Mittelohr des durchsägten linken Felsenbeins geringe Mengen dünnflüssigen Eiters. Die Gegend über dem rechten Fussrücken deutlich, über dem linken etwas weniger geschwollen. An beiden äussern Malleolen Oedeme. Ueberall Fettanhäufungen, besonders am Herzen. Lungen gesund. Anomalie der linken Vena anonyma. Milz vergrössert. Leber leicht getrübt. Nieren nichts Besonderes. Im linken Kniegelenk und rechten Talocruralgelenk Eiter. Der linke Oberarm und

rechte Unterschenkel zeigen starkes, theils mehr seröses, theils purulentes Oedem des intramuskulären Gewebes. Am Oberarm neben und im Biceps reichlich seröse, im Triceps eitrige Flüssigkeit. Am rechten Unterschenkel im Peroneus eitrig getrübte Flüssigkeit. Die Muskelfasern selbst gequollen, von blassgraurother Farbe, in hohem Masse brüchig. Ausstrichpräparate der Oedemflüssigkeit der Muskeln, und der Eiter im rechten Fuss- und linken Kniegelenk ergeben zahlreiche Streptokokkenkulturen. Die mikroskopische Untersuchung der Muskeln ergibt: spärliche Streptokokken zwischen den Muskelfasern, die jedoch nirgends die eigentliche Muskelsubstanz durchsetzen. Querstreifung der Muskeln zum Theil vollkommen erhalten, zum Theil undeutlich, mit deutlicher Kernvermehrung der Muskelfasern. Pralle Füllung der Blutgefässe, aber nirgends Extravasate.

166. Fall 3. Männlich, 28 Jahre, mit systolischem Geräusch an der Herzspitze und diastolischem auf dem Sternum. 4 Wochen nach der Aufnahme Stirnkopfschmerz und Ohrensausen, später Perforation des linken und bald darauf auch des rechten Trommelfells. Intermittirendes Fieber mit intercurrenter Apyrexie. Nach 2 $^1/_2$ Monaten plötzlich Fieber, Dämpfung der linken untern Thoraxhälfte, und bei Punction im 10. Intercostalraum Entleerung einer bräunlichen Flüssigkeit von jauchiger Beschaffenheit. 10 Stunden nach Incision dieses subdiaphragmatischem Eiterherdes Tod.

Sektion ergab: 1) sowohl an dem lateralen Segel der Mitralklappe wie auf sämmtlichen 3 Semilunarklappen des Aortenostiums frische verruköse endocarditische Auflagerungen, die auf ältern Verdickungen aufsassen; ferner ein erbsengrosses Klappenaneurysma am lateralen Mitralsegel; 2) in der mit dem Zwerchfell adhärenten, vergrösserten Milz einen scharf abgegrenzten grossen nekrotischen Herd von keilförmiger Gestalt, welcher durch Erweichung bezw. Verjauchung die eröffnete Abscesshöhle erzeugt hatte; 3) in beiden Paukenhöhlen Eiter, links mit schwammigen Granulationen, der auskleidenden Schleimhaut. Ob zugleich Caries bestand, lässt sich leider aus dem Protokoll nicht entnehmen; doch kann dieselbe nur von geringer Ausdehnung gewesen sein. Keine Sinusthrombose.

„Hier hatten wir es mit einem Falle von Endocarditis acuta zu thun, in dessen Verlaufe es zu einer Embolie der Milzarterie gekommen war. Der grosse keilförmige Infarkt war nicht bloss in Eiterung, sondern in Verjauchung übergegangen, und es scheint mir nicht zweifelhaft, dass dieser Ausgang desselben durch die Otitis media verursacht war. Ob nicht auch die acute Endocarditis auf sie zurückgeführt werden muss, liess sich um so weniger entscheiden, als Patient in der ersten Woche seines Krankenhausaufenthaltes nicht über Ohrsymptome klagte und zu dieser Zeit bedauerlicherweise eine otoskopische Untersuchung nicht vorgenommen worden war. Die Möglichkeit jedoch, dass auch sie und mithin der ganze fieberhafte Krankheitsprozess von der Otitis seinen Ausgang nahm, muss zugelassen werden, und scheint mir sogar in hohem Masse wahrscheinlich. Es versteht sich von selbst, dass nun in allen analogen Fällen infectiöser Allgemeinerkrankung, deren Entstehung unklar ist, nicht bloss auf die Untersuchung des Gehörorgans, sondern auf die der Nebenhöhlen der Nase bedacht sein muss. Ich betone dies sowohl als allgemeine Forderung, wie speziell auch wiederum, mit Bezug auf die Dermatomyositis für diejenigen, welche künftig in der Lage sein sollten, Beobachtungen über diese Affection anzustellen". —

167. **Schwabach** (Ueber otitische Pyämie ohne Sinusphlebitis. D. med. W. 1894. No. 11. S. 250):

Männlich, 8 Jahre, links chronische Mittelohreiterung mit pyämischen Erscheinungen: Schüttelfrösten, jähen Temperaturschwankungen, schmerzhafter Anschwellung des rechten 2. Carpometacarpalgelenks, Röthung und fluctuirender Anschwellung an der rechten Wade. Warzenfortsatz und Hals im Verlaufe der Vena jugularis sehr druckempfindlich; deshalb Thrombophlebitis des Sinus diagnosticirt und Aufmeisslung ausgeführt, wobei nur reichliche Granulationsmasse und kein Eiter entleert wurde. Bei Eröffnung des Sinus transversus entleerte sich flüssiges Blut in breitem Strome. Abscess der rechten Wade breit incidirt. Schüttelfröste und Temperaturschwankungen wiederholten sich auch nach der Operation noch häufig. Tod nach 3 Wochen.

Sektion: In keinem der verschiednen Hirnsinus krankhafte Veränderungen. Durch die vordere Fläche des Felsenbeins in der Gegend des Tegmen antri mastoid. war in die mittlere Schädelgrube ein Cholesteatom des Mittelohrs durchgebrochen, von dem aus eine Meningitis ihren Ausgang genommen hatte. Die septicopyämischen Erscheinungen waren ebenso wie in dem Schmiegelow'schen Falle (Zeitschr. f. Ohrhlkd. XXIV. S. 137) zweifellos durch den Zerfall des Cholesteatoms im Mittelohr bedingt.

168. **Moos** (Drei tödtlich verlaufne Fälle von otitischen intracraniellen Complicationen. Z. f. O. XXV. S. 207):

Fall 1. Männlich, 54 Jahre, links chronische Otorrhoe seit frühester Kindheit. Nach Erkältung Ohrschmerz. Trommelfell total defect. Warzenfortsatz diffus geröthet, wenig schmerzhaft. Am Isthmus des Gehörgangs kleine Granulationen. Aufmeisslung. Osteosclerose; käsige Massen im Antrum. Temperatur vor der Operation normal, nach derselben schwankend zwischen 36,5 und 39,5. Spontaneröffnung eines metastatischen (?) Tragusabscesses, Albuminurie. Rasseln auf der Lunge, bei tympanitischem Schall der obern Zweidrittel, leeren im untern Drittel. Somnolenz. Aufgetriebner Leib. Niemals Frost oder gar Schüttelfrost. Tod 8 Tage nach der Erkältung, 7 Tage nach der Aufmeisslung. Bald nachher zahlreiche Petecchien an den Händen.

Sektion: Erweichte Thrombusmasse im Si. transversus bis zum Foramen jugulare und petros. infer. Pachymening. haemorrhag. fibrinos. in der hintern Schädelgrube. Si. petros. sup. kurz vor der Einmündung in den Si. transversus durch Thromben verlegt, springt plötzlich prall gefüllt vor und verläuft so über dem Felsenbein. Das Blut darin kann nicht nach der Seite des Si. transversus hin ausgestrichen werden. Alte pleuritische Verwachsungen. Zahlreiche metastatische Infarkte in beiden Lungen. Milztumor, Leber, Nieren parenchymatös verändert. Nirgends Befunde einer die Sinusthrombose vermittelnden Caries.

Bei nachträglichem Vergleiche ergab es sich, dass der als III A. 169 geführte Fall von Moos, Z. f. O. XXV. Fall 2 identisch ist mit dem Fall von Moos, der als III B. 44 aufgeführt ist.

Zum Schluss folgen 2 Krankengeschichten aus meiner Praxis, die ich vor Kurzen im A. f. O. XXXVIII. veröffentlicht habe:

170. Weiblich, 12 Jahre alt, hatte nach Scharlach und Diphtheritis im 7. Jahre doppelseitige Otorrhoe, beiderseits mit Verlust von Trommelfell, Hammer und Ambos; links sistirt nach 1 Jahre, mit totaler Taubheit, rechts continuirlich geblieben und fast sprachtaub. Seit 8 Tagen zunehmende

Infiltration und Schwellung am linken Warzenfortsatz, sodass Ohrmuschel zuletzt rechtwinkelig vom Kopfe abstand. Keine Fluctuation. Gehörgang verschwollen. Temperatur seit 4 Tagen über 39,0° geblieben. Bei der Aufmeisslung des Warzenfortsatzes Knochen äusserlich fast nicht verändert, nur Gefässlöcher an üblicher Stelle sehr erweitert, aber in der Tiefe cariös erweicht. An der hintern Wand der kirschgrossen Warzenfortsatzhöhle musste die Dura blossgelegt werden, aber diese sah normal bläulich glänzend aus. Die ersten 8 Tage vollständiges Wohlbefinden, auch Wundverlauf normal. Plötzlich Erbrechen und pyämische Temperaturschwankungen, ohne einen Schüttelfrost zu Anfang oder späterhin. Es folgten metastatische Schwellungen und Entzündungen in den rechten Handrücken, später in die rechte Schulter und die rechte Hüftgegend; an letzter Stelle musste ein sehr tief gelegner pararticulärer Abscess incidirt werden. Kopfschmerzen. bestanden nur bei activen und passiven Bewegungen desselben; das Sensorium war stets vollkommen frei. Am 6. Tage ante mortem plötzlich wieder heftiges Erbrechen, sehr stark aufgetriebner Leib und erst 24 Stunden ante mortem Coma.

Sektion: Zahlreiche metastatische Abscesse in beiden Lungen, schlaffe Infiltration des linken untern Lungenlappens; erweiterter Embolus in der Milz; mehrere kleinere frische, noch hämorrhagische in beiden Nieren, daneben einige mehr oder weniger zur Vereiterung übergegangen. Leber nicht verändert. Mehrere frische Metastasen im Herzen. Dünndarm stark aufgetrieben in Folge Verschliessung desselben durch Axendrehung bei abnorm langen Mesenterium kurz vor dem Coecum. Gehirn und Gehirnhäute absolut normal. Im linken Sinus transversus ein Thrombus, der am obern Ende noch fest, aber am foramen jugulare vereitert ist. Die membranöse Sinuswand war an der Knochenseite über 2 cm. weit leicht verfärbt und erweicht, besonders da, wo die Dura mater hatte blossgelegt werden müssen; die knöcherne zeigte weithin eine cariöse Durchlöcherung und Verfärbung.

In diesem Falle hatte die Sinusthrombose schon vor der Aufmeisslung bestanden, und diese hatte die nachträgliche Infection und den Zerfall des Thrombus nicht mehr hindern können.

171. Fall 2. Knabe, $1\frac{1}{2}$ Jahre alt, hatte vor $\frac{1}{4}$ Jahre nach den Masern doppelseitige acute Mittelohreiterung bekommen. Nach 6 Wochen war dieselbe rechts geheilt und das Gehör wieder gut geworden. Links war der Ohrfluss profuser und fötid geworden, und der Warzenfortsatz mehr angeschwollen. Zuerst war Wilde'sche Incision, später die typische Aufmeisslung nach Schwartze gemacht worden. Beide Operationen hatten das Fieber nicht herabzusetzen vermocht. Das Kind sah noch recht frisch und wohlgenährt aus, aber der Ohrfluss war höchst fötid und die Sondirung des Fistelgangs am Warzenfortsatz ergab lose Sequester und führte in das erweiterte Antrum mastoideum. Die Untersuchung der Lungen ergab vollständig negatives Resultat; der Vater des Kindes, selbst Arzt, hatte Mitte der zwanziger Jahre wiederholt Hämoptoe gehabt, war vor Jahren anscheinend geheilt von einer mehrmonatlichen Kur an der Riviera zurückgekehrt und hatte seitdem ohne jede Störung eine ausgedehnte Stadt- und Landpraxis besorgen können. Ich meisselte sofort den ganzen Warzenfortsatz fort, der das charakteristische Bild einer tuberkulösen Ostitis bot, und musste an 3 Stellen die Dura mater blosslegen. Aber das Fieber blieb hoch, die Temperatur schwankte zwischen 38,5 und 39,6°. Am 4. Tage nach der Aufmeisslung trat auffällige Kurzathmigkeit und schmerzhafter Hustenreiz auf, besonders wenn das Kind aufgenommen wurde. Die Untersuchung

der Lunge ergab links unten hinten Dämpfung, Bronchialathmen, tympanitisches Rasseln, daneben abgeschwächten Pectoralfrenitus. Es handelte sich darnach um eine ausgedehnte Infiltration des untern Lungenlappens und um ein dagegen geringes pleuritisches Exsudat. Dasselbe stieg rasch in die Höhe, füllte die Intercostalräume aus, unterdrückte die Athmungsgeräusche und verdrängte das Herz nach rechts. Die Probepunction ergab eine eitrige Beschaffenheit des Exsudats. Am 8. Tage nach der Aufmeisslung wurde das Empyem breit incidirt; gleich darnach ein auffälliger Verfall des Kindes, das auch im Collaps nach 4 Tagen starb.

Sektion: in beiden Lungen mehrere metastatische Abscesse; rechts unten abgekapselter Pyopneumothorax von Apfelgrösse. Bronchial- und Mesenterialdrüsen in tuberkulöser Verkäsung. Miliare Tuberkel in der vergrösserten Milz und in der Leber. Darmkanal intakt. Mikroskopisch fanden sich in den Drüsen und in der Milz meist verkäste, ältere; in der Leber nur centralverkäste, frische Tuberkel. Gehirn- und Gehirnhäute nicht verändert. Vereiterter Thrombus im linken Sinus petrosus superior und inferior und transversus mit Erweichung der am Felsenbein anliegenden membranösen Wandung.

Auch hier kam die Aufmeisslung zu spät und konnte die sekundäre Sinusphlebitis nicht mehr verhüten.

B. 88 Fälle von Pyämie ohne Metastasen.

1. **Abercrombie** (Krankheiten des Gehirns und Rückenmarks, deutsch von v. d. Busch. 1828. Fall 2. S. 58):

16jähriges Mädchen. Doppelseitige chronische Otorrhoe. Plötzlich Kopfschmerzen, Erbrechen, einige Schüttelfröste; Pupillen erweitert. Kopfschmerz hatte sich verstärkt und über Hinterkopf und Nacken verbreitert. Stupor; bisweilen Delirien; Coma. Tod 7 Tage nach dem Froste.

Sektion: Injection der Pia mater-Gefässe und der oberflächlichen Hirnvenen. Gehirn gesund. Der linke Sinus transversus enthält Eiter und eine dicke käsigte Materie, und war an einer Stelle beinahe völlig obliterirt; seine Wandungen waren entzündlich erweicht und verfärbt. Diese Veränderungen erreichten sogar den Sinus longitudinalis. Ausgedehnte Caries an der innern und hintern Fläche des Felsenbeins.

2. **Lebert** (Ueber Entzündung der Hirnsinus. Virch. A. IX. 1856): 2. Fall von **Bruce**. S. 418. Männlich, 27 Jahre, seit Kindheit rechtsseitige Otorrhoe. Frostanfall. Anschwellung hinter dem rechten Ohre. Spontandurchbruch. Kopfschmerz, Somnolenz; Harnverhaltung. Stuhl unfreiwillig. Vorübergehender Ikterus, Coma. Tod am 25. Tage nach dem 1. Auftreten der Erscheinungen. Sektion: Hydrocephalus internus. Rechter Sinus transversus und V. jugular. interna enthalten Eiter, die Fossa sigmoidea cariös.

3. **Weill** (De l'inflammation des Sinus cérébraux. 1856): S. 39. Fall 2. Männlich, 22 Jahr, rechts chronische Otorrhoe seit „einigen“ Jahren. Nach Bad neue Schmerzen und Fieber. Am Tage vor dem Tode Schüttelfrost mit nachfolgendem Schweisse, Coma, Delirien. Tod ungefähr $^1/_4$ Jahr nach dem Bad. Sektion: In der knöchernen Wand des Sinus transversus cariöser Defect. Eiter $2^1/_2$ cm weit im Sinus transversus und longitudinal. superior. Im Mittelohr und Warzenzellen Eiter. Nur Kopfsektion gestattet.

4. **Tuchen** (Di. Breslau 1858):

Fall 4. Weiblich, 22 Jahre, rechts acuter Mittelohrkatarrh. Schüttelfröste fast 1 Stunde andauernd, wiederholt. Oedematöse Schwellung der rechten Gesichtshälfte, der Conjunctiva und des Bulbus des rechten Auges. Gegen neue Schüttelfröste mit nachfolgendem profusen Schweisse und Fiebersteigerung. Chinin erfolglos. Sektion: Eiter in der rechten Fossa sigmoidea, um dem Sinus transversus und Vena jugularis interna herum bis zum Foramen lacerum. Vena jugularis interna enthielt einen festen Thrombus, der fast bis zum Unterkieferwinkel hinunterreichte; ihre Wandung war entzündlich erweicht. Caries des Felsenbeins.

5. **Heusinger** (Virch. A. XI. S. 92):

Weiblich, 37 Jahre, tuberkulös, rechts chronische Otorrhoe mit Anschwellung des Warzenfortsatzes. Bei der Incision Eiter entleert und Knochen blossliegend gefühlt. Spontanausstossung von einzelnen Knochensequestern. Plötzlich rechts Gesichtslähmung. Tuberkulose schreitet rapid fort.

Sektion: Im Felsenbein eine cariöse Oeffnung, die in 2 Hirnabscesse führte, und eine 2., die in den Sinus transversus direct hineinführte, der von der Einmündungsstelle des Sinus petrosus superior bis zum Foramen jugulare durch einen festen Thrombus geschlossen war. Sinus petrosus inferior war frei. In den Lungen mehrere tuberkulöse Cavernen u. s. w.

6. **v. Dusch** (Z. f. rat. M. VII. S. 172):

Frau, bekam durch Erkältung während des Wochenbettes Schmerzen im rechten Ohr und Kopf, darnach Fieberbewegungen und schliesslich exquisit pyämische Erscheinungen, welche den Tod beinahe 4 Monate nach der Niederkunft herbeiführten. Sektion ergab ausgebreitete Caries am Schläfenbein, welche sich bis an die Naht mit dem Hinterhauptsbein erstreckte und deren Knorpel zersört hatte mit eitriger Phlebitis des Sinus transversus und Thrombose der V. jugularis. Sektion von Brust- und Bauchorganen anscheinend nicht gemacht.

7. **Toynbee** (Krankheiten des Gehörorgans deutsch v. Moos S. 347): bringt folgende 2 Fälle, die den Med. chirurgic. Transactions 1851 entnommen sind:

1. 15 Jahre, chronische Otorrhoe rechts seit 6—7 Jahren. Frost. Kopfschmerzen, Abscess am Warzenfortsatz, grosse Perforation. Tod am 10. Tage nach dem acuten Endstadium.

Sektion: Wandungen des Sinus lateralis verdickt, Blutgerinnsel im Sinus.

8. 2. 45 Jahre, links chronische Otorrhoe 20 Jahre, nur Nachts links Kopfschmerzen, Gehirnreizung, Delirien, Tod 8 Wochen nach dem acuten Endstadium. Sektion: Sinus lateralis mit Eiter angefüllt; sulcus transversus cariös.

9. **Kessel** (Di. Giessen. 1866):

Fall 1. Männlich, 25 Jahre, links chronische Eiterung seit Kindheit. Schwellung hinter dem Ohre, Kopfschmerz. Schüttelfrost. Pulsverlangsamung auf 42. Später 2 Schüttelfröste an 1 Tage. Wilde'sche Incision. Warzenfortsatz fistulös durchbrochen; es sickert dünne schlechte Jauche aus. Erleichterung, später 4 Schüttelfröste, Nackenschmerzen, Schlingbeschwerden in Folge deut-

licher Hervorwölbung der hintern Rachenwand. Icterus. Sopor, zunehmende Gesichtslähmung. Unfreiwillige Stuhl- und Urinausleerungen. Krankheitsdauer nicht zu berechnen, Tod ungefähr 8 Wochen nach Beginn des subacuten Endstadiums. Sektion: Gehirn und -häute normal; nur an der Basis ist Kleinhirn an linker Flocke und Mandel grau gefärbt, mürb und weich. Im linken Sinus transversus Thrombus, der nach dem Foramen jugulare zu organisirt, am Felsenbein eitrig zerfallen ist: hier fehlt die knöcherne fossa sigmoidea ganz und die membranöse Sinuswand verdickt. Emissarium Santorini der fossa sigmoidea thrombosirt. Senkungsabscess um die Gefässscheide am Halse. N. hypoglossus im For. condyloid. ant. ganz von Eiter umgeben. Eiter im Unterkiefergelenk und vor der Wirbelsäule bis in die Höhe der Epiglottis. Vom Trommelfell nur noch oberer Rand erhalten Hammer und Ambos fehlen. Defekt im Canalis Fallopii. Keine Lungenmetastasen. Leber und Milz vergrössert.

10. **Zeufal** (Die Bedeutung der V. Santorin. mastoid. bei Caries des Felsenbeins im Verlaufe einer chronischen eitrigen Otitis interna. W. med. Z. 1868. No. 40):

Männlich, links chronische Otorrhoe mit einer starken Ohrblutung früher, die von selbst stand. Tod erfolgt an allgemeinen Hydrops nach Morb. Brigbt. Sektion: Durch Caries im linken Warzenfortsatz war die untere Wand des Sulcus sigmoid. 2 cm. lang und 6 mm. breit zerstört und so der Sinus sigmoid. blossgelegt, der von Einmündungsstelle des Si. petros. sup. bis zum Foram. jugular. undurchgängig war durch eine Bindegewebsmasse, die sich bis in die V. mastoid. fortsetzte. V. jugular. int. war frei. Warzenfortsatz aussen fistulös durchbrochen. Dura des Felsenbeins gesund. Der Warzenfortsatz bildete eine eichelgrosse Höhle, in welcher die V. mastoid. als isolirter Strang nach allen Seiten hin von Jauche umspült war. Rechts Narbe im Trommelfell, ligamenta spuria in der Trommelhöhle, Erweiterung der V. mastoid. bis zur Stärke der gleichseitigen V. jugularis.

11. **Hoppe** (2 Fälle von Hirnsinus-Thrombose. Di. Berlin. 1872):

2. Fall. Weiblich, 35 Jahre, links chronische Otorrhoe seit 1 Jahre mit Gesichtslähmung seit 3 Tagen. Schüttelfrost. Kopfschmerzen, Lagophthalmos links. Erbrechen, Nasenbluten. Linke Pupille enger, später weiter als die rechte. Coma. Eröffnung des Warzenfortsatzes mittelst Drillbohrer entleert Eiter. Tod Mitte der 2. Woche des subacuten Endstadiums.

Sektion: Dura links mit einzelnen circumscripten Hämorrhagien. Eitrige Gehirn- und Gehirnhautentzündung links. Dicker Thrombus im linken Sinus transversus. Um Ganglion Gasseri eitriges Exsudat. Felsenbein am centralen Theil bohnengross, am hintern Theil zweigroschenstückgross unterbrochen durch durchgewachsenes Cholesteatom, und hier ist Dura mit dem Gehirn verbunden.

12. **Eyssell** (A. f. O. VII. S. 206):

1. Fall. Weiblich, 6½ Jahr, aus sonst gesunder Familie stammend, rechts acute Mittelohreiterung mit zunehmender Schwellung am Warzenfortsatz. Wilde'sche Incision entleert Eiter; die Sonde führt durch eine Knochenfistel in den äussern Gehörgang hinein. Nach ½ Jahr mit den Eintreten neuer Schmerzen im Ohr und Kopf „Herderkrankungen in den Lungen nachzuweisen". ½ Jahr später liess nach Extraktion eines mehr als bohnengrossen Sequesters die Eiterung nach, aber 5 Monate später trat der Tod

durch Lungenaffection ein. Sektion: Lungen zeigen beiderseits in den Spitzen zahlreiche Verkalkungen (links oben eine grössere Caverne), in den nächstfolgenden Partien käsige Infiltrationen im Zerfall begriffen; dann käsige Einlagerungen jüngern Datums, darunter noch ziemlich frische und noch nicht verkäste peribronchitische Herde; in den Basaltheilen Emphysem. Gehirn und -häute normal. Im rechten Sinus transversus steckt mit der Gefässwand untrennbar verbunden ein alter vollständig bindegewebig gewordener Thrombus, welcher vom Torcular Herophili bis nahe zum Bulbus der Vena jugularis reicht. Das Emissarium mastoideum ist ebenfalls in einen Bindegewebsstrang verwandelt. Dura des Felsenbeins überall fest verwachsen. Sulcus transversus am innern Gehörgang durchscheinend dünn; nirgends Nekrose. Im Warzenfortsatz eine einzige haselnussgrosse Caverne, welche die Stelle des Antrum und der nekrotisch ausgestossnen Scheidewände der Warzenzellen einnimmt. Eine dicke pyogene Membran überzieht die Wände dieser Höhle und lässt nirgends blossliegenden Knochen erkennen. Trommelfell und Perforationsnarbe in der ganzen Ausdehnung mit der Labyrinthwand verwachsen. Am Ambros 3 Osteophyten. Steigbügel beweglich.

13. **Lucae** (A. f. O. VII. S. 270):

Weiblich, 12 Jahre, rechts chronische Otorrhoe mit Cholesteatom. Plötzlich Erbrechen und Kopfschmerzen. Keine Schüttelfröste. Auf Eröffnung des durch Druck schmerzhaft gewordnen Warzenfortsatzes mit Drillbohrer keine Eiterentleerung, aber grosse Erleichterung. Doppeltsehen. Sensorium bis $^1/_2$ Stunde vor dem Tode frei. Tod 10 Stunden nach der Operation.

Sektion: Gehirn und -häute ohne Veränderung. Im Sinus transversus äusserst putride Jauche, im Bulbus V. jugular. zerfallner Thrombus das Ansehn von faulem Käse zeigend. Das ganze Felsenbein und angrenzende Kleinhirn haben ein grünlich missfarbenes Ansehen. Cariöser Defekt der innern Warzenfortsatzwand führt durch eine Oeffnung in der membranösen Sinuswand direct in den Sinus transversus hinein. Warzenfortsatz sklerotisch, voll wie Mittelohr von Cholesteatommassen, die an letzterer Stelle schmutzig zerfallen sind. Trommelfell fehlt ganz. Hammergriff und langer Ambosschenkel cariös zerstört. Weitere Sektion nicht gestattet.

L. betont in der Epikrise, dass der Ausgang in Pyämie bevorstand, und das vollständige Fehlen der Schüttelfröste.

14. **Marchant** (Bull. de la Soiété anatomique 1875. S. 135):

Weiblich. 40 Jahre, rechts Ohreiterung. Plötzlich Ohr- und Kopfschmerzen, die rasch zunehmen. Nackensteifigkeit. Fieber. Schüttelfrost, mehrmaliges Erbrechen. Tod am 2. Tage unter den Erscheinungen der Pyämie.

Kopfsektion: Kleinhirnabscess. Sinuswand entzündet. Vereiterter Thrombus im rechten Sinus transversus und in der Vena jugularis interna.

15. **Dreifuss-Brissac** (ref. A. f. O. XIII. S. 212):

Weiblich, 37 Jahre, acute Mittelohreiterung rechts mit heftigen Kopfschmerzen und Oedem der rechten Gesichtshälfte. Am 5. Tage tiefes Coma, Exophthalmus, stärkeres Oedem. Tod am 6. Tage im Coma.

Sektion: Im Mittelohr serös-eitrige Massen. Im rechten Sinus transversus ein weissröthliches starkes Blutgerinnsel. Angrenzende Gehirnpartie ödematös, erweicht. Keine Meningitis.

16. **E. Fraenkel** (Z. f. O. VIII. S. 235):

Männlich, 22 Jahre nach Trauma an der rechten Schläfe Kopfschmerzen links. Typhöser Zustand. Zunehmende Somnolenz. Kurz vor dem Tode eine ausgesprochne Pupillendifferenz zu Ungunsten der linken eingestellt. Tod im Coma. Sektion: Im rechten Schläfenlappen Abscess apfelgross, abgekapselt, reisst ein beim Hirnherausnehmen. Gehirnhäute daselbst chronisch entzündet und verdickt. Rechter Sinus transversus bis zum Foramen jugulare von einem derben, adhärenten, central roth erweichten Thrombus obturirt. Am Tegmen tympani eine grössere, an der hintern Felsenbeinwand eine kleinere cariöse Zerstörung. Im Mittelohr Cholestearinmassen. Innerer Gehörgang und Labyrinth intakt.

17. **Moos** (Sektionsergebnisse von Ohrkranken. Z. f. O. VII):

3. Fall. S. 219. Männlich, 20 Jahre, links chronische Otorrhoe seit Kindheit. Seit 8 Tagen starke Hinterkopfschmerzen; vor 4 Tagen leichter und gestern starker Schüttelfrost, Erbrechen, Delirien und mehr Ohrschmerz wieder. Eiterretention hinter einem den Gehörgang ausfüllenden Polyp. Eisbeutel. Calomel. Milz vergrössert. Temperatur zumeist hoch. Nochmals $^1/_2$ stündiger starker Schüttelfrost, leichte Delirien, Convulsionen. Dyspnoe. Tod am 9. Tage der subacuten Erkrankung.

Sektion: Links allgemeine Meningitis. Sinus transversus zeigt an einer Stelle schlitzförmige Oeffnung, aus welcher sich bei Druck Jauche und Eiter entleert, im Innern selbst ein adhärenter grosser missfarbiger Thrombus; die knöcherne Wandung missfarbig, rauh mit verschiedenen nadelspitz- bis hirsekorngrossen Oeffnungen. Der Gehörgangspolyp bohnengross, breit aufsitzend, mit 2 Wurzeln. In der Shrapnell'schen Membran erbsengrosse Perforation. Rest des Trommelfells mit der Labyrinthwand verwachsen. Ambos gelöst. Im Warzenfortsatz Cholesteatommassen.

18. 4. Fall. S. 223. Männlich, 35 Jahre, links chronische Otorrhoe seit 10. Jahre. Zunehmende Anschwellung hinter der Ohrmuschel. Incision an 2 Stellen. Abtragung eines Gehörgangspolypen. Plötzlich nach Erkältung auf Spaziergang Ohr- und Kopfschmerzen. Fieber und Schlaflosigkeit. Oedematöse Schwellung über und vor der Ohrmuschel. Cariöse Fistel in der knöchernen Decke des Gehörgangs. Plötzlich Bewusstlosigkeit, Stöhnen, die obern Extremitäten sind krampfhaft contrahirt. 40 °. Gleich darauf Tod, 13 Tage nach der Erkältung. Sektion: Gehirn ödematös. Dura der linken hintern Schädelgrube eitrig infiltrirt, ebenso die Pia derselben gegen Hirnseite. Die Rinde des Kleinhirns an vielen Stellen, die an der Basis des Grosshirns an einzelnen Stellen eigenthümlich graugelb verfärbt. Aussenwand des Sinus transversus missfarbig, durch Granulationen, die cariösen Defekten im Felsenbeine entsprechen, unregelmässig granulirt; das Innere durch einen festen rothen, adhärenten Thrombus, der bis in die Nähe des Foramen jugulare reicht, verwachsen und obliterirt. Im Sinus petrosus superior ein adhärenter, weisser Thrombus. Trommelfell fehlt ganz. Hammergriff isolirt erhalten. Im Mittelohr und Warzenfortsatz Eiter.

19. **Field** (A Case of suppurative meningitis and abscess of the brain. The Lancet. 1880 Vol. I. 5. Juni. S. 876):

Männlich, 18 Jahre, rechts chronische Otorrhoe seit 3. Jahre nach Scharlach. Kopfschmerzen. Plötzlicher Tod. Sektion: rechts allgemeine Meningitis. Subduralabscess am Tegmen tympani. Entzündung der Dura am rechten Felsenbein des Sulcus transversus. Der Sinus enthielt einen festen Thrombus

von theilweise weisslicher Verfärbung. Abscess im Kleinhirn, wallnussgross. Trommelfell fehlte, ebenso die Gehörknöchelchen bis auf Hammer, der lose in der Paukenhöhle lag und dessen Kopf cariös zerfressen war. Käsige Eitermassen im Mittelohr, Warzenfortsatz und Vestibulum.

20. **Thomas Barr** (ref. Z. f. O. X. S. 58):

Knabe, 12 Jahre, seit 6 Jahren links Otorrhoe nach Masern. Schmerz im Warzenfortsatz und Hinterkopf. Kältegefühl, Erbrechen, Verstopfung. Nach Verlauf 1 Woche Schüttelfröste, die sich mehrmals täglich wiederholen. Tod Ende der 3. Woche des acuten Endstadiums.

Sektion: Subduraler Abscess an der hintern Felsenbeinfläche; Sinus transversus vom Knochen abgehoben, ohne Thrombus. Gehirn normal. keine Caries, nur Eiterung im Mittelohr.

21. **Katz** (Br. kl. W. 1881. No. 12):

Fall 2. Knabe, 13 Jahre, mit Caries im linken Warzenfortsatz. Wiederholte Schüttelfröste in der letzten Zeit. Wilde'sche Incision. Tod nach 3 Tagen an Sepsis. Sektion: Cholesteatom im Warzenfortsatz mit Sinusthrombose und Basilarmeningitis. Nähere Befunde fehlen.

22. **Bürkner** (A. f. O. XIX. S. 246):

Männlich, 20 Jahre. Doppelseitige Scharlach-Otorrhoe seit 13 Jahren. Wiederholt Schüttelfröste, Erbrechen, Schwindel, Taumeln bei jedem Schritt und Thrombose der Vena jugularis links äusserlich fühlbar. Fieber gleichmässig hoch. Schmerz im Ohr und Nacken heftiger, Erbrechen seltner, Schwindel unverändert. Schüttelfröste waren immer häufiger aufgetreten. Schwellung am Warzenfortsatz. Erweiterungen der Gesichtsvenen, leichtes Oedem am linken Auge. Tod am 17. Tage des subacuten Endstadiums. Sektion: Links Thrombus in Vena jugularis vom Bulbus an (Sinus transversus war anderweitig schon eröffnet). Dehiscenz am Boden der Paukenhöhle und des Gehörgangs, ohne Caries dabei. Paukenhöhle voll von schmierig-weissem, dickem Eiter. Warzenfortsatz und Tegmen tympani gesund. Im Trommelfell hinten unten kleine Perforation. „In den Organen der Brust- und Bauchhöhle keine Metastasen oder sonstige erhebliche Affectionen vorgefunden.“ —

23. **Kipp** (Z. f. O. VIII. S. 278):

Männlich, 23 Jahre, rechts chronische Otorrhoe seit 1 Jahre. Neue heftigere Ohr- und Kopfschmerzen. Im vordern untern Trommelfellquadranten kleine Perforation. Paracentese. Kopfschmerzen nehmen trotz genügenden Eiterabflusses zu. Schüttelfrost; öfteres Erbrechen; 39,4. Papillengrenzen zunehmend undeutlich. Kopfschmerzen mehr anhaltend und unerträglich werdend. Temperatur nur an 2 Tagen auf 38,3 und 39,4 gestiegen, sonst normal geblieben. Tod im Coma am 18. Tage nach dem Schüttelfroste.

Sektion: nur Kopfsektion: Im rechten Temporallappen hühnereigrosser, nicht abgekapselter Hirnabscess. Gehirnhäute gesund. Im rechten Sinus transversus ein eitrig zerfallner Thrombus, der bis in den Bulbus der V. jugularis reicht. Die membranöse Sinuswand war perforirt, der angrenzende Knochen nicht cariös defekt, nur verfärbt. Die Warzenzellen standen mit dem kleinen Antrum mastoideum in offner Verbindung und enthielten stinkenden Eiter, die Zwischenwände mehrfach cariös. Trommelfell zeigte 2 Perforationen. In Mittelohr keine Caries.

24. **Ryerson** (Canada Lancet. Novbr. 1881):
Kind, links acute Mittelohreiterung nach Scharlach und Warzenfortsatzentzündung. Ptosis des rechten Augenlides, weite Pupillen, Coma. Aufmeisslung des Warzenfortsatzes, entleerte Eiter. Kopfschmerzen kehrten wieder. Fieber. Delirien. Schwellung der Sehnerveneintrittsstelle. Tod.
Sektion: Dura mater des Felsenbeins festsitzend. Meningitis der Grosshirn-Convexität. Eitrig zerfallner Thrombus im Sinus lateralis.

25. **Zaufal** (A. f. O. XVII. S. 157):
Männlich, 27 Jahre, links acute Eiterung. Genau $^1/_4$ Jahr später plötzlich ein dreistündiger Schüttelfrost und 40° und Schmerzen in rechter Kopfhälfte, rasch zunehmende Unbesinnlichkeit, rechte Pupille weiter und träger reagirend als die linke, zunehmende Ptosis zuerst des rechten, dann des linken Auges, totale Lähmung zuerst des rechten, dann des linken Oculomotorius, beiderseits Stauungspapille, Nackenstarre. Jactationen, später Coma und Tod am 5. Tage nach dem Schüttelfrost.
Sektion: Meningitis basilaris. Der linke Sinus sigmoideus ist in seiner medialen Fläche vom Foramen jugulare obliterirt durch eine zähe, trockne, gelblichweisse, fasrige, die Wände des Sinus vollständig verbindende organisirte Masse — offenbar bereits organisirten alten Thrombus —; der übrige Theil desselben sowie der ganze linke Sinus transversus sind mit einem jüngern, röthlichgelben, der Sinuswand ziemlich fest anhaftenden, in seinen centralen Partien weichern, an einer Stelle selbst zu einem röthlichgelben, eiterähnlichen, dieselben Mikroorganismen, wie die Synovia, ähnliche Flüssigkeit der Paukenhöhle enthaltenden Brei zerfallnen Thrombus bis zum Torcular Herophili erfüllt. In der Mitte der Fossa sigmoidea ist eine längliche Knochenlücke, und beim Abziehen der Dura mater werden zahlreiche Knochenvenen abgerissen, die mit festhaftenden Thromben gefüllt sind. Im Mittelohr, Warzenfortsatz und Labyrinth kein Eiter, sondern bernsteingelbe, viscide durchsichtige Flüssigkeit. Keine Metastasen.
„Der Fall lehrt, dass die Entstehung eines eitrig zerfallenden Thrombus eines Hirnsinus mit consecutiver Meningitis möglich ist, auch wenn kein Eiterherd in der Nähe des Sinus vorgefunden wird, sondern die Sinuswand nur mit chronisch entzündeter Schleimhaut, welche gleichzeitig nur seröses Sekret producirt, in unmittelbaren Contact steht. Merkwürdig ist ferner die Bildung zuerst eines gutartigen, sich ruhig organisirenden Thrombus und dann plötzlich die eines eitrig zerfallenden Thrombus in demselben Sinus. Mikroorganismen, die durch die Tuba in das Mittelohr gelangt waren, und die im Mittelohrsekrete gleich wie im zerfallnen Thrombus nachgewiesen wurden, hatten durch Vermittlung der kleinen Venen, die aus den Räumen des Warzenfortsatzes in den Sinus münden, gewissermassen zur lokalen Sepsis des Sinus und der Gehirnhäute geführt."

26. **Stacke** (Di. Würzburg 1882):
Männlich, 26 Jahre, links chronische Mittelohreiterung seit 10 Jahren. Plötzlich Kopfschmerzen in der Stirn, Gefühl von Kälte, ohne eigentlichen Schüttelfrost, am folgenden Tage zunehmender Ohrschmerz. Grosse Oeffnung im hintern untern Trommelfellquadranten. Mehrmaliges Erbrechen. Delirien. Genickstarre zunehmend. Ophthalmoskopischer Befund negativ. Herpes labialis. Warzenfortsatz entzündet, zunehmende Gesichtslähmung. Am Tage vor dem Tode ophthalmoskopischer Befund: Papille intensiv geröthet, leicht trübe, Conturen etwas undeutlich, hochgradige venöse Stauung. Heftiger

Schüttelfrost mit Temperatursteigerung auf 41,0° 4 Stunden vor dem Tod im Sopor, am 9. Tage des acuten Endstadiums. Die Temperatur schwankte des Morgens zwischen 38,3 und 38,5 und des Abends zwischen 40,0 und 40,5°. Sektion: Eitrige Meningitis an der Convexität und Basis, fortgeleitet durch den innern Gehörgang. Hydrocephalus internus. Subduralabscess am Tegmen tympani. Thrombose im linken Sinus transversus; in der Mitte mit Eiter angefüllt, zu beiden Enden mit geronnenem Blute. Unterhalb der Mitte des Sinus Felsenbein cariös. In der Shrapnell'schen Membran eine Perforation mit einem Schleimpolypen. Antrum mastoideum und Paukenhöhle durch Cholesteatommassen erweitert. Ueber Bauch- und Brustorgane kein Bericht.

27. **Andrews** (ref. A. f. O. XXI. S. 201):

Fall 2. Mann, 42 Jahre, seit 8 Jahren chronische doppelseitige Otorrhoe mit verschiednen Hirnsymptomen, rechtsseitiger Neuritis optica und einer schmerzhaften Induration längs der rechten Vena jugularis. Die Eröffnung des Warzenfortsatzes hatte keinen Eiterabfluss zur Folge. Tod nach 2 Tagen.

Sektion: Phlebitis im rechten Lateralsinus, Thrombose der rechten Jugularis, Caries der Sinuswand und Communication der Sinusfurche mit dem Mastoidalraum, Schwellung der Paukenschleimhaut.

28. **Bezold** (A. f. O. XXI. S. 36):

Männlich, 26 Jahre, war am 5. März 1881 mit Typhus aufgenommen worden. Am 27. März rechts: am 31. März links Ohrschmerz. Am 5. April beiderseits Ohrfluss: beiderseits im vordern untern Trommelfellquadranten eine stecknadelkopfgrosse Perforation. Dieselbe schloss sich rechts 11 Tage später, links 18 Tage später. Inzwischen waren Fieber bis 40,2°, Druckschmerz auf dem linken Warzenfortsatz und Kopfschmerz über dem linken Auge aufgetreten. Nach 4 Tagen Fieberlosigkeit und Wohlbefinden. 6 Tage nach Schluss des linken Trommelfells plötzlich Bewusstlosigkeit und Convulsionen. Tod am folgenden Tage, Ende der 7. Krankheitswoche im Sopor.

Sektion: Abgelaufner Typhus, circumscripte eitrige Meningitis. Uebergreifen der Entzündung auf die Pia, Abscess im linken Schläfenlappen. Dura mater und Tegmen tympani gesund. Der linke Sinus transversus, der sich soweit nach aussen unter die Crista superior vorgebaucht zeigt, dass eine Warzenfortsatzaufmeisslung seine Blosslegung kaum hätte vermeiden lassen, ist vollkommen obliterirt, von ziemlich harter Consistenz, beim Einschneiden in sein fibröses Gewebe entleert sich missfarbiger Eiter, es adhäriren an der verdickten Sinuswand derbe, grauröthliche, schwartige Thrombenmassen, die nach abwärts ein unregelmässiges Eiter enthaltendes Lumen einschliessen. Die Thrombose erstreckt sich bis in den Bulbus Venae jugularis. Die membranöse Aussenwand sitzt fester auf den Knochen auf, ist weich und succulent und zeigt an einer Stelle ein 4 mm grosses Loch, das durch einen 2 cm langen Defect in der entsprechenden knöchernen Wandung direct in das Mittelohr hineinführt. Im Mittelohr- und Warzenfortsatzhöhle schleimig eitriges Sekret.

29. **Jessett** (Th. m. Ti. and Gaz. 1883. I. S. 572):

referirt über 2 Fälle von Mittelohreiterung mit Schwellung am Warzenfortsatz bei Kindern, mit Fieber, Schweissen und meningitischen Reizungen.

Sektion ergab cariösen Defect des Felsenbeins bis in den Sinus cavernosus hinein.

30. **Schubert** (A. f. O. XXII. S. 64 und 67):

1. Weiblich, 30 Jahre, links chronische Mittelohreiterung. Zunehmende Kopfschmerzen, Fieber und Sopor seit 4. Krankheitsmonat in Folge Eiterretention hinter Ohrpolypen, nach deren Abtragung wesentliche Besserung; es blieb nur ein leicht aphasischer Zustand zurück. Plötzlich nach $^1/_4$ Jahr neue Kopfschmerzen, Fieber, Frost, später Benommenheit; Lähmung des linken Arms und klonische Krämpfe im rechten. 39,1. Coma. Tod am 9. Tage des subacuten Endstadiums. Sektion: Diffuse Leptomeningitis. Links Gehirn mit Dura und Felsenbein verwachsen; beim Ablösen entleert sich nussgrosser Hirnabscess. Im Sinus transversus ein brauner derber, adhärenter, mit der Wand organisch verbundner Thrombus. Derselbe erweist sich als bereits organisirt, in ein überall dicht mit Blutpigmentschollen durchsetztes Bindegewebe umgewandelt, in welchem sich vielfache meist längliche, einer eigentlichen Wand entbehrende Lücken von 0,01—0,14 mm Breite vorfinden. Bindegewebszüge gehen überall von der Sinuswand in den Thrombus über, doch ist nirgends ein Vas vasorum zu finden, welches sich direct in den Thrombus fortsetzte. Die hintere Wand des Sinus ist von Eiter unterwühlt, theilweise selbst arrodirt, und ein kleiner Theil des Thrombus, soweit er der zerstörten Sinuswand anliegt, bis zu etwa $^1/_4$ seiner Dicke jauchig zerfallen; hier eine Knochenlücke, die direct in den Eiterherd des Warzenfortsatzes mündet. In der Lunge einige kleine käsige Herde.

31. 2. Weiblich, 8 Jahre, links chronische Otorrhoe seit Jahren. Seit einigen Tagen zunehmende Schwellung am Warzenfortsatz; seit gestern Spontandurchbruch des Eiters daselbst. 39,5. Mässige Schüttelfröste, Sensorium frei. Augenhintergrund normal. Aufmeisslung des Antrum längs einer Knochenfistel, das von einer schmierigen, übelriechenden Masse gefüllt war. Keine Erleichterung, aber Jaktation, leichte Somnolenz. 40,3. Zunehmender Sopor. Tod in der 2. Nacht nach der Operation.

Sektion: Sinus transversus enthält einen jauchig zerfallnen Thrombus; seine knöcherne Aussenwand rauh und ulcerirt, aber nicht perforirt; durchscheinend dünn. Dura des Felsenbeins hyperämisch. Tegmen tympani rosig geröthet, mit zahlreichen Blutpunkten. In den Lungenspitzen alte käsige Herde.

32. **v. Troeltsch** (Gesammelte Beiträge. 1883. S. 123):

Männlich, 30 Jahre, rechts chronische Otorrhoe. Mehrfache Abschnürung der immer wieder nachwachsenden Ohrpolypen. Incision der obern Gehörgangswand. Viel Kopfschmerz, Unruhe. Schüttelfrost, Somnolenz abwechselnd mit freierm Sensorium. Urämisch-dyspnoischer Anfall mit Bewusstlosigkeit. Tod nach 2 Tagen. Sektion: Rechts Dura mater des Felsenbeins mit Pia verwachsen; daselbst centraler hühnereigrosser Abscess mit dickem grünlichem Eiter, abgekapselt. Im Sinus transversus jauchig zerfallner Thrombus; seine knöcherne Aussenwand missfarbig und theilweise erweicht. Vom Gehörgang führen 2 Fisteln in den Warzenfortsatz, dessen Höhle mit Cholesteatommassen ausgefüllt ist. Trommelfell verdickt, nicht perforirt: Hammerkopf durch Caries resorbirt.

33. **Richter** (Zur Casuistik der Sinusthrombose. B. kl. W. 1884. No. 6):

Fall 2. Weiblich, 62 Jahre, rechts chronische Mittelohreiterung, mit Gesichtslähmung. Druck auf Warzenfortsatz empfindlich. Prostration, Uebelkeit. Somnolenz. Schwellung beider Augen, des Gesichts, der Stirne

und am Halse. Neigung nach vorn zu fallen. Beide Augen unförmlich geschwollen, Lider lassen sich nicht mehr auseinander ziehn. Pupillen eng. Sopor. Kopfschmerzen. Beständige Sec. invol. Höchste Temperatur 38,4. Keine Fröste. Tod. Sektion: Graurothe Thromben in der hintern Hälfte des Sin. longitudinal. und in beiden Sin. transvers. Beide V. jugulares frei. Gehirn und -häute nicht verändert. Rechts Processus mastoid. und Felsenbein cariös und von Eiter durchsetzt. Rechtes Trommelfell perforirt. Die Eiterung hat sich im Sinus petros. infer. und Sin. cavernos. entlang auf die rechte capsula Tenoni erstreckt und dieselbe in eine gelbe eitrige Sulze verwandelt. Sin. cavernos. und V. ophthalm. rechts thrombosirt. Starkes Lungen- und Glottisödem.

34. **Sutphen** (Zwei Fälle von Caries des Schläfenbeins mit tödtlichem Ausgang. Z. f. O. XIII. S. 297):

Männlich, 26 Jahre, rechts chronische Mittelohreiterung seit 10 Jahren nach Masern. Plötzlich zunehmende Ohr- und Kopfschmerzen. Warzenfortsatz nicht entzündet. Rechts Abducenslähmung. Beiderseits Anschwellung der Papille und Erweiterung der Retinalvenen. Heftiger Schüttelfrost mit nachfolgendem Schweisse und 40,3°, der sich die beiden nächsten Tage je 2 Mal und den nächsten 3. und 4. Tag je 1 Mal wiederholte. Die inzwischen eingetretene Blindheit rechts besserte sich etwas wieder. Später Coma, gleiche Pupillen. Incision in die geschwollene obere Gehörgangswand, eine Sonde führt leicht durch eine Knochenfistel direkt in die Schädelhöhle auch noch Erweiterung mit einem Troikart entleert sich kein Eiter. Tod Ende der 3. Woche des subacuten Endstadiums, 8 Tage nach dem 1. Schüttelfrost. Sektion: circumscripte Meningitis rechts am Schläfenbein und beginnende Erweichung des Gehirns ebendaselbst. Im rechten Sinus transversus und petrosus superior ein Thrombus, der zum Theil organisirt, zum Theil an verschiedenen Stellen zerbröckelte. Die angrenzende knöcherne Wand missfarbig und cariös. Schläfenbein sonst in grosser Ausdehnung cariös. Die übrigen Körperhöhlen nicht untersucht.

35. **Hedinger** (Beiträge zur Pathologie und pathologischen Anatomie des Ohrs. Z. f. O. XIV. S. 47):

Weiblich. 63 Jahre. rechts chronische Otorrhoe seit 20 Jahren, neben fibrösem Tumor im Gehörgang. und häufigen Ohrblutungen. Incision eines Abscesses unter der rechten Schläfenmuskel; später an der Wange, dem 1. hintern Backzahn gegenüber; dann in der Mitte des rechten Kopfnickers. Später zunehmende Anschwellung und Druckempfindlichkeit am Warzenfortsatz. Aufmeisslung entleert etwa 10 Gramm dicklichen Eiter aus dem Knochen. Wie neugeboren. Aus der Tiefe der Wunde viel Eiter entleert. Befinden wechselt sehr. Rechte Pupille enger und weniger reagirend. Zunehmender Sopor später clonische Krämpfe der linken untern. und tonische Krämpfe der linken obern und untern Extremität. Zuletzt links Gesichtslähmung. Tod. Sektion: Grosser Halsabscess vom Warzenfortsatz bis zum Brustbein-Schlüsselbeingelenk nach unten reichend, und bis zum Hinterhauptsbein nach hinten. mit blossliegendem rauhem Knochen. Gehirnhäute ödematös. Von der Dura mater gehen rechts vom Tegmen tympani einige zarte Bindegewebsstränge zur Pia hinüber. Sinus transversus rechts von seiner Umbiegungsstelle sammt dem Bulbus V. jugularis und der V. mastoidea völlig obliterirt. Lungen ödematös, zeigen ausser einer alten fibrinösen Narbe in der rechten Lungenspitze nichts Abnormes. Milz. Nieren. Leber

normal. Tuba erweitert und voll Eiter. Trommelfell fehlt. Warzenfortsatz nach verschiedenen Richtungen hin fistulös durchbrochen. Tod durch Gehirnödem.

36. **Baumgart** (Ueber die Trepanation des Warzenfortsatzes. Di. Würzburg. 1886. S. 22):

Männlich, 11 Jahre, links acute Scharlach-Otorrhoe. Ohrschmerzen. Schüttelfröste. Geschwulst am Halse in der Nähe der grossen Gefässe. Druckschmerz am Warzenfortsatz mit Durchbruch des Eiters unter die tiefen Halsmuskeln. Es wurde ein grosser Theil des Warzenfortsatzes entfernt und der Abscess eröffnet. Fieber liess nicht nach. Patient ging rasch zu Grunde. Sektion: Hirnabscess. Eitrig erweichter Thrombus im Sinus transversus bis zur V. jugular. commun. links. Eitrige Leptomeningitis.

37. **Stacke** und **Kretschmann** (A. f. O. XXII. S. 252):

Männlich, 35 Jahre. Links chronische Otorrhoe mit Warzenfortsatzreizung. Plötzlich Ohr- und Kopfschmerzen heftiger, dazu Schwindel und Schüttelfrost mit nachfolgendem Schweisse, der sich die nächsten 6 Tage täglich wiederholt. Aufmeisslung entleert Jauche-Eiter. Nur Kopfschmerz lässt nach; Fieber bleibt hoch. Letzter Schüttelfrost am Tage nach der Operation. Thrombose der V. jugularis int. fühlbar, mit zunehmender Heiserkeit, Athemnoth, und schliesslich Aphonie durch Druck auf N. vagus. Tod im Coma, 10 Tage nach dem subacuten Anfang.

Sektion: Tegmen tympani linsengross perforirt; darüber subduraler Abscess mit jauchigem grünlichen Eiter; angrenzende Hirnpartie ebenfalls verfärbt, enthält taubeneigrossen, nicht abgekapselten Abscess mit gleichbeschaffnem Eiter. Sinus transversus und Vena jugularis mit bröckeligen, verfärbten Thromben erfüllt. Befunde der Brust- und Bauchorgane fehlen.

37. **Hedinger** (ref. A. f. O. XXV. S. 90):

Männlich, an Albuminurie leidend, acute Mittelohreiterung; nach mehreren Monaten traten hintereinander 3 Abscesse am Warzenfortsatz auf, die gespalten werden; Drainage durch 6 Monate. Nach Weglassung derselben plötzlich heftiger Nachschub, der Trepanation verlangte. 4 Tage nach derselben starb Patient unter den Erscheinungen einer septischen Infektion.

Sektion: Im Warzenfortsatz entsprechend den 3 Abscessen mehrere verschieden grosse Oeffnungen. Im Sinus transversus ein grosser Thrombus, bis zum Bulbus jugularis hinab; ein ebensolcher im Sinus petrosus inferior. Dura am Felsenbein verdickt. In Mittelohr- und Warzenfortsatzhöhle Eiter und Granulationen. Von Letzterer führt eine Fistel in den Gehörgang.

39. **Bonnet** (ref. A. f. O. XXIV. S. 219):

Weiblich, $3\,^1/_2$ Woche nach Zangenentbindung links acute Eiterung. Wilde'scher Schnitt: Pyämische Erscheinungen. Tod.

Sektion: Eiter im Sinus petrosus inferior, im absteigenden Theile des Sinus transversus und in der Vena jugularis externa. Warzenfortsatz sklerotisch und ohne Eiter.

40. **Katz** (D. med. W. 1887. No. 48. S. 1046):

Mann, chronische Otorrhoe neben Lungentuberkulose, bekam Schüttelfrost, u. s. w. und starb im Collaps. Sektion: Weitvorgeschrittene Thrombose des Sinus transversus und der Vena jugularis interna. Vena emissaria sehr

gross, erfüllt mit einem eitrigen Thrombus. Warzenfortsatz äusserlich intakt. Während des Lebens war hier kollossales Oedem hinter dem Warzenfortsatz gleichzeitig mit tiefen Infiltrationen und Schwellung am Halse beobachtet worden.

41. **Katz** (Revue générale de médecine 1884):

Männlich, 13 Jahre. Reconvalescent vom Typhus; links acute Otorrhoe und Schwellung am Warzenfortsatz. Schüttelfröste. Wilde'sche Incision. 3 Tage später Tod. Sektion: Cholesteatom in Mittelohr- und Warzenfortsatzhöhle hatte Felsenbein durchbrochen und Thrombose des Sinus transversus und Basilarmeningitis veranlasst.

42. **Kuhn** (Zur Cholesteatomfrage. A. f. O. XXVI. S. 69):

Knabe, 6 ½ Monat nach doppelseitiger Ohreiterung seit wenigen Wochen an Meningitis und Pyämie gestorben. Sektion: In beiden Mittelohr-Warzenfortsatzhöhlen Cholesteatom. Rechts grosse Trommelfellöffnung, links finden sich deren 3.

43. **Rohden und Kretschmann** (A. f. O. XXV. S. 110):

Männlich, 16 Jahre, links chronische Otorrhoe seit 2 Jahren nach Masern. Plötzlich heftiger Ohr- und Kopfschmerz, Fieber ohne ausgesprochne Schüttelfröste, Schwindel. Bei der Untersuchung nach 7 Tagen: Trommelfell im hintern untern Quadranten perforirt, Warzenfortsatz ohne Schwellung, aber sehr druckempfindlich. Temperatur 38,4; 40,3; 38,5. Absolut klar, nur Hinterkopfschmerzen. Plötzlich des Abends Nackenstarre, Pupillenerweiterung, Bewusstlosigkeit. Nachts Tod, 7 Tage nach dem subacuten Endstadium.

Sektion: Die hintere Schädelgrube links und die an das Felsenbein angrenzende Gehirnpartie mit jauchigem grünlichgelben Eiter bedeckt. Dura sonst gespannt und blutreich; die am Sinus transversus und an der medialen Felsenbeinwand wulstig abgehoben. Aus dem Aquaeductus vestibuli tritt eitrige Masse hervor. Im Sinus transversus findet sich fast bis zum Foramen jugulare ein rothgrauer, anscheinend gutartiger Thrombus, doch ist die untere Wand des Sinus missfarben. Warzenfortsatz äusserlich unverändert, enthält käsigen Eiter. Das Labyrinth enthält serös eitrige Flüssigkeit.

44. **Moos** (Zur bakteriellen Diagnostik und Prognostik der Mittelohreiterungen. D. m. W. 1888. No. 44. S. 902):

Männlich, 37 Jahre, seit Kindheit links chronische Otorrhoe. Erst in der letzten Woche heftige Ohr- und Kopfschmerzen. In den letzten 4 Tagen Appetitlosigkeit, Schwindel, wiederholte Schüttelfröste. Links Taubheit. Während der Untersuchung Schüttelfrost. Tod nach 3 Tagen.

Sektion: Eitrige Meningitis an der Hirnbasis. Thrombose des Sinus lateralis mit Perforation seiner hintern Wand. Käsepfropf im Sinus. Perforation über dem Sinus. Communication mit einem jauchigen Kleinhirnabscess. Septische Thrombose im Bulbus Venae jugularis. Obliteration der linken Pleura. Acuter Milztumor. Cariöser Defekt im äussern Gehörgang ebenso wie der im Sulcus transversus veranlasst durch Cholesteatom des Mittelohrs und Warzenfortsatzes. Grosse Mengen von Streptococcen in den cholesteatomatösen Massen.

45. **Nathan** (Ein Fall von Sinusthrombose und Meningitis. Di. Würzburg 1889):

Männlich, 47 Jahre, seit 1 Jahre rechts chronische Otorrhoe. Incision eines Abscesses am Warzenfortsatz. Die Aufmeisslung des Warzenfortsatzes findet keinen Eiter, legt aber Sinus transversus bloss. Von oben quillt Eiter hervor. Am folgenden Tage noch Kopfschmerzen. Nach 12 Tagen Gesichtslähmung. Unruhe, 39,2°: Dura mater nach oben hin weiter blossgelegt; die Punction des Gehirns ergab leicht getrübte, gelbliche Flüssigkeit in dem Seitenventrikel. Einlegen eines Drains bis in denselben. Nachmittags linksseitige Parese mit clonischen Krämpfen und bald darauf folgende totale Hemiplegie; Tod in der Nacht, 17 Tage nach der Aufmeisslung.

Sektion: Im Gehirn mehrere Hämorrhagien. Sinus transversus vom Torcular an mit Eiter erfüllt, weiter abwärts enthält er ein im Zerfall begriffenes Gerinnsel von röthlich grauer Farbe. Die knöcherne Sinuswand durchscheinend dünn und cariös defect; die membranöse Wand infiltrirt, wie die Schleimhaut der Paukenhöhle und des Warzenfortsatzes. Längs der Venenwurzeln eitrige Streifen. Im Mittelohr- und Warzenfortsatzhöhle schleimigeitriges Exsudat. Trommelfell verdickt und nicht perforirt.

46. **Koebel** (Ueber einen Fall von Caries der Pauken- und Warzenfortsatzhöhle. Mediz. Corresp. d. Würtemb. ärztl. Landesvereins. 20. XI. 1889):

Männlich, 19 Jahre, links chronische Otorrhoe seit 6. Jahre nach Scharlach. Zuletzt seit 3 Wochen sehr heftige Ohr- und Kopfschmerzen, Schlaflosigkeit. Gesichtslähmung. Gehörgang entzündlich verengt, voll von Polypen, nach deren Abtragung der retentirte Eiter hervorquoll. Warzenfortsatz an der Spitze druckempfindlich, nicht geschwollen. Laute Umgangssprache bis 2 M. gehört. Kein Perforationsgeräusch. Später 2 Schüttelfröste, Fieber, Benommensein, Delirien, Jactationen. Ende der 4. Woche Aufmeisslung des Warzenfortsatzes: übelriechende Granulations- und Detritusmasse und cariöse Knochenstückchen entfernt. Freie Communication mit dem Gehörgang. Eiterung blieb fötid. Tod nach 6 Tagen, Ende der 5. Woche durch Pyämie.

Sektion: Warzenfortsatz- und Mittelohrhöhle in eine wallnussgrosse Höhle verwandelt. Dura am Tegmen mastoid. 20 pfennigstückgross gelbgrünlich verfärbt, darunter gleichgrosser cariöser Knochendefect. Cariöser Defect im Sulcus transversus. Eitrig zerfallner Thrombus im Sinus transversus, dessen Wandung entzündlich erweicht war, bis zum Bulbus Venae jugularis. Sinus longitudinalis enthält ein frisches Blutgerinnsel; die beiden Sinus petrosi sind frei. Kein Hirnabscess, keine Meningitis. Weitere Sektion nicht gestattet, die ev. auch Metastasenbildungen in den innern Organen ergeben hätte.

Ich will hier 2 Fälle von **Bristowe** (four cases of chronic ear disease followed by intracranial complications and death. St. Thomas's Hospital Reports 1889. S. 130) einschieben, die mir erst nach Abschluss der Statistik zugängig geworden waren.

1. Fall: Männlich, 24 Jahre. Vor 7 Jahren taub gewesen, rechts acute Mittelohreiterung. Plötzlich Ohr- und Kopfschmerz, am folgenden Tage Frieren, 3—4 mal Erbrechen. Am folgenden Tage: 2 Schüttelfröste, Anorexie, Obstipation, Rückenschmerzen, beiderseits grosse Trommelfellperforation. Dieser Zustand wechselt die nächsten 2 Wochen. Temperatur schwankte

zwischen 96 und 107,2° F., öfters an 1 Tage 2 mal, 1 mal war sie nach 1 Schüttelfroste von 99,2° auf 105° gestiegen. Häufig Schüttelfröste und profuse Schweisse. Puls 108—144. Urin ohne Eiweiss. Ophthalmoskopischer Befund negativ. Zuletzt Somnolenz, Cheyne-Stockes'sches Athmungsphänomen, enge Pupillen am Tage vor dem Tode, am 26. Tage des subacuten Endstadiums. Sektion: Eitrig zerfallner Thrombus in dem rechten Lateralsinus und in der Jugularis. Käsiger Eiter im Mittelohr und Warzenfortsatz. Dura normal, nur am Lateralsinus grau verfärbt, ebenso die angrenzende Hirnoberfläche. Keine Metastasen.

2. Fall. Männlich, 35 Jahre, links taub seit 14. Jahre, ohne Ohrschmerzen. 3 Tage nach Erkältung heftige Ohr- und Kopfschmerzen, Schwellung am Warzenfortsatz, Erbrechen, Schüttelfröste. Trommelfell fehlt. Augenhintergrund normal bis zuletzt. Urin ohne Eiweiss. Später Schwellung und Schmerzen an Warzenfortsatzspitze, die sich längs der Jugularis bis zum Schlüsselbein fortsetzen. Ohrlaufen hörte zuletzt ganz auf. Temperatur schwankte ganz unregelmässig zwischen 98 und 104°, öfters 2 Schüttelfröste an 1 Tage. Stuhl und Urin unfreiwillig. Puls 90—140. Keine Lähmungen, keine Convulsionen; zuletzt rechts pneumonische Symptome. Tod am 17. Tage nach der Erkältung. Nur Kopfsektion: Gehirn und -häute gesund. Thrombophlebitis im Lateralsinus. Ausgedehnte Felsenbeincaries.

47. **Heiberg** (Thrombophlebitis sinus transversi. Festschrift 1891. S. 103):

Männlich, 42 Jahre. links chronische Otorrhoe seit Kindheit. Seit einigen Tagen heftige Ohrschmerzen, Schüttelfröste, Erbrechen, Fluctuation über dem Warzenfortsatz. Im Gehörgang Polypen. Nekrotischer Knochen fühlbar. Bei Trepanation des Warzenfortsatzes kein Eiter. Tod 2 Tage nach der Aufnahme. Sektion: Im linken Sinus transversus schmutzig grüne, theilweise eitrig zerfallne Thrombenmassen, darunter extraduraler, stinkender Eiter. Dura desselben leicht injicirt.

48. **Truckenbrod** (Operativ geheilter Hirnabscess nach Otit. med. acut. Z. f. O. XXII. S. 228):

Männlich, 25 Jahre, links acute Ohreiterung seit 3 Wochen; seit 2 Wochen Nachlassen des Ausflusses, Ohrschmerzen und Erbrechen. Aufmeisslung des Warzenfortsatzes, entleert Eiter. Patient völlig normal. Nach 3 Tagen plötzliche Bewusstlosigkeit. Hirnabscess vermuthet. Entleerung eines solchen mittelst Probepunctionsnadel in der Grösse von 2 Esslöffel voll dunkelschwarzen, furchtbar stinkenden Eiters. Bis zur Blosslegung der Dura war künstliche Athmung, auch nach Tracheotomie, später fortwährend nöthig, und sie wurde nach einer Pause selbstständiger Athmung wieder vorübergehend nöthig. Nach einer kurzen Besserung, Pupillenerweiterung und Tod am 2. Tage nach der Hirnabscesseröffnung, Anfang der 5. Krankheitswoche.

Sektion: Abscess im linken Kleinhirn bis über die Mittellinie hinaus, nicht abgekapselt (drainirt). Im linken Sinus transversus ein fester rother Thrombus, der in seinem obern Theil erweicht ist, und hinter dem Sinus im Sulcus eitriger, grünlich verfärbter Belag. Käsige Ostitis des Warzenfortsatzes und Mittelohrs durch das Tegmen tympani reichend. Bauchorgane normal. Auf der Pleura einzelne kleine Blutungen.

49. **Frank Allport** (Purulent Brain Deposits, and Phlebitis and Thrombosis of the Cerebral Veins and Sinuses following ear disease. 1892):

Fall 1. S. 2. Weiblich, 25 Jahre, links chronische Otorrhoe nach Scharlach im 3. Jahre. Plötzlich Ohr- und Kopfschmerzen, mit Verschwellung des äussern Gehörgangs. Incision. Zunehmende Schläfenschmerzen. Nach 16 Tagen entleerte Aufmeisslung des Warzenfortsatzes fötiden Eiter aus dem Antrum. Schüttelfröste. Kopfschmerzen kehrten wieder. 5 Wochen nach der 1. Aufmeisslung Warzenfortsatz breiter eröffnet und Sinus transversus blossgelegt. Kopfschmerzen wiedergekehrt. 8 Tage später ergab Punction des Sinus und des Gehirns keinen Eiter. Nach 4 Tagen wurde der Sinus blossgelegt und abgespült. Drainrohr. Tod 5 Tage nachher, nicht ganz $2^1/_4$ Monat nach dem subacuten Endstadium.

Sektion: Ausgedehnte cariöse Defecte aussen und innen am Felsenbein, an der Schuppe bis zum Jochbogen; vom Warzenfortsatz führte eine cariöse Lücke im Sulcus transversus in den gleichnamigen Sinus und von diesen in die Schädelhöhle hinein. Pachymeningitis. Eitriger Erguss in beiden Seitenventrikeln. Sensorium war bis zum Tode stets frei gewesen; Temperatur zumeist hoch.

50. Fall 2. S. 5. Männlich, 23 Jahre, rechts acute Mittelohreiterung mit Ohr- und Kopfschmerzen und Schmerzen im Warzenfortsatz ohne Schwellung. Aufmeisslung des Antrum ergab keinen Eiter. Eröffnung des Gehirns über der Ohrmuschel ergab keinen Eiter, diejenige vom Warzenfortsatz aus nur wenig. Keine Lähmung. Tod. Sektion: Thrombose des Sinus longitudinalis, petrosus superior. Hämorrhagischer Belag der rechten Grosshirnoberfläche. Kleinhirnabscess und Meningitis. Ein cariöser Defect an der innern Wand des Felsenbeins führte vom Mittelohr und dem Labyrinth direct in's Gehirn; ein andrer fand sich an der hintern Wand des Warzenfortsatzes.

51. Fall 4. S. 7. Männlich, 34 Jahre, rechts chronische Otorrhoe. Vielfache pyämische Abscesse. Hohe Temperatur und Pulse. Fröste, keine Lähmungen, allgemeine Reizbarkeit, Bewusstlosigkeit erst kurz vor dem Tode. Keine Warzenfortsatzerscheinungen.

Sektion: Warzenfortsatz unbetheiligt. Caries im Mittelohr. Gehörknöchelchen fehlen. Eitrig zerfallner Thrombus im Sinus petrosus superior und transversus mit Nekrose der knöchernen Wandung des Letztern. Meningitis.

52. Fall 5. S. 8. Weiblich, 25 Jahre, rechts acute Mittelohreiterung mit rasch zunehmender Entzündung des Warzenfortsatzes. Ende der Woche Aufmeisslung und Eiterentleerung aus Antrum. Trotz nochmaliger Auskratzung nach 5 Wochen kehrten die Kopfschmerzen wieder, es traten Delirien hinzu und der Tod Ende der 4. Krankheitswoche; dabei keine Lähmung, noch beschleunigter Puls, noch jemals Fieber.

Sektion: Subduralabscess in der vordern Scheitelgegend an der Fossa Rolando. Eitriger Thrombus in dem Sinus longitudinalis superior. Thrombus im Sinus transversus. Eitriger Belag des rechten Stirn- und Schläfenlappens. Cariöser Defect im Sulcus transversus rechts. Mittelohreiterung.

53. Fall 6. S. 9. Männlich, 35 Jahre, links acute Mittelohreiterung. Diarrhoe, Fröste, Delirien, Aphasie, keine Lähmungserscheinungen, keine Entzündung am Warzenfortsatz. Fieber. Puls immer schnell. Tod.

Sektion: Meningitis. Eiter im mittlern und innern Ohr. Eitrig zerfallner Thrombus im linken Sinus petrosus superior und inferior, trans-

versus und in der Vena jugularis interna. Die Wandung der Jugularis externa und der Auditoria interna eitrig infiltrirt. In der Vena basilaris ein Thrombus. In den halbzirkelförmigen Kanälen fand sich Eiter, keiner dagegen im Warzenfortsatz.

54. Fall 109. **Remmel.** Rechts chronische Otorrhoe mit Kopf- und Nackenschmerzen. Mässige Temperaturen. Später Warzenfortsatzentzündung, motorische und sensible Lähmung der rechten Gesichtshälfte, Oedem des rechten untern Augenlids, Delirien, Diarrhoe. Tod.

Sektion: Thrombus im rechten Sinus transversus. Phlebitis der Jugularvene. Der Thrombus geht durch den Sinus petrosus inferior in den Si. cavernosus rechts fort, und durch den Si. circularis auf den linken Si. cavernosus, der mit einem eitrig zerfallnen Thrombus gefüllt war. Caries im Felsenbein.

55. **Merkel** (Beiträge zur Lehre von der Caries des Felsenbeins. Di. Göttingen 1892):

Männlich, 15 Jahre, links chronische Otorrhoe seit Kindheit nach Masern. Seit 8 Tagen Benommenheit, seit 4 Tagen Bewusstlosigkeit. Muskelsteifigkeit. Keine Trommelfellperforation. Ophthalmoskopisch: venöse Hyperämie der Netzhaut und verschwollne Papillengrenze. Tod am 8. Tage.

Sektion: Hämorrhagische Meningitis links am Felsenbein, Türkensattel und am Clivus Blumenbachii. Eitrig zerfallner Thrombus im linken Sinus transversus, in beiden Sin. cavernos. Darunter subduraler Abscess. Vom medialen Ende des Sinus transversus links dringt die Sonde in den Knochen hinein, der in grösserer Ausdehnung nekrotisch ist. Eiter in Warzenfortsatz- und Mittelohrhöhle und im Labyrinth. Canalis caroticus zeigt ausgedehnte eitrige Infiltration des Knochens. Pia an der Hirnbasis eitrig infiltrirt. Links V. jugularis frei von Thrombenbildung. Milzvergrösserung.

56. **Friedenwald** (Z. f. O. XXII. S. 121):

Männlich, 25 Jahre, links chronische Eiterung nach Masern, seit Kindheit. Narbe am Warzenfortsatz nach Wilde'scher Incision. Wiederholt Anfälle von Kopfschmerzen und Schwindel. Polypen in der Tiefe des Gehörgangs mussten wiederholt abgetragen werden. 4 Wochen lang anhaltende Besserung. In den nächsten 2 Wochen 6 Schüttelfröste mit nachfolgender Temperatursteigerung; öfters trat dieselbe auch ohne Erstere ein. Constant linksseitige Kopfschmerzen, die am intensivsten nach einem Schüttelfroste waren. Augenhintergrund normal, keine Thrombose der Vena jugularis fühlbar, keine Empfindlichkeit des Warzenfortsatzes. Bewusstsein nur einmal 1 Stunde lang gestört. In Folge der Diagnose: Abscess im Schläfenlappen Trepanation. Negatives Resultat. Gleich darnach Warzenfortsatz, der eine 9 cm grosse Fistel zeigt, aufgemeisselt und grosse Menge echten Cholesteatoms entfernt. Nach 3 Tagen Tod. Sektion: Mittelohr- und Warzenfortsatzhöhle in einen grossen Raum mit Cholesteatom vereint, das durch einen cariösen Knochendefect an der Innenseite des Warzenfortsatzes in den Sinus transversus hinein gewachsen ist und denselben 12 mm lang und 3 mm breit ausfüllt, ohne aber an der Wand desselben festzusitzen; dieselbe ist von einer gelblichen, eitrigen Substanz bedeckt. 3 Polypen im Kuppelraum. Weitere Sektionsbefunde sind nicht angegeben. Es handelte sich darnach nicht um einen Abscess (das Gehirn war gründlich darauf hin untersucht worden), sondern um Pyämie nach Sinusphlebitis bei Cholesteatom.

57. **Panse** (A. f. O. XXXIII. S. 54):

Weiblich, 42 Jahre, rechts chronische Eiterung seit Kindheit. Aufmeisslung vor 2 Jahren hob Eiterung nicht auf. Seit 2 Wochen Kopfschmerzen; seit 4 Tagen häufig Erbrechen, Schwindel, wiederholt Frost und Hitze. Pupillen normal. 2. Aufmeisslung des Warzenfortsatzes entfernt Cholesteatommasse aus dem Antrum mastoideum. Sofort sanken Fieber und Gehirnerscheinungen. 8 Tage nach der Operation plötzlich Fieber, halbstündiger Frost, Somnolenz, Strabimus divergens, rechte Pupille weiter als linke. Zuckungen der rechten Hand; Armbeugung im Ellenbogengelenk; Sensibilitätsherabsetzung der ganzen rechten Körperhälfte; Motilität normal. Linke Extremitäten in völliger motorischer und sensibler Lähmung. Tod 2 Tage darnach; Ende der 4. Krankheitswoche. Sektion: Dura gespannt. Rechts kleine pachymeningitische hämorrhagische Auflagerung. An der Basis des Gehirns eitrige Infiltration. Erweichung am rechten Hinterhaupt- und Schläfenlappen bis in die Marksubstanz hinein; durchsetzt von vielen punktförmigen Hämorrhagien Im linken Seitenventrikel eitriger Inhalt, im rechten zahlreiche Hämorrhagien. Im 4. Ventrikel dickflüssiger Eiter. Ueber dem rechten Sinus transversus ist die Dura stark grün verfärbt. Der Sinus enthält einen Thrombus, der weich, grauweiss und zum Theil erweicht ist, sodass beim Einschneiden der membranösen Wandung stellenweise dicker grüngelber Eiter ausfliesst. In seiner knöchernen Wandung finden sich 2 kleine Oeffnungen mit eitrigem Belag.

58. **Knapp** (Ein Fall der sog. Bezold'schen Mastoiditis. Z. f. O. XXIV. S. 161):

Weiblich, 25 Jahre, häufig subacute Mittelohrkatarrhe beiderseits. Wilde'sche Incision auf geschwollnen rechten Warzenfortsatz entleert Eiter, aber Kopfschmerzen, Uebelkeit und Erbrechen, Schwindel und Schlaflosigkeit bleiben bestehn. Trommelfell nicht perforirt, roth. Linkes Ohr normal (?) Aufmeisslung des Warzenfortsatzes entleert Eiter. Nach 2 Tagen rechtsseitiges pleuritisches Exsudat, das sich nach 12 Tagen vollständig zurückgebildet hatte. Kopfschmerzen kehrten bald in alter Stärke wieder. Nochmalige Auskratzung des Warzenfortsatzes, ohne dass Granulationen und Eiter gefunden wurden. Plötzlich Sprachverlust, und Somnolenz, ohne Fieber. Beide Opticus-Papillen geröthet, leicht gedunsen, die Grenzen etwas verwischt. Pulsverlangsamung. Trepanation des Schädels ergab nirgends subduralen Abscess am Felsenbein, Incision des Gehirns nirgends Abscess. $^3/_4$ Stunde später Tod, Mitte der 4. Woche nach der Sprachstörung.

Sektion: Der rechte Sinus lateralis an der Stelle der Operation mit dunklem geronnenen Blut gefüllt; nach dem Torcular Herophili zu Inhalt eitrig. Sämmtliche an dieser Stelle einmündende Sinus mit rahmigem Eiter gefüllt; besonders der Sinus longitudinalis und der linke Si. lateralis waren fest gefüllt, und es entleerte sich aus diesem nach dem Einschneiden eine grosse Menge Eiter. Die Eiterung setzte sich auf die linke V. jugular. int. fort und bei Druck auf die Anschwellung am Kopfe des linken Kopfnickers entleerte sich Eiter aus dem Foramen lacerum in die hintere Schädelgrube. Im rechten Schläfenlappen und Kleinhirn je 1 wallnussgrosser Abscess. Pia daselbst milchig getrübt. Untersuchung des linken Ohrs und damit Beweis für normalen Befund desselben an der Leiche fehlen.

59. **Macewen** (Pyogenic infective diseases of the brain and spinal cord meningitis abscess of brain infective sinus thrombosis 1893):

Fall 1. S. 88: Weiblich, 17 Jahre, links chronische Otorrhoe seit 2 Jahren nach 2maligem Ohrkatarrh mit heftigen Hirnsymptomen: Erbrechen

und Schwindel. Plötzlich heftige Ohr- und Kopfschmerzen, sich rasch verbreitend; viel Erbrechen. Je 1 Schüttelfrost am 3. und 6. Tage. Perkussion des Kopfes steigert Schmerz. Schmerzen am Hals und an den Jugularvenen. Hyperästhesie. Herpes. Prostration. Pupillen enger. Stauungspapille, zunehmende Neuritis optica bes. rechts. Links absolute Taubheit. Fieber gleichmässig hoch. Atresie des äussern Gehörgangs. Aufmeisslung des Warzenfortsatzes, Eiter im Warzenfortsatz; Eröffnung eines intra- und extraduralen Abscesses an der fossa sigmoidea. „The left sigmoid sinus was ablated." Tod am 9. Tage des subacuten Endstadiums.

Sektion: Scharlachrothe Flecke am Bauch; Schulter und Hals links. Herz, Leber, Milz, Nieren gesund. Mesenterialdrüsen geschwellt. Intestinum entzündet. Frische pleuritische Verwachsungen der rechten untern Lungenhälfte mit etwas Hypostase. Eiterung um Gehirn, und um Rückenmark im ganzen Kanal. Der Eiter war an der obern Fläche des linken Felsenbeins vom Knochen hinab und auf die rechte Seite hinüber, und durch das Foramen magnum in den Canalis spinalis hinunter gegangen. Rechter Sinus gesund. im linken eitrig zerfallner Thrombus, durch festen Thrombus in der V. jugularis nach unten abgeschlossen. Die Wandungen der letztern entzündet. Starke Lymphdrüsenschwellung am Halse. Die Ohreiterung war vom Warzenfortsatz auf Fossa transversus und Sinus transversus übergegangen. Labyrinth gesund.

60. Fall 2. S. 96. Männlich, 23 Jahre, chronische Otorrhoe rechts seit Kindheit nach Masern. Plötzlich Kopfschmerzen, Frieren, Krämpfe, Bewusstlosigkeit ungefähr 20 Minuten, darnach Erbrechen, mehrmals Schüttelfröste. Am 15. Krankheitstage: Somnolenz, rechts Gesichtslähmung. Pupillen eng. Nystagmus. Es fehlte nur Bauchreflex. Schwellung und Druckempfindlichkeit am Warzenfortsatz. Druckschmerz am untern Drittel des V. jugularis. Rechts grosse Trommelfellperforation. Systolisches Mitralgeräusch. Bronchiales Rasseln auf beiden Lungen unten. 104° F., Puls 89. Athmung 19. Hüsteln. Albuminurie. Bei Aufmeisslung des Warzenfortsatzes Entleerung von Eiter aus Antrum, Tegmen tympani und angrenzende Dura mater ulcerirt; nach Eröffnung fliesst continuirlich Eiter ab, ebenso nach Eröffnung der Dura am Sinus transversus: Meningitis purulenta. Hüsteln und bräunlicher Auswurf. Beide Augen nach rechts gestellt. Coma. Tod nach 2 Tagen, am 17. Tage des subacuten Endstadiums.

Sektion: Meningitis cerebralis et spinalis purulenta. Eiter im 4. Ventrikel. Vom Tegmen tympani war die Eiterung auf den rechten Schläfenlappen übergegangen. Der rechte Sinus war thrombosirt; seine Wandungen verdickt. Beide Lungen stark entzündet; in der Spitze der linken Verkalkung. Andere Organe gesund.

61. **Jansen** (Ueber Hirnsinusthrombose nach Mittelohreiterungen. A. f. O. XXXV):

S. 81. Fall 1. Weiblich, 4 Jahre, links chronische Otorrhoe. Seit 3 Wochen Appetitlosigkeit und Schmerzen, seit 2 Wochen ab und zu Krampfanfälle, die beiden letzten Tage Erbrechen. Pupille weit, Warzenfortsatz geschwollen, besonders an der Spitze. Kein Fieber. Aufmeisslung entleert subperiostalen Abscess, Antrum längs Knochenfistel eröffnet. Am 1. Tage danach Krampfanfälle, am 2. Benommenheit, am 3. Erbrechen; am 4. Nackensteifigkeit, Krampfanfälle; Puls sehr beschleunigt und Tod.

Sektion: Abscess in der linken Kleinhirnhemisphäre, mit einer kleinen Fistel gegen den Sinus petrosus superior, in welchem ein dunkelblaugrüner

stinkender Thrombus sitzt. In seiner Aussenwand ein Defect mit einem Knochensequester der in den Warzenfortsatz führt.

62. S. 81. Fall 2. Männlich, 38 Jahre, rechts acute Eiterung nach Schnupfen. Paracentese. Seit 3 Tagen neue Ohr- und Kopfschmerzen, und Anschwellung um das Ohr, besonders über dem Jochbogen. Ophthalmoskopisch nichts Besonderes. Kein Fieber. Aufmeisslung des Antrum vom Planum her entleert Granulationen, die aus der Pauke stammen, und einen subduralen Abscess der mittlern Schädelgrube, der unten hinten vom Sinus transversus begrenzt ist. Nach 2 Tagen Zustand unverändert und Fieber 39,1 °, das hoch bleibt. Schmerzen in beiden Waden. Delirien. Benommenheit. Pupillen träge. Tod ohne Lähmungen 6 Tage nach der Aufmeisslung, Mitte der 10. Krankheitswoche.

Sektion: Arachnitis an der Basis und Convexität des Gehirns. Dura des Felsenbeins verfärbt. Sinus petrosus superior mit eitrig zerfallnem Thrombus gefüllt; in der Mitte seiner untern Wand eine feine Fistel, die in einen subduralen Abscess über den Sinus transversus führt. Die andern Sinus frei. An der hintern Felsenbeinwand ein cariöser Defect, im Grunde vom obern und untern halbzirkelförmigen Kanale gefüllt, der mit dem innern Gehörgang und mit der Operationshöhle im Warzenfortsatz zusammenhängt. Im Trommelfelle unten feine Oeffnung. Am Tegmen tympani keine Knochenerkrankung, nur ein thrombotischer Gefässstrang in der fissura petroso-squamosa zu finden, der zweifellos Träger der Eiterung aus der Pauke in die mittlere Schädelgrube ist.

63. S. 83. Fall 3. Männlich, 12 Jahre, beiderseits chronische Otorrhoe seit 7 Jahren nach Scharlach. Links seit 8 Tagen mehr Ohr- und Kopfschmerzen, Unruhe, Fieber. Erbrechen. Schüttelfrost. Ophthalmoskopisch Papillen scharf umgrenzt, Venen geschlängelt. Links Warzenfortsatz druckempfindlich. Aufmeisslung entleert Eiter aus dem Antrum und legt Dura an der Schuppe bloss, die verdickt, verfärbt und mit fibrinösen Auflagerungen besetzt ist. Tegmen tympani fortgemeisselt. Incision in's Gehirn entleert keinen Eiter. Nach 5 Stunden rechte Extremität mehr paretisch als vor der Operation. Tod am 3. Tage der Beobachtung, angeblich am 11. Tage nach dem subacuten Anfang. Sektion: Eiter an der Convexität der linken Hemisphäre und am Tentorium. Arachnoides am Schläfenlappen links und an der Incisionswunde völlig glatt und ohne Eiterbelag. Sinus petrosus superior enthält in der Mitte einen eitrig zerfallnen grünlichen Thrombus, seine vordere untere Wand ist nach dem Tegmen tympani zu fistulös durchbrochen.

64. S. 84. Fall 4. Weiblich, 24 Jahre, beiderseits chronische Otorrhoe nach Masern in der Kindheit, rechts mit Empyem im Antrum, links mit Cholesteatom. Beiderseits Polyp entfernt. Seit 8 Tagen neue Kopfschmerzen, die sich rasch steigern, Durst, aber kein Frost, noch Uebelkeit oder Schwindel. Ophthalmoskopisch nichts Besonderes; letzte Nacht Erbrechen und viel Kopfschmerzen. Aufmeisslung entleert Cholesteatommassen und Eiter aus Warzenfortsatz- und Mittelohrhöhle, legt Dura bloss, die pachymeningitisch verändert ist, ebenso den gleichbeschaffnen Sinus transversus, legt hier längs einer Knochenfistel nochmals die Dura bloss. Nachts Tod. Sektion: Dura an der hintern Felsenbeinfläche zwischen Sinus transversus und petrosus superior ebenso verfärbt wie die cerebrale Dura, und von einer Fistel durchbohrt, die in eine Knochenfistel des Felsenbeins führt. Sinus petrosus superior im lateralen Drittel thrombotisch

geschlossen und über der Fistel in der hintern Felsenbeinwand ebenfalls von einer feinen Fistel durchbohrt. Oberfläche des Kleinhirns entsprechend einem oberflächlichen Hirnabscesse daselbst verfärbt und fibrinös belegt. Eiter im innern Gehörgang.

65. S. 87. Fall 5. Männlich, 54 Jahre, beiderseits chronische Otorrhoe, nach Typhus im 8. Jahre. Plötzlich neue Ohrschmerzen links. Nach 8 Tagen Gesichtslähmung. Viel Kopfschmerzen. Bei Aufmeisslung links Mitte der 8. Krankheitswoche Antrum nicht gefunden. Granulationen hinten im linken Gehörgang ausgeschabt. Nach ungefähr 2 Monaten Schwindel und Erbrechen. Am folgenden Tage Somnolenz und Tod ungefähr $2^1/_2$ Monat nach dem subacuten Endstadium. Sektion: Abscess im linken Kleinhirn fistulös durchgebrochen entsprechend einer Fistel in der Dura der hintern Felsenbeinwand, die in der Gegend des untern Bogengangs nekrotisch zerstört ist. Dura hier verfärbt und vom Knochen abgehoben, wie an Eminentia arcuata. Das ganze Labyrinth nekrotisch, cariöse Zerstörungen an den Bogengängen, ein grosser Sequester mit dem Canalis Fallopii freiliegend; ebenso die vordere untere Gehörgangswand. Im Sinus petrosus inferior ein Thrombus. Bulbus Venae jugularis verfärbt, aber nicht thrombosirt. Weichtheile unter Foramen jugulare verfärbt, gangränös, stinkend. Nur Kopfsektion.

66. S. 88. Fall 6. Männlich, 37 Jahre, rechts chronische Otorrhoe seit Kindheit. Seit 4 Wochen rechts Ohr- und Kopfschmerzen stärker. Wilde'sche Incision, Frösteln und Schüttelfrost mehrfach. $3^1/_2$ Woche später Aufmeisslung des Antrum längs Fistel im geschwollnen und druckempfindlichen Warzenfortsatz. Nur ganz vorübergehend Befinden besser. Somnolenz. Delirien. Tod nach 9 Tagen, Ende der 6. Woche des subacuten Endstadiums. Sektion: Arachnitis purulent. haemorrhag., Apoplex. haemorrhag. lob. front. sin. Im linken Sinus petrosus inferior ein geschichteter Thrombus; am Clivus Blumenbach., der cariös ist und Dura abgehoben zeigt, eitrig durchsetzt. Rechter Gehörnerv und Ganglion Gasseri eitrig infiltrirt; Schnecke eiterfrei. Herz, Milz, Leber, Nieren parenchymatös verändert. Ambos fehlt, ebenso Trommelfell.

67. S. 88. Fall 7. Weiblich, 46 Jahre, links acute Mittelohreiterung: seit 4 Wochen Ohrschmerzen, seit 2 Wochen Otorrhoe und manchmal Frost und Hitze. Trommelfell verdickt, mit Perforation unten. Warzenfortsatz druckempfindlich. Trommelfell Ende der 8. Krankheitswoche geschlossen. $3^1/_2$ Wochen später neue Kopfschmerzen, Fieber, neue profuse Otorrhoe, Benommenheit. Paracentese entleert schleimig-seröse Flüssigkeit, aber Benommenheit und Unruhe bleiben. Tod 2 Tage nach den neuen Kopfschmerzen, Ende der 9. Woche. Sektion: Arachnitis purulenta an Basis und Convexität des Gehirns. Linkes Felsenbein an einer Stelle neben dem Sinus cavernosus cariös durchbrochen. Im linken Kleinhirn eine bohnengrosse dunkelrothe Hämorrhagie. Die Wände des canalis caroticus verfärbt und erweicht. Im Gehörsnerven Eiterpfropf. Im Mittelohr und Warzenfortsatz Schleimeiter und Granulationen. Trommelfell oben verwachsen. Sinus petrosus inferior thrombosirt.

68. S. 92. Fall 8. Weiblich, 32 Jahre, rechts acute Mittelohreiterung: vielleicht embolisch. 8 Tage nach Entbindung plötzlich Schwindel, Verstopftseinsgefühl, Sausen, 8 Tage nachher Ohrschmerz. 3 Wochen später rechts fortdauernde Kopfschmerzen. 2 Monate nach Entbindung vieler Schwindel und Ohrensausen, dabei kein Ohrlaufen. 2 Wochen lang hatte rechts Gesichtslähmung bestanden. Trommelfell geschlossen, vorgewölbt, Eiter durchscheinend,

Paracentese. Mitte der 8. Krankheitswoche starke Otorrhoe, trotzdem Kopfschmerzen zunehmend. Temperatur zumeist hoch. Ophthalmoskopisch Hyperämie der Papillen. Zunehmende Nackenstarre, Sensorium benommen; links leichte Gesichtslähmung, Sensibilität erhalten; rechte Pupille grösser. Tod 2 Tage nach der beginnenden Nackenstarre, und Mitte der 10. Krankheitswoche. Sektion: Sinus petrosus superior und inferior in der Mitte durch adhärente Thromben verschlossen. Dura des Felsenbeins gesund; fibrinös bedeckt nur an der Spitze desselben, die weithin cariös zerstört ist. Pauke frei von Eiter, ebenso Warzenfortsatz, dessen Antrum nur stark granulös geschwollne Schleimhaut zeigt. Trommelfell mit kleiner Oeffnung im hintern Abschnitt. Gehirn nur rechts eitrig infiltrirt und belegt. Milz weich, Leber verfettet. Lunge keine Metastasen.

69. **Jansen** (A. f. O. XXXV. S. 285):

Männlich, 26 Jahre, rechts acute Mittelohreiterung. Paracentese. Nach 3 Monaten viel Kopfschmerzen, Schwindel, öfters Erbrechen. Papillengrenzen nicht scharf. Warzenfortsatz nicht geschwollen, aber sehr druckempfindlich. Paracentese wiederholt. Ausgeprägte Stauungspapille. Jugularis nicht schmerzhaft. Neue Paracentese. Rechte Pupille kleiner als linke. Bilateraler synchronischer Nystagmus. Kopfschmerzen gesteigert. Aufmeisslung $4^1/_2$ Monat nach Beginn des Ohrleidens, am 12. XII. 1892. Antrum kirschkerngross, voll Granulationen, ohne Eiter. Isolirte Knochenhöhle in Warzenfortsatzspitze hatte Eiter und dunkelblaues fetziges Granulationsgewebe enthalten. Beim weitern Blosslegen desselben wird 5 cm hinter der hintern Gehörgangswand ein extraduraler Abscess mit dickem, nicht fötidem Eiter und Granulationen an dem pulsirenden Sinus transversus entleert, dessen Wandungen verdickt und mit Granulationen besetzt sind. Am 24. XII. beiderseits hämorrhagische Papillitis und Netzhauthämorrhagien. 3. I. 93 Schmerzen in der rechten Schulter, die bald vorübergehen. 12. I. beide Papillen in beginnender partieller atrophischer Verfärbung. 27. II. Wunde vernarbt. 2. III. neue Klagen über Reissen im Rücken bis zum Genick hinauf und nach vorn in die Augen ziehend, ferner über häufiges Einschlafen der Extremitäten. 10. III. sehr ausgeprägte Stauungspapillen. Später Unruhe, keine eigentlichen Kopfschmerzen, heftige Schmerzen in Kreuz, Genick und Brust, Delirien, Urinverhaltung. Urin eiweisshaltig, zuckerfrei. Tod am 17. III., 3 Monate nach der Operation, $7^1/_2$ Monat nach Beginn der acuten Ohraffection.

Sektion: Linke Lunge im untern Lappen hypostatische Pneumonie. Milz klein und blass. Leber und Nieren verfärbt und getrübt. Sinus longitudinalis enthält in seiner hintern Hälfte einen dicken wandständigen Thrombus, der sich durch den erweiterten Sinus bis zur Theilungsstelle über dem Foramen occipitale erstreckt und in seiner Mitte dickrahmigen Eiter in grosser Menge umschliesst. Der eitrig zerfallne Thrombus reicht durch den ganzen rechten Sinus transversus bis etwa 2 cm vom Foramen jugulare entfernt, von wo ab der Sinus durch einen festen Thrombus verschlossen ist. In den linken Sinus transversus reicht die Eiterung nicht hinein, derselbe ist gegen den sagittalen Blutleiter durch einen festen etwa 1 cm langen Thrombus verschlossen. Die Eiterung reicht durch den ganzen Sinus perpendicularis, dessen vorderes oberes Ende durch einen glatten Thrombus abgeschlossen ist. Meningitis an der Basis des Gehirns und im Rückenmarkskanal.

Der Fall war ohne erhebliche Temperatursteigerung verlaufen; dieselbe hatte nur an 3 Abenden vor dem Tode 38,7 und am folgenden Abende 39,6 betragen. Wahrscheinlich hätte eine Punction des Sinus bei der Er-

öffnung des exdraduralen Abscesses zur Diagnose Sinusthrombose und zur rechten Therapie geführt.

70. **A. af Forselles** (Die durch eitrige Mittelohrentzündung verursachte Lateralsinusthrombose und deren operative Behandlung. 1894. S. 40):

Männlich, 46 Jahre, rechts chronische Otorrhoe, seit im 10. Jahre ein Blatt mit Eiter herausgekommen war. Seit 5 Wochen neue heftigere Ohrschmerzen, und zunehmende Schwellung am Warzenfortsatz. Paracentese, Wilde'sche Incision. Ohrschmerzen lassen nach, Kopfschmerzen unverändert. Gleich darauf heftige Schüttelfröste, welche sich im Verlaufe einiger Tage wiederholen. Aufmeisslung entleert Eiter schon nach einigen Schlägen. Trotzdem verschlechtert sich Allgemeinbefinden; Somnolenz nimmt zu. Tod am 9. Tage nach der Operation. Temperatur die letzten 4 Tage subnormal; vorher 2 mal auf 38,8 kurz gestiegen. Sektion: Pia mater ödematös. Sinus transversus in seinem ganzen Verlaufe voll von gelblichgrünem Eiter, nach dem Sinus longitudinalis und nach der Vena jugularis zu durch Thromben abgeschlossen; seine Wände schmutzig grau. Dura mater am Felsenbein sowie angrenzende Hirnoberfläche leicht missfarben. In Mittelohr- und Warzenfortsatzhöhle gelblicher Eiter. Knochen röthlichgrau, missfarben. In den Lungen Emphysem und Bronchiektasien. Ausserdem chronische parenchymatöse Nephritis und amyloide Degeneration der Milz und der Nieren.

71. **Homén** (refer. ebenda. S. 47):

Männlich, 48 Jahre, rechts seit 2 Jahren chronische Otorrhoe mit fortdauernden Kopfschmerzen. Zunehmende Anschwellung am Warzenfortsatz. Incision entleert Eiter. Pupillen verengt, Papillen beiderseits geschwollen. Zunehmender Kopfschmerz. Delirien. 39,0—39,2. Bauch- und Rückenschmerzen. Tod. Sektion: Pia des Gehirns eitrig infiltrirt, Arachnoidealraum des Rückenmarks mit Eiter gefüllt. In den Seitenventrikeln seropurulente Flüssigkeit. Dura des Felsenbeins gespannt. In beiden Paukenhöhlen käsige Massen; beim Durchsägen des rechten Felsenbeins einige weissgelbliche Punkte sichtbar, Knochen nicht missfarben. Im Sinus transversus ein Thrombus vom Bulbus Venae jugularis bis zum Sinus confluens und noch 7 cm bis in den linken Sinus transversus hineinreichend; und im centralen Theil eitrig erweicht.

72. **Sheild** ref. (ebenda S. 80):

Männlich, 35 Jahre, rechts chronische Otorrhoe. Kopfschmerzen, Fieber, Schüttelfröste. Rechtes Auge prominent, später sich bessernde Ptosis rechts, während die 3 Tage später sich einstellende Ptosis links blieb. Coma. Linke Pupille weit. Beiderseits deutliche Neuritis optica. Auf der Nase eine thrombosirte Vene als rother Strich sichtbar. Trommelfell fehlt. Tod.

Sektion: In der Hirnrinde 3 erbsengrosse Abscesse; ein 4. im rechten Corpus striatum. Sinus lateralis, petrosus sup., cavernosus und V. ophthalmica rechterseits mit Eiter gefüllt. Das angrenzende Felsenbein cariös und eitrig infiltrirt, die angrenzenden Theile des Kleinhirns und der Medulla oblongata mit Eiter bedeckt.

73. **Poulsen** (ref. ebenda):

S. 56. Fall 1. Männlich, 56 Jahre, rechts chronische Otorrhoe seit Kindheit. Plötzlich Schmerzen im Ohr, Kopf und Nacken. Dabei Schwindel, Doppel-

sehen, Sprachstörungen, Erbrechen. Pupillen erweitert. Stark schwankende Tagestemperaturen. Später rechte Pupille enger und träge reagirend. Brststiche. Abducensparalyse. Tod 23 Tage nach dem subacuten Endstadium.

Sektion: Hirnabscess. Der rechte Sinus transversus mit einem theilweise eitrig zerfallnen Thrombus gefüllt und mit Eiter belegt. Felsenbein cariös. In Mittelohr- und Warzenfortsatzhöhle Eiter. Hinter der letztern tiefliegender Halsabscess.

74. S. 56. Fall 2. Männlich, 27 Jahre, rechts chronische Otorrhoe. Erbrechen. Rechts Ptosis. Aufmeisslung entleert Eiter aus dem Antrum. Später Delirien, Ptosis deutlicher, Strabimus convergens, Doppelsehen, Schwindel. Continuirlich hohe Temperatur. Tod.

Sektion: Eitrige Meningitis an der Basis. Sinus transversus mit einem organisirten Thrombus gefüllt; weiter nach hinten ein organisirter Thrombus jüngern Datums, der sich bis zum Sinus longitudinalis erstreckt. Im Mittelohr Eiter; Gehörknöchelchen cariös.

75. S. 66. Fall 3. Weiblich, 9 Jahre, links chronische Otorrhoe. Fluctuation hinter dem Ohre. 38,5—39,0. Aufmeisslung des Warzenfortsatzes entleert Eiter und Sequester. Temperatur erhebt sich nur bis 38,1. Nackenschmerzen. Zuckungen in den obern Extremitäten. Pupillendilatation. Unfreiwilliger Abgang von Koth und Harn. Tod.

Sektion: 2 Hirnabscesse. Dura am Felsenbein missfarbig. Sinus transversus mit eitrig zerfallnem Thrombus gefüllt.

76. S. 77. Fall 4. Männlich, 37 Jahre, links seit 2 Wochen Ohrschmerzen. Vor 4 Tagen Entfernung eines Ohrpolypen. Hinterkopfschmerzen, links Gesichtslähmung. Sopor. Tod am folgenden 15. Tage.

Sektion: In Mittelohr- und Warzenfortsatzhöhle Eiter und Caries. Im linken Schläfenlappen hühnereigrosser Abscess. Dura am linken Felsenbein eitrig belegt. Im linken Sinus transversus theils eitrige Thromben, theils dickflüssiger Eiter. Meningitis.

77. **Jansen** (Ueber Hirnsinusthrombose nach Mittelohreiterungen. A. f. O. XXXVI):

Fall 1. S. 32. Weiblich, 48 Jahre, links chronische Mittelohreiterung seit 4 Monaten mit Polypen und wechselnder Anschwellung am Kopfnicker. Seit 3 Tagen Erbrechen, Schwindel, heftige Kopfschmerzen. 40,2 °. Warzenfortsatz druckempfindlich. Nach 18 Tagen Aufmeisslung des Warzenfortsatzes, die Eiter entleert. Temperatur gefallen. Heftiges Bruststechen. Links Gesichtslähmung. Oefters Erbrechen. 24 Tage nach der Aufmeisslung Schüttelfrost, der sich nach 2 Tagen wiederholte. Somnolenz. Delirien, Tod am 34. Tage nach der Aufmeisslung, Ende der 8. Woche des subacuten Endstadiums. Sektion: Arachnit. purul. bas. Caries am Tegmen tympani und im Vestibulum. Eiterung im Akustikus und Facialis. Sinus sigmoideus mit adhärentem, grauem, durchsichtigem Material, grösstentheils erfüllt bis zum Foramen jugulare hin, ebenso der Sinus petrosus superior. Oedema pulmonum.

78. Fall 2. S. 35. Männlich, 16 Jahre, links chronische Otorrhoe seit Kindheit. Seit 9 Tagen stärkere Ohrschmerzen, seit vorgestern Schüttelfrost und Fieber, seit gestern Erbrechen und Schwindel. 19. X. 1885. Warzenfortsatz geschwollen und druckempfindlich, Erbrechen, Schwindel, Kopfschmerzen wechselnd. 4. XI. Aufmeisslung des Warzenfortsatzes, der fistulös; nur Granulationen im Warzenfortsatz, keine Communication mit dem Gehör-

gang. Kopfschmerzen lassen nach. Später Somnolenz und Nackenstarre. Tod Ende der 5. Woche des subacuten Endstadiums.

Sektion: Dura mit Sinus petros. sup. unzertrennbar verwachsen. Links kleiner Hirnabscess. Sinus transversus völlig obliterirt, aussen durch Operation freigelegt und mit Granulationen bedeckt. Im Warzenfortsatz Sequester, ausserdem Cholesteatommassen wie im Mittelohr. Trommelfell unten perforirt.

79. Fall 3. S. 37. Männlich, 46 Jahre, links Otorrhoe mit Schwellung am Warzenfortsatz. Wilde'sche Incision. Trommelfell nicht perforirt. 2 Monate später Aufmeisslung längs einer Knochenfistel. Nach 7 Tagen Schmerzen in den Oberschenkeln bei Bewegungen im Bette, und am folgenden Tage Schmerzen im Kreuz und Oberschenkeln. Kopfschmerzen nehmen stetig zu. Coma. Wegen Verdachts auf Hirnabscess Operation; negativer Befund. Tod. Sektion: Arachnit. purul. bas. Im linken Sinus transversus alter organisirter Thrombus. Im Sulcus sigmoideus ein Defekt, der in den obern hintern Theil des mit Granulationen erfüllten Warzenfortsatz führt.

80. Fall 4. S. 37. Männlich, 30 Jahre, links acute Mittelohreiterung seit 4 Wochen. Paracentese. Erbrechen, Schwindel, Kopfschmerzen dauern fort, Benommenheit, 'Puls 52, normale Temperatur, Papillenstauung, Coma. Tod Ende der 5. Woche. Sektion: Im linken Kleinhirn abgekapselter, hühnereigrosser Abscess. Doppelseitige Bronchopneumonie. Thrombophlebitis Sinus transversi et Emissar. mastoid. Im Sulcus desselben ausgedehnte Caries.

81. Fall 5. S. 38. Weiblich, 5 Jahre, rechts acute Otorrhoe seit 6 Wochen. Ohrfluss sistirt seit 10 Tagen, seit 5 Tagen heftigere Schmerzen, Erbrechen und 3 Tage andauernde Fröste. Warzenfortsatz druckempfindlich. Trommelfell nicht perforirt. Paracentese entleert nur Blut. 39,2 °. Am folgenden Tage Aufmeisslung, die das Antrum mastoid. nicht eröffnet, und einen extraduralen Abscess am Sinus transversus entleert, dessen Wand graugrünlich verfärbt ist. Darnach Somnolenz, Tod 2 Tage nach dieser Operation, Mitte der 7. Krankheitswoche. Sektion: Im Sinus sigmoideus adhärenter Thrombus. Milz und Nieren geschwollen. Schleimhaut des Mittelohrs verdickt und mit etwas Eiter belegt.

82. Fall 6. S. 39. Männlich, 18 Jahre, beiderseits chronische Otorrhoe seit 9. Jahre nach Scharlach. Seit 8 Tagen heftigere Ohrschmerzen rechts. Rechter Warzenfortsatz geschwollen und druckempfindlich. Links Narbe am Warzenfortsatz. Nur wenig über 38 °. Operation adenoider Vegetationen; später galvanokaustische Paracentese, Aufmeisslung des rechten Warzenfortsatzes, Entleerung von Cholesteatommassen, Granulationen und fötidem Eiter. Chloroformtod. Sektion: Extraduraler Abscess am Tegmen tympani und an der hintern Felsenbeinwand, mit cariöser Zerstörung dieser Knochenpartien. Im Sinus transversus und petros. sup. ein Thrombus. Die vordere Wand des Erstern fistulös durchbrochen; der Sulcus sigmoid. im obern Theil stark cariös. Eiter im Labyrinth.

83. Fall 7. S. 40. Männlich, 28 Jahre, rechts chronische Otorrhoe seit 7 Jahren nach Sprung in's Wasser. Seit 4 Wochen rechts stärkere Ohrschmerzen, vor 10 Tagen 2 Tage Schwindelanfälle. Icterus. Häufiges Erbrechen. Schwindel. Kopfschmerzen immer stark. 10 Tage nach der Aufnahme Aufmeisslung, die aus breit eröffnetem Antrum mastoid. erweichte

Cholesteatommassen und Eiter entleert. Am folgenden Tage 2 Schüttelfröste, Fieber, 40,3°, Eiterausfluss aus Knochenfistel hinten. Blosslegung des Sinus durch Eröffnung eines subduralen Abscesses daselbst. Sinuswand mit Granulationen bedeckt, missfarbig. Am folgenden Tage Schüttelfrost. Entleerung von bräunlichem Eiter aus einer Fistel der schwärzlich verfärbten Dura des Sinus. 5 Tage nach der Sinusblosslegung Schüttelfrost, Brustschmerzen links, pleuritisches Reiben unten vorn, später rechts unten Dämpfung und beiderseits Rasseln. Tod 11 Tage nach der Aufmeisslung und Mitte der 6. Woche des subacuten Endstadiums. Sektion: Sinus sigmoideus unten und Vena jugular. int. durch Thrombus verschlossen. Die Lunge in untern Abschnitten ödematös und hypostatisch. Milz gross.

84. Fall 8. S. 44. Männlich, 50 Jahre, links chronische Otorrhoe. Seit 8 Tagen viel Kopfschmerzen und Unruhe. Temperatur schwankend zwischen 38,4 und 39,3. Sprachstörungen. Links Warzenfortsatz druckempfindlich, Trommelfell fehlt ganz. Delirien. Aufmeisslung entleert viel Eiter und Cholesteatommassen aus dem Antrum mastoid. Dura blossgelegt, verfärbt. Nachmittags 1. Schüttelfrost $^1/_2$ Stunde lang; 40,4°. Am folgenden Tage Sprachstörung, Schüttelfrost, Jugularis druckempfindlich. Am folgenden Tage pyämische Temperaturschwankung. Am folgenden Tage 3 Schüttelfröste. Später Nackenstarre, Somnolenz, stets Fieber mit beträchtlichen Schwankungen. Tod am 8. Tage nach der Aufmeisslung, am 16. Tage nach dem subacuten Endstadium im Coma.

Sektion: Schläfenlappen links mit Dura am Tegmen tympani fest verwachsen; daselbst taubeneigrosser, mit jauchigem grünem Eiter erfüllter Abscess, der durch einen cariösen Defect im Tegmen tympani mit der Paukenhöhle communicirt. Dura des Felsenbeins längs des Sinus transversus bis zum Foramen jugulare verfärbt. Sinus transversus bis zur Mittellinie des Os occipit. von flüssigem jauchigem Eiter erfüllt. Jugularis bis fast in die Einmündung in die Subclavia grün verfärbt, das umliegende Gewebe schwärzlich verfärbt und zum Theil gangränös zerfallen, besonders an der untern Fläche des Felsenbeins. Der Unterlappen der linken Lunge mit Ekchymosen besetzt und mit spärlichen Gerinnseln bedeckt, die sich nicht abstreichen lassen; rechte Lunge zeigt weniger Ekchymosen, mehr mit festen Adhäsionen bedeckt, fester als gewöhnlich. Milz ebenfalls mit Ekchymosen besetzt, vergrössert.

85. Fall 9. S. 46. Männlich, 17 Jahre, rechts chronische Otorrhoe. Plötzlich Erbrechen und starke Kopfschmerzen rechts, dazu Schwindel. 7 Tage später 3 Mal täglich Schüttelfrost. vorübergehendes Nachlassen von Erbrechen, Icterus, Fallneigung nach vorn, Trommelfell fehlt ganz. Am 16. Tage deutliche Nackenstarre. Aufmeisslung des Warzenfortsatzes mit Freilegung des Atticus entleert Eiter aus dem Antrum. Tod am 18. Tage im Coma. Sektion: Oberflächlicher hühnereigrosser Kleinhirnabscess, rechts Sinuswand wenig verdickt. Sinus sigmoideus und Vena jugularis mit jauchigem Material erfüllt. Sulcus sigmoideus stellenweise eitrig belegt. Labyrinth verfärbt.

86. Fall 10. S. 46. Männlich, $8^1/_2$ Jahr, seit 6 Jahren rechts chronische Otorrhoe nach Scharlach. Plötzlich mehr Kopfschmerzen rechts und Erbrechen mehrere Tage. 2 Wochen später Warzenfortsatz geschwellt; nach 8 Tagen Wilde'sche Incision. Warzenfortsatz schwoll wieder an. Ophthalmoskopisch waren die Venen geschlängelt, Papillen hyperämisch. Aufmeisslung Anfang der 5. Woche längs einer Knochenfistel mit Frei-

legung des Atticus und Entfernung der ganzen hintern cariösen Felsenbeinwand: Paukenhöhle enthält Detritusmassen. Am folgenden Tage 38,6; am nächsten 37,1°, 39,5°; Blosslegung eines extraduralen Abscesses unter dem Tentorium. Temperatur bleibt hoch. Viel Husten. Sensorium zumeist frei. Mitte der 6. Woche Abscess am Kreuzbein. Ausgeprägte Stauungspapille, Somnolenz. Tod Ende der 6. Woche.

Sektion: Kirschkerngrosser Kleinhirnabscess gegenüber dem extraduralen Abscesse. Arachnit. purul. bas. Dura des Felsenbeins glatt. Rechter Sinus transversus mit grünlichgelbverfärbten, adhärenten Thromben gefüllt bis zum Sinus sagittal. und transvers. links. Dura über dem linken Tegmen tympani dickeitrig belegt. Eiter im Herzbeutel und linken Pleurasack. Keine Lungeninfarkte.

87. Fall 11. S. 48. Männlich, 13 Jahre, rechts chronische Otorrhoe seit 8 Jahren nach Scharlach. Nach Schlag hinter das rechte Ohr erst krank mit Fieber, Mattigkeit. Warzenfortsatz wurde druckempfindlich. Trotz Diagnose Meningitis am 9. Tage Aufmeisslung, die aus Antrum und Mittelohr nach Freilegung des Atticus Cholesteatommassen entleert; ausserdem ein extraduraler jauchiger Abscess der hintern Schädelgrube breit eröffnet. Dura daselbst in 3-Markstückgrösse gangränös. Nachträglich fand sich Sinus transversus 3 cm. lang geöffnet. Tod am 17. Tage im Coma.

Sektion: Dura des Felsenbeins an der hintern Wand und am Tegmen tympani eitrig belegt, verfärbt, gangränös und fistulös durchbrochen; Arachnit. purul. bas. Angrenzende Kleinhirnpartie oberflächlich verfärbt. Sinus transversus vom mittlern Drittel ab mit grünlichem Detritus an den Wänden bedeckt; Aussenwand defect. V. jugularis mit der Scheide zu einem dicken Strange fest verwachsen, bis zur Einmündungsstelle mit jauchigen Massen erfüllt; ebenso der Sinus petrosus sup. am lateralen Ende. Beide Pleuren mit spärlichen stecknadelkopfgrossen Ekchymosen. Milzvergrösserung.

88. Fall 12. S. 49. Männlich, 33 Jahre, links acute Mittelohreiterung mit Schmerzen im Warzenfortsatz. Mitte der 8. Woche viel Schwindel, besonders beim Aufrichten, Warzenfortsatz an Spitze druckempfindlich. Aufmeisslung findet Antrum klein und mit geschwollner Mukosa erfüllt. Am folgenden Tage Kopfschmerzen, Schwindel, Erbrechen, Frost. Vorher kein Fieber, jetzt 38,7°. Nystagmus. Am 2. Tage Nackensteifigkeit. Ophthalmoskopische Untersuchung negativ. Delirien, später Coma. Tod Mitte der 9. Krankheitswoche. Sektion: Arachnit. bas. et convex. purul. Links Sinus sigmoideus bis nahe an's Foramen jugulare mit adhärentem, nicht zerfallnem Thrombus erfüllt, am Foramen jugulare mit lockerm Blutgerinnsel. Grosser extraduraler Abscess an der hintern obern Felsenbeinkante, die cariös zerstört ist, sodass Sonde durch Knochenfistel bis in's Antrum und bis unter das Tegmen tympani dringt. Lungenspitzen beiderseits Tuberkeln. Beide Gehörnerven in Eiter eingebettet.

Gruppe IV: 23 Fälle von Pyämie ohne Sektion.

A. 17 Fälle von Pyämie mit Metastasen.

1. **Gruber** (Ueber die Beziehung der Otitis interna zu den entzündlichen Affectionen in der Schädelhöhle. Wien. Wochenbl. XVIII. 24. 25. 1862. ref. Schmidt's Jahrbücher 1863. 118 S. 352):

beobachtete den Uebergang einer acuten eitrigen Paukenschleimhautentzündung auf den Sinus transversus ohne gleichzeitige cariöse Zerstörung des Knochens. Die Thrombose des Sinus führte zu pyämischer Pleuritis und zum Tode.

2. **Schwartze** (A. f. O. X. S. 36):

Männlich, 18 Jahre, links chronische Otorrhoe seit 13 Jahren. Plötzlich Ohrschmerzen links ohne besondern Befund im Ohre; vorübergehende Somnolenz und Delirien; leichter Icterus zunehmend; mehrere „rudimentäre Schüttelfröste", Erbrechen; vage Schmerzen in den Extremitäten und an der Lendenwirbelsäule und in der Brust beim Athemholen, ohne positiven Befund. Leber- und Milzdämpfung vergrössert. Nun rasch zunehmende ödematöse Anschwellung des Warzenfortsatzes; Eröffnung desselben mittelst Troicarts entleert stinkende Jauche; ohne Einfluss auf Verlauf. Tod zwischen 4. und 5. Tage des subacuten Endstadiums. An der Leiche fanden sich zahlreiche bis zweigroschenstückgrosse Ekchymosen auf Brust und Bauch.

3. **Schwartze** (A. f. O. XIII. S. 253):

Männlich, 15 Jahre, seit 20 Jahren rechts chronische fötide Otorrhoe mit Warzenfortsatzentzündung. Aufmeisslung des schon fistulösen Warzenfortsatzes: Entfernung käsig eingedickten, enorm stinkenden Eiters. 3 Tage nachher 41,2 °, ohne Schüttelfrost, Schmerzen in beiden Kniegelenken, ohne Schwellung. 2 Tage später wieder Temperatur auf 40,6 ° gestiegen, nachdem sie inzwischen stetig heruntergegangen war. Am folgenden Tage Schüttelfrost von 15 Minuten, lebhafte Brust- und Leibschmerzen, besonders im linken Hypochondrium. Nach je 6 Tagen neuer Schüttelfrost von halbstündiger Dauer mit neuen Schmerzen in Milzgegend und im ganzen Abdomen. In der nächstfolgenden Nacht letzter rudimentärer Schüttelfrost von 10 Minuten Dauer ohne nachfolgenden Schweiss; später kamen noch starke Schweisse und stinkender Durchfall. Am 15. Tage nach der Aufmeisslung folgte Auswurf von grauröthlichem, dünnflüssigem, missfarbigem, sehr übelriechendem Auswurf, mit starker Dyspnoe, sodass Gangrän eines metastatischen Lungenabscesses angenommen werden musste. In den folgenden Tagen besserten sich die Lungensymptome. Die bisherige freiwillige Linkslagerung musste wegen Decubitus mit Rückenlage gewechselt werden. 4 Wochen nach der Aufmeisslung liess der stinkende Auswurf ganz nach, der Allgemeinzustand besserte sich, Befund im Ohre für Ausheilung der Caries günstig. Unzeitige Abreise. Tod 2 Monate nach der Operation „wahrscheinlich in Folge der Anämie".

4. **Moos** (Z. f. O. VIII. S. 145):

Männlich, 24 Jahre. hatte im 6. Jahre doppelseitige Ohreiterung, die später völlig sistirte. Vor $3^1/_2$ Monaten plötzlich links Ohr- und Kopfschmerzen

ohne Ausfluss. Auf rechtem Warzenfortsatz Narbe. Schwellung der hintern obern Gehörgangswand links; 2 malige Incision derselben resultatlos. Plötzlich Schwindel, Erbrechen; dann Kopfschmerzen, Bauch eingezogen; 39,2°: Strabismus, Nackenstarre, aber Sensorium ganz frei. 8 Tage später Schüttelfrost, Somnolenz, 2 Tage später pyämische Hüftgelenksentzündung mit sehr bedeutendem Exsudat. Auch an verschiednen andern Gelenken äusserst starker Schmerz. Lungen vorn frei. 2 Tage später Tod.

5. **Sinclair** (The dangers of chronic suppuration of the middle ear and their prevention. Edinburgh medical Journal. XXVI. II. 1881):

Weiblich, 18 Jahre, links chronische Otorrhoe seit 10 Jahren. Plötzlich Schüttelfrost mit linksseitigen Kopf- und Gesichtsschmerzen und mit Nachlassen der Otorrhoe. Hustet viel, aber Untersuchung der Lunge negativ. Am folgenden Tage blutiges Sputum, Hustenreiz, Lungenstechen: pneumonisches Rasseln in der linken Lunge vorn und in der Seite, das sich am folgenden Tage weiter ausbreitet und dann noch mehr ausgebreitet in der untern Hälfte der rechten Lunge zu hören ist. Dyspnoe rasch zunehmend. Tod am 8. Tage nach dem Schüttelfrost.

6. **Jacoby** (A. f. O. XXI. S. 70):

Männlich, 12 Jahre, rechts chronische Otorrhoe nach Masern im 2. oder 3. Jahre, später zunehmender Schwindel und Erbrechen, Gesichtslähmung, dann Fieber, das mit leichten Frostanfällen begonnen hat; dasselbe stieg Abends bisweilen auf 40°. 2 malige Aufmeisslung nach Schwartze und nach Wolf bringt Schlaf und Fieberlosigkeit. Rechts Exophthalmus und Abscess des Bindegewebes in der Tiefe der Orbita: Eiterentleerung durch Incision. Am folgenden Tage zum ersten Male starker Schüttelfrost und Collaps mit Erbrechen. 8 Tage später nochmalige Eröffnung eines Halsdrüsenabscesses, der schon vor 2 Wochen einmal incidirt worden war. Von jetzt ab wiederholten sich in unregelmässigen Zwischenräumen Schüttelfröste und entwickelten sich Metastasen innerhalb der Lungen. Tod Mitte des 13. Monats.

7. **Stacke** (A. f. O. XX. S. 280):

Weiblich, 15 Jahre, links chronische Eiterung mit Polypen. Abschnürung derselben. Gleich darauf Kopfschmerzen, Fieber, Schwäche. Aufmeisslung einer centralen Warzenfortsatzhöhle mit Eiter, ohne Eröffnung des Antrum. Nun Euphorie 8 Tage lang. Am 11. Tage Fieber; am folgenden Schüttelfrost, der sich seitdem öfters wiederholte und 40°. Am 14. Tage Thrombosis der V. jugularis links deutlich; 2 Tage später rechts Brustst echen. Tod nach einigen Tagen Anfang der 2. Woche nach 1. Frost.

8. **Jacoby** (A. f. O. XXVIII. S. 273):

Weiblich, 19 Jahre, links chronische Otorrhoe. Kopfschmerzen seit $^1/_2$ Jahre. Zuletzt „jeden zweiten Tag" Schüttelfrost. Warzenfortsatz fistulös durchbrochen. Aufmeisslung desselben. Lange Bewusstlosigkeit. Kurz vor dem Tode, der ohne vorhergehende cerebrale Symptome Ende der 8. Woche erfolgte, nur Metastasen in das linke Handgelenk. Ohne Sektion.

9. **Kiesselbach** (A. f. O. XXI. S. 164. Fall 3):

Frau, seit 14 Tagen acute Mittelohreiterung; seit 3 Tagen hohes Fieber

nach Schüttelfrost mit Somnolenz. Aufmeisslung. 10 Tage nach der Operation Tod an Pyämie.

10. **Szenes** A. f. O. XXXV. S. 126):
Mädchen, 8 Jahre, links acute Eiterung mit subperiostalem Abscess am Warzenfortsatz; Incision desselben. Warzenfortsatz nicht aufgemeisselt, weil am freigelegten Ohrknochen kein einziges Symptom vorhanden war, welches einen tiefern Eingriff erheischte. Später vereiternde Phlegmone am Kreuzbein. Tod am 20. Krankheitstage.

11 und 12. **Grüning** (Transact. of the Amer. Otol. Soc. 1891. Sept. S. 66):
beobachtete 2 Fälle von Pyämie und Sinusthrombose bei chronischer Mittelohreiterung mit Sklerose des Warzenfortsatzes und tödtlichem Ausgang.

13. **Bezold** (Aerztliches Intelligenzblatt. 1884. No 51):
Männlich, 22 Jahre, links chronische Otorrhoe seit $^1/_2$ Jahre, vor 3 Tagen mehrstündiger Frost, der sich gestern wiederholte. Druckschmerz am Warzenfortsatz. Bauchdecken zeigen ein eigenthümlich marmorirtes Ansehn. Urin eiweisshaltig. Keine Milzschwellung. Druckschmerz längs der Vena jugularis int. Aufmeisslung des Warzenfortsatzes ohne Eröffnung des Antrum mastoid. Die nächsten 3 Tage ein Schüttelfrost, später Hustenreiz und rechts abgekürzter Perkussionsschall, Schmerzen in Lebergegend. Tod 9 Tage nach der Aufmeisslung. Typische Pyämie-Temperatur.

14. **Dixon Jones** (New-York. Med. Journal 1886. 12. Juni):
Weiblich, 33 Jahre, acute Mittelohreiterung. Tod nach 8 Tagen durch Meningitis und Pyämie.

15. **A. Brieger** (Di. Würzburg 1892. S. 9):
Alte chronische Mittelohreiterung. Schwellung am Warzenfortsatz und Kopfschmerzen erst seit Nachlassen der Ohreiterung durch Borsäureeinpulverung. Thrombose der V. jugularis fühlbar. Schüttelfrost. Aufmeisslung des Warzenfortsatzes: subperiostaler Abscess eröffnet, Knochen fistulös durchbrochen. Stauungspapille. Am 2. 3. und 5. Tage nach der Operation Schüttelfröste. Temperatur continuirlich bis 40,4°. Metastatische Infiltrationserscheinungen der rechten Lunge im Unterlappen, Tod am 7. Tage durch Meningitis.

16. **A. Brieger** (ebenda. S. 37):
Männlich, 56 Jahre, rechts acute Mittelohreiterung. Paracentese, Incision in die geschwollene hintere Gehörgangswand. Nach 2 Wochen Heimreise; nach 8 Tagen Rückkehr zur Behandlung wegen zunehmender Druckempfindlichkeit des Warzenfortsatzes. Starke Blutung aus dem Bulbus jugularis gelegentlich galvanocaustischer Paracentese steht auf Tamponade. Zuerst keine subjectiven Beschwerden. Nach 5 Tagen stark schwankende Temperatur und Beeinträchtigung des Allgemeinbefindens bei profuser Otorrhoe. Am 7. Tage Schmerzen am linken Sprunggelenk, am 8. Schwellung und Röthung am Fussgelenk. Tod am 9. Tage nach der letzten Operation „durch Eintritt septischer Allgemeininfection von dort aus".

17. Zuletzt ein Fall von mir, (A. f. O. XXXVIII. S. 26):

Weiblich, 10 Jahre alt, seit 2. Jahre öfters an subacuten Mittelohrkatarrhen mit Politzer'schem Ballon und Paracentese behandelt, ohne dass eine wesentliche Schwerhörigkeit eingetreten war. Am 25. Februar 1890 hatte sie nur eine Nacht Ohrzwang links gehabt und Ohrfluss bekommen; es fand sich hinten unten eine feine Trommelfellöffnung. Da sie sich am 1. März wieder geschlossen hatte und Warzenfortsatz etwas druckempfindlich wurde, Paracentese gemacht. Wohlbefinden und kein Fieber, nur mässige Schleimeiterung. Plötzlich erwachte sie in der Nacht vom 7. zum 8. März, nachdem sie Abends zuvor ganz gesund zu Bett gegangen war, mit einem Schüttelfrost, der fast eine halbe Stunde dauerte. Die Mutter mass sofort in alter Gewohnheit die Temperatur und fand 39,3. Im Ohr, am Warzenfortsatz keine Aenderung zu constatiren.

Am 9. III.: früh 5 Uhr Phantasiren, starkes Fieber mit nachfolgendem Schweisse. 9 1/2 Uhr: 39,7 °. 11 Uhr: Schüttelfrost, dauert ca. 20 Min. 12 Uhr: 41 °. Abends 6 1/2 Uhr: 39,6 °. 7 1/2 Uhr: neuer gleich langer Schüttelfrost mit nachfolgendem Schweisse, wieder 41 °. In der Nacht abwechselnd Fieber und Schweiss. Dabei Appetit wie in gesunden Tagen, keine Kopfschmerzen, keine sonstigen Klagen.

Am 10. III.: früh 9 Uhr: 39,0 °. etwas Schweiss, munteres Wesen, Klagen über Brust- und Leibschmerzen. Hüsteln. 2 Uhr: 40,0 °. 5 1/2 Uhr: 41 °, neue Klagen über linke Brust beim Athmen. 8 1/2 Uhr: 39,5 °. 10 Uhr: Schüttelfrost; darnach ruhiger Schlaf, nur 2 Mal aufgewacht und nach dem Trinken wieder bald eingeschlafen.

11. III.: früh 9 Uhr 38,6. 10 Uhr: Schüttelfrost mit nachfolgender Hitze und Temperatursteigerung auf 39,0. Links findet sich hinten unten pleuritisches Reiben und Dämpfung. Nachmittags Aufmeisslung des Warzenfortsatzes: Knochen zeigt vielfache Gefässlöcher erweitert und 3/4 cm. nach hinten von der Spina supra meatum einen Schlitz im Knochen gerade nach unten verlaufend, beim Aufmeisseln zeigt es sich, dass derselbe nicht tief in den Knochen hineingeht. Knochen im Allgemeinen im Stadium der entzündlichen Infiltration, nicht eigentlich cariös erkrankt. Im Antrum mastoideum nur einige wenige Tropfen Eiter, keinenfalls so viel, dass man von einer Eiterretention daselbst sprechen dürfte. Jodoformgaceverband. Abends 6 1/2 Uhr: 39,0 °; später kurzer Schüttelfrost.

12. III. Früh 7 Uhr: 39,4 °. Links hinten unten und nach der Seite zu pneumonisches Rasseln; hustet viel. Mittags: 37,3 °. 1/2 3 Uhr: nicht so heftiger, aber fast 1/2 stündiger Schüttelfrost. 1/2 5 Uhr: 40,3 ° Deutliche Cyanose im Gesicht; dabei keine wesentliche Aenderung in der Lunge. 9 Uhr Abends: 37,4 °.

13. III. Nach Mitternacht Schüttelfrost, klagt über Schmerzen im Leib. Früh 7 Uhr: 37,0 °. Mittags 37,6 °. Gegen 4 Uhr: Schüttelfrost, Leibschmerzen; eine Stunde später 39,8 °.

14. III. Früh 7 Uhr: 39,1, starke Dyspnoe, pneumonisches Sputum; Pleuropneumonie hat wesentliche Fortschritte gemacht und zeigt alle charakteristischen Symptome. Mittags 38,8 °. Abends 7 Uhr: 40,1 °.

15. III. früh 38,8°. Dämpfung und Bronchialathmen sind hinten bis zur Spitze hinaufgegangen und reichen nach vorn bis in die Mamillarlinie. Mittags 38,6°. Abends: grössere Kurzathmigkeit mit Stöhnen, auffällig verändertes, ängstliches Athmen mit Schmerzen dabei; sieht wie verfallen aus. Frösteln. 40,8°. Nachts viel gehustet.

16. III. früh 39,8°. 3 dünne Stühle. Puls klein und sehr frequent.

Geniesst gar nichts. Abends 40,2°. Dyspnoe. Heftige Schmerzen beim Athmen.

17. III. Nachts sehr unruhig gewesen, viel phantasirt, keine Minute geschlafen. Mittags: 39,6°. Abends 40,1, liegt immer auf der linken Seite, heftige Husten- und Erstickungsanfälle beim Aufrichten, sehr kurzathmig; spricht nur wenig und kurz abgebrochen. Perkussion der Lunge ergibt links vorn bruit du pot fêlé und deutlichen Tonwechsel bei Lageänderung: Pyopneumothorax.

18. III. ganz ohne Schlaf gewesen, trotz Morphium. Collabirt aussehend. Eltern geben jetzt erst Empyemoperation zu: dieselbe wird Vormittags ausgeführt mit Resektion 2 Rippen: es entleert sich eine äusserst fötide, bräunliche, jauchige Flüssigkeit von $^1/_2$ $^3/_4$ Liter Menge; zuletzt kamen weisslich graue Fibrinklumpen, die durch Borsäurespülungen ganz entfernt werden. Collaps. In der Nacht erfolgte während eines Hustenanfalles der Tod.

In diesem Falle bestand keine Eiterretention in Mittelohr- und Warzenfortsatzhöhle, wie sich bei der Operation ergab. Auch war kein Kopfschmerz noch ein anderes Symptom von Hirnreizung vorhanden. Von Bedeutung für die Fortleitung der Eiterung aus den Mittelohrräumen in die Blutbahnen ist die oben angegebne anatomische Beschaffenheit der Knochenstructur des Warzenfortsatzes. Es ist wahrscheinlich, dass sich ein gleicher Schlitz an der Innenseite des Knochens befindet nach dem Sinus transversus zu, oder am Tegmen tympani nach dem Sinus petrosus superior zu. Von phlebitischen Herden an diesen Lücken mag die Infection des Blutes stattgefunden haben, mit oder ohne Sinusphlebitis. Im weitern Verlaufe der Pyämie traten zuerst, und zwar am 3. Tage nach dem 1. Schüttelfroste, die pleuritischen Symptome mehr in den Vordergrund; erst 4 Tage später die pneumonischen, sodass man annehmen muss, dass zugleich mit einer pyämischen Pleuritis eine lobuläre metastatische Pneumonie mehr im Centrum der Lunge auftrat, die rasch nach der Lungenoberfläche zu fortschritt und zu Pyopneumothorax führte.

Ein Jahr später wurde ich zum Bruder der Verstorbnen gerufen, der $^5/_4$ Jahr alt, mit den weit offnen Kopfnähten, dem breiten Hinterkopfe, den Auftreibungen an den Gelenken der Extremitäten und der Rippen das Bild einer echten Rhachitis darbot. Er hatte ganz plötzlich Convulsionen bekommen, die als „Gehirnkrämpfe durch Zahnreiz“ mit Ableitung auf den Darm behandelt werden sollten. Die Angst der Mutter, dass dieselben auch von einer Ohreiterung kommen möchten, hatte mich rufen lassen. Ich fand den rechten Gehörgang stark entzündlich verengt und das Trommelfell hochroth und stark vorgetrieben. Die Paracentese entleerte Eiter, und nach 1 Stunde waren die Krämpfe verschwunden, und sind seitdem nicht wiedergekommen. Im weitern Verlaufe kam es zur Thrombose des rechten Sinus transversus, dafür sprach die auffällige Ueberfüllung der Venen der rechten Kopf- und Gesichtshälfte. Der Warzenfortsatz schwoll an und wollte auf Eisbeutel nicht zurückgehen. Für 3. Osterfeiertag früh war die Aufmeisslung festgesetzt, zu der ich wegen Analogie des Falles mit dem der Schwester so schon kein rechtes Vertrauen hatte. Der Knabe schlief aber an dem Abende von 8 Uhr an ohne eine Unterbrechung volle 16 Stunden, und wie mit einem Schlage hatte sich das ganze Krankheitsbild geändert. Die Operation unterblieb, und der Knabe wurde bald vollständig geheilt. Freilich hat er inzwischen manche subacute Mittelohreiterung durchgemacht.

B. 6 Fälle von Pyämie ohne Metastasen.

1. **Habermann** (A. f. O. XVIII. S. 87):

Weiblich, 7 Jahre, beiderseits chronische Otorrhoe. Seit 8 Tagen rechts Ohrschmerz und Fieber, seit 3 Tagen rechts Warzenfortsatz angeschwollen, seit 2 Tagen wiederholtes Erbrechen und gestern auch ein Schüttelfrost. Aufmeisslung und Entfernen käsiger Massen aus dem Warzenfortsatz. Fortdauer der Schüttelfröste und Tod 13 Tage nach der Operation an der gewiss schon vor derselben vorhandenen Thrombose des Sinus sigmoideus.

2. **Bobone** (A. f. O. XVI. S. 133):

Knabe, 12 Jahre, rechts chronische Otorrhoe mit Polypen, mit zeitweiligem Schwindel und Kopfschmerzen. Leichtes Frösteln und Kopfschmerzen. Polyp abgeschnürt und mit Höllenstein touchirt: gleich darnach heftiger Schüttelfrost und Kopfschmerzen; später Erbrechen, Schlaflosigkeit, Pupillendilatation. Neuer Frostanfall und Schmerzen an rechter Halsseite. Schlingbeschwerden, Vorstehen der Augäpfel. Schwellung der rechten Halsseite. Convulsionen. Tod am 28. Tage.

3. **Hartmann** (Z. f. O. XIII. S. 193):

Weiblich, 11 Jahre, hat im 4. Jahre rechts mal Otorrhoe gehabt. Jetzt neue Ohrschmerzen und Ohrlaufen. Perforation in der Membrana Shrapnelli, verdeckt durch herausdrängenden Polypen. 3 Monate nach Beginn der Ohrschmerzen plötzlich hohes Fieber, Schüttelfröste, heftige Kopfschmerzen, Anschwellung am Warzenfortsatz. Incision desselben. Am folgenden Tage neuer starker Schüttelfrost, Erbrechen und Kopfschmerz, später Somnolenz. 3 Schüttelfröste mit gleichen meningitischen Symptomen. Aufmeisslung des Warzenfortsatzes entleert einen kleinen Sequester und käsigen Eiter aus der Paukenhöhle. Ptosis des rechten Auges. Subjective Erleichterung. Tod 6 Stunden nach der Operation, am 21. Tage des subacuten Stadiums, im 5. Monat der Krankheit.

4. **Hessler** (A. f. O. XXII. S. 11):

Männlich, 15 Jahre, rechts acute Mittelohr-Warzenfortsatzeiterung. Paracentese der Membrana Shrapnelli am 14. Tage. Am 19. Krankheitstage plötzlich Frösteln und nachfolgende Temperatursteigerung auf 40,7. In der folgenden Nacht ein gleicher Frost und Fieberanfall. Dabei Gesichtslähmung, Oedem an der Schläfe. Am 22. Tage Aufmeisslung eines Knochenabcesses im Warzenfortsatz ohne Blosslegung des eigentlichen Antrum mastoideum. Ohne Erfolg. Nackenstarre, Lagophthalmus, Oedem an der Schläfe. Kopfsymptome verstärken sich. Sopor. Tod am 29. Tage.

5. **Kiesselbach** (A. f. O. XXI. S. 164. Fall 3):

Frau, seit 14 Tagen acute Mittelohreiterung; seit 3 Tagen hohes Fieber nach Schüttelfrost, mit Somnolenz. Aufmeisslung. Tod 10 Tage nach der Operation an Pyämie.

6. **Krakauer** (D. m. W. 1887. Nr. 48. S. 1047):

Knabe, 11 Jahr, links chronische Otorrhoe seit Kindheit, nach Masern. Plötzlich Kopfschmerzen, Benommenheit, Schüttelfröste. Links Pupillen-

verengerung. Warzenfortsatz leicht ödematös. Das Oedem zog sich über die ganze linke Seite des Halses, charakteristisches Merkmal für Sinusthrombose bildete ein bis zur halben Höhe des Kopfnickers fühlbarer Thrombus der Vena jugularis interna. Im Gehörgang Polypen, dahinter stinkender Eiter. Ueber 40 °. Tod am folgenden Tage, Ende der 1. Woche.

Nach Abschluss dieser Statistik sind noch folgende Fälle von Pyämie veröffentlicht:

1. **Schubert** (Zur Casuistik schwerer Complicationen der Otitis M. f. O. 1894. XI. S. 350 f.):

Männlich, 15 Jahr, rechts acute Mittelohreiterung mit Schwellung am Warzenfortsatz und vor dem Ohre. Continuirliches Fieber gegen 40 °. Paracentese, Radikaloperation nach Zaufal: subperiostaler Abscess am Warzenfortsatz und unter dem Schläfenmuskel, ausgedehnte Caries im Warzenfortsatz und in der Wurzel des Jochbogens; Dura der mittlern Schläfengrube 3 cm weit blossgelegt, Hammer und Ambos entfernt; subduraler Abscess am Sinus transversus eröffnet; durch letztern mehr als 3 cm blossgelegt; die Sinuswand missfarbig, collabirt, sodass vereiterte Thrombose anzunehmen ist. Bei Probepunction des Schläfenlappens kam kein Eiter, eine venöse Blutung stand auf Compression. 4 Tage später Punction des missfarbigen Sinus transversus, die blutige trübe Flüssigkeit entleert. Hierauf wird der Sinus, soweit er zu Tage liegt, 2,8 cm. lang gespalten. Als Inhalt findet sich krümlicher, schwach blutig gefärbter Eiter, der mit dem scharfen Löffel von der nekrotischen Sinuswand abgeschabt wird. Der Irrigation mit Sublimatlösung folgt alsbald ein breiter, aber nur in ganz flachem Bogen mit schwachem Druck fliessender, dunkel-venöser Blutstrom aus dem Sinus. Compressionsverband. Beim Anlegen der Binde wird zum ersten Male ein schmerzendes, bis zur Clavicula hinabreichendes Oedem und darunter eine harte Anschwellung im Gebiete der Jugularis interna bemerkt. Beides war vor dem operativen Eingriff nicht vorhanden. Angesichts dieser tief hinabreichenden Thrombose der Jugularis interna konnte eine Unterbindung derselben nicht mehr in Frage kommen. Erst nach Ausräumung des Sinus tritt der Typus des pyämischen Fiebers hervor, es fehlen Schüttelfröste; Allgemeinbefinden befriedigend; einzelne leicht blutige Sputa, doch Untersuchnng der Lungen negativ; Schmerzen in einzelnen Zehengelenken, auch ohne objectiven Befund. Incidirt wird als einzige Metastase ein kleiner Abscess zwischen dem rechten temporalen Supraorbitalrand und der Haargrenze. Wiederholt stiessen sich Sequester aus der Fossa sigmoidea ab. Fieber nahm langsam ab. Puls, 120—130, bei der niedrigen Temperatur unverhältnissmässig frequent, ging auf Strophantustinctur rasch zurück. Nachträglich wurde ein Abscess unter der Warzenfortsatzspitze (?) eröffnet. Oedem und Härte an der Seitenhalsgegend bis zur Clavicula hinab gingen ohne Eiterbildung zurück. Später definitive Heilung, 10 $^1/_2$ Monat nach Beginn der Affection. Im Eiter des Sinus und Warzenfortsatzspitzenabscesses fanden sich Streptokokken, aber keine Tuberkelbacillen, während der ganze Prozess den Eindruck einer tuberkulösen Knochenerkrankung gemacht hatte.

2. Otitische Pyämie ohne Sinusphlebitis.

Männlich, 14 Jahre, nach Halsentzündung rechts acute Mittelohreiterung. Trommelfell noch nicht durchbrochen. Paracentese am 4. Tage. Schmerzen

bestehen fort. Warzenfortsatz druckempfindlich. Wiederholtes Frösteln, Fieber bis auf 41 ° gestiegen, dabei keine Eiterretention. Am 9. Krankheitstage acute Endocarditis constatirt und Metastase im rechten Sternoclaviculargelenk, das geschwollen und überaus empfindlich ist. In den nächsten Tagen noch Schmerzen im rechten Schultergelenk und am 2. und 3. Halswirbeldornfortsatz, bei pyämischen Fieberschwankungen. Die Metastasen vereiterten nicht. Heilung der Affection in 5 Wochen.

Fall 3 betrifft eine einfache Mittelohreiterung, die binnen wenigen Tagen ohne nennenswerthe Schmerzen und ohne Betheiligung des Warzenfortsatzes heilte; hier entstanden kurz nach Schluss der Perforation Röthe, Schmerz und Schwellung in einigen Fingergelenken, die ohne Abscedirung heilten.

4. **Grüning** (Ein Fall von septischer Thrombose des Lateralsinus, mit Sektionsbefund ref. A. f. O. XXXVIII. S. 90):

Links chronische Mittelohreiterung, mit Perforation des Membr. Shrapnelli und Durchbruch des Eiters in der Warzengegend. Bei Aufmeisslung des ausgedehnt cariösen Warzenfortsatzes wurde Sinus transversus blossgelegt: derselbe hatte ein gesundes Aussehn, pulsirte aber nicht. 3 Tage später pyämische Erscheinungen, welche in 7 Tagen zum Tode führten.

Die Sektion ergab im Sinus einen wandständigen, das Lumen nicht ganz ausfüllenden, käsigen übelriechenden Thrombus.

5. **Blake** (ref. ebenda):

hat einen Fall von Mittelohreiterung berichtet, complicirt mit Meningitis und mit eitriger Thrombose des Sinus lateralis und der innern Jugularvene, sowie organisirten Thromben in den Sinus petrosus superior, inferior und dem Sinus transversus.

6. **Secker Walker** (The Lancet 1894, 17. Nov.):

referirt über einen Fall von doppelseitigem Mastoidabscess und linksseitiger Sinus-transversus-phlebitis. Frau, 44 Jahre, 4 Jahre Otorrhoe beiderseits. Vor 4 Wochen entstand jederseits ein Abscess am Seitenwandbein, während Warzenfortsatzpartie gesund blieb. Seit 2 Wochen viel Erbrechen, Kopfschmerzen und Frost jede Nacht. Fieber 103 ° F. P. 130. Eröffnung des linken Antrum ohne Eiterentleerung. Sinus blossliegend, mit eitrig zerfallnem Thrombus. Auskratzung, bis Blutung aus oberm Sinusende kam, die auf Tamponade stand. Rechts entleerte Aufmeisslung Eiter. Heilung.

7. **Milligan und Brown** (The Lancet. 1894. 15. December. S. 1427):

Männlich, 25 Jahre, rechts chronische Otorrhoe seit langem nach Scharlach. Plötzlich Schmerzen in und um das Ohr. Fieber, Fröste, Erbrechen, Prostration. Schwellung längs der V. jugularis interna fühlbar; gleichseitige Neuritis optica. Unterbindung der V. jugularis, Eröffnung des Sinus transversus, der einen eitrig zerfallnen Thrombus enthielt, und Ausspülung mit Sublimat. Eröffnung des Antrum mastoideum und des Mittelohrs. Schnelle Heilung.

8 und 9. **Kirchner** (berichtete auf der Naturforscher- und Aerzte-Versammlung in Wien 1894 über folgende 2 Fälle):

Im 1. Falle erkrankte eine ca. 30 Jahre alte Frau nach Erkältung an Influenza und starker Mittelohrentzündung links. Die Paracentese entleerte ein dünnflüssiges, grünlich gelb gefärbtes Exsudat. Einige Tage darauf traten unter plötzlicher Temperatursteigerung und bei starken Kopfschmerzen Röthung der Conjunctiva, Hervortreten des Bulbus, Doppelsehn, Thränenträufeln derselben Seite ein, auch Schiefstellung des Bulbus infolge Abducenslähmung. Ophthalmoskopischer Befund (Prof. Michel): nur linksseitige geringe Hyperämie des Sehnerven: deshalb umschriebene basale vom Ohre aus fortgeleitete Erkrankung der Meningen diagnosticirt. Nach Verlauf von mehreren Wochen gingen die Augenerscheinungen wieder zurück und der Fall kam zur absoluten Heilung.

Im 2. Falle traten bei einem Kinde von ca. 2 Jahren im Verlaufe einer acuten Mittelohrentzündung plötzlich Abducenslähmung mit Hirnreizungserscheinungen ein. Tod nach einigen Tagen durch Meningitis. Sektion ergab: Thrombose des Sinus cavernosus an der Spitze des Felsenbeins, Meningitis.

10—12. **Okukeff** (A. f. O. XXXVIII):

1. S. 167. Soldat, 22 Jahre, beiderseits Mittelohreiterung. Warzenfortsatz links infiltrirt mit vorübergehender Pseudofluctuation; Schallleitung in der Mitte in 5-Pfenniggrösse gedämpft; Trommelfell in der vordern Hälfte perforirt; mässiges Fieber. Aufmeisslung des Warzenfortsatzes entleert Eiter aus den Zellen desselben, und an einer dem Anfang des aufsteigenden Theils des Sinus transversus entsprechenden Stelle, partielle Gesichtslähmung. Die schon vorher vorhandene katarrhalische Pneumonie, und das Fieber änderten sich nicht. Tod 11 Tage nach der Operation.

Sektion: Abgekapselter hühnereigrosser Abscess im linken Grosshirn; im linken Felsenbein 2 cariöse Heerde, der eine im Anfang des aufsteigenden Theils des Sinus transversus — im Sinus selbst eitrig zerfallner Thrombus —; der andere erbsengross auf der Grenze der Basis der Vorderwand der Pyramide und der Schuppe.

11. 2. S. 169. Soldat, 23 Jahre, rechts Kopfschmerzen, Somnolenz, Nackenmuskelschmerzen. Druckempfindlichkeit an den Rändern des Foram. occipital. magn. Grosse Trommelfellperforation, trocken. Der Lage des Sinus transversus entsprechend ist in einer Ausdehnung von 2 cm der Stimmgabelton vollständig gedämpft im Gegensatz zu dem klaren Ton des entsprechenden Bezirks links. Wiederholtes Erbrechen. Krämpfe. Tod.

Sektion: In der rechten Kleinhirnhemisphäre die Oeffnung eines hühnereigrossen Abscesses; der Sinus transversus von einem festen schon organisirten Thrombus ausgefüllt; der Boden des Sulcus transversus von stecknadelkopfgrossen cariösen Oeffnungen durchsetzt.

12. 3. S. 172: Soldat, 23 Jahre, rechts chronische Otorrhoe seit Kindheit; Trommelfell in der vordern Hälfte $1\,^1/_2$ mm gross perforirt. Täglich Frost; später links Pleuritis und Bronchitis; leichte Parese des rechten obern Augenlids, Lichtscheu, mässige Pupillenerweiterung; vorübergehende Druckempfindlichkeit am Warzenfortsatz ohne Infiltration; Erbrechen, plötzlich Schmerzhaftigkeit und Infiltration des rechten Kniegelenks: Eröffnung des Gelenks, Entleerung einer Menge Eiter. Drainirung. Heilung.

13. **Barnick** (Aus der Habermann'schen Ohrenklinik in Graz. A. f. O. XXXVIII. S. 187):

Weiblich, 16 Jahre, rechts acute Mittelohreiterung nach Schnupfen. Entfernung der Rachentonsille. Mehrmalige Paracentese. Plötzlich Schüttelfrost, Schweiss, Kopfschmerzen, Halslymphdrüsenschwellung. Kleine Perforation im vordern untern Quadranten, Warzenfortsatz nicht geschwollen; Ophthalmoskopisch nur geringe Venenschlängelung. Nach neuem Schüttelfrost Aufmeisslung des Antrum mastoideum, Entleerung von Eiter, Blosslegung des Sinus transversus, dessen Wandung mit kleinen Granulationsknospen besetzt ist. In den folgenden Tagen 2 Schüttelfröste und remittirendes Fieber, Schmerzen im rechten Biceps des Oberarms, schmerzhafte Hautinfiltration an der Innenseite, nicht schmerzhafter Hautfleck unterhalb des rechten Schlüsselbeins; leichter Ikterus, Urin ohne Eiweiss; subjectives Befinden wechselnd; Augenspiegelbefund normal. 8 Tage nach der Aufmeisslung wurde der Sinus blossgelegt, um eventuell bei Phlebitis eröffnet zu werden: Emissarium Santorini nicht thrombosirt, und Probepunktion des Sinus ergibt reines Blut: deshalb weiterer Eingriff nicht zu rechtfertigen. Noch des Nachmittags 20 Minuten dauernder Schüttelfrost, und 40,1 °. Zunehmende Besserung des Allgemeinbefindens; 3 Wochen nach der Aufmeisslung ambulatorisch behandelt. Absolute Heilung dieser metastatischen Pyämie ohne Sinusthrombose innerhalb 4 Monaten.

14—16. **Grunert** und **Meier** (Aus der Schwartze'schen Ohrenklinik zu Halle. A. f. O. XXXVIII):

Fall 14. S. 231. Männlich, 53 Jahre, links acute Mittelohreiterung nach Einziehen von Wasser in die Nase, Anschwellung des Warzenfortsatzes, Störungen des Bewusstseins, Nachts schlaflos und unruhig. Ascites nach Nephritis. Nach Eisblase Schmerzen nachgelassen, Fieber zurückgegangen. Entleerung eines subperiostalen Abscesses, dessen Inhalt mehr einer grüngelben Jauche gleicht. Eröffnung des Warzenfortsatzes und des Mittelohrs, die mit stinkendem Eiter gefüllt sind: Operation abgebrochen wegen bedeutender Cyanose und Asphyxie. Tod nach 3 Tagen in Cyanose, ohne Convulsionen. Sektion: Im linken Sinus transversus grüngelbe, missfarbene, eitrige Massen; die angrenzenden Partien der Dura und des Schläfenlappens ebenfalls missfarbig. Im Emissar. mastoid. eitrig zerfallner adhärenter Thrombus. Keine Metastasen. Tod durch Leukaemie und Nephritis.

Fall 15. S. 236 betrifft den Fall, der in der Abtheilung I A unter Nr. 24 angeführt ist. Nach heftigem Schnupfen links wieder Eiterung, Kopfschmerzen, Anschwellung des Warzenfortsatzes, Tod ohne Convulsionen 2 Wochen nach dem Schnupfen. Sektion: Im linken Sinus transversus entfärbte und leicht adhärente, ältere Gerinnsel, weiterhin in grüngelben, dickflüssigen Eiter zerfallen. Dura des Felsenbeins perforirt, missfarbig; im Sulcus transversus ein bohnengrosser cariöser Defekt, der durch Cholesteatommassen erfüllt ist. In das Foramen mastoideum setzt sich ein missfarbner Pfropf fort. Circumscripte eitrige Infiltration der Pia an der Basis um das Chiasma herum und um die Art. foss. Sylvi. V. jugular. int. und ext. leer. Milz vergrössert.

Fall 16. S. 241. Weiblich, 2 Jahre, beiderseits fötide Otorrhoe. Ausräumung des rechten Ohrs mit dem scharfen Löffel: Sinus transversus liegt 2 cm weit bloss, derselbe sowie sein Uebergang in den Bulbus V. jugularis interna in 2,0 : 0,5 cm. Ausdehnung abtastbar, Anschwellung bei Com-

pression der Jugularvene. Tuberkelbacillen im Eiter. Erbrechen, intermittirende unregelmässige Fieberkurve. Wunde zunehmend schlaffer und schlechter aussehend, Foetor unerträglich. Dämpfung über beiden Lungenspitzen. Tod Anfang der 3. Woche nach der Operation.

Sektion: Pachy-Leptomeningitis, Encephalitis purulenta circumscripta. Im Sinus transversus und petrosus superior, die stark erweitert sind, grüngraue, missfarbige, eitrige Massen. Knochen und Dura daselbst zerstört; angrenzende Kleinhirnpartie in einer thalergrossen Partie missfarbig. Die Hirnventrikel enthalten Serum. Die Lungenpleuren an mehreren Stellen getrübt und belegt, im Lungenparenchym entsprechend eiterhaltige Höhlen. In beiden Lungen, besonders in den Unter- und Mittellappen, rechts zahlreiche abgegrenzte Abscesse mit übelriechendem Fluidum. Hammer und Ambos fehlen. Cariöse Annagung des hintern Bogengangs, cariöser Defekt führt vom Foramen ovale schräg durch das Labyrinth bis in den innern Gehörgang hindurch.

17. **Meier** (Zur Fortleitung otitischer Eiterungen in die Schädelhöhle durch den Canalis caroticus. A. f. O. XXXVIII. S. 266):

Männlich, 10 Jahre, seit 2 Wochen acut fieberhaft erkrankt; am Tage vor der Aufnahme rasch zunehmende Schwellung des Augenlides links. Somnolenz, Nackenstarre, Lider links mehr geschwollen als rechts, beiderseits Protusio bulbi. Rechts: Papillengrenzen verwaschen, Venen stark erweitert, Arterien verengt, Papille leicht prominent, in den angrenzenden Netzhautpartien Trübungen; links nicht möglich zu untersuchen wegen ödematöser Verschwellung der Lider, 40,1 °, links profuse Otorrhoe. Delirien, Erbrechen, Trommelfell hochroth, verdickt, mit grosser Perforation in der untern Hälfte, Gehörgang normal weit, hinten oben im knöchernen Abschnitt geröthet. Tod in der 2. Nacht. Sektion: Pia an der Basis über Medulla und Pons und längs der Fossa Sylvii eitrig infiltrirt. Im graugelb verfärbten Sinus cavernosus eitrig zerfallne, theilweise adhärente Thrombenmassen, die sich durch den Sinus circ. Ridleyi auf den gleichnamigen rechten Sinus bis zur Abzweigung des Si. petrosus fortsetzen. Hypophysis eitrig eingeschmolzen. In den Keilbeinhöhlen eitriger Schleim. Die Venen der Carotis in ihrem ganzen Knochenverlaufe eitrig thrombosirt, die Carotis selbst von freien Eiter umspült. In Zellen und Höhle des Warzenfortsatzes fadenziehende Flüssigkeit, in Pauke Schleimeiter. In Schnecke und Bogengängen leicht trübe und hämorrhagisch gefärbte Flüssigkeit. Knochenwand des Canalis caroticus 2 : 1 mm weit etwas rauh und leicht morsch, ohne cariöse Zerstörung, aber mehr geröthet als der übrige Knochen.

Isolirte Thrombose des Sinus cavernosus, nicht auf die Venae ophthalmicae fortgeschritten nach eitriger Thrombose des Carotis-Venenplexus in Folge Influenza.

Anmerkung. Hierher gehören 2 Fälle von Wendt (Beiträge zur pathologischen Anatomie des Ohrs. A. f. H. XI. 1870): Im 1. Falle (S. 567) war ein Kind gleich in den ersten Tagen des Lebens am Ohrfluss links erkrankt und nach $^3/_4$ Jahren unter den Erscheinungen der Tuberkulose gestorben. Die Sektion ergab: Gleichseitige acute basilare tuberkulöse Meningitis mit acutem innern und äussern Hydrocephalus, bohnengrossen Abscess in dem rechten Theile der Brücke nach unten durchgebrochen; cariöse Zerstörung des Tegmen tympani, subduralen Abscess daselbst; ein an dieser Stelle verlaufendes Gefäss enthielt einen Thrombus, der sich bis in den ebenfalls thrombosirten Sinus cavernosus erstreckte; zwischen der knöchernen Tuba und dem Canalis caroticus eine cariöse Communication.

Im 2. Falle (l. c. S. 575), chronische doppelseitige Otorrhoe mit doppelseitiger Gesichtslähmung kam es zu Ptosis und Schwellung des rechten obern Augenlides, Exophthalmus und Anschwellung der gleichseitigen Wange und Schläfengegend, später zu doppelseitiger Schwellung der Augenlider und Ptosis. Bei der Sektion fand sich: grosser subperiostaler Abscess rechts mit Nekrose der vordern Hälfte der Schuppe; Meningitis basilaris rechts; hühnereigrosser Jaucheabscess im rechten Grosshirnlappen, der durch groschengrossen cariösen Defekt im Stirnbein mit dem subcutanen Eiterherd communicirt; Caries necrotica des rechten Keilbeins; kolossale cariöse Zerstörungen am Schuppen- und Warzentheile des Schläfenbeins — dagegen Trommelfell nicht perforirt, nur verdickt; und von den Blutleitern zeigt nur der rechte Sinus cavernosus ein älteres wandständiges Gerinnsel.

18—21. **Mischlich** (Ueber Thrombose des Sinus transversus nach Mittelohreiterungen und ihre chirurgische Behandlung. Di. Strassburg. 1894):

1. S. 10. Weiblich, 40 Jahre, taubstumm seit Meningitis (?) im 6. Jahre, beiderseits chronische Otorrhoe „seit vielen Jahren". Erbrechen. Ohrpolypen. Warzenfortsatz nicht schmerzhaft. In den letzten 6 Tagen tägliches Erbrechen, in den letzten 5 Tagen 1 Schüttelfrost. Schmerzen rechts am Halse, wo man einen starken Strang bis zum Schlüsselbein hinuntergehen fühlt. Eröffnung des Warzenfortsatzes und der Paukenhöhle, Entfernung von Granulationen, Blosslegung des Sinus transversus; bei der Punktion desselben entleert sich kein Blut, deshalb fester Thrombus in demselben angenommen. Abends neuer Schüttelfrost; später Schmerzen in der Herzgegend, Rasseln in beiden Lungen, rechts Dämpfung und Bronchialathmen. Tod 4 Tage nach der Operation. Sektion: Kleinhirnoberfläche gegenüber dem Sinus sigmoid. grau gefärbt, Dura daselbst fester verklebt. Im Sinus transversus rechts ein theilweise der Wand adhärenter, theilweise weiss, theilweise schmutzig graugrün verfärbter nicht erweichter Thrombus, der bis in den Sinus petrosus (superior?) reicht, und sich durch die V. jugularis, die in der Mitte des Halses ca. 3 cm. lang frei von Thrombose ist, bis fast in den Thoraxraum fortsetzt und das Anfangsstück der V. jugular. ext. verstopft. Links Pleuritis. In der linken Lunge finden sich Gefässverstopfungen und einzelne pneumonische und jauchige bis taubeneigrosse Abscesse; rechts multiple fibrinöse Pleuritis, im rechten Oberlappen mehr pneumonische im Unterlappen mehr Gangränherde. Zwei Ohrpolypen gehen vom vordern Rand der Labyrinthwand aus. Trommelfell fehlt ganz.

19. 2. S. 17. Männlich, 13 Jahre, links chronische Otorrhoe seit 6. Jahre. Plötzlich Erbrechen und Kopfschmerzen. Warzenfortsatz schmerzhaft. Nackenstarre. Pupillen gleichweit. Aufmeisslung des Warzenfortsatzes entleert flüssigen Eiter und käsige Massen. Gleich darnach Schüttelfrost; später zunehmende Schwellung des Gesichts und beider obern Augenlider, Schläfrigkeit rasch in Somnolenz übergehend. Am 4. Tage nach der Aufmeisslung fand sich ophthalmoskopisch beiderseits Oedem der Netzhaut mit leichter Hervorwölbung der Papille; links kleine frische Blutungen. Am 5. Tage: Rasseln über den Lungen, Oedem des Gesichts und der Augen geringer, Urin eiweissfrei, Delirien. Tod 7 Tage nach der Operation, Ende der 3. Woche des subacuten Endstadiums. Sektion: Gefässe der Pia injicirt. Dura des linken Felsenbeins fibrinös belegt. Vom Tegmen tympani läuft oben im Tentorium eine mit Blut gefüllte Vene bis zum Sinus sigmoideus. Aussenwand der Dura, die vom Felsenbein leicht abziehbar, schmutzig verfärbt, Sulcus transversus und Felsenbeinknochen nekrotisch verändert und grau verfärbt bis

zur Hinterhauptsschuppe. Im Sinus sigmoideus links schmutzig graue, stinkende Flüssigkeit mit festem Thrombus nach dem Sinus transversus; in beiden Sinus cavernos. schmutzig gelbe Flüssigkeit. Tegmen tympani grau, sonst glatt, der darunterliegende spongiöse Knochen in röthlich eitriger Erweichung. In den lateralen Seiten des linken Orbitalkegels finden sich hämorrhagische und eitrige Streifen, an den M. rect. sup. u. levator. palpebr.; Conjunctiva ikterisch, ödematös. Thrombus adhärent, braun in der linken V. jugularis interna. Beiderseits Pleuritis. Frische fibrinöse Pericarditis. In beiden Lungen bis wallnussgrosse gangränöse Abscesse. Milz vergrössert, mit metastatischen Infarkten. Im Magen hämorrhagische Erosionen. Leber vergrössert. In der rechten Niere hämorrhagische Infarkte. Die Knochenwandungen des Sinus transversus nur verfärbt, nirgends cariös.

20. 3. S. 28. Männlich, 15 Jahre, seit Kindheit links Otorrhoe nach Diphtheritis. Plötzlich Ohrschmerzen und Kopfschmerzen. Grosse Trommelfellperforation, leichtes Taumeln beim Umkehren, Diplopie infolge Parese des Trochlearis; beginnende Stauungspapille, rechts mehr als links. Linker Warzenfortsatz und angrenzende Nackenpartie ödematös geschwellt und druckempfindlich. Zuckungen der rechten Oberextremität. Doppelseitige metastatische Lungengangrän. Urin und Stuhl unfreiwillig. Cyanose. Kein Erbrechen. Kein Schüttelfrost. Somnolenz. Bei Aufmeisslung des Warzenfortsatzes Cholesteatom gefunden und Blossliegen 2 $^1/_2$ cm. weit des Sinus transversus, der nach mehrfacher Punktion zu schliessen, in seiner ganzen Ausdehnung einen soliden Thrombus enthält. Gleich darauf Tod.

Sektion: Braunverfärbter, breiig erweichter, verjauchter Thrombus im linken Sinus transversus, der sich bis in den hintern Abschnitt des Si. longitudinalis sup. und durch das Foramen jugulare fort in die V. jugularis interna bis zur Einmündung in die V. anonyma fortgesetzt hat: eitrige Periphlebitis daselbst. Oberflächenverfärbung des Kleinhirns und Schläfenlappens links. Dura des Felsenbeins normal festsitzend. Doppelseitige Pleuritis mit doppelseitiger multipler metastatischer Lungengangrän. Leber und Milz vergrössert.

21. 4. S. 24. Männlich, 53 Jahre, rechts chronische Otorrhoe seit 15. Jahr nach Fall in's Wasser. Seit 5 Wochen starke Schmerzen in und hinter dem rechten Ohre; Kopfschmerzen; an der rechten Halsseite schmerzhaft geschwollner Strang, mehrere Schüttelfröste. Aufmeisslung des sklerotischen Warzenfortsatzes. Blosslegung des grünlich verfärbten und erweichten Sinus transversus, Entleerung der darin gelegnen stinkenden Eitermassen, Abtragung der verfärbten Wand, Reinigung und Tamponade mit Jodoformgaçe. 4 Schüttelfröste, eine 1 Stunde lang, Ikterus, Somnolenz. Pyämische Temperaturschwankungen. Gesichtslähmung. Tod am 5. Tage nach der Operation. Sektion: Kleine Perforation in der rechten Membrana Shrapnelli, Cholesteatom des Mittelohrs und Warzenfortsatzes, das mehr als halbmarkstückgross den nicht cariösen Sulcus sigmoideus durchbrochen hat. Jauchig zerfallner Thrombus im Sinus longitudinal. superior und in beiden Sinus transvers.; Thrombus in beiden V. jugular. intern.; circumscripte eitrige Meningitis an der Kleinhirnpartie. In der rechten Lunge mehrere gangränöse metastatische Abscesse; die dazu gehörigen Pleurastellen fibrinös belegt: an einer Stelle Perforation. Hämorrhagien im Perikard.

22. u. 23. **Langenbuch** (D m. W. 1895. No. 15. S. 100):
1. Weiblich, 17 Jahre, rechts chron. Eiterung. 41,7° und mehrere Schüttelfröste. Warzenfortsatz sklerotisch, im Antrum kein Eiter gefunden.

Eröffnung des Sinus entleerte normales Blut. Auch Vena jugularis int. enthielt keinen Thrombus. Doppelte Unterbindung und Durchschneidung unterhalb des V. facialis communis. Schüttelfröste wie abgeschnitten. Zunehmendes Wohlbefinden. Aber noch unregelmässiges Fieber. 20 Tage nach der Venenunterbindung metastatische Anschwellung des linken Ellenbogengelenks, die beim Einschneiden Eiter entleerte, und 4 Wochen später entzündliche Schwellung des linken Handrückens, die auch incidirt werden musste. Definitive Heilung.

23. 2. Frau, 31 Jahre, links chron. Otorrhoe seit Kindheit. Warzenfortsatz ödematös. 39,6 °. Keine Fröste. Aufmeisslung des Warzenfortsatzes entleert Eiter. Der freigelegte Sinus transversus erschien mit normalem Blut erfüllt. Am nächstfolgenden Tage Schüttelfrost; nunmehr Unterbindung der Jugularvene. Es blieben ein ziemlich beständiges Fieber mit pyämischen Schwankungen und Anfälle von leichtem Kältegefühl. Tod 16 Tage nach der Unterbindung. Sektion: Der linke Sinus transversus war zu $^2/_3$ seiner Länge mit einem jauchig zerfallnen Thrombus gefüllt, „der sich offenbar erst nach der Operation gebildet". Keine Metastasen.

24. **Buck** (Ein Fall von acuter Entzündung des Mittelohrs, mit Ausgang in eitrige Periphlebitis und Thrombose des Sinus lateralis. Heilung. Transact. americ. otol. Societ. B. VI. No. 1. ref. Z. f. O. XXVII. Heft 1. S. 59):

Männlich, 54 Jahre, acute Mittelohreiterung nach Erkältung. Aufmeisslung des Warzenfortsatzes wegen Caries und Empyems. Schmerzen kehrten bald wieder, 1 Schüttelfrost. Eröffnung eines subduralen Abscesses im Sulcus transversus durch Freilegung des Knochens so weit, dass die Jugularvene von der Fossa sigmoidea bis zu einem etwa 1 Zoll unterhalb der Warzenfortsatzspitze gelegnen Punkt freigelegt wurde. Heilung. B. sieht in dem Fortdauern tiefgelegner Schmerzen hinter dem Warzenfortsatz nach der Oeffnung desselben eine genügende Berechtigung, den Sinus blosszulegen durch Eröffnung der Fossa sigmoidea und räth nicht abzuwarten, bis Schüttelfröste entstanden oder die Körpertemperatur einen sehr hohen Grad erreicht.

25. **Jack** (Ein Fall von septischer Thrombose des Sinus lateralis u. s. w. Ebenda):

Männlich, 33 Jahre, rechts chronische Otorrhoe, plötzlich Ohrschmerz und Schwellung am Warzenfortsatz. Nach 2 Tagen Schüttelfrost und 105 ° F. Aufmeisslung des sclerosirten Warzenfortsatzes entfernt aus den Zellen übelriechende Flüssigkeit und Cholesteatommassen. Nach 7 Tagen Erleichterung ein 2. Schüttelfrost, 105 ° F. und 140 Pulse. Entleerung eines subduralen Abscesses am Sinus transversus, der Sinus war so wenig thrombosirt, dass man eine septische Fortpflanzung nach der Jugularvene nicht für möglich hielt. Tod nach 4 Tagen an Pyämie.

26. **Crocket** (Ein Fall von Operation des Sinus lateralis mit Bemerkungen über 8 nicht operirte Fälle. Ebenda):

Weiblich, 54 Jahre, rechts chron. Otorrhoe seit 15 Jahren. Trommelfell fehlt fast ganz. Plötzlich Schüttelfrost, 105,5 ° F. Vorher keine Kopfschmerzen. Radikaloperation nach Schwartze-Stacke; aus 2 venösen Stellen über dem Sinus strömte Eiter heraus. Blosslegung, Incision des Sinus, der thrombosirt und blutleer gefunden wurde, und Entfernung eines etwa

1 1/2 Zoll langen Thrombus. Der Sinus war augenscheinlich durch einen festen Thrombus verstopft. Die Jugularvene wurde nicht unterbunden. Völlige Heilung.

27. und 28. **Wilson** (Fünf Todesfälle nach Otit. med. purul. mit 2 Sektionen. Ebenda):

Männlich, 28 Jahre, links chron. Otorrhoe seit Kindheit. Links Ohr- und Kopfschmerzen, Schüttelfröste seit 1 Woche. Tod Ende der 3. Woche nach dem 1. Schüttelfrost. Keine Sektion. Typische pyämische Temperaturschwankungen, metastatische Lungenaffektion.

28. Männlich, 49 Jahre, links acute Mittelohreiterung. Zunehmende Schwellung unter dem linken Ohre, welche immer grösser wurde, bis sie die ganze eine Seite des Halses und Warzenfortsatzes einschloss. Spontanöffnung des Halsabscesses. Später Schüttelfröste und Tod an Pyämie. Keine Sektion.

29. **Milligan** (Thrombosis of the intracranial sinuses secondary to suppurative disease of the middle car. The Lancet. 20. April. 1895):

Mädchen, 9 Jahre, acute Mittelohreiterung rechts seit 2 Wochen, wahrscheinlich nach Scharlach. Trommelfell hinten unten perforirt. Warzenfortsatz ödematös geschwollen und druckempfindlich. 105° F. 120 Pulse, Aufmeisslung entleert Eiter. Die folgenden Tage Erbrechen, mehrere Schüttelfröste und Frieren, stark schwankende pyämische Temperaturen bis auf 105,8° F. Am 6. Tage nach der Operation leichte Schwellung des rechten untern Augenlides und Oedem der Papille; nach 2 Tagen Lagophthalmus: Excision des Augapfels wegen retrobulbären Abscesses. Erst nach 3 Tagen liessen Kopfschmerzen und Temperaturschwankungen nach und schloss sich Reconvalescenz an. Heilung nach einigen Wochen. Es lag nach M. vor eine Thrombose des Sinus cavernosus; unentschieden bleibt, ob dieselbe direkt vom Ohr durch den Sinus petrosus superior fortgeleitet war, oder indirekt durch den Sinus transversus.

30. **Neumann** (Ein höchst eigenthümlicher Fall von Polyomyositis subacuta suppurativa. D. m. W. No. 24. 1895. S. 386):

Männlich, 9 Jahre, nach Diphtheritis und Masern links acuter Mittelohrkatarrh; Oedem der gleichseitigen Augenlider, über Warzenfortsatz und ganzem Schläfenbein. Durch Paracentese klare seröse Flüssigkeit entleert. Oedeme verschwinden nach 2 weitern Blutegeln. „Bei der Aufmeisslung erschien nach dem Hautschnitt das Antrum mast. schon offen; vielleicht handelte es sich um einen angebornen Zugang, vielleicht war der Knochen so erweicht gewesen“: Granulationen und seröse Flüssigkeit wurden entfernt. Fieber blieb. Später Pemphigusblase im Gesicht, an innerm Knöchel des linken Fusses und Brust. Urin stark eiweisshaltig. Profuse Schweisse, Schwellung des linken Fussgelenks, Schmerzen im linken Oberarm und in den Muskeln des linken Unterschenkels. Aus Abscess über Os sacrum und über äusserm Malleolus des linken Fusses besonders auf Druck der Sehne und des M. peroneus longus und brevis durch Incision einige Esslöffel grünlichen Eiters entleert; ebenso aus einer fluctuirenden Schwellung des linken Oberarms in der ganzen Ausdehnung des m. deltoides und der obern Ansätze des biceps und triceps: Brieger-Berlin fand in letzterm Eiter eine Unzahl von Streptokokken, eine förmliche Reinkultur, wie er sie in solchen Mengen nur selten im Eiter

gefunden hatte. Später mussten parartikuläre Abscesse im Muskellager der linken Hüfte und des Gesässes incidirt werden. Fieber und Entzündung im linken Hüftgelenk gehen dureh Streckverband prompt zurück. Alle Gelenke frei beweglich. Absolute Heilung in 3 $^1/_2$ Monaten.

31. **Joerich** (Zur Casuistik der occulten Pyämie. Di. Halle. 1895): Fall 3: Weiblich, 29 Jahre, seit 2 Wochen erkrankt unter typhösen Symptomen. Es entwickelt sich Ende der 3. Woche ein systolisches Geräusch an der Herzspitze. Frösteln. Benommenheit. Albuminurie Kopfschmerzen; starke Bronchitis. Leibschmerzen. Leber und Milz geschwollen. Schlaflosigkeit, Unruhe. Am Herzen Galopprythmus. Ophthalmoskopischer Befund negativ. Genickstarre. Rechts Zuckungen. An den Beinen mehrere blaue Flecke. Kein Ikterus. 2 Blutungen an der Retina. Tod Ende der 4. Woche. Sektion: Mitralklappen mit mächtigen, derbwulstigen Auflagerungen, gegen das Ost. venos. sin. hineinlagernd und dasselbe verengernd. Myocard besonders am Locus arteriosus von weissen punkt- und strichförmigen, nicht über 4 cm langen und breiten Herden durchsetzt, die theilweise eitrig erweicht sind; ebensolche in Milz, Leber und Dünndarm. Pia mater getrübt und verdickt; trübweisse Flüssigkeit an Basis und Convexität; stecknadelkopfgrosse rothe Herde wechseln mit linsengrossen grau verfärbten, erweichten, eingesunkenen und von einem rothen Hofe umgebnen erweichten Stellen in der grauen Substanz des Gross- und Kleinhirns ab. Dura und Sinus am Felsenbein gesund. Rechtes Trommelfell nicht perforirt, Caries im Mittelohr und angrenzenden Warzenfortsatzabschnitt. Ein keilförmiger Infarkt, fest und gelb, findet sich in Milz und linker Niere; in letztrer noch zahlreiche eitrig erweichte Stellen und die Endarterien voll von derselben Masse, wie sie auf der Mitralklappe sitzen.

32. **Haug** (Beiträge zur infectiösen Polymyositis ex otitide. Vrhdlg. d. deutsch. otol. Gesellsch. Jena 1895. S. 33. ref. M. f. O. 1895. Nr. 8): berichtet über 3 Fälle von Pyämie mit metastatischen Streptokokken-Muskelabscessen:

1. Männlich, 27 Jahre, links acute Mittelohreiterung nach Nasendouche. Erweiterung der kleinen Trommelfellöffnung. Warzenfortsatz bei Druck und spontan empfindlich, ohne Schwellung. Aufmeisslung desselben ergibt keinen Eiter im Antrum, höchstens Schleimhaut desselben hyperämisch. Nach 1. Schüttelfrost kam es zur Schwellung des linken Deltoides, die spontan zurückging. Nach 6 Tagen 2. starker Schüttelfrost und apfelgrosse Anschwellung im obern Drittel des Gastrocnemius, die incidirt werden musste. „Jetzt" 3 kleine Schüttelfröste an 3 Tagen hintereinander, und metastatische Entzündungen im linken Supinator longus, rechten Adductor und linken Masseter, die nach je 24 Stunden verschwanden. Temperatur vorher mit typischen pyämischen Schwankungen, seitdem normal. Heilung „in der 6. Woche".

33. 2. Männlich, 22 Jahre, rechts acute Mittelohreiterung nach Abkühlung. Paracentese des stark entzündeten, mit Blutblase besetzten Trommelfells. Am 19. Krankheitstage: Kopfschmerzen, Schüttelfrost, Eiterretention durch Erweiterung der Trommelfellöffnung behoben. Am folgenden Tage Schüttelfrost und darnach metastatische Anschwellung des rechten Handgelenks, die nach 3 Tagen spontan verschwindet. Nach 3 Tagen Incision der vorgebuchteten Membrana Shrapnelli: Eiter entleert; darnach Schüttel-

frost; 39,9; apfelgrosser metastatischer Abscess im rechten Vorderarm, der incidirt wurde. Absolute Heilung Ende der 7. Krankheitswoche.

34. 3. Weiblich, 20 Jahre, links acute Mittelohreiterung nach Ohrfeige: Streptokokken im Eiter. Ende der 3. Woche Aufmeisslung des Warzenfortsatzes, dessen Aussenwand bereits fistulös durchbrochen war und zu subperiostaler Eiteransammlung geführt hatte. Plötzlich in der 7. Woche Frieren, Fieber, Schwellung in der linken Fossa supraspinata, dann in der linken Achselgrube und über dem linken Deltoides: die ersten beiden Stellen mussten incidirt werden — in der Achsel handelte es sich um eine vereiterte Lymphdrüse — die letztere ging spontan zurück. Heilung in der 11. Krankheitswoche.

Im Anschluss an diese Casuistik lasse ich eine Reihe tabellarischer Zusammenstellungen folgen, welche allgemeine Gesichtspunkte bei der otogenen Pyämie behandeln.

Tabelle I

gibt das Alter der Patienten, und zwar in I A. nach der Reihe der 4 Abtheilungen und in I B. geordnet darnach, ob mit oder ohne Metastasen.

	I A.										I B.									
	I A.	I B.	II A.	II B.	III A.	III B.	IV A.	IV B.	Sa.	%	I A.	II A.	III A.	IV A.	Sa.	%	I B.	II B.	III B.	IV B.	Sa.	%
Alter	41	23	27	25	259	88	23	6	492		41	27	259	23	350		23	25	88	6	142	
1—5	—	—	2	—	7	2	—	—	11	2,8	—	2	7	—	9	3,4	—	—	2	—	2	1,5
5—10	9	1	3	2	19	6	1	2	43	11,1	9	3	19	1	32	12,3	1	2	6	2	11	8,4
10—20	17	11	9	6	62	16	7	4	132	3,4	17	9	62	7	95	36,6	11	6	16	4	37	28,4
20—30	8	5	13	8	59	24	2	—	119	10,6	8	13	59	2	82	31,6	5	8	24	—	37	28,4
30—40	3	4	—	2	21	18	1	—	49	12,6	3	—	21	1	25	10,0	4	2	18	—	24	18,4
40—50	2	—	—	2	9	12	—	—	25	6,4	2	—	9	—	11	4,2	—	2	12	—	14	10,7
50—60	—	—	—	—	4	3	1	—	8	2,0	—	—	4	1	5	2,0	—	—	3	—	3	2,3
60—70	—	—	—	—	—	2	—	—	2	0,5	—	—	—	—	—	—	—	—	2	—	2	1,5
Sa.	39	21	27	20	181	83	12	6	389	—	39	27	181	12	259	—	21	20	83	6	130	—

Tabelle II

gibt eine Uebersicht über das Geschlecht der Patienten mit Pyämie, nach gleichem Eintheilungsprinzipe.

	II A.										II B.									
	I A.	I B.	II A.	II B.	III A.	III B.	IV A.	IV B.	Sa.	%	I A.	II A.	III A.	IV A.	Sa.	%	I B.	II B.	III B.	IV B.	Sa.	%
Geschl.	41	23	27	25	259	88	23	6	492		41	27	259	23	350		23	25	88	6	142	
männlich	24	14	21	9	133	56	6	3	266	68,6	24	21	133	6	184	71,6	14	9	56	3	82	62,6
weiblich	15	8	6	11	45	27	7	3	122	31,4	15	6	45	7	73	28,4	8	11	27	3	49	37,4
Sa.	39	22	27	20	178	83	13	6	388	—	39	27	178	13	257	—	22	20	83	6	131	—

Tabelle III

gibt in gleicher Weise die Zusammenstellung über die Seite der Ohrerkrankung.

III A.

Ohrseite	I A. 41	I B. 23	II A. 27	II B. 25	III A. 259	III B. 88	IV A. 23	IV B. 6	Sa. 492	%
rechts	16+5	13+2	13	10+1	75+11	37+2	3	3+1	192	52,2
links	10+1	5	13+1	6+2	63+12	37+6	8	1	165	44,8
doppelseitig	5	1	—	1	2	2	—	—	11	3,0
Sa.	37	21	27	20	163	84	11	5	368	—

III B.

I A. 41	II B. 28	III A. 259	IV A. 23	Sa. 350	%	I B. 23	II B. 25	III B. 88	IV B. 6	Sa. 142	%
16+5	13	75+11	3	123	51,7	13+2	10+1	37+2	3+1	69	53,1
10+1	13+1	63+12	8	108	45,4	5	6+2	37+6	1	57	43,8
5	—	2	—	7	2,9	1	1	2	—	4	3,1
37	27	163	11	238	—	21	20	84	5	130	—

Bei den 11 Fällen von doppelseitiger Ohreiterung lässt sich aus den Krankengeschichten nicht dasjenige Ohr ersehen, nach dessen Erkrankung die Pyämie entstanden ist. Diejenigen Zahlen, die durch + mit der ersten Zahl der Rubrik verbunden sind, beziehen sich auf Fälle von doppelseitiger Ohreiterung, in denen das Ohr festgestellt werden konnte, auf dessen Erkrankung die Pyämie folgte.

Tabelle IV

stellt ebenso die Fälle nach dem Verlaufe der Ohreiterung zusammen.

	IV A.										IV B.									
Verlauf	I A. 41	I B. 23	II A. 27	II B. 25	III A. 259	III B. 88	IV A. 23	IV B. 6	Sa. 492	%	I A. 41	II A. 27	III A. 259	IV A. 23	Sa. 350	%	I B. 23	II B. 25	III B. 88	IV B. 6	Sa. 142	%
acut	27	6	6	3	44	20	4	2	112	29,3	27	6	44	4	81	32,2	6	3	20	2	31	23,8
chronisch	12	15	21	17	128	63	10	4	270	70,7	12	21	128	10	171	67,8	15	17	63	4	99	76,2
Sa.	39	21	27	20	172	83	14	6	382	—	39	27	172	14	252	—	21	20	83	6	130	—

Tabelle V

stellt die ursächlichen Erkrankungen zusammen, auf welche die Mittelohreiterung mit Pyämie direct gefolgt ist. Die Zahl links von + bezieht sich auf acute Fälle von Mittelohreiterungen, die Zahl rechts auf chronische.

Ursächliche Erkrankung.	I. 64	II. 52	III. 259	IV. 23	Sa. 398	%
Scharlach (mit Diphtheritis 2 Mal)	—+5	1+6	6+17	—	35	40,2
Masern	1+2	—+2	2+8	—+2	17	20,0
Influenza	2+—	—+1	2+—	—	5	5,7
Erkältung im Allgemeinen	—	—+2	1+2	—	5	5,7
Schnupfen	—	—	2+2	—	4	4,5
Latus	10	12	42	2	66	—

Ursächliche Erkrankung.	I. 64	II. 52	III. 259	IV. 23	Sa. 398	%
Transport	10	12	42	2	66	—
Ohrfeige	—	—+1	—+2	—	3	3,5
Trauma	—	—+1	—+2	—	3	3,5
Operation adenoider Vegetationen	1+—	1+—	—	—	2	2,3
Diphtheritis	—	2+—	—	—	2	2,3
Typhus	—+1	—	—+1	—	2	2,3
Operation von Nasenpolypen	—	—	1+—	—	1	1,1
Nasendouche	1+—	—	—	—	1	1,1
Fremdkörper	—	—	—+1	—	1	1,1
Sprung in's Wasser	—	—	—+1	—	1	1,1
Bad	—	—	1+—	—	1	1,1
Gesichtsrose	—	—	1+—	—	1	1,1
Cognacrausch	1+—	—	—	—	1	1,1
Angina tonsillaris	1+—	—	—	—	1	1,1
Schusserschütterung und Faustschläge	—	—	1+—	—	1	1,1
Sa.	15	17	53	2	87	—

Stelle ich die Resultate meiner Tabelle I A. zusammen mit den gleichen Resultaten, wie sie Körner[1]) und ich[2]) bei otogenen Hirnerkrankungen überhaupt gefunden haben, so ergibt sich die folgende

Tabelle VI.

Alter	Hessler, Tabelle I A			Koerner		Hessler		
	Sa.	%		Sa.	%	Sa.	%	
1—5	11	2,8	13,9	44	17,88	66	10,9	
5—10	43	11,1						
10—20	132	34,1		73	29,66	175	29,0	
20 - 30	119	30,6		70	28,45	203	33,7	
30—40	49	12,6		30	12,19	86	14,3	
40—50	25	6,4				36	5,9	
50—60	8	2,1	9,0	29	11,81	21	3,5	12,1
60—70	2	0,5				16	2,7	
Sa.	389			246		603		

Stelle ich weiter die Resultate meiner Tabelle II A. zusammen mit den gleichen Tabellen, wie sie A. af Forselles[3]) für die Phlebitis des Sinus transversus, Robin[4]) für Ohrkrankheiten überhaupt erhalten haben, so ergiebt sich die folgende

Tabelle VII.

Autor	Hessler, Tabelle II A		A. af Forseller		Robin	
	Sa.	%	Sa.	%	Sa.	%
männlich	266	68,6	98	71	134	67
weiblich	122	31,4	40	29	66	33
Sa.	388		138		200	

[1]) Die otitischen Erkrankungen des Hirns, der Hirnhäute und der Blutleiter, 1894. S. 6.

[2]) Schwartze's Handbuch der Ohrenheilkunde, II, S. 621.

[3]) Die durch eitrige Mittelohrentzündung verursachte Lateralsinus-Thrombose und deren operative Behandlung, 1893. S. 49.

[4]) Des affections cérébrales consécutives aux Lésions non traumatiques du rocher et de l'appareil auditif. 1883. S. 64.

Tabelle VIII

vergleicht die Resultate meiner Tabelle III A. mit den gleichen Tabellen von Robin [1]), A. af Forselles [2]) und Körner [3]).

Autor	Hessler, Tabelle III A		Robin		A. af Forselles		Koerner	
	Sa.	%	Sa.	%	Sa.	%	Sa.	%
Rechts	192	52,2	89	61,3	69	53,9	44	59,5
Links	165	44,8	46	31,7	59	46,1	30	40,5
Doppelseitig	11	3,0	10	7,0	—	—	—	—
Sa.	368	—	145	—	128	—	74	—

Stelle ich die Resultate meiner Tabelle IV A. zusammen mit den gleichen Untersuchungen von A. af Forselles [4]) und den meinen [5]), die sich beide auf intracranielle Complicationen nach Mittelohreiterung überhaupt beziehen, so ergiebt sich die folgende

Tabelle IX.

	Hessler, Tabelle IV A		A. af Forselles		Hessler	
	Sa.	%	Sa.	%	Sa.	%
acut	112	29,3	20	15	88	28
chronisch	270	70,7	113	85	227	72
Sa.	382	—	133	—	315	—

Mit meiner Tabelle V, welche die ursächlichen Erkrankungen zusammenfasst, welche die Mittelohreiterung bedingten, lässt sich nur die Tabelle VII von A. af Forselles [6]) vergleichen; es ergibt sich hieraus die

Tabelle X

deren Zahlen sehr klein sind und deshalb keine besondere Bedeutung beanspruchen können.

	A. af Forselles		Hessler	
	Sa.	%	Sa.	%
Scharlach	8	44,5	35	40,2
Masern	7	39,0	17	20,0
Diphtheritis	1	5,5	2	2,3
Typhus	1	5,5	2	2,3
Sa.	17 von Sa. 18 Fällen		56 von Sa. 87 Fällen.	

Im Allgemeinen darf man wohl sagen, dass die Vergleichstabellen überraschend übereinstimmende Zahlen ergeben haben, wenn auch einzelne Unterschiede, wie in Tabelle VI nicht unbedeutend sind. Man

[1]) l. c. S. 64.
[2]) l. c. S. 50.
[3]) l. c. S. 46.
[4]) l. c. S. 43.
[5]) Schwartze's Handbuch der Ohrenheilkunde. II. S. 621.
[6]) l. c. S. 43.

darf deshalb annehmen, dass diese Statistik den wirklichen Verhältnissen entsprechen wird. Vergleichen wir aber diese Zahlen mit denjenigen, die Bürkner für die Ohrenerkrankungen im Allgemeinen in Schwartze's Handbuch für Ohrenkrankheiten auf Grund grosser Statistiken aufgestellt hat, so ergeben sich recht bedeutende Differenzen. Es genüge mir, sie nur angeführt und betont zu haben. Beginne ich wieder mit meiner Tabelle VI, der Alterstabelle der Ohrkranken, und stelle ich die gleichen Angaben Bürkner's [1]) dazu, so ergibt sich folgendes Resultat. Es erkrankten dem Alter nach im:

	1.	2.	3.	4.	5.	6.	7.	8.	Decennium:
Bürkner.	28,51	20,53	19,49	11,79	9,06	6,08	3,49	1,0	%
Hessler.	13,9	34,1	30,6	12,6	6,4	2,1	0,5		%

Der Unterschied erklärt sich einfach daraus, dass in meiner Tabelle das Alter der Patienten aufgenommen ist, in welchem sie wegen ihrer letzten Erkrankung, die direkt die Pyämie zur Folge hatte, in Behandlung resp. zur Aufnahme gekommen waren, ohne Rücksicht darauf, ob die Ohraffection acut oder chronisch war, ob sie frisch entstanden oder schon Jahre hindurch gedauert hatte. Aus diesem Grunde lassen sich beide Tabellen gar nicht mit einander vergleichen. Ich stellte nun das Alter der Patienten beim Beginne der Ohraffectionen überhaupt zusammen und erhielt dadurch die

Tabelle XI.

Decennium	I A.	I B.	II A.	II B.	III A.	III B.	IV A.	IV B.	Sa.	%
I.	16	6	14	7	56	32	7	3	141	47.8
II.	8	4	6	8	36	8	—	1	71	24,1
III.	6	3	6	2	19	10	1	—	47	16,0
IV.	3	1	—	1	5	8	1	—	19	6,4
V.	2	—	—	1	6	5	—	—	14	4,7
VI.	—	—	—	—	2	—	1	—	3	1,0
Sa.	35	14	26	19	124	63	10	4	295	—

Vergleiche ich nun die Alterstabellen von Bürkner und mir wieder, so ist eine auch nur annähernde Uebereinstimmung nicht zu finden; es ist zwischen beiden ein grosser Unterschied, aber ein wesentlich anderer als vorher. Die Bürkner'schen Zahlen entsprechen den klinischen Beobachtungen, nach welchen jeder Ohrenkranke, der zur Untersuchung kommt, gebucht und gezählt wird. Ihnen liegt ferner ein wesentlich grösseres Material zu Grunde. Aus beiden Gründen werden sie der Wahrheit wohl am nächsten kommen und verdienen den Vorzug vor den meinen. Meiner Statistik liegt nur eine kleine Anzahl von Fällen zu Grunde, die ein praktisches und wissenschaftliches Interesse haben und aus diesem Grunde allein veröffentlicht und notirt worden sind.

Ein gleiches Zugeständniss möchte ich für Tabelle VII machen.

[1]) l. c. S. 367.

Ich habe dort die Kranken mit Pyämie mit 68,6 % männlichen und 31,4 % weiblichen Geschlechts gefunden. Dieser stehn die gleichen Angaben Bürkner's [1]) mit 59,9 % männlichen und 40,1 % weiblichen Geschlechts gegenüber. Es würde sich darnach eine Differenz von über 9 % zu Ungunsten des weiblichen Geschlechts bei Pyämie ergeben.

Bürkner hat ferner [2]) die Ohraffectionen bilateral in 49,93 % und einseitig 50,07 % angegeben, und von den einseitigen links 26,4 %, rechts 23,67 %. In meiner Tabelle VIII findet sich die Ohrerkrankung aber bilateral, 3 %; 44,8 % links, und rechts 52,5 %. Der grosse Unterschied in den Angaben über die Ein- und Doppelseitigkeit der Ohraffectionen erklärt sich zu Ungunsten meiner Tabelle zumeist wohl daher, dass bei der Schwere der Erkrankung des einen Ohres, das die Pyämie zur Folge hatte, das andere Ohr fast immer unberücksichtigt gelassen wurde, da die primäre Ohrerkrankung und die sekundäre Pyämie ausschliesslich behandelt werden mussten. Der Prozentsatz für unilaterale Ohrerkrankungen würde sich nach Bürkner auf 52,8 % links und rechts 47,2 % ergeben. Dieser Unterschied beträgt ganz übereinstimmend in den Angaben von Bürkner und mir genau 10 % zu Ungunsten der rechten Seite. Wenn man die bisherigen statistischen Erhebungen der intracraniellen Folgeerkrankungen nach Mittelohrerkrankungen nach diesem Gesichtspunkte miteinander vergleicht, so ergibt sich folgendes Resultat. Meine Tabelle VIII stellt die Fälle von Sinusphlebitis zusammen. Die Statistiken von A. af Forselles und mir kommen einander in den Prozentverhältnissen sehr nahe und ebenso der Bürkner'schen Differenzzahl von 10 % zu Ungunsten der rechten Seite; bedeutender ist der Unterschied in der kleinen Statistik von Koerner, und in derjenigen von Robin steigt er so hoch, dass die Sinuserkrankung rechterseits sogar fast noch einmal so häufig ist als die linkerseits. Man darf wohl annehmen, dass die beiden ersten Statistiken der Wahrheit am nächsten kommen.

Was die otogene Meningitis betrifft, so liegen nur 2 Statistiken vor, die von Koerner [3]) und die von mir. [4]) Koerner fand in 23 Fällen die otogene Meningitis rechts 17 Mal = 74 % und links 6 Mal = 26 %. Ich fand in 101 Fällen die Meningitis rechts 57 Mal = 56,5 % und links 44 Mal = 43,5 %. Letztere Resultate würde den oben angegebenen Normalzahlen am nächsten kommen.

An gleicher Stelle finden sich die gleichen Erhebungen über otogene Hirnabscesse, zu denen ich die von Gintrac und Schmidt hinzufügen darf. Koerner fand die Hirnabscesse in 67 Fällen 39 Mal rechts = 58,5 %, 25 Mal links = 37,3 % und 3 Mal doppelseitig = 4,2 %

[1]) l. c. S. 366.
[2]) l. c. S. 373.
[3]) A. f. O. XXVII. S. 135.
[4]) Schwartze's Handbuch der Ohrenheilkunde. 1893. S. 630.

und zwar die letztern 2 Mal nach doppelseitiger und 1 Mal nach einseitiger Otitis. Gintrac fand die Hirnabscesse in 178 Fällen 93 Mal rechts = 52,2 % und 85 Mal links = 47,8 % Ich fand in 162 Fällen von Hirnabscessen dieselben 90 Mal rechts = 55,5 % und 72 Mal links = 44,5 % Auch diese Zahlen würden den oben angeführten nicht widersprechen.

Ziehen wir diese 3 letalen Folgeerkrankungen nach Otitis zusammen, so würden den Angaben Koerners[1]) 151 Fälle, von denen 90 rechts = 59,6 %, 57 links = 37,7 % und 4 doppelseitig = 2,7 % waren, die meinen gegenüberstehen mit folgenden Zahlen: 631 Fälle, hiervon 339 rechts = 53,7 %, 281 links = 44,5 % und 11 doppelseitig = 1,8 %. Auch in der Gesammtheit kommen meine statistischen Erbebungen verhältnissmässig den praktischen Verhältnissen am nächsten.

Diese Zahlen beweisen, dass die Ohrentzündungen der rechten Seite für das Gehirn viel gefährlicher sind, als die der linken Seite. Nach R. Meyer[2]) fand schon Lebert mehr Abscesse im linken Grosshirn als im rechten, während bei Schott das umgekehrte Verhältniss bestand, der doppelt so viele unilokuläre Abscesse in der rechten Hemisphäre als in der linken beobachtete. Meyer hält es aber für kaum möglich, aus solchen kleinen Zahlen eine Prädisposition einzelner Hirntheile zur Abscedirung bestimmen zu wollen. Huguenin[3]) und Schwartze betonen die höchst auffallende Thatsache, dass die rechte Hemisphäre vom Hirnabscess viel häufiger befallen wird als die linke. Es bleibt das Verdienst Koerner's, diese praktisch wichtigen Verhältnisse zuerst durch statistische Erhebungen beleuchtet und festgestellt zu haben. Wenn man der grössern Statistik wegen der Fülle des gleichen Materials mehr Glaubwürdigkeit zubilligt, so dürfte es richtig sein, dass meine Angaben vor den Erhebungen Koerner's allgemeine Giltigkeit verdienen. Die intracraniellen Folgeerkrankungen nach Otitis kommen darnach in 10 % der Fälle auf der rechten Seite häufiger vor als auf der linken Seite*). Diese Verschiedenheiten der intracraniellen Folgeerkrankungen sind allein bedingt durch anatomische Verhältnisse im Schläfenbein, die rechterseits mehr als links für die Fortleitung der Entzündung von Mittelohr- und Warzenfortsatzhöhle auf die Gehirnhäute, die Sinus und auf das Gehirn selbst disponiren. Im Allgemeinen war schon längst

[1]) l. c. S. 135.

[2]) Zur Pathologie des Hirnabscesses. Di. Zürich. 1867. S. 16.

[3]) Ziemssen, Handbuch der speziellen Pathologie und Therapie. 1878. S. 741.

*) Eine gleiche Folgekrankheit nach Otitis ist Caries am Canalis caroticus und schliesslich Carotisblutung. Dem obigen Satze entgegen fand ich (Schwartze, Handbuch der Ohrenheilkunde. 1893. S. 267) in 19 Fällen von Carotisblutung 13 Mal die linke und 6 Mal die rechte Seite betroffen. Koerner (Z. f. O. XXII. S 189) hat durch Messungen nachgewiesen, dass anatomische Verschiedenheiten dem Unterschiede zu Grunde liegen. Nach ihm lag in 16 Fällen die linke Carotis dem Sulcus tympanicus näher als die rechte, und in 10 Fällen war es umgekehrt.

bekannt, dass die Ohrentzündungen seltner und langsamer auf das Gehirn übergriffen, je compakter die Knochenhülle des Schläfenbeins sich zeigte; dass aus gleichem Grunde die Ohrentzündungen dem Gehirn „gefährlicher" wurden, je dünner die Knochenwandungen waren und je mehr sie Dehiscenzen an den verschiedenen Stellen hatten. Diese praktisch wichtigen Verhältnisse sind zuerst von Friedlowsky, Bezold, Zuckerkandl, Rüdinger u. A. anatomisch genauer untersucht und bestätigt worden. Bezold hat zuerst die verschiedene Gestaltung der Pars mastoidea bei Brachycephalen und Dolichocephalen betont. Koerner hat zuerst die anatomischen Verschiedenheiten zwischen den beiden Seiten desselben Schläfenbeins untersucht und durch Messungen und Zählungen festgestellt. Sein Verdienst ist es, nachgewiesen zu haben, dass die anatomischen Untersuchungen die praktischen Erfahrungen der Otiatrie begründen; der wichtigte Satz von ihm für die Letztere ist folgender: „Diese Erkenntniss muss bei der Stellung der Prognose eines jeden Falles berücksichtigt werden und dahin führen, dass bei einer rechtsseitigen, Ohrerkrankung eher zum Meisel gegriffen wird als bei einer linksseitigen, und dass bei Kranken mit brachycephalem Schädeltypus eher operirt wird, als wenn er dolichocephal ist."

Ueber die Häufigkeit und Tödtlichkeit der Ohrerkrankungen geben die folgenden statistischen Erhebungen Aufschluss. Bürkner [1]) zählte unter 33,017 Ohrenpatienten 104 Todesfälle, und stellte darnach die Tödtlichkeit der Ohrerkrankungen auf 0,3 % fest. Randall [2]) hatte unter 5000 Ohrenkranken 15 Todesfälle, also ebenfalls 0,3 %. Barker [3]) berechnet die Mortalität der Mittelohreiterungen auf 2 ½ % und fand bei einer Gesammtzahl von 8028 Todesfällen 45 Todesfälle an Complicationen von Mittelohreiterungen. Von diesen 45 Todesfällen fielen 34 auf Rechnung von Meningitis und Pyämie zusammen genommen, und nur 9 auf Rechnung von Grosshirn- und Kleinhirnabscessen allein. Nach Stabsarzt Schwarze [4]) waren in 6 Jahren 8425 Soldaten an Ohrenkrankheiten behandelt worden und 30 gestorben, und zwar 2 Fälle durch Meningitis, 10 durch Hirnabscess, 16 durch Thrombose der Hirnleiter und Pyämie. Es ergibt sich demnach eine Sterbeziffer von 0,35 vom Hundert. Ballance [5]) hat in 4 Jahren 27 Sektionen von intracraniellen Entzündungen nach Ohrerkrankungen einschliesslich Pyämie gemacht, im Ganzen 2 % aller Sektionen. Nach ihm hat Dr. Newton in den letzten 20 Jahren 57 Sektionen nach Ohrerkrankungen gemacht, darunter waren 22 Fälle von Thrombose des Sinus lateralis, ohne die Fälle von

[1]) Beiträge zur Statistik der Ohrkrankheiten. A. f. O. XX. S. 99.
[2]) Transact. Americ. Otol. Soc. V. S. 101.
[3]) Z. f. O. XXI. S. 164.
[4]) 28 Fälle tödtlicher Ohrerkrankungen. Deutsch. militärärztl. Zeitschr. 1890.
[5]) On the removal of pyämic thrombi from the lateral sinus. The Lancet 1890. 17. Mai.

Pyämie. Ballance citirt weiter je 3 Fälle von Sinuspyämie nach Bristowe, Duckworth und aus dem West-London-Hospital. Die letztern waren sämmtlich gestorben: in dem einen war die V. jugularis interna unterbunden, und in den beiden andern ein extraduraler Abscess der Fossa sigmoidea entleert worden, es bestanden in keinem Falle Coma und deutliche Neuritis optica, und bei der Sektion war die Dura mater perforirt, fand sich Eiterung an der Basis des Kleinhirns; die Trephine hatte zwar den subduralen Abscess eröffnet, aber nicht den meningitischen Eiter entleert. Pitt [1]) fand in 20 Jahren unter 9000 Sektionen 57 Ohrkrankheiten mit intracraniellen Complicationen = 0,66 %, in 57 Fällen 34 Männer und 23 Frauen, 1 65jähriger Mann starb an Carotisblutung, 1 66jährige Frau an Meningitis, von 4 Kindern unter 3 Jahren starben 3 an Meningitis. Von diesen 57 Fällen waren 18 Hirnabscesse, 22 Sinuserkrankungen, 15 Meningitis. Nach Chauvel [2]) kamen auf 1137 eitrige Mittelohrentzündungen 1 Meningitis, 2 Hirnabscesse, 2 Sinusphlebitiden und 5 Pyämien. Rissler [3]) fand unter 3576 Sektionen der Pathologischen Anstalt des Kgl. Carolin. Instituts zu Stockholm 21 Todesfälle infolge von intracraniellen Complicationen nach Otitiden, während im Sabbatsberger Krankenhause in den Jahren 1879—91 unter 3234 Autopsien 12 Todesfälle vorkamen. Ich habe im Schwartze'schen Handbuche der Ohrenheikunde II. S. 620 über die relative Häufigkeit der intracraniellen Complicationen nach Mittelohreiterung eine statistische Erhebung gemacht und in 603 Todesfällen 133 Mal Sinusphlebitis,

227 „ Meningitis und

245 „ Hirnabscess als Todesursache gefunden.

In gleichem Sinne hat Koerner [4]) alle die im Archiv für Ohrenheilkunde I.—XXX. und in der Zeitschrift für Ohrenheilkunde I—XXIII Heft 1 veröffentlichten zur Sektion gekommenen Fälle zusammengestellt und bei diesen 115 Sektionen gefunden:

Sinusphlebitis und Pyämie 41 Fälle.
Hirnabscess . . . . . 43 „
Uncomplicirte Meningitis 31 „

Ich habe bei 7400 Ohrenkranken 48 Todesfälle beobachtet, von denen freilich nur 1 Theil durch die Sektion bestätigt werden konnte. Die Todesursache war:

7 Mal Tuberkulose.
7 „ miliare tuberkulöse Meningitis.
8 „ u. zwar je 2 Mal: Pneumonie, Tumor des Ohrs, Apoplexie und Scharlach.

---

[1]) An Analysis of fifty-seven fatal cases of ear disease and of the complications which led to death. The Brith's med. Journ. 1890. March 22.

[2]) S. Koerner l. c.

[3]) Ueber intracranielle Complicationen der Otitis media purul. Hygiea. LV. 5 u. 6.

[4]) l. c. S. 3.

2 Mal und zwar je 1 Mal: Carotisblntung und Diphtheritis.
und durch intracranielle Affektionen:
11 „ durch Meningitis purulenta
7 „ „ Pyämie und Sinusphlebitis und
6 „ „ Hirnabscess.

In gleicher Weise habe ich das Material der hiesigen Universitäts-Ohrenklinik während der letzten 10 Jahre nach den Veröffentlichungen im Archiv für Ohrenheilkunde geordnet. Von 14,686 Ohrenkranken sind 85 gestorben. Die Todesursache ist in 18 Fällen nicht näher angegeben; in 13 Fällen ist genannt:

je 3 Mal = 6: Carcinom und Tuberkulose,
2 „ Pneumonie und
je 1 Mal = 5 „ Apoplexie, Anämie, Urämie, Scharlach, Chloroformtod.

In 54 Fällen trat der Tod durch intracranielle Folgeerkrankungen ein, und zwar:
26 Mal durch Meningitis,
10 „ „ Hirnabscess und
18 „ „ Sinusphlebitis.

In dem gleichen Zeitraume waren im Pathologischen Institute der Universitäts-Kliniken 4601 Sektionen gemacht worden, allerdings stammte das Material nicht allein aus den gesammten klinischen Instituten.

Wenn ich die Zahl der Ohrenkranken und der intracraniellen Todesursachen nach den vorstehenden Berichten von Schwarze, Chauvel Schwartze und mir zusammenstelle, so ist der Tod eingetreten bei 81,648 Ohrenkranken 116 Mal durch intracranielle Folgeerkrankungen, und zwar: 40 „ = 34,5 % durch Meningitis,
28 „ = 24,1 % „ Hirnabscess,
48 „ = 41,4 % „ Sinusphlebitis u. Pyämie.

Turina [1]) beobachtete eine kleine Epidemie von acuter Mittelohreiterung mit theilweise sehr schweren pyämischen Erscheinungen in 56 Fällen, die trotz der schweren Erscheinungen eine absolut günstige Prognose geboten hat, und fand immer einen Diplostreptococcus; wie ihn Bordone-Uffreduzzi und Gradenigo bereits beschrieben haben; ein Theil der Fälle bot das Bild der Polymyositis infectiosa.

[1]) Complicazioni piemiche in uniforma di otite media acuta con caractere epidemico. Arch. ital. di Otolog. II. 1. ref. A. f. O. XXXIX. S. 56.

VI. Summarische Zusammenstellung der Befunde in den Krankengeschichten.

I. Krankheitssymptome im Leben.

Der Symptomatologie der otogenen Pyämie soll die Summe der in den obigen Krankengeschichten gesammelten Beobachtungen über die klinischen Symptome zu Grunde gelegt werden. Nach dem Verlaufe der Erkrankung kommen zuerst die klinischen Symptome im Leben und später die Sektionsbefunde, welche die Erstern ergänzen und erklären. Ich beginne gleich mit den Krankheitssymptomen und lasse den Symptomen der primären Ohrkrankheit diejenigen des Gehirns folgen, entsprechend dem Verlaufe der Erstern, die sekundär die Hirnsinus in Mitleidenschaft zieht. Dann kommen die allgemeinen Symptome der Pyämie, die metastatischen Entzündungen und Eiterungen, die pyämischen Erscheinungen an den Pleuren, am Herzen, und die Symptome Seitens der Bauchorgane. Auf die wenigen Complicationen folgt zum Schluss die Zusammenstellung der Operationen, die in den gesammelten Fällen ausgeführt sind. Die Operationen am Sinus transversus und an der Vena jugularis interna sind weiter unten besonders zusammengestellt.

1. Ohrbefunde:

Trommelfell fehlt vollständig 17 Mal: ac. 1; chr. 17. — Trommelfell mit grosser Perforation 14 Mal: ac. 2; chr. 12. — Untere Trommelfellhälfte fehlt: 2 Mal chr. — Perforation klein und vorn unten 5 Mal: ac. 4; chr. 1. — Trommelfellperforation hinten unten: 6 Mal: ac. 2; chr. 4. — unten: 4 Mal: je 2 ac. u. chr. — Perforation in der Shrapnell'schen Membran: 8 Mal chr. — Trommelfell perforirt hinten oben: 2 Mal. — nicht perforirt: 7 Mal: 3 ac.; 4 chr. — Trommelfell mit Promontorium verwachsen: I B. 10; 16; II A. 2; III A. 91. —

Ohrpolypen: 49 Mal: ac. 7; chr. 42; Gesichtslähmung: 40 Mal: ac. 11; chr. 29. — Fistel in Gehörgangsdecke: chr. III B. 18. 34. — Cariöser Defekt im Tegmen tympani: 5 Mal chr. — Taubheit: 7 Mal: ac. 1; chr. 6.

Warzenfortsatz: Anschwellung am Warzenfortsatz: 122 Mal: ac. 34; chr. 88. — Warzenfortsatz nur druckempfindlich, entzündet, aber ohne äussere Schwellung: 42 Mal: ac. 17; chr. 25. — Cholesteatom des Warzenfortsatzes: 28 Mal: ac. 2; chr. 26. — Warzenfortsatz fistulös durchbrochen: 31 Mal: ac. 7; chr. 24. — ohne jedes Krankheitssymptom: 14 Mal: ac. 5; chr. 9. — Subperiostaler Abscess am Warzenfortsatz: 18 Mal: ac 2; chr. 16. — Spontanausstossung eines Sequesters: 3 Mal. — Fistel in der Fossa sigmoidea: 9 Mal chr. — Abscess unter der Warzenfortsatzspitze von selbst in den Gehörgang durchgebrochen: I B. chr. 9.

Hals: Schwellung der Halsseite: 31 Mal: ac. 7; chr. 24. — Nackenschmerzen: 13 Mal: ac. 1; chr. 12. — Nackenabscess: I. A. 7. 9; I B. 6.

2. Hirnsymptome.

Plötzlich Ohr- und Kopfschmerzen, oder rasch gesteigert: 114 Mal: ac. 16; chr. 98. III A. ac. 5; chr. 39. — III B. ac. 5; chr. 25. — Kopfschmerzen zugenommen und verbreitert: 100 Mal: ac. 14; chr. 86. — III A. ac. 5: chr. 35. — III B. ac. 8; chr. 26. — Somnolenz: 90 Mal: ac. 17; chr. 73. — III A. ac. 3; chr. 29. — III B. ac. 9; chr. 18. — Erbrechen: 83 Mal: ac. 22, chr. 61. — III A. ac. 10; chr. 29. — III B. ac. 5; chr. 22. — Schwindel: 81 Mal: ac. 19; chr. 62. — III A. ac. 5; chr. 22. — III B. ac. 5; chr. 16. — Delirien: 78 Mal: ac. 20; chr. 58. — III A. ac. 11; chr. 35. — III B. ac. 6; chr. 12. — Coma: 59 Mal: ac. 17; chr. 42. — III A. ac. 7; chr. 22. — III B. ac. 7; chr. 17. — Nackenstarre: 35 Mal; ac. 8; chr. 27. — III A. ac. 3; chr. 11. — III B. ac. 3; chr. 5. — Sensorium frei bis zum Tode: 20 Mal: ac. 6; chr. 14. — III A. ac. 6. 11. 48. 54. 71. 137. — chr. 20. 37. 38. 45. 47. 51. 97. 157. — III B. chr. 13. 31. 43. 51. 56. — Stuhl und Urin unfreiwillig: 19 Mal: ac. 5; chr. 14. — III A. ac. 4; chr. 10. — III B. ac. 1; chr. 4. — Convulsionen: 18 Mal: ac. 3; chr. 15. — III A. ac. 1; chr. 9. — III B. ac. 1; chr. 2. — Hyperästhesie: 9 Mal: ac. 1; chr. 8. — Stirnkopfschmerzen: 7 Mal: ac. 5; chr. 2. — Jactationen: 6 Mal: ac. 1; chr. 5. — Aphasie: 6 Mal: ac. 2; chr. 4. — Oculomotoriuslähmung: III A. 105. III B. 25 (beiderseits). — Opisthotonus: I A. 6. III A. 38. 78. 113. — Schmerzen im Gebiete des Trigeminus: 3 Mal. — Klonische Krämpfe der gleichen Unterextremität: 4 Mal. — Lähmung der Zungenhälfte: III A. chr. 40 (r.). 41 (l.). — Gleichseitige Hemiparese: III A. 135. — Klonische Krämpfe des gleichseitigen (r.) Arms: III A. chr. 138. — Hemiplegie der andern (r.) Seite: I A. 7. — III A. 95. — III B. 63. — Allgemeine Zuckungen: III A. 8. I B. 1. — Zuckungen von Hand und Fuss der andern Seite: I A. 2. II B. 2.

Je 1 Mal beobachtet:

Acut: Contraktur des Arms: III A. 38. — Gaumenmuskellähmung: III A. 46. — Apoplectiforme Hemiplegie: III B. — Paraphasie: II B. 2. — Gleichseitige Gesichts- und Körperlähmung (l.), vorübergehend am folgenden Tage: II B. 5.

Chronisch: Lähmung des gleichseitigen (l.) Arms und klonische Krämpfe des andern (r.) Arms: III B. 30. — Klonischer Prismus: II A. 16. — Zuckungen in den obern Extremitäten: III B. 75. — Klonische Krämpfe der andern (l.) untern und tonische Krämpfe derselben obern und untern Extremität: III B. 35. — Zuckungen in beiden Unterextremitäten: III A. 41. — Contraktur der obern Extremitäten: III B. 18. — Motorische und sensible Lähmung der gleichen Gesichtshälfte: III B. 54. — Einseitige Hyperästhesie: I A. 2. — Hemiparese der andern Seite: III A. 156. — Klonische und tonische Krämpfe in gleichseitigem (r.) Arm und Bein: I A. 6. — Lähmung beider Unterextremitäten: III A. 69. — Partielle Hautanasthäsie: I A. 5. — Klonische Krämpfe der andern (l.) Seite und nachfolgende Hemiplegie: III B. 45. — Gekreuzte Lähmung des gleichen (r.) Arms, Gesichts und des linken Beins: III A. 123. — Gleichseitige Hemianästhesie: III B. 57 und andersseitige Hemiplegie und Hemianästhesie. — Eingeschlafensein sämmtlicher Glieder: I A. 2. — Wiederholen derselben Worte II A. 19. — Hemianopsie: III A. 105. — Gleichseitige Hemiplegie ausser Zunge und Gesicht: II A. 13. — Muskelzittern: III A. 159. — In 8 Fällen waren keine Lähmungserscheinungen aufgetreten. — In 2 acuten Fällen waren nie Kopfschmerzen nach Erbrechen dagewesen: I B. 21.

3. Erscheinungen von Thrombosen.

Thrombose der V. jugularis interna fühlbar: 34 Mal: ac. 8; chr. 26. — Druckschmerz längs geschwollner V. jugularis 7 Mal chr. — Schlingbeschwerden: 7 Mal: ac. 3; chr. 4. — Aphonie: 3 Mal chr. — Thrombose der V. facialis als rother Strich an der Nase sichtbar: III B. 72. — 3 Mal war fühlbarer Thrombus in der Jugularis zurückgegangen: I A. 13. I B. 13. — IV+1. — Thrombose der V. mastoidea: II A. 24. — Stauung in der V. jugularis und facialis communis: III A. 140. — Schwellung einer Gesichtshälfte 9 Mal: ac. 6; chr. 3.

4. Erscheinungen am Auge:

Pupillen erweitert: 28 Mal: ac. 8; chr. 20. — erst enger, dann erweitert: 25 Mal: ac. 5; chr. 20. — Nystagmus bilateralis 4 Mal: je 2 ac. u. chr. — Nystagmus 2 Mal chr. — Strabismus 2 Mal chr. — Strabismus convergens: 10 Mal: ac. 1; chr. 9. — Strabismus divergens: 5 Mal: ac. 2; chr. 3. — Abducenslähmung: 4 Mal chr. — Doppelsehn: 9 Mal: ac. 1; chr. 8. — Schwellung der Conjunctiva: 2 Mal. — Schwellung des oberen Augenlides: 9 Mal: ac. 1; chr. 8. — Oedem des

unteren Augenlides: 1 Mal chr. — Ptosis des oberen Augenlides einseitig: 5 Mal: ac. 2; chr. 3. — Doppelseitig: 2 Mal ac. — Schwellung des Bulbus: 4 Mal: je 2 ac. u. chr. — Lagophthalmus: 18 Mal: ac. 5; chr. 13. — Lagophthalmus zurückgegangen nach Durchbruch eines Abscesses durch das untere Augenlid: II A. 13. — Stauungspapille: 29 Mal: ac. 6; chr. 23. — Ophthalmoskopischer Befund negativ: 22 Mal: ac. 7; chr. 15. — Papillen undeutlicher werdend: 4 Mal: je 2 ac. u. chr. — Neuritis optica: 17 Mal: ac. 4; chr. 13. — Amaurose: III A. 42. 51. 105. 159. — Wechselnde Blindheit: III B. 34. — Photophobie: I A. 6; III A. 72. 83.

5. Allgemeinsymptome der Pyämie:

Mehrere Schüttelfröste: 240 Mal: ac. 51; chr. 189. — Nur 1 Schüttelfrost: 40 Mal: ac. 13; chr. 27. — Kein Schüttelfrost: 16 Mal: ac. 7; chr. 9. — Pyämische Erscheinungen: 91 Mal: ac. 29; chr. 62. — Fieber: 75 Mal: ac. 17; chr. 58. — Temperatur 41° und darüber: 36 Mal: ac. 6; chr. 30. — Nur einige Tage Fieber: 13 Mal: ac. 3; chr. 10. — Kein Fieber: 9 Mal: ac. 4; chr. 5. — Starke Schweisse: 5 Mal chr. — Ikterus: 36 Mal: ac. 6; chr. 30. — Collaps: 24 Mal: ac. 11; chr. 13. — Unruhe: 18 Mal: ac. 6; chr. 12. — Schlaflosigkeit: 17 Mal: ac. 4; chr. 13. — Nasenbluten: 14 Mal: ac. 1; chr. 13. — Muskelzuckungen: 7 Mal: ac. 2; chr. 5. — Muskel- und Kreuzschmerzen: 7 Mal: ac. 4; chr. 3. — Schmerzen am Arm- und Steifigkeit der Halsmuskeln: je 5 Mal: je 1 ac. u. je 4 chr. — Pulsverlangsamung: 7 Mal: ac. 1; chr. 6. — Somnolenz wechselnd mit freiem Sensorium: 2 Mal chr.

Je 1 Mal beobachtet: Herpes labialis: III B. 26. — Herpes: III B. 69. — Neuralgie im Gesicht und in den Armen: III A. 16. — Halsmuskelzuckungen: I A. ac. 5.

6. Metastasen.

A. Metastatische Entzündungen:

Im Kniegelenk: 18 Mal: ac. 12; chr. 6; I A. ac. 1. 12, 33. 37. 39. 40; I A. chr. 9. 21. 38; III A. ac. 89. 104. 116. 128. 144; chr. 145. 158; III B. ac. 1; IV A. chr. 3. — Im Schultergelenk: 20 Mal: ac. 8; chr. 12; I A. ac. 1. 36. 37. 24; chr. 3. 10. 26. 34. 38; II A. ac. 3. 25; chr. 15; III A. ac. 118. 128; chr. 31. 63. 100. 116. 154. 170. — Im Fussgelenk: Sa. 10: ac. 4; chr. 6.

Je 7 Mal:

Im Hüftgelenk: Sa. 7: ac. 2; chr. 5. — Als Schmerzen in der Lebergegend: ac. 2; chr. 5; I A. ac. 5; chr. 3; II A. chr. 23; III A. ac. 1; chr. 12. 44. 46. 85. — Im Ellenbogen: ac. 4; chr. 3; I A. ac. 1. 27; II A. chr. 14. 17; III A. ac. 43. 89; chr. 145.

Je 5 Mal:

Im Sternoclaviculargelenk: ac. 3; chr. 2. — Schwellung am Vorderarm:

ac. 1; chr. 4. — Im Handgelenk: ac. 2; chr. 5. — Petecchien der Bauchhaut: I A. 3; III A. 17. 43; IV A. 2. 13.

4 Mal:

Als Schmerzen der Muskeln: chr.: I A. 22; III A. 164. 165. 166.

Je 3 Mal:

Entzündung im Handrücken: III A. 20. 144. 170. — Als Schmerzen in der grossen Zehe: ac.: I A. 40; II A. 3; III A. 95. — Schwellung im II. Carpometacarpalgelenk: III A. 118 167. — Schwellung am Unterschenkel: ac. 1; chr. 2.

Je 2 Mal:

Schwellung der Claviculargegend: chr.: I A. 9; III A. 78. — Unterextremität: ac.: III A. 96; III B. — Als Schmerzen im Oberschenkel: ac. I A. 35; II A. 25. — Als Schmerzen im Kreuz: III A. ac. 104; chr. 117. — Als Schmerzen in den Muskeln: chr.: I A. 22; III A. 1. — Als Schmerzen der Handwurzelgelenke: ac.: I A. 1; III A. 128. — Als Schmerzen im Arm: chr.: I A. 2; III A. 34. — Als Roseolaflecken im (linken) Epigastrium: chr.: I A. 3; (III A. 7).

Je 1 Mal:

Als Schmerzen im Fussrücken: III A. ac. 144. — Als Hämorrhagie im Kreuzbein: I A. chr. 6. — Als Ekchymosen auf den Extremitäten: III A. chr. 92. — Als Exanthem auf den Extremitäten: ac. III A. 116. — Als Exanthem an den Händen: III A. chr. 169. — An beiden Waden: chr. III. 164. — Im Glutäus: chr. III A. — Als Schmerzen im Carpometacarpalgelenk des linken Kleinfingers: III A. ac. 118. — Im linken Fusse chr. — Als Schmerzen in beiden Händen und beiden Füssen: I A. chr. 2. — In beiden Augen (septische Retinitis mit Netzhauthämorrhagien): I A. ac. 16. — Als zurückgehende Periodontitis: I A. ac. 19. — Als Irido-Chorioditis: I A. ac. 21. — Im Pectoralis major: I A. ac. 35. — Ischiadicus: 1 A. ac. 41. — Als Erythem an der Schulter: II A. ac. 1. — Als Schmerzen im Sprunggelenk: I A. ac. 33. — Im linken Hypochondrium: III A. ac. 49. — Schmerzen am Schildknorpel: III A. ac. 119. — In der Bauchhaut: III A. ac. 136. — Schwellung am Vorderarm: III A. chr. 151.

In den Lungen:

Als Metastasen: 18 Mal: ac. 4; chr. 14. — Als pneumonische Affektionen: Sa. 44: ac. 15; chr. 29. — I A. ac. 1. 7. 12. 30. 39. 40; chr. 3. 17. — II A. ac. 3. 12; chr. 4. 11. 21. 27. — III A. ac. 31. 48. 54. 90. 119. 137. 140; chr. 2. 43. 48. 50. 52. 54. 56. 57. 59. 60. 63. 79. 80. 94. 106. 107. 110. 132. 134. 139. 158. 161. 168. — Als Brustschmerzen: 17 Mal: ac. 4, chr. 13; I A. ac. 6. 21; II A. chr. 15; III A. ac. 2. 81; III A. chr. 1. 19. 34. 45. 50. 65. 66. 69. 129. 130; IV A. chr. 3. 5. — Als Dyspnöe: 9 Mal: ac. 1, chr. 8; I A. ac. 5; III A. chr. 13. 35. 37. 121. 133; III B. chr. 1; IV A. chr. 7. 17. — Als Rasselgeräusche auf den Lungen: 10 Mal: ac. 2, chr. 8; II A. chr. 2; III A. ac. 43. 116;

III A. chr. 25. 35. 45. 46. 92. 156. 159. — Als Husten: 11 Mal: ac. 2, chr. 9; I A. ac. 20, chr. 13. 22; III A. ac. 71; chr. 3. 14. 17. 30. 32. 51. 62. — Als fötider Auswurf: 4 Mal; chr.: II A. 20; III A. 45. 98. 158.

Am Herzen:

Perikarditisches Reiben: 3 Mal: I A. 17; III A. 54. 100. — Frische Endocarditis: 6 Mal: I A. 17; I B. 23; III A. 166; III B. 60. IV + 2. + 32.

B. Metastatische Eiterungen.

Pleuritische Symptome: 29 Mal: ac. 11, chr. 18. — Pleuritisches Exsudat: 10 Mal; ac. 3, chr. 7; I A. chr. 8; II A. chr. 17; III A. ac. 21. 118. 180; III A. chr. 4 Mal: 34. 105. 108; III B. chr. 1. — Pyopneumothorax: 6 Mal chr.; I A. 8; III A. 60. 80. 86. 87; IV A. 17.

Als Abscesse am Halse: 10 Mal: ac. 3, chr. 7.

Je 5 Mal:

Am Oberarm: I A. ac. 16. 23. 32; III A. 2. 43. — Am Sternoclaviculargelenk: I A. chr. 22; ac. 25. 30; III A. ac. 61. 136. — Im Hüftgelenk: I A. ac. 12; chr. 34; III A. ac. 5; chr. 1; IV A. chr. 4. — An der Schulter: I A. ac. 16. 23. II A. chr. 113. 135.

Je 4 Mal:

Pararticulär am Hüftgelenk: chr. I A. 34; III A. 20. 170; II A. 16. — Im Fussgelenke: ac. I A. 25; III A. 5; chr. III A. 164; IV A. 16. — Abscess im Glutäus: ac. I A. 15; IV A. 10; chr. I A. 40; III A. 113.

Je 3 Mal:

Backenzahnabscess: I A. 19. 22; III A. 162. — Am Ellenbogengelenk: II A. ac. 18. 18; I A. — Am Kreuzbein: ac. I A. 33; II A. 3. — Am Schlüsselbein: I A. chr. 31; III A. ac. 1; chr. 24. — Im Sternoclaviculargelenk: ac. I A. 12. 30; chr. I A. 26. — Im Oberschenkel: ac. I A. 32; II A. 18; III A. 5.

Je 2 Mal:

In der rechten Wade: I A. ac. 1; III A. 167. — Im Schultergelenk: je 1 Mal ac. und chr. III A. 5. — Im Kniegelenk: I A. ac. 39. 41. — In der Brusthaut: ac. I A. 18; II A. 18. — Im Bein: ac. I A. 23; chr. I A. 31. — Am Vorderarm; ac. III A. 18. 118. — Als Muskelabscesse: chr. I A. 29; III A. 113.

Je 1 Mal:

Am Kopfe; am linken Tragus: III A. chr. 168. — An den Fingern: III A. ac. 136. — Im cavo praeperitoneale: III A. 130. — Am Hand- und Fussrücken: III A. ac. 144. — In der Milz: chr. III A. 166. — Am Ober- und Unterarm: ac. III A. 136. — In mehreren Gelenken: III A. chr. 4. — Im Bindegewebe der Orbita: IV A. chr. 6. — Am Malleolus int. und ext.: I A. ac. 4. — An verschiedenen Stellen: I A. ac. 14. — Im vorderen Mediastinalraum: I A. ac. 30. — An der Handfläche des Fingers: II A. chr. 22. — Abscess in der Ary-Epiglottisfalte: II A. chr. 5. — Als Abscess am Oberkiefer I A. chr. 22.

7. Bauchorgane.

Durchfall: 21 Mal: ac. 2; chr. 19; II A. chr. 6. 17. 20; III A. 111; chr. 1. 12. 13. 14. 32. 36. 37. 46. 98. 100. 156. 158. 160. 161. III B. ac. 1; chr. 2. — Leib aufgetrieben: 6 Mal: chr. 5; ac. 1; III 49; chr. III A. 20. 63. 168. 170. — Leib eingezogen: IV A. 4. — Verstopfung 3 Mal: I A. 20. III A. 20. — Bauchschmerzen: 6 Mal chr. — Leber vergrössert: 3 Mal. — Milz vergrössert: 13 Mal: ac. 6; chr. 7. — Urin eiweisshaltig: 14 Mal: ac. 4; chr. 10. — Urin ohne Eiweiss: 2 Mal.

8. Complicationen:

Decubitus: 5 Mal. — Erysipelas: 4 Mal. — Schwellung der Leistenbeuge: II A. 14; III A. 151. — Retropharyngealabscess spontan eröffnet: I A. 7.

9. Operationen:

Im Ohr: Incision in den Gehörgang: 2 Mal. — In den cariösen Gehörgang: 5 Mal. — Paracentese des Trommelfells: 36 Mal: ac. 30; chr. 6. — Extraction von Hammer und Ambos: 6 Mal. — Cariöser Hammerkopf extrahirt: 2 Mal.

Am Warzenfortsatz: Wilde'sche Incision: 52 Mal: ac. 15; chr. 37. — Isolirte Höhle im Warzenfortsatz (ohne Antrum mastoideum) eröffnet: 7 Mal: ac. 2; chr. 5. — Eröffnung des Antrum mit Entleerung von Eiter: 29 Mal: ac. 12; chr. 17. — III A. ac. 5; chr. 7. — III B. ac. 3; chr. 5. — Antrum mastoideum bei Aufmeisseln nicht gefunden: II A. 9. 18; III A. 134; III B. 65. 81. — Eröffnung von subperiostalen Abscessen am Warzenfortsatz: 8 Mal: ac. 2; chr. 6.

Bis zur Dura: Eröffnung von subduralen Abscessen am Sinus transversus: 35 Mal: ac. 10; chr. 25. — Sinus transversus blossgelegt: 39 Mal: ac. 10; chr. 29. — Blosslegung eines extraduralen Abscesses: III B. 86 unter dem Tentorium; und III B. 87: der hintern Schädelgrube mit gangränöser Dura. — Extraduraler Abscess am Occiput eröffnet: II A. 13. — Dura mater blossgelegt: 12 Mal: ac. 4; chr. 8. — Subduraler Abscess am Tegmen Tympani eröffnet: 5 Mal: I A. 34; II B 18. 19; III A. 105. 156.

Im Gehirn:

Gehirnpunction auf Hirnabscess negativ 14 Mal: ac. 4; chr. 10. — Gehirnabscess eröffnet: 7 Mal: II B. 12. 20. III A. 112. 156. 159; III B. 48. — Eröffnung von Abscessen am Halse: 12 Mal. — Eröffnung eines Halslymphdrüsenabscesses: IV A. 6. Eitrige Pleuritis operirt 7 Mal: I A. 8. 28; II A. 17; III A. 80. 100. 108. 171.

Eröffnung folgender metastatischer Abscesse:

4 Mal am Oberarm: I A. 23. 32. — Je 3 Mal: Zahnabscess: I A. 9; III A. 162. — Im Hüftgelenk: I A. 12. 34; III A. 5. — Am Hüftgelenk:

III A. 20. 132. 170. — Am Ellenbogengelenk: I A. 26; II A. 18. — Im Fussgelenk: I A. 25; II A. 10. — Am Kreuzbein: I A. 33. 40; II A. 3. Je 2 Mal: im Glutäus: I A. 15. 41. — Im Sternoclaviculargelenk: I A. 26. 30. — Am Vorderarm: II A. 18; III A. 118. — Je 1 Mal: Im Bindegewebe der Augenhöhle IV A. 6. — Am Halse: III A. 34. — Am Schultergelenk: II A. 16. — Hinter dem Schlüsselbein: I A. 25. — Im vorderen Mediastinalraum I A. 30. — Im 2. Intercostalraum: I A. 18. — In der Haut der Brust: II A. 18. — In der Milz: III A. 166. — In cavo praeperitonale: III A. 130. — Am Glutäus: I A. 34. — Am Trochanter major: II A. 16. — Am Oberschenkel: I A. 32. — Im Knie: I A. 41. — Am Kniegelenk: I A. 39. — Am Unterschenkel: II A. 18. — Am malleol. ext. und int. I A. 4. — In der Wade: III A. 167. — Am Hand- und Fussrücken: III A. 194. — In der Handfläche: II A. 23.

Excision des Augapfels wegen retrobulbären Abscesses; mit Ausgang in Heilung: Fall Milligan (IV + 29). — Resection des N. frontalis wegen Neuralgie: II B. 11.

II. Sektionsbefunde.

Die Befunde in vita, die Krankheitssymptome werden durch die Sektionsbefunde bestätigt und controlirt, erweitert und begründet. Die Behandlung des Kranken stützt sich auf die objective Untersuchung, die das Mittelohr und den Warzenfortsatz betrifft und vielleicht den Sinus transversus und die Vena jugularis interna erreicht, so weit es möglich ist; die Sektion ergänzt die Befunde und bringt zur weiteren Untersuchung das Labyrinth, die nähern Verhältnisse der an das Felsenbein angrenzenden und durch die Ohreiterung gefährdeten Hirnsinus, der Venen und des Gehirns. In einzelnen Fällen mag die Untersuchung und operative Behandlung der Ohrkrankheit und der sekundären intracraniellen Folgeerkrankungen den Uebergang der Eiterung vom Ohr auf das Schädelinnere nachweisen, in der Gegenwart mehr als früher, seitdem die Behandlung eine mehr chirurgische geworden ist. Allein die Sektion, die gründliche Untersuchung an der Leiche klärt den Zusammenhang der Krankheit im Schädelinnern mit derjenigen des Mittelohrs auf und weist den Weg nach, den die primäre Ohraffection durch das knöcherne Felsenbein in den verschiedensten Richtungen genommen hat, um auf Hirnsinus und Gehirn überzugehen. Die Krankheitssymptome in vita und die Sektionsbefunde müssen darnach zusammengenommen werden, wenn das rechte klinische Bild einer Krankheit zur Darstellung gebracht werden soll. In diesem Sinne folgen den klinischen Symptomen gleich die Sektionsbefunde.

1. Ohrbefunde.

Trommelfell nicht perforirt 4 Mal: III A. 36. 144; III B. 32. 54. — Trommelfell perforirt 6 Mal, je 3 ac. u. chr. — Trommelfell-

öffnung ganz unten: III A. 119. — Trommelfellöffnung hinten unten 8 Mal: ac. 2; chr. 6. — Trommelfellöffnung gross 10 Mal: ac. 1; chr. 9. — Trommelfell fehlt ganz 18 Mal: ac. 1; chr. 17. — Trommelfell mit 2 Oeffnungen: III A. 110. III B. 23. — Trommelfell mit 3 Oeffnungen: III B. 42. — Trommelfell mit Promontorium verwachsen: 4 Mal: III A. 26; III B. 12. 17. 67. — Perforation in Membrana Shrapnelli: III B. 17. 26. — Hammer isolirt erhalten: III B. 18. 19. — Hammerkopf cariös: III A. 80. III B. 19. 32. — Gehörknöchelchen cariös: III A. 2. 36. III B. 74. — Ohrpolypen 9 Mal chr.

Im Mittelohr gallertiges, seröses Exsudat: III A. 95; III B. 25. — Eiter im Mittelohr: 16 Mal; ac. 5; chr. 11. — Eiter im Mittelohr und Warzenfortsatz: 27 Mal: ac. 10; chr. 17. — Cholesteatom über Hammer-Ambosgelenk: III A. 90. — Hammer und Ambos in Cholesteatom eingebettet: III A. 153. — Cholesteatom im Mittelohr und Warzenfortsatz: 22 Mal: ac. 2; chr. 20. — Cholesteatom im Mittelohr und Vorhof 6 Mal chr. — Diphtheritis der Paukenhöhle bis zum Ostium tympanicum: III A. ac. 90. — Dehiscenzen am Boden der Paukenhöhle, ohne Caries dabei: III B. chr. 22. — Zahlreiche Blutpunkte am rosig gerötheten Tegmen tympani: III A. chr. 31. — Eitrige Infiltration, Erweichung und Verfärbung des Canalis caroticus: III A. ac. 67; chr. 55.

Warzenfortsatz gesund: 3 Mal. — Warzenfortsatz sclerotisch: 7 Mal; III B. ac. 38; III A. chr.: 64. 85. 114. 127. 145; III B. 13. — Fistel zwischen Gehörgang und Warzenfortsatz: 4 Mal; III A. 85; III B. 32. 38. 44. — Abscess am Warzenfortsatz: III A. 12. — Sequester im Warzenfortsatz: III B. chr. 78. — Tiefliegende Senkungsabscesse am Halse: 13 Mal: ac. 1; III A. 54; chr. 12; III A. 24. 50. (28: Nacken) 33. 43. 72. 120. (beiderseits). 121. 128. 133; III B. 35. 73. — Retropharyngeale Abscesse: III A. 11. 16.; III B. 9.

Am Felsenbein.

Cariöser Defect im Sulcus transversus: 64 Mal; ac. 13; chr. 51. — Caries des Felsenbeins: 51 Mal: ac. 13; chr. 38. — Cariöser Defect im Tegmen tympani: 27 Mal: ac. 5; chr. 22. — Communication vom Warzenfortsatz durch einen Defect in der knöchernen und membranösen Sinuswand mit dem Sinus transversus: 16 Mal: ac. III B. 28; chr. 15 Mal: III A. 2. 6. 24. 34. 47. 53. 64. 70. 87. 102. 116. 133; III B. 13. 30. 56. — Cariöser Defect an der hintern und innern Felsenbeinwand 7 Mal: ac. 2; chr. 7. — Cariöser Defect im Felsenbein führt direct in's Gehirn: III A. chr.: 17. 133. 148; III B. ac. 50. — Cariöse Oeffnung im Felsenbein führt durch den Sinus transversus hindurch in einen Hirnabscess hinein: III B. chr.: 5. 44. 49. — Communication von Hirnabscess durch Fistel in Dura mater und Knochen mit Mittelohr: 3 Mal chr.: III B. 65. 84. 61 (Si. petros. sup.). — Fistel in Felsenbeinknochen und Dura führt

direct in Schädelhöhle: III A. 67. 156. — Gelöster Sequester im Sulcus transversus: III A. 26. — Sulcus transversus nur verfärbt, nicht cariös: III A. chr. — Caries fistulosa am Sulcus petrosus superior: III B. chr. 61. 62. 63. — Caries an der Spitze des Felsenbeins: 6 Mal. — Cholesteatom hat Felsenbein oben und innen durchbrochen 4 Mal chr. III A: 12. 18; III B. 11. 16. — Necrosis Tubae Eustachii: III A. 126. —

Labyrinth.

Labyrinth gesund: 2 Mal: III B. 16 u. 59. — Labyrinth serös durchfeuchtet III B. ac. 25. — Labyrinth verfärbt, III B. chr. 85. — Labyrinth durch Knochengewebe ersetzt: II A. chr. 23. — Eiter im Labyrinth: 6 Mal: chr. III A. 69. 77. 141; III B. 43. 55. 82. — Eiter im Vestibulum, sowie mässige Hyperämie der Schnecke III A. chr. 57; III B. 19. — Eiter in den halbzirkelförmigen Kanälen: III A. chr. 2; III B. ac. 1. 53. — Eiter im innern Gehörgang: 7 Mal: III A. 46. 103; III B. ac. 1; III B. chr. 2. 26. 64. — Eingedickter Eiter im Mittelohr, Labyrinth und innern Gehörgang: cariöse Erweichung: III A. chr. 65. — Eiterung im Aquaeductus vestibuli chr. III B. 43. — Cariöser Defekt im canalis facialis: chr. III A. 78; III B. 9. — Nervus acusticus eitrig infiltrirt: chr. III B. 66. — Beide Gehörnerven in Eiter eingebettet: III B. 88. — Nervus facialis vereitert: chr. III A. 78. — Gesichts- und Hörnerv zerstört: chr. III A. 17. — Beginnende Caries im Labyrinth: III A. ac. 42. — Cariöser Defekt am horizontalen Bogengang 3 Mal: III A. chr. 145. 150. 153. — Cariöser Defekt im Canalis facialis: chr. III A. 78; III B. 9. — Caries im Vestibulum: 2 Mal chr. III A. 84; III B. 77. — Felsenbein mehrfach cariös durchbrochen, Labyrinth desorganisirt, im Mittelohr Cholesteatommassen: III A. chr. 66. — Caries necrotica der Schnecke: 6 Mal chr. III A.: 42. 84. 94. 102. 110.; III B. 50. — Das ganze Labyrinth nekrotisch; Bogengänge nekrotisch, Sequester mit Canalis Fallopii freiliegend: III B. chr. 65. — Cariöser Defekt im Felsenbein vom obern und untern halbzirkelförmigen Kanale ausgefüllt: III B. ac. 61. — Caries im innern Gehörgang: 3 Mal chr. III A. 77. 92; III B. 64.

2. Befunde an der Dura mater des Felsenbeins und der Fossa sigmoidea.

Dura des Felsenbeins gesund. Felsenbein darunter cariös zerstört: 8 Mal: 3 ac., 5 chr.; III A. 7. 31. 83. 84. 154; III B. 6. 10. 86. — Dura des Felsenbeins cariös verfärbt: 16 Mal: ac. 1, chr. 15. — Dura mater am Tegmen tympani verfärbt: 4 Mal chr. III A. 53. 88. 102 u. Fall von, Bristowe. — Dura mater des Felsenbeins entzündet und injicirt: 3 Mal: III A. 21. 54; III B. 31. — Dura mater des Felsenbeins mit Ekchymosen: 2 Mal: III B. 11. — Dura mater des Felsenbeins eitrig infiltrirt: 19 Mal: ac. 4, chr. 15. — Dura mater an der Spitze des Felsenbeins eitrig infiltrirt: 4 Mal. — Subduraler Abscess des Felsenbeins: 7 Mal: III A.

1. 10. 13. 39. 48. 107. 163. — Subduraler Abscess an der vordern und obern Felsenbeinwand: III A. chr. 3. — Dura des Felsenbeins eitrig belegt: 7 Mal chr. — Dura mater am Felsenbein festsitzend: 4 Mal chr.: III A. 24; III B. 12. — Subduralabscesse an der hintern Felsenbeinwand: 27 Mal: ac. 4, chr. 23. — Subduralabscesse am Tegmen tympani: 12 Mal: ac. 2; chr. 10. — Subduralabscess in der vordern Scheitelgegend an der Fossa Rolandi: III B. ac. 52. — Dura des Felsenbeins am Tegmen tympani, fistulös durchbrochen: 6 Mal chr. — Dura des Felsenbeins perforirt: 3 Mal chr.: III B. 34. 51. — Dura des Felsenbeins mit Gehirn verwachsen: 8 Mal chr.: III A. 65. 138. 146; III B. 30. 32. 35. 78. 84. — Dura mater vor dem innern Gehörgang perforirt: chr.: III A. 17.

In der Fossa sigmoidea Eiterung am Sinus transversus: 12 Mal: ac. 3; chr. 9. — Dura mater am Sinus transversus grün verfärbt: 11 Mal: ac. 1: chr. 10.

Je 1 Mal: Dura des Si. transversus chronisch verdickt, eitrig belegt: III A. chr. 149, und Subduralabscess am Si. transversus führt direct durch eine Oeffnung in den Sinus petrosus superior, der einen eitrigen Thrombus enthält: chr. III B. 62.

3. Befunde an den Hirnsinus und Venen.

Wandung des Sinus transversus erweicht und entzündet: 46 Mal: ac. 6; chr. 40. – Sinus ohne Thromben: 11 Mal: ac. 5; chr. 6; III A. 48. 56. 61. 81. 98. 100. 158. 164. 165. 166. 167. — Sinus transversus fest obliterirt: 15 Mal: ac. 4; chr. 11. III A. ac. 96; chr. 3. III B. ac. 3: 12. 25. 28; chr. 7: 9. 10. 30. 35. 74. 78. 79. — Eitriger Thrombus im Sinus, am untern Ende fest verschlossen: III A. chr. 16. 95. 140. III B. 69. 70. — Einfacher Thrombus im Sinus, am untern Ende fest verschlossen: 2 Mal: III B. 83. — Thrombus am obern Ende fest, am untern eitrig erweicht: III A. chr. 20. 25. 46. — Einfacher Thrombus im Sinus: 37 Mal: ac. 9; chr. 28. — Thrombus eitrig verfärbt: 23 Mal: ac. 5; chr. 18. — Thrombus eitrig erweicht: 82 Mal: ac. 17; chr. 65. — Eiter im Sinus: 17 Mal: ac. 2; chr. 15. — Jauchiger Zerfall des Thrombus im Sinus: 17 Mal: ac. 3; chr. 14. III A. ac. 144; chr. 12. 18. 37. 39. 40. 130. 133. 145. 146. 147. 149. 153. III B. 13. 17. 32. 84. — Thrombus eitrig, Sinus nach Sinus petrosus superior durch obturirenden Thrombus verstopft: III A. chr. 14. — Membranöse Wand des Sinus perforirt: 8 Mal: chr: Je 4 Mal III A. 8. 24. 97. 109. III B. 23. 44. 82. 87. — Im Sinus flüssiges Blut, dabei seine Wandung durch eitriges Infiltrat stark verdickt: III A. chr. 58. — (Eitriger) Thrombus in beiden Sinus transversus: 9 Mal: ac. 2; chr. 7. III A. 39. 97. 131. 137. III B. 5. 33. 58. 71. 86. —

Thrombose des Sinus transversus fand sich demnach in 197 Fällen, und zwar in 40 acut und 157 chronisch verlaufenden Ohrkrankheiten;

dagegen war der Sinus frei in 12 Fällen, 5 acuten und 7 chronischen. Eiterung um den Sinus transversus und längs der Vena jugularis bis zur Foramen III B. chr. 4, und weiter bis nahe zum Eintritt in die V. cava superior in das rechte Herzohr hinab: III A. chr. 3.

b. An der Vena jugularis interna.

Eiterung an der Vene am Foramen jugulare und am Halse: 12 Mal: ac. 2; chr. 10. — Wandung der Vene entzündlich erweicht: chr. III A. 14. 156. III B. 156. — Wand der Vene eitrig infiltrirt: III A. 63; verfärbt und gangränös: III B. chr. 84. — Wand der Vene perforirt: III A. 80. — In verschiedener Ausdehnung zerstört: III A. chr. 12. 18. 63. 72. III B. chr. 84. — Oeffnung im Bulbus V. jugularis führt in's cariöse Mittelohr: III B. ac. 28.

Venenwand entzündlich verändert und eitrig infiltrirt und Vene frei von Thrombus: chr. III A. 159 und III B. 65. — Thrombus organisirt: III A. 112. III B. 35. — Thrombus fest, adhärend: 7 Mal: ac. III B. 4. 69; 5 chr. III A. 30. 53. 106. III B. 59. 83. — Einfacher, frischer Thrombus: 13 Mal: chr. — Thrombus eitrig erweicht: 42 Mal: ac. 10; chr. 32. — Thrombus jauchig zerfallen: 21 Mal: ac. 4; chr. 17. III A. 12. 40. 121. 122. 133. 145. 146. 147. 149. 153. III B. 13. 44. 85. 87. — Obturirender Thrombus in der Vena: 6 Mal: ac. 2. III A. 118. 144; chr. 4. III A. 30. 63. 106. III B. 87, und bei Eiterung im Sinus transversus: 14 Mal: ac. 1; chr. 13. — Vena jugularis theilweise zerstört: III A. 12. 18. — Thrombose der Vena jugularis interna fand sich demnach in 105 Fällen: in 19 acut und 86 chronisch verlaufenden. Dagegen war die Vene frei von Thromben in 1 acut III B. 62 und 2 chronisch III B. 10. 55 verlaufenden Fällen, und beiderseits chronisch III B. 33.

c. Am Sinus petrosus superior.

Wandung entzündlich erweicht: III A. 21; eitrig erweicht: III A. 6. — Sinus gesund: chr. III B. 46. — Einfacher Thrombus im Sinus: 8 Mal: ac. 3; chr. 5. III A. ac. 90. 142; chr. 19. 64. 68. 154. III B. ac. 50; chr. 82. — Thrombus eitrig erweicht und der Sinuswand adhärent: III A. ac. 55. III B. chr. 34. — Thrombus eitrig erweicht: 13 Mal: ac. 4: III A. 21. 118. III B. 53. 62; chr. 9: 6. 7. 30. 39. 79. 107 157. III B. 51. 72. — Obturirender Thrombus: ac. III B. 68; chr. III A 168. — Jauchig zerfallner Thrombus: chr. III A. 62. 124. 146. III B 87. — Fistel in Sinus communicirt mit Warzenfortsatz und Kleinhirnabscess: III B. chr. 61. — Eitrig zerfallner Thrombus, Fistel in Sinuswand resp. Felsenbein: chr. III B. 63. 64. — Eitrig zerfallener Thrombus verbunden mit subduralem Abscess über Si. transversus: III B. chr. 62. — Thrombose des Sinus petrosus superior fand sich demnach 32 Mal in 9 acut, und 23 chronisch verlaufenden Fällen.

d. Am Sinus petrosus inferior.

Einfacher Thrombus im Sinus: 6 Mal: 2 ac.; 4 chr. III A. ac. 1; chr. 2, 19. 42. III B. ac. 68; chr. 54. 66. — Sinus gesund: III B. chr. 46. — Eitrig erweichter Thrombus: 7 Mal: ac. III B. 53; chr. 6: III A. 39. 79. 95. 157. 168. III B. 33. — Jauchig zerfallner Thrombus: chr. III A. 62. 124. 145. 147. — Eiter im Thrombus: III A. 9. 21. 32. III B. 39. — Eitrig zerfallner Thrombus im Sinus petrosus der gesunden Seite: III A. chr. 141. — Adhärenter Thrombus in beiden Sinus petros. inf.: II A. chr. 13. — Thrombose des Sinus petrosus inferior fand sich demnach in 23 Fällen, in 5 acuten und 18 chronischen.

e. Am Sinus longitudinalis superior.

Einfacher Thrombus: 4 Mal; ac. 1, III B. 50; chr. 3; III A. 62. 156. III B. 46. — Eitriger Thrombus: 7 Mal; 3 ac.: III B. 52. 58. 69; 4 chr.: III A. 114; III B. 1. 3. 33. — Thrombose des Sinus longitudinalis superior fand sich demnach in 11 Fällen, in 4 acuten und 7 chronischen.

f. Am Sinus cavernosus der ohrkranken Seite allein.

Einfacher Thrombus: 2 Mal chr.: III A. 19. 105. — Eitriger Thrombus: 6 Mal; 1 ac.: III A. 118; 5 chr.: III A. 41. 124. 157; III B. 33. 72.

Am beiden Sinus cavernosi und am Sinus Ridleyi.

Einfacher Thrombus: ac. III A. 42. — Eitriger Thrombus: 9 Mal; 3 ac.: III A. 11. 42. 140; 6 chr.: II A. 13; III A. 62. 72. 79; III B. 54. 55. — Thrombose des Sinus cavernosus sind demnach in 18 Fällen: in 5 acuten und 13 chronischen.

g. Am Sinus Ridleyi.

Eitrig erweichter Thrombus: III A. chr. 41. — Thrombose des Sinus Ridleyi fand sich in 7 Fällen: in 3 acuten und 7 chronischen.

h. Am Sinus occipitalis.

Fester Thrombus im Sinus: chr. III A. 147.

i. Am Sinus rectus.

Jauchig zerfallener Thrombus: chr. III A. 62.

k. An andern Venen.

Einfache Thrombose der V. mastoidea: II A. 15; III B. 9. — Eitrige Thrombose der Emissar. Santorini: 13 Mal: ac. 4, chr. 9. — Thrombus der Emissar. Santorini obliterirt: III B. 2. 12. 35. — Eitrige Thrombose der Vena innominata: 9 Mal: ac. 3, chr. 6. — Eitrige Thrombose der Knochenvenen des Felsenbeins: 6 Mal: III A. 19. Fall Dickinson (45). 79; III B. 25. 45. — Gangränöse diphtheritische Phlebitis der Knochenvenen, ohne Mitbetheiligung der Knochenumgebung: III A. chr. 111. — Eiter und Jauche in V. mastoidea, der umgebende Knochen missfarbig

und erweicht: III A. chr. 36. — V. mastoidea mit Eiter, V. condyloid. posterior mit festem Thrombus geschlossen: III A. chr. 50. — V. mastoidea, Sinus transversus und V. jugularis obliterirt: III B. chr. 35. — V. mastoidea, frei von Eiter umspült: III B. chr. 10. — Venenplexus am Foramen magnum, erfüllt von stinkenden, erweichten, graugelben Thrombenmassen: III A. chr. 122. — Eitrige Thrombose der V. ophthalmica: chr.: III A. 157, 124; III B. 72. — Einfache Thrombose der V. ophthalmica: III B. chr. 33. — Eitrige Thrombose in V. ophthalmica, jugular. int., condyloid ant. und post.: III A. chr. 159, ohne Thrombose in V. jugularis int. — Eitrige Thrombose der V. condyloid. posterior: chr.: III A. 21. 159. — Einfache Thrombose der V. condyloid. post.: chr.: III A. 50. — Einfache Thrombose der V. basilaris: chr.: III B. 53. — Einfache Thrombose der Piavenen des Schläfenlappens: III A. ac. 137. — Einfache Thrombose der Venen am linken Grosshirn: III A. chr. 156. — Wandungen der V. auditoria interna und jugularis externa eitrig infiltrirt: III B. chr. 53. — Einfache Thrombose der Venen in der Fissura petroso-squamosa: III B. ac. 62. — Eitriger Thrombus in den tiefen Halsvenen: chr. II. 21. — Eitriger Thrombus der V. jugularis communis: III A. 140, III B. 36; bis in den Anfangstheil der V. anonyma, und der Warzenfortsatzknochenveen: III A. 111. — Eitriger Thrombus der V. anonyma, unten obturirend: chr.: III A. 63 (u. II A. ac. 18). — Eitriger Thrombus in V. jugularis interna bis zur Einmündungsstelle der V. facialis: III A. chr. 127. — In V. jugularis externa, cerebralis, und facialis dunkelbrauner schmieriger Belag und theilweise zerfallne Thromben: III A. chr. 97. — Obturirende Thrombose der V. anonyma: III A. chr. 63 u. 111. — Frischer rother Thrombus der V. cava sup., der bis zum rechten Vorhof hinabreicht: III A. ac. 137. — V. jugularis interna, axillaris, subclavia durch theilweise zerfallnen Thrombus erfüllt: III A. chr. 16. — Obturirende Thrombose der V. subclavia: III A. chr. 14 u. 18; und weiter bis zum rechten Herzohr: III A. chr. 65. — Eiterung fortgepflanzt durch V. maxillaris interna: III A. chr. 59. — Die in thrombotisch-obturirte V. anonyma einmündenden Venen auffällig erweitert: III A. chr. 63. — Erweichter Thrombus in V. cruralis: III A. chr. 151. — In Summa 72 Fälle, davon 19 acut, 53 chronisch.

Die thrombophlebitischen Veränderungen betrafen:

1. Den Sinus transversus allein 86 Mal: ac. 15., chr. 71, 50 mit, 36 ohne Metastasen. II A: 3. 4. 9. 15. 19. 21. 23. 26. III A: 1. 8. 10. 15. 23. 25. 27. 29. 35. 36. 37. 44. 47. 50. 67. 68. 70. 73. 78. 86. 91. 93. 94. 102. 108. 109. 116. 123. 125. 128 130. 131. 132. 136. 143. 150. 151. 155. 159. 160. 161. 163. — III B: 7. 8. 9. 10. 12. 15. 16. 17. 19. 24. 25. 26. 30. 31. 32. 41. 43. 45. 46. 47. 48. 49. 56. 57. 59. 60. 70. 73. 74. 75. 76. 78. 79. 80. 81. 88.

2. Sinus transversus und Vena jugularis: 60 Mal: ac. 11, chr. 49, 44 mit, 16 ohne Metastasen. III A.: 2. 12. 13. 18. 20. 28. 33.

38. 45. 52. 53. 56. 57. 59. 63. 66. 75. 76. 80. 81. 83. 84. 87. 88. 89. 96. 99. 106. 112. 117. 121. 122. 126. 127. 129. 138. 139. 144. 149. 152. 153. 162. 169. 170. — II A: 5. 7. 8. 17. — III B: 2. 6. 13. 14. 22. 23. 27. 28. 35. 40. 83. 85.

3. Sinus transversus, Vena jugularis interna und Sinus petrosus superior: 3 Mal: ac. III A 142, chr. III A 7; III B 87.

4. Sinus transversus, Vena jugularis interna und Sinus petrosus inferior: 2 Mal: ac. III B 39, chr. III A 145.

5. Sinus transversus und Sinus petrosus superior: 13 Mal: ac. 1, chr. 12. III A: 6. 58. 77. 90. 92. 107. 154. III B: 18. 34. 51. 64. 77. 82.

6. Sinus transversus und Sinus petrosus inferior: 5 Mal: ac. 2, chr. 3. III A: 9. 95. 103. 168. III B: 38.

7. Sinus transversus, Sinus petrosus superior und Sinus petrosus inferior: 2 Mal: III A: ac. 21; chr. 39.

8. Vena jugularis allein: 1 Mal III B, chr. 44.

9. Vena jugularis und Sinus petrosus inferior: III A 134 chr.

10. Sinus petrosus superior allein: 5 Mal: ac. 2, chr. 3. III A. 55. 64. III B. 61. 62. 63.

11. Sinus petrosus inferior allein: 5 Mal: ac. 1, chr. 4. III A. 32, 101, III B. 65. 66. 67.

12. Sinus petrosus superior und Sinus petrosus inferior: III B. 68 ac.

Die Sinusphlebitis war eine reine, nicht complicirte in 124 Fällen = 50,2 %: III A ac.: 11. 21. 31. 33. 42. 43. 48. 49. 54. 55. 61. 70. 71. 74. 81. 89. 96. 111. 116. 119. 120. 136. 140. 142. 144. 162. 171 = Sa. 25 Fälle = 10,1 %. III A chr.: 1. 8. 9. 10. 12. 13. 14. 16. 18. 20. 22. 25. 28. 29. 34. 35. 36. 38. 39. 40. 41. 44. 45. 46. 47. 50. 51. 52. 56. 57. 58. 59. 60. 63. 66. 72. 73. 75. 76. 77. 78. 80. 83. 84. 85. 86. 87. 88. 91. 92. 93. 98. 99. 100. 101. 103. 106. 121. 122. 126. 127. 129. 130. 131. 133. 134. 135. 139. 140. 147. 148. 150. 151. 152. 154. 155. 170 = Sa. 73 Fälle = 29,6 %. III B ac.: 4. 6. 39. 81 = Sa. 4 Fälle = 1,6 %. III B chr.: 2. 3. 7. 8. 10. 13. 15. 22. 27. 29. 31. 33. 38. 40. 42. 45. 46. 47. 54. 56. 82. 83 = Sa. 22 Fälle = 8,9 %.

Die Sinusphlebitis war complicirt mit Meningitis in 70 Fällen = 28,3 %. III A ac.: 15. 82. 90. 95. 104. 125. 128. 137. 163 = Sa. 9 Fälle = 3,6 %. III A chr.: 3. 6. 7. 23. 30. 37. 41. 64. 66. 68. 79. 97. 102. 109. 110. 114. 115. 117. 123. 124. 132. 141. 143. 149. 153. 157. 159. 168 = Sa. 26 Fälle = 10,5 %. III B ac.: 24. 25. 28. 41. 52. 53. 62. 67. 68. 88 = Sa. 10 Fälle = 4 %. III B chr.: 1. 9. 11. 17. 18. 21. 26. 30. 34. 35. 43. 49. 51. 55. 59. 60. 63. 66. 69. 70. 71. 74. 77. 79. 87 = Sa. 25 Fälle = 10,1 %.

Die Sinusphlebitis war complicirt mit Hirnabscess

in 30 Fällen = 12,2 %. III A ac.: 17. 118 = Sa. 2 Fälle = 0,8 %. III A chr.: 2. 26. 27. 32. 65. 69. 105. 107. 108. 112. 132. 138. 145. 146. 160. 161 = Sa. 16 Fälle = 6,5 %. III B ac.: 48. 80 = Sa. 2 Fälle = 0,8 %. III B chr.: 5. 14. 23. 32. 37. 61. 73. 78. 84. 85 = Sa. 10 Fälle = 4,0 %.

Die Sinusphlebitis war complicirt mit Meningitis und Hirnabscess in 23 Fällen = 9,3 %: III A ac.: —. III A chr.: 17. 19. 24. 52. 62. 67. 94. 100. 113. 156 = Sa. 10 Fälle = 4,0 %. III B ac.: 50 = 1 Fall = 0,4 %. III B chr.: 16. 19. 36. 44. 57. 58. 64. 65. 72. 75. 76. 86 = Sa. 12 Fälle = 4,9 %

4. Befunde von Gehirn und Gehirnhäuten:

a. Gehirnhäute:

Gehirnhäute gesund: 35 Mal: 7 ac., 28 chr. — Circumscripte eitrige Meningitis: 19 Mal. — Meningitis (eitrig und hämorrhagisch): 47 Mal, ac. 16, chr. 31. — Meningitis des Gehirns und Rückenmarks: 5 Mal: chr.: III A: 16 und III B: 59, 60, 69, 71. - Gehirnhaut- und Gehirnentzündung: chr. III A.: 94, 100. — Pia der Basis eitrig infiltrirt: 5 Mal; chr.: III A 124; III B.: 18, 55, 70, 71. — Pia der Convexität beider Grosshirnhälften und des Kleinhirns eitrig belegt: chr.: III A. 123. — Venen der Pia des Temporallappens mit Thrombose: III A ac. 137. — Pia mit Gehirn verwachsen: III A. chr.: 138. (s. Hirnabscess). — Serös-purulente Arachnitis ac. III A.: 104. — Gefässe der Pia und des Gehirns injicirt, leichte Trübung: 11 Mal; ac. 2, chr. 9. — Gehirnhäute ödematös: ac. III A.: 144, chr.: III B. 35, 70. — Gehirnhäute mit Ekchymosen: III A. chr.: 88. — In der hinteren Schädelgrube puriforme Flüssigkeit III A. chr.: 124; Hämorrhagische Meningitis am Felsenbein und Türkensattel und am Clivus Blumenbachii: III B. chr.: 55.

b. Gehirn.

Gehirn gesund: 53 Mal: ac. 10, chr. 43. — Gehirn oberflächlich verfärbt: 27 Mal: ac. 2, chr. 25. — Hämorrhagien im Gehirn: 7 Mal: ac. 2, chr. 5. — Bohnengrosse Hämorrhagie im Kleinhirn: III B. ac. 67; am Kleinhirn III A. chr. 52. — Gehirnödem: 9 Mal: ac. 2, chr. 7. — Gehirn oberflächlich erweicht: 10 Mal: III A.: 23, 25, 51, 57. III B.: 9, 13, 15, 57, 68, 87. — Oberfläche des Kleinhirns eitrig erweicht: 4 Mal chr.: III A.: 37, 41, 116, 117. — Hydrocephalus internus: 3 Mal chr.; III A.: 78; III B.: 2, 26. — Hydrocephalus internus und externus: chr.: III A. 68. — Trübes Serum in beiden Seitenventrikeln: chr.: III A. 62, 117. III B. 71. — Eiter in den Seitenventrikeln: III A. 117; III B. 49, 57. — Eiter im IV. Ventrikel: chr.: III A. 78; III B.: 57, 60. — Eitriges Exsudat um Ganglion Gasseri: einseitig: III B.: 11 und 66. — Doppelseitig: III A. 72. — Druck auf N. hypoglossus im Foramen condyloidum: III A. ac. 33; III B. chr. 9. —

Eiterung im Acusticus und Facialis: chr. III B. 77. — N. facialis vereitert: III A. chr. 78. — Gehör- und Gesichtsnerv zerstört: III A. chr. 17. — Eiter an Clivus Blumenbachii und Sella turcica: III A. 141. — Druck auf N. glossopharyugeus, vagus, recurrens Willisii im Foramen condyloideum III A. ac. 33. — Abscess des Atlanto-Occipitalgelenks: III A. chr. 145, 148 und Fall Tassel (s. Brouardel). — Abscess im Rückenmarkskanal und Hinterhaupte communicirend mit 2 retropharyngealen Abscessen: III A. chr. 16. — Rückenmark im oberen Cervicaltheile abnorm fest, im Dorsaltheil erweicht, auf Schnitt vorquellend und namentlich hinten mit den Häuten verwachsen: III A chr. 69.

Abscesse im Grosshirn: 29 Mal: ac. 5; chr. 24. — darunter im Schläfenlappen: 18 Mal: III A. 19. 67. 69. 105. 107. 113. 118. 138. 146. 156. 160. — III B. chr. 16. 23. 37. 58. 76. 84; oberflächlich perforirt: III A. chr. 108. — Abscesse im Kleinhirn: 18 Mal: ac. 4; chr. 14; III A.: chr. 2. 24. 27. 53. 62. 65. 112. III B.: ac. 48. 80. 85; III B.: chr. 14. 19. 44. 61. 64. 65. 78. 86. — 2 Hirnabscesse: chr. 3; III B. 5. 75; III A. 107. — 4 erbsengrosse Gross-Hirnabscesse: III B. chr. 72. — Je 1 Abscess in beiden Grosshirnhemisphären und mitten im Kleinhirn: III A. chr. 17. —

5. Metastasen.

A. Metastatische Entzündungen:

Ekchymosen auf dem Bauch 5 Mal. — Ekchymosen auf der Brust 3 Mal. — Seröse Hüftgelenksentzündung rechts: III A. 117, beiderseits: III A. chr. 115. —

Je 1 Mal acut:

Oedem der Bauchhaut und der Armmuskulatur III A. 143. — Haut und Muskeln mit bernsteingelbem Serum durchtränkt: III A. 89. — Entzündung im Carporadialgelenk: III A. 114. —

Je 1 Mal chr. III A.:

Seröse Exsudation im Ellenbogengelenk: 129. — Blutungen im m. psoas und in beiden Keilbeinhöhlen: 97. —

B. Metastatische Eiterungen: Abscesse:

Im Nacken: III A. chr. 27. 28. — im Schultergelenk: III A. 116. 134. 135. — 128 ac. — an der Schulter, extracapsulär: III A. ac. 116, beiderseits III A. 118; chr. 63 u. 113. — am Oberarm: III A. chr. 129. — im Handrücken III A. ac. 144. — Periarticulär am Ellenbogen, beiden Schultergelenken und im Basalgelenk des Zeigefingers: III A. ac. 118. — als Abscesse in den Muskeln und in der Haut von Armen und Beinen III A. ac. 129. — als Eiterung im rechten Sterno-clavicular gelenk: III A. ac. 61 und 136. — als isolirter Abscess im I. Intercostalraum: III A. ac. 120. — als Abscess unter dem M. pectoralis major: III A. chr. 113. — als Eiterung im rechten Hypochondrium: III A. chr. 127. — als verschieden

gradige Zerstörung mehrerer Gelenke: III A. chr. 5. — als Eiterbläschen auf der Dorsalseite der rechten Hand und des rechten Vorderarms und auf beiden Unterschenkeln: III A. chr. 17. — als Eiter in beiden Kniegelenken, im Schultergelenk und zwischen den Extensoren der linken Hand; III A. ac. 128. — als Eiterung am Hüftgelenk: II A. ac. 18; 2 Mal chr. III B. — als Abscess im Glutäus: III A. 113. — als Eiterung im Kniegelenk: III A. ac. 144; chr. 1. 4. 29. II A. ac. 18. — als Eiterung am Fussgelenk: III A. 4. 144. — als Eiterung am Fussgelenk: 2 Mal. — als jauchiger Abscess am oberen Abschnitt der Halswirbelsäule III A. chr. 62. —

6. Brustorgane.

A. Lungen.

Lungen gesund: III A. chr. 41. —

In der Lungenspitze alte Knoten: III A. chr. 12. — Geheilte Tuberkulose III A. chr. 72. — Käseherde III B. chr. 30. 31. — Lungentuberkulose. III A. chr. 143. — Bronchial- und Mesenterialdrüsen in tuberkulöser Verkäsung. III A. 21 u. 171.

In beiden Lungenspitzen frisch entstandene graue Tuberkel. III A. chr. 53. —

Metastatische Infarkte und Entzündungen: 26 Mal: ac. 9, chr. 17.

a) in beiden Lungen: 15 Mal: ac. 5, chr. 10. III A. ac.: 42. 55. 111. 125. 136, chr. 44. 50. 59. 70. 92. 109. 122. 123. 129. 151.

b) in der rechten Lunge: 4 Mal: III A. chr.: 18. 103. 114. 157.

c) in der linken Lunge: 3 Mal: III A. ac. 81. 118; chr. 67.

d) „in der Lunge:“ 4 Mal: III A. ac. 11 und 21. chr.: 5 und 29.

Metastatische Eiterungen: Abscesse in der Lunge: 69 Mal: ac. 10; chr. 59.

a) in beiden Lungen: 45 Mal: ac. 7, chr. 38. III A. ac.: 21. 54. 61. 120. 137. 162. 163. chr. 8. 13. 14. 17. 22. 23. 30. 32. 35. 59. 60. 66. 75. 76. 80. 87. 88. 94. 99. 106. 107. 115. 117. 130. 131. 133, 138. 146. 148. 150. 155. 156. 158. 159. 160. 161. 168. 170. —

b) in der rechten Lunge: 13 Mal: ac. 3; chr. 10. III A. ac. 33. 48. 118. — chr. 2. 7. 19. 27. 46. 51. 77. 105. 134. 149.

c) in der linken Lunge: 8 Mal: chr. III A. chr. 38. 57. 72. 78. 86. 108. 124. 132.

d) „in der Lunge“ 3 Mal: III A. chr. 85. 91. 112.

Metastatische Lungenangrän: 17 Mal: ac. 1. chr. 16.

a) in beiden Lungen: 13 Mal: chr. III A. 34. 45. 58. 63. 66. 83. 84. 110. 121. 133. 147. 152. 153.

b) in der rechten Lunge: 3 Mal: ac. 1., chr. 2. III A. 71. — 16. 98.

c) in der linken Lunge: 1 Mal: chr. III A. 126.

Pyopneumothorax nach Durchbruch eines metastatischen Lungen-

abscesses in den Pleuraraum: 18 Mal; ac. 3. chr. 15; davon abgekapselt 7: 2 ac., 5 chr.

a) rechts: 10 Mal; ac. 3. chr. 7. III A. ac. 21. 31. 54; chr. 24. 30. 60. 65. 68. 69. 87.

b) links: 6 Mal: chr. III A. 35. 62. 86. 88. 94. 107.

c) Seite unsicher: 2 Mal: chr. III A. 110. 147.

Metastasen in die Lungen nach otogener Sinusphlebitis fand ich demnach in 130 Fällen; von diesen betrafen 23 acute und 107 chronische Fälle. (17,7 % acute; 82,3 % chronische). Unter 125 Fällen waren beide Lungen 77 Mal = 61,6 %, war die rechte Lunge 30 Mal = 24 %, und die linke Lunge 18 Mal = 14,4 % betroffen worden.

Die Metastasen hatten sich 11 Mal in den Lungen unten gefunden: darunter 3 Mal acut und 8 Mal chr., oben in 3, unten und oben in 2 chronischen Fällen.

Thrombosen der Lungenarterien konnten nachgewiesen werden 10 Mal, 2 ac.: III A. 31 und 137 und 8 chr.: III A. 3. 16. 35. 47. 57. 63. 86. 129. — Gangrän der Pleura costalis: III A. 11. — Lungenödem: III B. chr. 77. — Hypostatische Lungenentzündung: III A. chr. 20. — Bronchopneumonie: III A. ac. 43.

B. Pleuren.

Hydrothorax rechts: III A. chr. 106. — Jauchige Pleuritis: III A. ac. 109. — Einseitige adhäsive Pleuritis: III A. ac. 7. — Einseitige adhäsive Pleuritis, die andere Seite eitrig: III A. 106.

a) Pleuritis doppelseitig: 15 Mal: ac. 1; chr. 14; III A. ac. 11; chr. 3. 8. 14. 25. 59. 66. 69. 91. 97. 100. 114. 129. 133. 146.

b) Pleuritis rechts: 14 Mal: ac. 3; chr. 11; III A. ac. 71. 136. 163; III A. chr. 19. 38. 46. 48. 52. 59. 92. 98. 134. 148. 149.

c) Pleuritis links: 13 Mal: ac. 3; chr. 10; III A. ac. 81. 120. 137; III A. chr. 10. 80. 106. 108. 110. 113. 126. 132. 145. 157.

Pleuritis nach otogener Sinusphlebitis mit Metastasen fand ich demnach in 42 Fällen; von diesen betrafen 7 acute und 35 chronische Fälle: = 16,7 % acut; 83,3 % chronisch; und sie war: 15 Mal doppelseitig = 35,7 %; 14 Mal rechts = 33,3 %; 13 Mal links = 31,0 %. — Ekchymosen auf den Pleuren fanden sich 11 Mal in 4 acuten und 7 chronischen Fällen.

C. Herz.

Herz gesund: III A. ac. 49; chr. 83. — Ekchymosem im Herzen: III A. ac. 89. — alte pericarditische Verwachsung: III A. ac. 54. — dunkles Serum im Pericard.: III A. chr. 100. — Fibrinserum im Herzbeutel: III A. 3. 110. 145. — Eiter im Herzbeutel: 5 Mal: III A. ac. 11. 74; chr. 78. 97; III B. 86. — Metastatische Endocarditis: 5 Mal: III A. ac. 42. 136. 144. 166; chr. 134.

7. Bauchorgane.

A. Milz.

Milz vergrössert: 64 Mal (+13): ac. 13 (+6); chr. 51 (+7). — Milz verändert: 8 Mal chr. — Milz gesund: III B. 35. 59. — Milz mit Ekchymosen: III B. 84. — Milz mit Infarkten: III A. chr. 41 u. 50. — Milz mit metastatischen Abscessen: 8 Mal: III A. ac. 49. 166; chr. 20. 32. 62. 78. 129. 170. — Milz mit Tuberkelherden: III A. ac. 162. 171. 210; chr. 68. —

B. Leber.

Leber gesund: III A. 49; III B. 35. 59. — Leber verändert: 8 Mal. — Leber vergrössert und verfettet: 24 (+3) Mal: ac. 5 (+1); chr. 19 (+2). — Metastatische Abscesse in der Leber: III A. ac. 42; chr. 41. 85. 112. — Ekchymosen auf Leber: 1 Mal. — Leber mit bläulich marmorirter Oberfläche: III A. chr. 14. — Leber mit weissgelblichen Eiterflecken besetzt: III A. 17. — Leber mit eitrigen Knötchen besetzt: III A. 78. — Leber mit Tuberkeln besetzt: III A. ac. 21. —

C. Nieren.

Nieren gesund: 3 Mal: III A. 2. 143; III B. 35. — Nieren verändert: 8 Mal chr. — Nieren vergrössert und verfettet: 24 Mal: ac. 5; chr. 19. — Nieren mit metastatischen Abscessen: 4 Mal: III A. ac. 49. 144; chr. 20. 112. — Amyloide Degeneration von Milz und Nieren: III B. chr. 70. —

Anmerkung. Ausserdem war in den Krankengeschichten angegeben Urin eiweisshaltig 14 Mal, in 4 acuten und 10 chronischen Fällen. — Urin ohne Eiweiss in 2 chronischen Fällen.

D. Magen und Darm.

Ekchymosen und kleine Erosionen in Magenschleimhaut: III A. chr. 94. — Darm gesund: III A. 41. — Darmmukosa entzündet chr.: III A. 114. 160. — Ekchymosen der Darmschleimhaut: ac. III A. 49. — mit Enteritis catarrhalis III A. 114. — Ekchymosen in den Solitärfollikeln des Dünndarms III A. chr. 12. — Ekchymosen im Becken: III A. 6. — Darmfollikel geschwellt: III A. 13, besonders die des Duodenum: III A. 35. — Mesenterialdrüsen geschwellt: III B. 59. —

8. Complicationen.

Kirschgrosse dünnwandige Cysticerkusblase im IV. Hirnventrikel: III A. 147. — Meningitis tuberculosa: III A. chr. 68. — Lungentuberkulose ausgeheilt: III A. 72. — Lungentuberkel verkreidet: III A. 15; III B. 12 und 60. — Tuberkulöse Lungencavernen: III B. ac. 88; chr. 5. 12. 31. — Miliare Tuberkulose in Brust- und Bauchorganen: 6 Mal III A. ac. 21. 162. 171; chr. 25. 68. 88. — Bauch aufgetrieben nach Axendrehung am Coecum: III A. 20 u. 170. — Retropharyngealabscesse: III A. 11. 16. 128. Fall Tassel (s. Brouardel). — Tonsillarabscess: III A 136. — Glottisödem: III B. 33. — Peritonitis: III A. 49. — Abscess der Ary-Epiglottisfalte: II A. 5. —

VII. Pathologische Anatomie.

Die pathologische Anatomie der otogenen Pyämie umgreift die Veränderungen des primären Erkrankungsherdes im Ohre und die sekundären Veränderungen, die durch die pyämischen Metastasen in den verschiedensten Körperorganen gesetzt werden. Das trifft eigentlich nur für diejenigen Fälle zu, in denen sich die primäre Erkrankung auf das Ohr beschränkt und nicht auf Gehirnsinus und Jugularis übergeht, und in denen es direct zur Aufnahme der pyämischen Stoffe in den allgemeinen Blutkreislauf kommt. Das sind die prognostisch günstigen Fälle, wie sie meine Abtheilung I zeigt. In einer andern Reihe von Fällen, die prognostisch ungünstiger zu erachten sind, geht die primäre Erkrankung vom Ohre auf die benachbarten Hirnsinus und die Jugularis über, und es kommt so indirect durch Aufnahme von thrombophlebitischen Zerfallsprodukten aus diesen Theilen zu den pyämischen Metastasen. Für diese Fälle muss sich die Beschreibung der pathologischen Anatomie weiter auf die pathologischen Veränderungen der vom Ohre aus zu den Hirnsinus hinführenden Knochengefässe und der Hirnsinus und der Fortsetzung derselben, der Vena jugularis interna selbst verbreiten. Da ferner die Statistik ergeben hat, dass die otogene Sinusphlebitis recht häufig mit andern intracraniellen Affectionen, wie Meningitis und Hirnabscess complicirt ist, erscheint es vortheilhaft, auch diese Complicationen der otogenen Pyämie nicht unberücksichtigt zu lassen.

1. Pathologisch-Anatomisches vom Ohr bis zum Gehirnabscess.

Die pathologischen Veränderungen am Trommelfelle und im Mittelohre bei Mittelohreiterungen, die zur Pyämie mit und ohne Sinusphlebitis führen, sind in ihren ersten Stadien nicht verschieden von denjenigen Mittelohreiterungen, die den erwünschten Verlauf zur Heilung zeigen oder zu chronischen Mittelohreiterungen übergehen, die oft über mehr als 1 bis 2 Menschenalter ohne Störung des Allgemeinbefindens verlaufen, oft wieder nach kurzer subacuter Reizung zum Tode führen. Erst von der Zeit an, wo die Mittelohreiterungen sich medianwärts

nach dem Gehirn weiter zu verbreiten und ihre anatomische Nachbarschaft in Mitleidenschaft ziehen, werden sich die Symptome und anatomischen Befunde beider trennen. Zu den gewöhnlichen Symptomen der Mittelohreiterung kommen dann die Symptome der Thrombose und der Thrombophlebitis der verschiedenen Hirnsinus und der Jugularis und die Symptome der Pyämie mit und ohne Sinusphlebitis hinzu. Die Art und die Häufigkeit der Veränderungen wird dadurch am Rationellsten zur Darstellung gebracht, dass man die Daten zu Lebzeiten des Patienten mit den Angaben des Sektionsbefundes zusammenzieht. Der Weg, den man bei Beschreibung der pathologischen Anatomie der otogenen Pyämie und otogenen Sinusphlebitis gehen muss, ist darnach gegeben. Auch die Complicationen müssen nach Zeit, Ursache und Wirkung berücksichtigt werden, da sie das Krankheitsbild verändern und maskiren. Zu beklagen ist, dass die meisten Krankengeschichten und Sektionsbefunde nicht die so wünschenswerthe Genauigkeit haben. Deshalb wird auch die folgende Beschreibung noch manche Lücke haben, die mehr oder weniger jeder Statistik anhaftet, die nicht nach bestimmten Principien angelegt und durchgeführt ist.

Trommelfell.

Das Trommelfell war in 12 Fällen nicht perforirt, und zwar in 4 acuten und 8 chronischen. In 12 Fällen war die Oeffnung nicht gross und sass im vordern untern Quadranten, und zwar in 7 acuten und 5 chronischen Fällen. 4 Mal war das Trommelfell in der untern Hälfte perforirt: in je 2 acuten und chronischen Fällen. In 14 Fällen fand sich eine Perforation im hintern untern Quadranten, und zwar in 4 acuten und 10 chronischen Fällen. Im hintern obern Quadranten fand sich die Oeffnung 2 Mal, in je 1 acuten und chronischen Falle. Die untere Trommelfellhälfte fehlte in 2 chronischen Fällen. In 24 Fällen war die Trommelfellöffnung gross, und zwar in 3 acuten und 21 chronischen Fällen. Das Trommelfell fehlte in 35 Fällen ganz, und zwar in 1 acuten und 34 chronischen Fällen. Perforationen in der Membrana Shrapnelli fanden sich 10 Mal, nur bei chronischer Mittelohreiterung. Verwachsung des Trommelfells mit dem Promontorium fand sich 6 Mal, in 2 acuten und 4 chronischen Fällen. In 2 chronischen Fällen fanden sich 2 Oeffnungen im Trommelfell. 2 Mal war der Hammer isolirt erhalten. In je 3 chronischen Fällen fanden sich der Hammerknopf und die Gehörknöchelchen cariös.

Mittelohr und Warzenfortsatz.

In 3 acuten Fällen war das Sekret der Mittelohrentzündung ein mehr gallertiges und seröses. In 31 Fällen bestand nur eine reine Mittelohreiterung, ohne Caries, und zwar in 9 acuten und 22 chronischen Fällen. Eiterung im Mittelohr und Warzenfortsatz fand sich 27 Mal,

und zwar in 10 acuten und 17 chronischen Fällen. Polypen des Mittelohrs fanden sich in 58 Fällen, und zwar in 7 acuten und 51 chronischen Fällen. Gesichtslähmungen fanden sich 40 Mal, 11 Mal in acuten und 29 in chronischen Fällen; unberücksichtigt ist hier gelassen, ob sie centralen, intracraniellen oder intraauriculären Ursprungs waren. Cholesteatom im Mittelohr fand sich in 1 acuten Falle über dem Hammer-Ambosgelenk. Cholesteatom des Mittelohrs mit Durchbruch in den Vorhof fand sich 6 Mal, je 3 Mal in acuten und chronischen Fällen. Cholesteatom im Mittelohr und Warzenfortsatz fand sich in 22 Fällen, und zwar 2 Mal in acuten und 20 Mal in chronischen Fällen. Cariöse Defecte im Tegmen tympani fanden sich 32 Mal, 5 Mal in acuten und 27 Mal in chronischen Fällen. Dehiscenzen am Boden der Paukenhöhle fanden sich in 1 chronischen Falle. Erweichung und Verfärbung des Canalis caroticus fanden sich 2 Mal, in je 1 acuten und chronischen Falle.

Der Warzenfortsatz war in 17 Fällen gesund, nicht entzündet, und zwar in 6 acuten und 11 chronischen Fällen. Anschwellungen am Warzenfortsatz fanden sich in 122 Fällen, und zwar in 34 acuten und 88 chronischen Fällen. Warzenfortsatz war innen entzündet, und äusserlich ohne Schwellung in 42 Fällen, und zwar in 17 acuten und 25 chronischen Fällen. Subperiostale Abscesse am Warzenfortsatze fanden sich 10 Mal, und zwar in 3 acuten und 7 chronischen Fällen.

Sklerose des Warzenfortsatzes 7 Mal, in 1 acuten und 6 chronischen Fällen. Knochenfisteln im Warzenfortsatz sind 31 Mal notirt, in 7 acuten und 24 chronischen Fällen. Cholesteatome im Warzenfortsatz sind 28 Mal beobachtet, in 2 acuten und 26 chronischen Fällen. Fisteln in Knochen, die von dem Warzenfortsatz in den Gehörgang führten, sind 5 Mal notirt, in 1 acuten und 4 chronischen Fällen.

Fisteln und cariöse Defekte in der Fossa sigmoidea sind 73 Mal beobachtet, in 13 acuten und 60 chronischen Fällen.

Hals.

Schwellungen der Halsseite finden sich in 31 Fällen, in 7 acuten und 24 chronischen. Tiefliegende Abscesse am Halse und im Nacken sind 19 Mal notirt, in 6 acuten und 13 chronischen Fällen.

Bis dahin ergänzen sich die in vita gemachten Beobachtungen mit dem Sektionsbefunde und die Combination dieser Befunde ergibt die pathologische Anatomie des Mittelohrs und Warzenfortsatzes bei Sinus phlebitis und Pyämie nach derselben. Die pathologische Anatomie des Felsenbeins, der Hirnsinus und des Gehirns mit seinen Häuten ergibt sich nur aus den Sektionsprotokollen. Krankheitssymptome und Obductionsbefunde würden sich weiter im gleichen Sinne ergänzen bei dem Kapitel der metastatischen Entzündungen und Eiterungen, das besonders und später abgehandelt werden soll, sowie bei den Veränderungen an

den mehr äussern Venen und an den Bauchorganen. Von den Krankheitssymptomen würde die Abtheilung 3: Erscheinungen von Thrombosen, den bezüglichen Obductionsbefunden; ebenfalls Abtheilung 3: Befunde an den Hirnsinus und Venen einfach vorzustellen sein. Bezüglich der Bauchorgane habe ich die Befunde in vita einfach in die Obductionsbefunde mit + eingefügt und als in vita beobachtet angeschlossen.

Auf Grund dieser Zusammenstellungen habe ich es im Folgenden unternommen, den anatomischen Verlauf und die Ausbreitung einer Mittelohreiterung durch das Mittelohr und Felsenbein hindurch und weiter auf die Hirnsinus und die Vena jugularis zu verfolgen.

Die primären Mittelohrentzündungen, die secundär zu Sinusphlebitis und tertiär zur metastatischen Pyämie führen, sind fast ausnahmslos eitrige. Nur in 3 acuten Fällen handelte es sich um einfache katarrhalische Prozesse. Im 1. Falle (Zaufal. III B. 25) war plötzlich ein dreistündiger Schüttelfrost und einseitiger Kopfschmerz auf die Mittelohrenentzündung gefolgt, dann starke Hirnreizungserscheinungen, und der Tod war am 5. Tage nach dem Schüttelfroste eingetreten. Bei der Sektion fand sich im Mittelohr, Warzenfortsatz und Labyrinth kein Eiter, sondern eine bernsteingelbe, viscide durchsichtige Flüssigkeit. Im Sinus sigmoideus fand sich ein organisirter älterer Thrombus; der Sinus transversus war mit einem jüngern, röthlich gelben, der Sinuswand ziemlich fest anhaftenden, in seinen centralen Partien weicheren, an einer Stelle selbst zu einem röthlichgelben, eiterähnlichen, dieselben Mikroorganismen wie die Synovia-ähnliche Flüssigkeit der Paukenhöhle enthaltenden Brei zerfallnen Thrombus bis zum Torcular Herophili erfüllt. Meningitis basilaris. (vergl. die Bemerkungen Zaufal's dazu l. c.). — Wagenhaeuser (III A. 95) beobachtete in einem Falle von doppelseitiger Mittelohreiterung nach Operation von Nasenschleimpolypen, — bei welchen Schüttelfröste vollständig fehlten und metastatische Affectionen „nur andeutungsweise" als vorübergehende Schmerzen beim Schlingen und im rechten Phalangometatarsalgelenk der grossen Zehe auftraten und unter meningitischen Erscheinungen Hemiplegie der andern Seite, und Coma der Tod in der 9. Krankheitswoche eintrat, — im Mittelohr nur braungelbe, klare Flüssigkeit, von gallertiger Consistenz, besonders am Hammer-Ambosgelenk und am Eingang zum Antrum mastoideum; die Dura des Felsenbeins ohne Veränderung; im rechten Sinus transversus, petrosus inferior ein puriform zerfallner Thrombus, der den Anfangstheil der Vena jugularis fest verschloss und universelle Meningitis. In 1 Falle von mir (I A. 39) entleerten Paracentese des Trommelfells und Aufmeisslung des Warzenfortsatzes nur reines Blut und entzündliches Serum aus den Mittelohrhöhlen, und es kam auch nachträglich nicht zur Eiterung. Nach Incision eines metastatischen Kniegelenksabscesses kehrten normales Gehör und normale Beweglichkeit des Gelenks wieder.

Das Trommelfell zeigte nur in 12 Fällen keine Perforation. In allen übrigen Fällen fanden sich Oeffnungen im Trommelfelle. Die Lage derselben und ihre Grösse entsprechen den grossen Verschiedenheiten, die sich auch bei gewöhnlichen acuten und chronischen Mittelohreiterungen finden, die nicht zu intracraniellen Affectionen geführt haben. Es kann als allgemeine Regel gelten, dass bei den acuten Eiterungen die Trommelfellöffnungen mehr klein und sich im vordern untern oder hintern untern Quadranten finden, und dass bei den chronischen Eiterungen die Trommelfellöffnungen grösser sind, häufig mehr als einen Quadranten, selbst die eine Hälfte des Trommelfells einnehmen. Meine Statistik weist weiter nach, dass das Trommelfell in 35 Fällen ganz fehlte, und einer von diesen Fällen betraf eine acute Mittelohreiterung. Oeffnungen in der Membrana Shrapnelli mit und ohne einer anderen im Trommelfelle fanden sich nur bei chronischer Mittelohreiterung. 2 Oeffnungen im Trommelfelle fanden sich in den Fällen von Szenes und Pieper (III A. 110 und 115), und Kipp (III B. 23), 3 in dem Falle von Kuhn (III B. 42). Verwachsungen des Trommelfells mit dem Promontorium fanden sich nur 6 Mal; das ist relativ wenig, sofern eine derartige Veränderung nicht übersehn zu werden pflegt, sondern notirt wird, da es allgemeine Annahme ist, dass alle jene Momente, welche den Abfluss des Eiters nach aussen erschweren, die Fortleitung der Eiterung auf das Gehirn und seine Sinus begünstigten. Darnach muss eine Verwachsung des Trommelfells mit dem Promontorium als eine nur selten vorkommende Gelegenheitsursache für Fortleitung der retentirten Eitermassen auf die medianwärts von dem Eiterherde gelegenen Hirntheile bezeichnet werden. Waren schon die Notizen mangelhaft, die sich auf die Grösse und den Sitz der Trommelfellöffnungen bezogen, so müssen diejenigen, die sich auf die anatomischen Veränderungen der Gehörknöchelchen beziehen, als nicht zutreffend bezeichnet werden. In nur 3 Fällen chronischen Ohrflusses waren Hammergriff und Gehörknöchelchen cariös gefunden. Nach Analogie mit den andern nicht tödtlich endenden Fällen von Mittelohreiterungen darf man die cariösen Veränderungen an denselben als viel häufiger vorhanden annehmen, man vergleiche nur damit die Befunde über den totalen Defect des Trommelfells und die cariösen Veränderungen am Felsenbeine, wie sie durch die Sektion erbracht sind.

Die Mittelohreiterungen sind entweder auf das Mittelohr beschränkt und ohne Caries seiner Wandungen (31 Fälle), oder sie breiten sich auf den Warzenfortsatz aus (27 Fälle). Man wird sich zuerst über diese Angabe wundern, da wir in praxi einfache Mittelohreiterungen ohne Mitbetheiligung des Warzenfortsatzes viel seltener zur Beobachtung bekommen, als die Combination der beiden Affektionen. Dieser Widerspruch ist nur scheinbar und er klärt sich sofort auf, wenn ich die einschlagenden statistischen Erhebungen über die Warzenfortsatz-

entzündungen gleich hier anführe. Entzündungen des Warzenfortsatzes mit äusserer Anschwellung fanden sich in der grossen Anzahl von 122 Fällen. Ferner zeigten sich Entzündungen desselben im Innern, ohne äusserliche Anschwellung 42 Mal. Eiterungen im Warzenfortsatz allein und ohne entzündliche Reizung im Mittelohr sind überhaupt nicht beobachtet. Wir erhalten weiter eine Bestätigung dafür, dass Entzündungen des Mittelohrs sehr häufig, häufiger als wir am Patienten bisher diagnosticiren können, von Entzündungen des Warzenfortsatzes begleitet werden, durch den casuistischen Nachweis, dass der Warzenfortsatz nur 17 Mal als gesund und nicht entzündet sich ergab.

Sehr auffallend ist die Häufigkeit der Cholesteatome als Complication der acuten und chronischen Mittelohreiterungen. Cholesteatome des Mittelohrs allein finden sich 7 Mal, solche des Warzenfortsatzes allein 28 Mal, endlich solche des Mittelohrs und Warzenfortsatzes zusammen 22 Mal. Das macht zusammen: 57 Fälle von Cholesteatomen im Mittelohr, 8 acut und 49 chronisch. Ebenso häufig finden sich Polypen des Mittelohrs, nämlich 58, (7 acut und 51 chronisch). Die Zahlen sprechen allein für sich und dafür, dass Cholesteatome und Polypen in gleichem Grade, wenn auch auf verschiedne Weise, und in gleicher Häufigkeit die Gefährlichkeit der acuten und mehr noch der chronischen Mittelohreiterungen für das benachbarte Gehirn so wesentlich steigern. Die Polypen allein dadurch, dass sie dem secernirten Eiter den Abfluss aus den Mittelohrhöhlen nach aussen erschweren oder ganz verschliessen, sodass er förmlich in den cariösen Knochen hineingepresst wird. Die Cholesteatome sind weniger in dieser Weise gefahrsteigernd, als dadurch, dass die Geschwulst direct die Knochenschale an einer oder mehreren Stellen durchbricht und die neuen Hüllen inficirt und mehr noch dadurch, dass sie sich unter Mitwirkung der eindringenden Luft durch den sich auflösenden Eiter zersetzen und die Zersetzungsprodukte an die Nachbarorgane abgeben; so entstehen septische Meningitis, Sinusphlebitis, Hirnabscesse. Es ist für unsere praktischen Interessen nicht werthlos, die Wirkung der Cholesteatome bei Mittelohreiterungen auf ihren Verlauf zu verfolgen, was an der Hand der Sektionsprotokolle ermöglicht wird. Im Ganzen habe ich 18 Fälle (III A. chr. 12. 18. 35. 47. 66. 153. 167. III B. ac. 16. 41. 42. chr. 11. 13. 17. 26. 37. 44. 56. 78) zusammenstellen können. 7 Fälle mit Metastasen stehen 11 Fälle ohne Metastasen gegenüber, und 3 acute Fälle 15 chronischen. Findet sich das Cholesteatom allein im Mittelohr und füllt es dieses noch nicht ganz aus, bleibt es wie in den Fällen III A. 153 und III B. 16. 17 ohne jeden Einfluss auf den Verlauf ebenso, wie in den 2 Fällen III B. 26 und 78, wo es Mittelohr und Warzenfortsatz erfüllt, ohne das Felsenbein zu durchbrechen. Kommt es aber weiter zu cariösen Defecten des Felsenbeins, zu Durchbrüchen in die nahegelegenen Sinus (es ist mit Ausnahme von Fall III B. 44 nur der Sinus transversus in den Fällen genannt) und durch die

Dura mater des Felsenbeins, so sind die sich anschliessenden Veränderungen fast ausnahmslos septischer Natur. Nur in Fall III A. 47 Guerder zeigte sich nach Durchbruch der Sinuswand im hintern Abschnitt des Sinus transversus ein Speckhautgerinnsel, im vordern ein frischer Thrombus — und in den Verzweigungen der art. pulmonalis beiderseits Embolien, theilweise erweicht, teilweise organisirt, einzelne kleine Gefässe verstopft durch „des infiltrations puriformes." In den übrigen 11 Fällen ist der Inhalt der Sinus als jauchig angegeben, oder sind wenigstens die Metastasen in den Lungen wie in den Fällen III A. 35 und 66 als jauchig nachgetragen. Aufgeklärt wird diese wohlbegründete und nicht als zufällig zusammenfallende Eigenthümlichkeit in dem Zerfalle des Sinusinhalts bei Mittelohreiterungen durch bakterielle Untersuchungen, die Moos III B. Fall 44 angestellt hat. Durchbruch des Cholesteatoms in Si. transversus und äussern Gehörgang. Septische Thrombose im Bulbus Venae jugularis, Thrombose des Sinus lateralis. Perforation über dem Sinus. Communication mit einem jauchigen Kleinhirnabscess. Eitrige Meningitis an der Basis. Grosse Mengen von Streptokokken in den cholesteatomatösen Massen. In 8 Fällen: (III A. 12. 18. 47. 66. 153) war die Dura mater des Felsenbeins und Gehirns verschont geblieben und hatte sich keine Meningitis angeschlossen. In den übrigen 10 Fällen kam es auch zur letztern noch. Diese Complication mit Meningitis ist bei Fällen von Mittelohreiterung mit Cholesteatom auffallend häufig gegenüber den Fällen von Mittelohreiterung ohne Cholesteatom im Ohr, und wohl nicht als zufällig aufzufassen, sondern als bedingt nach den angegebenen anatomischen und bakteriologischen Untersuchungen. In dem Falle von Schwabach (III A. 167) hatte das Cholesteatom des Tegmen tympani durchbrochen und Gehirnhautentzündung bedingt; es war zu metastatischen Abscessen in die verschiedensten Körpertheile gekommen, aber bei der Sektion fanden sich in keinem der verschiedenen Hirnsinus krankhafte Veränderungen, sodass Schw. annimmt, dass die septicopyämischen Erscheinungen ebenso wie in dem Schmiegelow'schen Falle (Z. f. O. XXIV. S. 137) zweifellos durch den Zerfall des Cholesteatoms im Mittelohr bedingt gewesen ist. In dem Falle von v. Troeltsch (III B. 32) war das Cholesteatom durch 2 Fisteln in den Gehörgang hinaus durchgebrochen; im Si. transversus, dessen knöcherne Aussenwand missfarbig und erweicht war, ein jauchig zerfallner Thrombus; Dura mater des Felsenbeins mit der Pia verwachsen, medianwärts davon centraler Hirnabscess mit dickem grünlichen Eiter. Trommelfell verdickt, nicht perforirt. So verschieden nun die anatomischen Befunde bei Mittelohreiterung mit Cholesteatom des Ohrs sind vom Trommelfell an bis zu den Veränderungen im Gehirn, so verschieden sind auch die klinischen Symptome. Es ist nicht möglich, aus den letztern allein für den Fall irgend eine Prognose zu geben. Pyämische Symptome waren bereits vorhanden, ehe die knöcherne und membranöse

Sinuswand entzündlich verändert war, und umgekehrt fehlten alle Symptome, die hätten anzeigen können, dass die Dura des Felsenbeins bereits durch das Cholesteatom perforirt war. Daraus folgt für die Praktiker, dass Fälle mit Cholesteatomen des Mittelohrs, sobald die Diagnose sicher gestellt ist, so lange prognostisch als unsicher beurtheilt werden müssen, bis die lokale Besichtigung bei Gelegenheit der Operation sichern Aufschluss gegeben hat. Auch scheinbar leichte Fälle, die ohne jede Hirnreizung verlaufen sind, benöthigen oft unvorhergesehenen grossen operativen Eingriff. Dass mit den eitrig zerfallnen Thrombenmassen aus den Sinus auch Cholesteatommassen losgebröckelt und als Emboli in den Blutkreislauf gelangen, lässt sich wohl erklären; aber nachgewiesen sind dieselben noch nicht, hauptsächlich wohl deshalb, weil darauf hinzielende Untersuchungen noch nicht gemacht sind.

Fistelgänge in der Aussenwand des Warzenfortsatzes, resp. in der Vorderwand in den Gehörgang hinein waren 36 Mal beobachtet, in 8 acuten und 28 chronischen Fällen. Cariöse Defecte an der Innenwand und Decke der Mittelohrhöhlen, waren 107 angegeben, in 20 acuten und 87 chronischen Fällen. Ich will gleich hier die subperiostalen Abscesse am Warzenfortsatze den subduralen Abscessen des Felsenbeins anfügen und beide Angaben gegenüberstellen. Subperiostale Abscesse am Warzenfortsatze wurden 10, 3 in acuten und 7 in chronischen Fällen gefunden. Hierzu kämen noch 8 Fälle, 2 bei acuten und 6 bei chronischen Mittelohreiterungen, die zur Operation gekommen waren. Subdurale Abscesse an der innern und obern Wand des Felsenbeins kamen 39 Mal, 6 in acuten und 33 in chronischen Fällen zur Beobachtung. Hierzu kämen noch 35 Fälle von subduralen Abscessen, 10 bei acuten und 25 bei chronischen Fällen, zumeist am Sinus transversus, die zur Operation gekommen waren. Die Zahl der subperiostalen Abscesse am Warzenfortsatze entspricht nicht den faktischen Verhältnissen; die Krankengeschichten enthielten in den chronischen Fällen verschiedene Male die Notizen, dass schon früher einmal ein Abscess am Warzenfortsatz gespalten sei; es war dann eine Fistel an der Haut und im Knochen zurückgeblieben, aus der zeitweilig Eiter abgelaufen, zeitweilig der Ausfluss verhindert war, wobei es denn zur Anschwellung hinter dem Ohre kam. Die Zahl der subperiostalen Warzenfortsatzabscesse muss dann noch höher genommen werden, als sie meine Statistik mit 18 beziffert. Es würde sich aus obigen Zahlen folgende Gleichung ergeben: wie 18 und mehr subperiostale Abscesse an der Aussenwand des Felsenbeins ungefähr 74 subduralen Abscessen an der Innenwand desselben entsprechen, so entsprechen 36 Fisteln in der Aussenwand des Felsenbeins 107 Fisteln an der innern und obern Wand desselben. Das heisst die subperiostalen Entzündungen und Eiterungen, sowie die destructiven Prozesse an der Aussenwand des Felsenbeins werden von gleichartigen Prozessen an der Innenwand desselben um das

Dreifache an Häufigkeit überholt. Das hängt sicher zusammen mit den anatomischen Dickenunterschieden der äussern und innern Wand des Antrum mastoideum sowie mit den Dehiscenzen am Tegmentum tympanicum und mastoideum. Bezold (s. oben M. f. O. 1873 No. 11) hatte zuerst betont, dass die Innenwand der Pars mastoidea im Allgemeinen dünner ist als die Aussenwand. Ueber die Dehiscenzen am Pauken- und Warzenhöhlendach handeln besonders die Arbeiten von Kiesselbach, Koerner, Alfred Müller und Budde, die im anatomischen Abschnitte ausführlich wiedergegeben sind. Ich darf aus meiner Statistik die einschlagende wichtige Thatsache wiederholen, dass in 42 Fällen (17 acute, 25 chronische) der Warzenfortsatz innen entzündet, und äusserlich ohne Schwellung war. Diese anatomischen Verhältnisse, die praktischen Erfahrungen bei den Operationen, und die Bestätigungen bei den Sektionen beweisen die Richtigkeit der alten von Schwartze zuerst aufgestellten Regel, dass man mit der Aufmeisslung des Warzenfortsatzes nicht warten dürfe, bis auch äusserlich Veränderungen an demselben kämen die dazu aufforderten, wenn man nicht gelegentlich zu spät kommen wolle.

Das gilt besonders für Fälle, die mit Sklerose des Warzenfortsatzes complicirt sind. Die Letztere ist im Ganzen auf 7 Mal angegeben, 1 Mal in acuten, 6 Mal in chronischen Fällen. Nach meinen praktischen Erfahrungen zu urteilen, scheint mir diese Ziffer zu niedrig zu sein; es scheint, als ob nach dieser Richtung hin die Untersuchungen an der Leiche nicht nachdrücklich genug angestellt wurden. In dem Falle von Burckhardt-Merian (IIIA. 64) fehlten bei vorhandnem Antrum mastoideum die Warzenzellen vollständig. In dem Falle von Schwartze (III A 57) war die knöcherne Sinuswand von vollständig eburnisirtem weissem Knochen gebildet, an welchem keine Spur von Entzündungserscheinungen bemerkbar war. Die Dicke desselben betrug an der schmalsten Stelle 0,5 cm. Diese Hyperostese des Felsenbeins ist zwar ein Schutzwall des Gehirns und seiner Häute gegen die von Mittelohr und Antrum mastoideum her drohenden Eiterungsprozesse, aber sie ist auch bei chronischen Ohreiterungen als eine ernste und lebensbedrohliche Compliation zu betrachten, wenn sie nicht gleichmässig das ganze Felsenbein betrifft, sondern z. B. nur die Aussenwand des Warzenfortsatzes, wodurch dann Eiterretention entsteht und die Eiterung gezwungen wird, anf dem kürzesten Weg medianwärts nach dem Gehirn sich ihren Ausweg zu suchen (Lemcke, B. Kl. W. 1893, No. 38).

Gesichtslähmungen zählen die Krankengeschichten 40; 11 bei acuten, 29 bei chronischen Mittelohreiterungen. Die wenigen anatomischen Untersuchungen, die daraufhin am Ohr genauer gemacht sind, sind folgende: Sédillot (III A. 13) fand Gesichts- und Gehörnerv zerstört; v. Troeltsch (III A. 78): Nervus facialis fehlt an seinem oberhalb des ovalen Fensters durch Caries eröffneten Kanal vollkommen, sonst eitrig erweicht. Eiterung auch auf diesem Wege fortgeleitet zur hintern

Schädelgrube. Wagenhaeuser (III A. 96 acut): Facialis und Jugularis, mit eitrig zerfallnen Thrombenmassen erfüllt, von Eiter umgeben. Kessel (III B. 9) fand einen Defekt im Canalis Fallopii. Jansen (III B. 65) fand das ganze Labyrinth nekrotisch, cariöse Zerstörungen an den Bogengängen, einen grossen Sequester mit dem Canalis Fallopii freiliegend, ebenso die untere Gehörgangswand. In dem Falle von Grunert und Panse (II A. 14) bestand im Leben keine Gesichtslähmung, und die Sektion zeigte, dass der rechte Facialis- und Acusticusstamm im Eiter schwammen. Katz fand (III A. 90) bei einem acuten Mittelohrkatarrhe nach einer acuten mit Krisis endenden Lungenentzündung, der mit den Erscheinungen einer metastatischen Pneumonie endete, die Paukenschleimhaut bis zum Ostium tympanicum diphtheritisch zerfallen, und über dem Hammer-Ambosgelenke cholestearinartige weisse Massen. Dehiscenzen am Boden der Paukenhöhle und des Gehörgangs, ohne Caries dabei sind nur in dem einen Falle von Bürkner (III B. 22) bei einer chronischen Scharlach-Otorrhoe vorhanden gewesen. — In dem Falle von Burckhardt-Merian (III A. 68) bestand im Warzenfortsatz und Mittelohr ausgedehnte Caries, ein normales Antrum fehlte vollkommen.

Ueber Veränderungen am Canalis caroticus berichten folgende Fälle: Jansen (III B. 67) fand bei einer acuten Mittelohreiterung, bei welcher die Paracentese schleimig-seröse Flüssigkeit entleert hatte, und die Ende der 9. Woche lethal endete: Arachnitis purulenta, linkes Felsenbein an einer Stelle neben dem Sinus cavernosus cariös durchbrochen, den Sinus petrosus inferior thrombosirt, im Mittelohr und Warzenfortsatz Schleimeiter und Granulationen — und die Wände des Canalis caroticus verfärbt und erweicht. Merkel (III B. 55) fand in einem Falle von chronischer Mittelohreiterung nach Masern cariöse Zerstörung der Innenwand des Felsenbeins in grösserer Ausdehnung, Eiter im Warzenfortsatz, Mittelohr und Labyrinth — und am Canalis caroticus ausgedehnte eitrige Infiltration des Knochens. Macewen (III A. 156) fand bei einer chronischen Masernotorrhoe missfarbige Veränderungen und Entzündungen an der Fossa sigmoidea, am Sinus transversus und an der V. jugularis interna, sowie an der Carotis und den beiden Condylarvenen. Vgl. ferner im Kapitel VII 1. die Fälle von Meier und Styx und den Hinweis von Koerner.

Es ist schon oben hervorgehoben, dass nur in 15 Fällen die Ohreiterung nicht zu Caries des Felsenbeines geführt hat. In allen übrigen Fällen ist es zu cariösen Veränderungen in der Knochenunterlage der Mittelohrhöhlenschleimhaut gekommen, in der zuerst die primäre Mittelohreiterung verläuft. Die obige Zusammenstellung der Sektionsbefunde gibt Auskunft sowohl über die Lage der cariösen Veränderungen am Felsenbein als auch über den Verlauf der Mittelohreiterung. Unberücksichtigt blieb hierbei die Ausdehnung der cariösen Veränderungen, die deshalb noch hier eingehender abgehandelt werden soll. Was die Lage der cariösen Ver-

änderungen des Felsenbeins betrifft, so fand ich 51 Notizen in 13 acut und 38 chronisch verlaufenden Fällen, in denen die Caries des Felsenbeins als vorhanden gewesen angegeben ist. Ich glaube nicht fehl zu gehn mit meiner Annahme, dass in diesen Fällen die cariösen Veränderungen nicht sehr ausgedehnt gewesen sind, z. B. nicht zu Perforationen der Felsenbeinwandungen geführt haben, denn sonst würden sie wohl direct als cariöse Perforationen oder als Defecte in der Felsenbeinwand bezeichnet worden sein. Die häufigsten und ausgiebigsten Defecte fanden sich im Sulcus transversus, nämlich 64, und von diesen waren 13 bei acuten und 51 bei chronischen Mittelohreiterungen. Nach diesen kamen 27 cariöse Defecte im Tegmen tympani, 5 bei acuten und 22 bei chronischen Mittelohreiterungen. Nun folgen im grossen Abstande cariöse Defecte des Felsenbeins an 2 Stellen, an der hintern und innern Wand mit 7 Mal und Caries an der Spitze des Felsenbeins mit 6 Mal.

Die Ausdehnung der cariösen Veränderungen am Felsenbein war sehr verschieden. In den Anfangsstadien, in denen sich noch viele Fälle befanden, waren nur an der Sinuswand Gefässlöchererweiterungen und Verfärbung des Knochens zu bemerken; in den vorgerückten Fällen verbreiterten sich die Oeffnungen zu Stecknadelgrösse und über eine mehrere mm im Durchmesser haltende Knochenpartie hinaus. Im Falle Spencer (III A. 51) befand sich im Tegmen tympani und an der inneren Felsenbeinwand je 1 Loch, gross genug, um den Daumen einführen zu können. In dem Falle von Moos (III A. 34) entsprachen der eitrigen Sinusphlebitis durch den ganzen Verlauf des Si. transversus cariöse Zerstörungen des Knochens an der Verbindungsstelle des Schläfen-, Hinterhaupt- und Scheitelbeines sowie im Warzentheil des Schläfenbeines in der Fossa sigmoidea. Wreden (III A. 41) fand bei Sinusphlebitis des Si. cavernosus, petrosus superior u. s. w. ausgedehnte cariöse Zerstörungen am linken Wespen- und Schlätenbein. Nach Stacke (III A. 82) fanden sich nach einem acuten Mittelohrkatarrh cariöse Defecte an der oberen Fläche des Felsenbeins und im Sulcus transversus, gedeckt durch normale Dura, und im Antrum Caries und Lücken nach dem Sulcus transversus und der Fossa glenoidalis hin. Jansen (III A. 148) fand bei einer subacuten Mittelohreiterung eines Diabetikers im Sulcus sigmoideus nahe dem Foramen jugulare einen cariösen Defect, der die Schädelbasis durchbrochen hat und durch einen cariösen Felsenbeindefect mit den Warzenzellen in Verbindung steht, die wie das Mittelohr mit zerfallenen Cholesteatommassen erfüllt sind — und einen Abscess des Atlanto-Occipitalgelenks. Im Falle Macewen (III A. 157) war das Tegmen tympani an 4 Stellen perforirt und cariöse Veränderungen waren an den Knochen aller Sinus und am 1. Halswirbel nachzuweisen. Im Falle Weill (III A. 16) war dagegen keine Felsenbeincaries vorhanden und das Gehirn gesund geblieben — und daneben fand sich ein Abscess um die cariösen Hinterhauptscondylen und die 3 ersten Halswirbel — und 2 retropharyn-

geale Abscesse communicirten durch das Foramen intervertebrale unter dem 2. und 3. Halswirbel mit einem Abscess im Rückenmarkskanale. In 2 Fällen (III A. 26, 156) war der cariöse Defect in der Felsenbeinwand ausgefüllt durch einen gelösten Knochensequester. Im ersten Falle (Heale), fand sich im Sinus transversus ein Knochensequester von Eiter umgeben — ausserdem je ein Abscess im mittlern Lappen des Gross- und Kleinhirns — leider fehlen bei dem Falle, der bei den Todesfällen in Folge von purulenter Infection steht — nähere Angaben über die Beschaffenheit der Hirnsinus. Im 2. Falle (Macewen) war ein Hirnabscess in's Hinterhirn und durch das Tegmen tympani, an dessen Durchbruchstelle noch ein Sequester lag, durchgebrochen — Entzündungen am angrenzenden Gehirn, am Sinus transversus, V. jugularis interna u. s. w.

Wir kommen nun zu den anatomischen Veränderungen im Labyrinthe. Es ergiebt sich bei Durchsicht der Sectionsbefunde, die die stattliche Höhe von 65 Nummern erreicht haben, dass die Veränderungen im Allgemeinen den pathologischen Befunden im Mittelohr und Warzenfortsatz gleichen. Die Entzündungen sind zumeist eitrig, diejenigen ohne Caries viel seltener als die mit Caries. Die cariösen Zerstörungen beschränken sich auf einige kleine Stellen, die zur Perforation kommen, z. B. auf die halbzirkelförmigen Kanäle, häufiger erstrecken sie sich auf weitere Partien, nehmen schliesslich die ganze Schnecke ein und führen zur vollständigen Sequestration derselben. Aus den obigen Sectionsbefunden will ich nur diejenigen herausnehmen und kurz anführen, die so recht die Ausdehnung der Caries im Labyrinth ersehen lassen und dabei recht deutlich den Weg demonstriren, welchen die Eiterung des Ohres einschlägt, um auf die Dura des Felsenbeins und in das Gehirn fortzuschreiten.

Jansen (III A. 150) fand subduralen Abscess an der hintern Felsenbeinwand, eitrig zerfallenen Thrombus im Sinus sigmoideus, dessen Knochenwand cariös durchbrochen war, sodass man direct ins Labyrinth kam, das einen breiten Defect im horizontalen Bogengang hatte. Johnson (III A. chro. 66) fand einfachen Thrombus im Sinus transversus, Eiter in der V. jugularis interna; die Felsenbeininnenwand mehrfach cariös durchbrochen, im Mittelohr Cholesteatom und das Labyrinth desorganisirt. Jacobson (III A. chro. 84) sah einfache Thrombose des Sinus transversus und jauchige Infiltration der V. jugularis interna in einem Falle, bei welchem man von einer Oeffnung über dem ovalen Paukenfenster in einen mit fauligen Granulationsmassen resp. Detritus gefüllten Krater kommt, der den hintern halbzirkelförmigen Kanal, den Vorhof und die Schnecke einnimmt, und der sich durch ein an der obern Wand des Bulbus Venae jugularis befindliches Loch in denselben fortpflanzt. Szenes (III A. 94) berichtet über einen Fall mit Verfärbung des Sinus transversus und der angrenzenden Felsenbeinpartien, bei welchem die

Schnecke sequestirt, das runde Fenster, die Processus pyramidalis und cochlearis ganz fehlen. Allport (III A. acut. 50) fand je 1 cariösen Defekt in der innern und hintern Felsenbeinwand; der erstere führte vom Mittelohre in das Labyrinth und durch Felsenbeinwand und Duradecke hindurch direct in's Gehirn. Stabsarzt Schwarze (III A. 102) fand in einem Falle von nachgewiesen bacterieller Tuberculose des Mittelohrs, Warzenfortsatzes nnd Labyrinths je 1 cariösen Defect am Tegmen tympani und im Sulcus transversus. Szenes (III A. 110) fand bei ausgedehnter Caries des Felsenbeins die macerirte Cochlea im äussern Gehörgang liegend. Sehr interessant ist der Fall von Jansen (III B. 65): Abscess im linken Kleinhirn fistulös durchgebrochen durch eine Fistel in der Dura der hintern Felsenbeinwand, die in der Gegend des untern Bogengangs nekrotisch zerstört ist. Dura hier verfärbt und vom Knochen abgehoben, wie an der Eminentia arcuata. Das ganze Labyrinth nekrotisch, cariöse Zerstörungen an den Bogengängen, ein grosser Sequester mit dem Canalis Fallopii freiliegend, ebenso die vordere untere Gehörgangswand.

In folgenden Fällen liess sich der Weg verfolgen, den die Mittelohreiterung einschlug, um in das Schädelinnere hineinzukommen. Die Eiterung verlief längs der diploetischen Venen des Warzenfortsatzes; 6 Mal: III A. 31. 34. 79. 111. III B. ac. 25. chr. 45; längs der Vena mastoidea; III A. 36. (v. Troeltsch), längs der Venen in der Sutura petroso-squamosa: III A. 62. (Petrenz), längs des Canalis facialis III A. chr. 78 (v. Troeltsch), längs des inneren Gehörgangs 3 Mal chr. III A. 77 (Beck) III B. 26 (Stacke), und Pitt (s. oben S. 22), längs der Aquaeductus Vestibuli III B. 43 (Rohden u. Kretschmann).

Der Uebergang der Mittelohreiterung aus den Räumen des Mittelohrs auf die Hirnsinus und die Dura mater des Gehirns konnte in den beiden Fällen von Schwartze (III A. 57) und Reinhard und Ludewig (III A. 108) nicht nachgewiesen werden.

Die ersten pathologischen Vorgänge, die beim Fortschreiten der Mittelohreiterung auf das Schädelinnere entstehn, betreffen die Dura mater des Felsenbeins, und wo an dem Letzteren Hirnsinus anliegen, die membranöse Aussenwand der Hirnsinus. 8 Mal war die Dura mater des Felsenbeins normal, während die Knochenunterlage verschieden stark cariös zerstört war, ebenso oft war sie mit dem gegenüberliegenden Gehirn festverwachsen, sodass für die Ohreiterung die Brücke von Mittelohr auf das Gehirn hinüber geschaffen war. Bruce (III A. 70 ac.) fand bei eitrig zerfallnem Thrombus im linken Sinus petrosus superior, lateralis und in der V. jugularis int. bis in die Mitte des Halses — Gehirn und Gehirnhäute sowie Dura mater des Felsenbeins nicht verändert. Schwartze (III A. ac. 31) fand mehrfache cariöse Lücken am Felsenbeine, das Tegmen tympani papierdünn, nicht cariös — und die Dura des Felsenbeins gesund Nach Cockle (III A. chr. 83) waren die

an das Felsenbein angrenzenden Partien des Gehirns und seiner Häute nur verfärbt, sonst „gesund“ bei cariösem Durchbruch der Fossa sigmoidea, bei adhärentem festem farblosem Thrombus in Sinus transversus und V. jugularis interna, und bei gangränösen Metastasen in beiden Lungen. In dem schon erwähnten Falle von Jacobson (III A. chr. 84), fand sich ein cariöser Defekt des Tegmen tympani durch gesunde Dura mater des Felsenbeines gedeckt. Hansberg (III A. chr. 154) fand Nekrose des Tegmen antri und Duradecke normal. Zaufal (III B. chr. 10) fand bei cariösem Durchbruch der Aussen- und Innenwand des Warzenfortsatzes festorganisirten Thrombus im Sinus transversus allein — und die Dura des Felsenbeins gesund. Jansen (III B. chr. 86) fand neben kirschkerngrossem Kleinhirnabscess gegenüber einem extraduralen Abscesse und neben grünlich verfärbtem Thrombus im Sinus transversus — die Dura am rechten Felsenbein überall glatt, ohne Eiterauflagerung, ohne Defekt. Im Falle von v. Dusch endlich (III B. ac. 6) fand sich ausgebreitete Caries am Schläfenbein und Sinusphlebitis — und die Dura mater des Felsenbeins nicht erwähnt; vielleicht ist die Annahme nicht unberechtigt, dass sie erwähnt worden wäre, wenn sie pathologische Veränderungen gezeigt hätte.

In den folgenden 9 Fällen war die Dura mater des Felsenbeins mit der Dura des Gehirns verwachsen. In dem Falle Bristowe (III A. zwischen 108 und 109): reine Lateralsinusphlebitis, war die Dura mater am Felsenbeindach verfärbt und in Ausdehnung eines Sixpence abgerissen, an entsprechender Stelle im Knochen ein 2 Linien grosser cariöser Defekt; im Schläfenlappen reichte die eitrige Infiltration bis zum Chiasma und hatte den 3. und 6. Hirnnerv betroffen; ebenso war das Corpus dentatum erweicht. In dem Falle von Thompson (III A. 65) fand sich ein abgekapselter Abscess im Kleinhirn, und die Dura desselben war mit der Dura des Felsenbeins, die durch einen subduralen Abscess an der hintern Seite abgehoben war, verwachsen; sonst keine Meningitis. Pye Smith (III A. 138) fand bei eitrig zerfallnem Thrombus im Sinus transversus und V. jugularis interna, Dura mater, Pia und Gehirn durch circumscripte Entzündung miteinander verwachsen — und einen Abscess im Schläfenlappen über dem Tegmen tympani. In dem Falle von Jansen (III A. 146) bestand jauchig zerfallner Thrombus in den Sinus transversus, petrosus superior und in der V. jugularis interna, Caries am Tegmen tympani, Verwachsung beider harten Hirnhäute an der Stelle, und ein abgekapselter Abscess im Schläfenlappen. Schubert (III B. 30) fand neben einem organisirten Thrombus im Sinus transversus einen eitrig zerfallnen, der durch einen Defekt in knöcherner und membranöser Sinuswand mit dem Eiterherde im Warzenfortsatze in Verbindung war, — die Dura des Gehirns mit der des Felsenbeins verwachsen; beim Ablösen entleerte sich ein nussgrosser Hirnabscess; diffuse Meningitis. Der Fall von v. Tröltsch

(III B. 32) ist schon erwähnt. Hedinger (III B. 35) fand durch einen Thrombus den Sinus transversus und den Bulbus V. jugularis int. und die V. mastoidea vollständig obliterirt — von der Dura mater des Tegmen tympani einige zarte Bindegewebsstränge zur Pia hinübergehen — und die Gehirnhäute ödematös. In dem Falle von Jansen (III B. 78) war der operativ freigelegte Sinus transversus völlig obliterirt, die Dura mit dem Sinus petrosus superior unzertrennbar verwachsen, und ein Abscess in der Kleinhirnhemisphäre vorhanden. In einem andern Falle von Jansen (III B. 84) mit jauchig zerfallnem Thrombus in Sinus transversus und V. jugularis interna war der Schläfenlappen des Gehirns mit der Dura mater am Tegmen tympani festverwachsen — daselbst ein mit jauchigem grünen Eiter erfüllter Abscess durch einen cariösen Defekt im Tegmen tympani in Communication mit der Paukenhöhle.

Der Hedinger'sche Fall mag als Typus einer Spontanheilung von Sinusphlebitis gelten, selbst dann noch, wenn durch Verwachsung der Dura mater des Felsenbeins und des Gehirns der Eiterung im Mittelohr der Weg auf und in das Gehirn geebnet ist. In allen übrigen 7 Fällen lagen jenseits der Verwachsung beider harten Hirnhäute central im Gehirn Abscesse, je 2 im Kleinhirn, und als Hirnabscesse nicht näher lokalisirt, 3 im Schläfenlappen. Die Eiterung, die zur Abscessbildung führte, konnte nicht central im Verwachsungsstrange zwischen den beiden Hirnhäuten als gelber Strich erkannt und verfolgt werden, der sich etwa direct auf die Oberfläche des Gehirns fortgesetzt und dort verbreitert hätte. Die Abscesse lagen jenseits der Hirnwände und ganz oberflächlich. Die zur Gewebsvereiterung führenden Mikroorganismen hatten die Brücke zwischen Felsenbein und Gehirnoberfläche ohne eine Spur zu hinterlassen passirt, erst in den Marktheilen des Gehirns Halt gemacht und hier zur Abscessbildung geführt. Nicht ohne Einfluss auf die Lokalisation derselben scheint der grössere Gefässreichthum des Marklagers des Gehirns vor dem der Gehirnrinde zu sein.

Nur 4 Mal war die Dura mater am Felsenbein so festsitzend, dass sie schwer abgezogen werden konnte. Der Schutz, den die Verdickung der Knochenhaut der von der Innenhöhle des Knochens hervordrängenden centralen Eiterung, die vielleicht bereits zu cariösen Zerstörungen des harten Knochens geführt hat, bieten kann, und zweifellos in manchen Fällen, die nicht zur Sektion kommen, bietet, ist hiernach leider nur ein seltenes Vorkommniss. Fälle mit cariösem Defekte an dem Sulcus transversus, die gelegentlich der Warzenfortsatzaufmeisslung aufgedeckt zu werden pflegen, mit und ohne entzündliche Mitbetheiligung und Verdickung der membranösen Sinuswand, sowie ohne jede Veränderung des normalen Blutdurchflusses durch den Sinus sind heutzutage nicht selten mehr — und gelangen öfters, als es der Operateur selbst erwartet hatte, ohne jede Störung des Verlaufs zur Heilung.

Der niedrigste und erste Grad der entzündlichen Veränderung des Dura mater des Felsenbeins ist eine leichte Verfärbung derselben. In meiner Statistik fand sich diese entzündliche Verfärbung allgemein als Verfärbung des Felsenbeins: 16 Mal (ac. 1, chr. 15); als solche am Tegmen tympani 3 Mal chr.; als Verfärbung der Dura mater am Sinus transversus 11 Mal chr., zusammen 30 Mal (nur 1 Mal acut). An diesen entzündlich verfärbten Stellen werden die Leichenveränderungen zuerst und am deutlichsten auftreten. Hiermit hängt es zusammen, dass zuzumal am Sinus transversus die Verfärbung direct als grünliche bezeichnet ist.

Im weiteren Verlaufe kommt es zur entzündlichen Schwellung und Aufweichung der Dura mater. Dieser Grad war angegeben 2 Mal chronisch am Felsenbein im Allgemeinen, 46 Mal an der membranösen Wandung des Sinus transversus (6 ac., 40 ch.), und 4 Mal an der Wandung der V. jugularis interna, zusammen in 52 Fällen, 7 acuten und 45 chronischen. Mehrere Male war es zu Blutungen in die Gefässwandung gekommen.

Nach den klinischen Erscheinungen der mit acuten Hirnreizungserscheinungen verlaufenden, nicht so seltenen Mittelohreiterungen zu urtheilen, kommen die bisher beschriebenen entzündlichen Veränderungen an der Dura des Felsenbeines auch in denjenigen Fällen vor, die schliesslich noch zur Heilung verlaufen; wir dürfen deshalb annehmen, dass sie vollkommen rückbildungsfähig sind. In den andern, fortschreitenden Fällen kommt es zur vermehrten Einwanderung von Eiterkörperchen und zur eitrigen Infiltration. Diese fand sich 19 Mal an der Dura des Felsenbeins im Allgemeinen (4 ac., 15 chr.); an der Spitze des Felsenbeins 4 Mal chr., zusammen 23 Mal (4 ac., 19 chr.). Weiter geht die eitrige Infiltration durch die ganze Dicke der Hirnhaut hindurch und zeigt sich an der bisher glatten, glänzenden, dann mehr entzündlich erweichten und verdickten Innenoberfläche als eitriger Belag. Derselbe ist rein fibrinös in den mehr schleimig-eitrigen Mittelohreiterungen, rein eitrig bei den rein eitrigen Formen und mehr seropurulent bei den foudroyant verlaufenden septischen Formen der acuten Mittelohreiterungen. Von dieser Zusammensetzung hängt es ab, ob das eitrige Exsudat der Hirnhaut mehr oder weniger fest aufsitzt, sodass es leichter oder schwerer mit dem Messer abgestreift oder mit dem Wasserstrahle abgespült werden kann. Ein solcher eitriger Belag der Dura mater des Felsenbeins fand sich in 7 chronischen Fällen.

Häufig kommt es in diesem Stadium der Eiterung zur Ansammlung eines eitrigen Exsudats zwischen Dura mater des Felsenbeins und dem Felsenbeine selbst, zu sogenannten extraduralen Abscessen. Ich fand solche extraduralen Abscesse im Ganzen 60 Mal, und zwar 11 bei acuten und 49 bei chronischen Mittelohreiterungen. 7 Mal waren sie angegeben ohne nähere Bezeichnung des Sitzes (2 ac., 5 chr.). In

1 chronischen Falle sass er an der vorderen und oberen Felsenbeinwand. In 27 Fällen (4 ac., 23 chr.) sassen die Abscesse an der hintern Felsenbeinwand, 12 Mal (2 ac., 10 chr.) befanden sich die subduralen Abscesse allein am Tegmen tympani. Subduralabscesse in der Fossa sigmoidea, die eine Eiterung um den Sinus transversus darstellen, fanden sich 12 Mal (2 ac., 10 chr.). In dem acuten Falle von Frank Allport (III B 52) fand sich neben eitrigem Thrombus in Sinus transversus und longitudinalis superior, eitrigem Belag des Stirn- und Schläfenlappens, cariösem Defekte im Sulcus transversus — ein Subduralabscess in der vorderen Scheitelgegend an der Fossa Rolando.

Darnach sind die subduralen Abscesse an der hinteren Felsenbeinwand über noch ein Mal so häufig als diejenigen am Tegmen tympani, entsprechend den cariösen Veränderungen des Knochens an beiden Stellen; und die subduralen Abscesse am Tegmen tympani kommen ebenso häufig vor als diejenigen im Sulcus transversus. Concentrirt sich die entzündliche Infiltration und eitrige Erweichung auf eine circumscripte Stelle in der Dura des Felsenbeins, so kommt es zu eitrigem Durchbruch derselben, so dass nunmehr der Eiter aus Mittelohr und Warzenfortsatz direct in das Schädelinnere oder in die an dem Felsenbein anliegenden Hirnsinus und in die V. jugularis interna eindringen kann. Die Grösse solcher Defecte variirt nicht weniger als ihre Lage. Um ein rechtes Bild über die Verschiedenheit dieser Veränderungen zu geben, bleibt nichts übrig, als die eclatantesten Fälle aufzuführen. Ich beginne mit denjenigen 6 Fällen, die durch einen cariösen Defect im Felsenbein und eine Perforation in der Dura desselben direct aus dem Mittelohre in das Schädelinnere führen. Sédillot (III A. chr. 17) fand neben zwei Abscessen im Grosshirn und einem im Kleinhirn — neben grossen cariösen Zerstörungen im Mittelohr — nach dem Gehirn zu Felsenbein und Dura mater oben und innen vor dem inneren Gehörgang durchbrochen. Le Maistre (III A. ac. 15) fand die Entzündung vom Felsenbein an einer Stelle direct durch die Dura auf das Gehirn fortgeleitet und lokal geblieben. Hertzog (III A. chr. 133) berichtet über einen Fall aus der Schwartze'schen Klinik: Durch einen erbsengrossen Defect in knöcherner und membranöser Sinuswand und einen gleichgrossen an der Warzenfortsatzinnenwand communicirte das Antrum mastoideum mit dem Sinus transversus — und nach vorne hiervon communicirte auch durch zwei kleine Fisteln das Mittelohr mit der mittlern Schädelgrube. In dem Falle von Jansen (III A. chr. 148) war im Sulcus sigmoideus nahe dem Foramen jugulare ein cariöser Defect, der die Schädelbasis durchbrochen hat und durch einen cariösen Defect im Felsenbein mit den Warzenzellen in Verbindung steht, die wie das Mittelohr mit zerfallnen Thrombenmassen gefüllt sind. In dem schon erwähnten Falle von Allport (III B. ac. 50) fand sich ein cariöser Defekt an der hinteren Wand des Warzenfortsatzes, und ein zweiter

an der Innenwand des Felsenbeins führte vom Mittelohr und Labyrinth direct in's Gehirn. In dem Falle von Rifky Hassan (III A. chr. 67) war die Dura verfärbt und erweicht um eine kleine Oeffnung, die durch das cariöse Felsenbein in das eitererfüllte Mittelohr hineinführte. In den zwei Fällen von Jansen (III B. 65 und 84) führte eine Fistel vom Mittelohr durch den Felsenbeinknochen und durch die Dura mater desselben hindurch direct in einen Hirnabscess. Der erste Fall ist bereits gelegentlich der anatomischen Veränderungen im Labyrinth, der zweite Fall gelegentlich der Verwachsungen der Dura mater des Felsenbeins mit der Pia des Gehirns angeführt.

In noch anderen Fällen führte die Fistel in dem Felsenbein ausserdem in einen Hirnsinus oder erst durch einen solchen in einen Hirnabscess hinein.

Es würde anatomisch richtiger sein, hier abzubrechen und nunmehr erst die anatomischen Veränderungen der Hirnsinus anzuschliessen und zu verfolgen, weil sie dem pimären Eiterherde im Mittelohre näher liegen und zeitlich früher in Mitleidenschaft gezogen werden. Aber ich will trotzdem die weiteren Veränderungen am Gehirn und an seinen Häuten, sowie am Rückenmarke, deren es nur wenige sind, gleich hier verfolgen, um später besser an die Veränderungen der intracraniell gelegnen Hirnsinus diejenigen der extracraniell gelegnen Venen anschliessen zu können.

In den folgenden drei Fällen führte eine Fistel aus dem Mittelohre durch Felsenbeinwand und Duradecke zuerst in einen Hirnsinus und dann weiter in einen Hirnabscess. Heusinger (III B. chr. 5) fand im Felsenbein eine cariöse Oeffnung, die in zwei Hirnabscesse führte und eine zweite, die in den Sinus transversus direct hineinführte, der von der Einmündungsstelle des Sinus petrosus superior bis zum Foramen jugulare durch einen festen Thrombus geschlossen war. Moos (III B. chr. 44) konnte in seinem Falle mit der Sonde durch eine Fistel in der äussern Gehörgangswand in Folge Durchbruchs von Cholesteatom des Warzenfortsatzes bis in den Sinus transversus hineinkommen. Er fand ausser einer cariösen Lücke in der Sutura petrosa squamosa am Tegmen tympani, septischen Thrombose im Bulbus V. jugularis internae, Thrombose des Sinus semicircularis mit Perforation der hinteren Wand desselben, dann eine Perforation über dem Sinus und eine Communication mit einem jauchigen Kleinhirnabscess. Frank Allport (III B. chr. 49) konnte in einem Falle mit ausgedehnten cariösen Defekten aussen und innen am Felsenbein und an der Schuppe bis zum Jochbogen, vom Warzenfortsatz durch eine cariöse Lücke im Sulcus transversus in den gleichnamigen Sinus und von diesem in die Schädelhöhle hineinkommen. Im Fall Jansen (III B. 61) führte von dem isolirt afficirten Sinus petrosus superior, der einen stinkenden Thrombus enthielt, eine Fistel durch seine Innenwand direct in einen Kleinhirn-

abscess, und eine zweite Fistel in seiner Aussenwand, die durch einen Knochensequester ausgefüllt war, in den Warzenfortsatz. Im Falle Macewen (III A. chr. 156) fand sich ein Hirnabscess, der in das Hinterhirn und durch das Tegmen tympani, an dessen Durchgangsstelle noch ein Sequester lag, durchgebrochen war, Hirnerweichung in der Umgebung mit Venenthrombose; Entzündung und Verfärbung in der Fossa sigmoidea, am Sinus und an der V. jugularis interna.

Im Anschluss an diesen letzten Fall möchte ich mich mit der alten Lehre von Avicenna uud Bonetus, dass bei Hirnabscess und Felsenbeincaries der Hirnabscess das Primäre sei und sich erst sekundär einen Ausweg durch das Felsenbein suche, ganz kurz beschäftigen. Die Itardsche Lehre von der primitiven Cerebralotorrhoe ist längst durch die Arbeiten von Abercrombie und Lebert abgethan. Der vorstehende Fall fällt scheinbar unter die Rubrik dieser alten Lehre, die durch den Fall von Berndgen von Fortleitung eines entzündlichen Prozesses vom Gehirn nach der Paukenhöhle bei einem Patienten mit einfachem Mittelohrkatarrh (M. f. O. 1877 No. 3) wieder neubegründet zu sein schien. Als Erscheinungen traten erst am Tage vor dem Tode Kopfschmerzen und noch später erst Convulsionen der gleichseitigen Körperhälfte und rasch zunehmenden Sopor ein. Die Sektion ergab: abgekapselter Abscess in der Kleinhirnhemisphäre nach aussen durchgebrochen; Dura mater der Fossa bis zur obern Fläche der Pyramide hinüber stark hyperämisch und deutlich verdickt. Die hierselbst befindliche Grenznaht zwischen Schuppe und Felsentheil des Schläfenbeins war noch sehr deutlich entwickelt vorhanden, ja sogar der Fortsatz der Dura mater, welcher beim Kinde durch die Fissura petrosa squamosa zur Paukenhöhle tritt, bei Erwachsenen jedoch mit der Spalte selbst immer undeutlicher wird, war noch vollkommen deutlich erkennbar. In der nächsten Umgebung dieser Spalte war die Dura mater besonders injicirt und verdickt; Tegmen tympani gesund, im Mittelohr nur leichte Schwellung und eine geringe Menge eines äusserst zähen katarrhalischen Secrets. Die Annahme Berndgen's, dass die circumscripte abscedirende Encephalitis das Primäre, die entzündliche Reizung der Dura mater das Secundäre war, und dass erst von hier aus eine Fortleitung des entzündlichen Prozesses nach dem Mittelohr hin stattgefunden hat — ist falsch.

Ich habe oben nachgewiesen, dass die nicht metastatischen Hirnabscesse nach Mittelohreiterung sich stets jenseits einer Brücke gebildet haben, die im allmählichen Verlaufe der Eiterung durch circumscripte Verwachsung der Dura mater des Felsenbeins, der Pia mater des Gehirns und dem Gehirn selbst zu Stande gekommen ist. Das eine sichere Zeichen hierfür ist die chronisch entzündliche Verdickung der Brückenpartie sowohl aussen an der Dura des Felsenbeins als innen an der Hirnoberfläche. In dem Berndgen'schen Falle wie in dem von Macewen war dieser Befund vorhanden. Dann muss eine allgemeine

Meningitis fehlen, weil sich die Eiterung nach Perforation der Dura mater des Felsenbeins nicht frei in den Arachnoidalraum des Schädels ergiessen kann, wie das der Fall ist, wenn keine Verwachsung zwischen Felsenbein und Gehirn besteht. In dem Berndgen'schen Falle wie in dem von Macewen fand sich nur eine circumscripte Erweichung der an den Hirnabscess angrenzenden Kleinhirnpartie. Das ist also sicher, dass sich der Hirnabscess erst secundär im Gehirn nach der primären Mittelohreiterung gebildet hat. Aber das ist ferner ebenso richtig und sicher, dass der sekundäre Hirnabscess sich rückwärts auf demselben Wege durch das Mittelohr nach aussen zu öffnen strebt. Der anfangs kleine Hirnabcess vergrössert sich durch die Einwirkung der Mikroorganismen auf seine Umgebung langsam und wahrscheinlich doch am Meisten in der Richtung des geringsten Widerstandes. Er wird schliesslich durchbrechen — nach innen in die Innenhöhlen des Gehirns — nach aussen durch die Dura in den Arachnoidalraum des Schädels. Beides kann auch zusammen vorkommen. Der Weg nach aussen durch die Durabrücke zwischen Gehirn und Felsenbein ist eigentlich leichter zu finden und mehr vorbereitet durch den Einfluss der Mikroorganismen, die sie schon einmal passirt haben, und man müsste deshalb annehmen, dass er häufiger gefunden werden müsste, auch bei der Sektion, als derjenige, der zum Durchbruch in die Innenhöhlen des Schädels führt. Auf diesem Wege könnte auch eine Spontanausheilung eines sekundären otogenen Hirnabscesses zu Stande kommen. Es war mir nur daran gelegen, auf Grund statistischer anatomischer Befunde nachzuweisen, dass die alte Lehre wenigstens in ihrem zweiten Theile, wonach sich der Hirnabscess einen Ausweg durch das Felsenbein suche, doch nicht so ganz unbegründet gewesen ist.

Die Veränderungen an den Gehirnhäuten und an dem Gehirn müssten eigentlich in der Rubrik der Complicationen abgehandelt werden, da sie nicht direct zum Krankheitsbilde der Sinusphlebitis ohne und mit Metastasen (Pyämie) gehören. Aber sie kommen so häufig vor, dass reine uncomplicirte Fälle von otogener Sinusphlebitis und Pyämie in der Minderzahl sind. Damit mag begründet sein, dass sie an dieser Stelle und so ausführlich aufgeführt werden.

Gesund waren die Hirnhäute nur in 35 Fällen (7 ac., 28 chr.). Bemerkenswerth ist, dass die otogene Sinusphlebitis mit Metastasen sich der Zahl nach hierin von derjenigen ohne Metastasen nicht wesentlich unterscheidet, sodass nach dieser Richtung hin beide Affektionen als gleichgefährlich betrachtet werden müssen. In den meisten Fällen geht die Eiterung vom Mittelrohr direct auf die Gehirnhaut über und verbreitet sich von der kleinen Uebergangsstelle mehr oder weniger über die Nachbarschaft am Schläfenlappen, am Kleinhirn an der Basis und über die Convexität und weiter auch auf die ohrgesunde Seite und schliesslich über das ganze Gehirn. Ueber die Ausdehnung der

Hirnhautentzündung gibt die Statistik folgenden Aufschluss. In 19 Fällen war die Meningitis nur eine einseitige und beschränkte sich auf die Nachbarschaft des Felsenbeins und des gegenüberliegenden Gross- und Kleinhirnabschnittes. Viel häufiger, 47 Mal (16 ac., 31 chr.), war die Meningitis nicht beschränkt geblieben, sondern hatte sich weithin ausgedehnt und war eine universelle geworden von der Basis bis zur Mitte des Schädeldachs, vom Stirnlappen bis zum Foramen magnum des Schädels hinunter. 4 Mal war sie selbst auf das Rückenmark übergegangen. Ich will diese letzten Fälle hier kurz anführen, um wieder ein Bild über die Grösse der Ausdehnung zu geben. In dem 1. Falle von Macewen (III B. chr. 59) war Eiterung um Gehirn und Rückenmark im ganzen Kanale, der Eiter war von der obern Fläche des Felsenbeins am Knochen hinab und auf die andere Seite hinüber und durch das Foramen magnum in den Canalis spinalis hinübergegangen. Im folgenden Falle ist die Eiterung nur kurz als Meningitis cerebralis et spinalis angegeben, dabei fand sich Eiter im 4. Ventrikel. In dem Falle von Jansen (III B. ac. 69) war das Hirn blutreich, die Pia an der Convexität nur ödematös, die Basis des Gehirns und das Foramen magnum mit Eitermassen bedeckt, und diffuse fibrinöseitrige Cerebrospinalmeningitis. Homén (III B. chr. 71) fand die Pia der Basis und der Convexität eitrig infiltrirt, in den Seitenventrikeln eine seropurulente Flüssigkeit und den Arachnoidalraum des Rückenmarks mit Eiter gefüllt. Weill (III A. chr. 16) dagegen fand bei einfacher nicht cariöser chronischer Mittelohreiterung normalen Hirnbefund und bei eitrig erweichtem Thrombus in beiden Sinus transversi und in der V. jugularis interna durch die V. axillaris hindurch bis zur subclavia — Abscess um die cariösen Hinterhauptscondylen und die 3 ersten Halswirbel, und 2 retropharyngeale Abscesse communicirend durch das Foramen intervertebrale unter 2. und 3. Halswirbel mit einem Abscesse im Rückenmarkskanale. Allen (III A. chr. 69) fand neben einem centralen Schläfenlappenabscess oberhalb des Tegmen tympani — das Rückenmark in der obern Hälfte des Cervicaltheils abnorm fest, in der untern und in der obern Hälfte des Dorsaltheils erweicht, beim Schnitt vorquellend und namentlich hinten mit den Häuten verwachsen. Das Exsudat war zumeist ein rein eitriges; ein mehr hämorrhagisches 4 Mal (III B. 60..55. 57. 66), ein seröspurulentes in dem Falle von Roosa (III A. ac. 104): in den Maschen der Pia besonders an der Hirnbasis war eine fibropurulente Exsudation sichtbar, die sich nach vorn bis an die rechte Hemisphäre erstreckte und mehr seropurulent zeigte.

Die Entzündung setzt sich dann auf die Pia fort und macht hier dieselben Stadien durch: zuerst leichte Injection, dann leichte Trübung, die sich in- und extensiv verbreitert, dann eitrige Infiltration und reine eitrige Exsudation. Einfache Injection und leichte Trübung der Pia fanden sich 11 Mal (2 ac., 9 chr.); eitrige Infiltration an der Basis in

5 chronischen Fällen; eitriger Belag der Pia von der Convexität beider Grosshirnhälften und des Kleinhirns bei einfach grauem halbweissen Thrombus im Sinus transversus in dem Falle von Heiberg (III A. chr. 123).

Ist das Exsudat copiös, kann es auf die benachbarten Nerven drücken und Reizungs- und Lähmungserscheinungen in ihren Bahnen hervorrufen. Beck (III A. ac. 33) constatirte Lähmungserscheinungen des Hypoglossus, später Aphonie, Lähmung der Kehlkopf- und Schlundmuskeln, Entfernung des Unterkiefers vom Oberkiefer unmöglich, beim Auskultiren rechts keine, links nur unvollkommne Athmungsgeräusche hörbar und fand im Foramen jugulare die Nn. glossopharyng., vagus, recurr. Willis., sowie hypoglossus. im Foramen condyloid. zusammengedrückt und dort ihre Nervenröhren in beginnender fettiger Entartung. Kessel (III B. chr. 9) fand auch den N. hypoglossus im Foramen condyloid. ant. ganz von Eiter umgeben; die vorhandenen Schlingbeschwerden waren aber Folge deutlicher Hervorwölbung der hinteren Rachenwand durch einen Senkungsabscess, der vor der Wirbelsäule bis in die Höhe der Epiglottis hinunterreichte. In dem Falle von Schwartze (III A. chr. 72) war das Ganglion Gasseri beiderseits eitrig infiltrirt; bei Hoppe (III B. chr. 11) war um das gleichseitige Ganglion Gasseri eitriges Exsudat; ebenso war bei Jansen (III B. chr. 66) der rechte Gehörnerv und Ganglion Gasseri eitrig infiltrirt — aber Symptome einer V.-Affektion sind nicht in der Krankengeschichte angegeben.

Ueber einen etwaigen Druck von Eiter auf Nn. acusticus und facialis in dem Verlaufe des innern Gehörganges oder im Verlaufe vom centralen Ursprung bis dorthin ist keine Beobachtung gemacht. Nur in dem Falle von Jansen (III B. chr. 77) bestand Eiterung im Acusticus und Facialis. Es hatte auch Gesichtslähmung bestanden, und Patientin C. vom Scheitel meist nach rechts gehört, fis 4 auf der gesunden Seite stark herabgesetzt. Flüstersprache am Ohre (3). Aber die cariösen Veränderungen im Labyrinth waren der Art, dass schon durch diese allein die Entstehung von Taubheit und Gesichtslähmung erklärt werden konnte.

Merkel fand (III A. ac. 137) neben allgemeiner Leptomeningitis die Venen der Pia des Temporallappens beiderseits thrombosirt. 3 Mal waren die Gehirnhäute ödematös (s. Sektionsbefunde), und im Falle von Bull (III A. chr. 88) waren sie besonders an der Basis mit zerstreuten punktförmigen Ekchymosen besetzt.

In 53 Fällen hörten mit diesen Veränderungen der Pia die intercraniellen Folgeerkrankungen der Mittelohreiterungen mit Sinusphlebitis auf, und blieb das Gehirn selbst gesund, und zwar in 10 acuten und 43 chronischen Fällen. In andern Fällen ergriffen die Veränderungen nicht nur die Hirnoberfläche, die Gehirnsubstanz in Gestalt von circumscripten Vereiterungen, sondern sie führten auch zur Exsudation in die

Ventrikel des Gehirns. Das oberflächlichste und erste Symptom war eine Verfärbung der Hirnsubstanz, die mehr oder weniger in die Tiefe gedrungen war; dieselbe fand sich 27 Mal, (2 ac., 25 chr.). Hämorrhagien im Gehirn fanden sich 9 Mal, (3 ac., 6 chr.) darunter 1 Mal im Kleinhirn. Drang die Entzündung tiefer in die Gehirnsubstanz ein, kam es zur oberflächlichen Erweichung, im Ganzen 10 Mal. Eine oberflächliche eitrige Erweichung des Kleinhirns fand sich in den 4 Fällen (III A. chr. 37. 41. 116. 117) von Schwartze, Wreden, und in 2 von Ludewig aus der Schwartze'schen Klinik. Hydrocephalus internus fand sich in den 3 chronischen Fällen (III A. 78; III B. 2. 26) von v. Troeltsch, Lebert, und Stacke aus der Würzburger Klinik. Hydrocephalus intern. und extern. constatirte Burckhardt-Merian (III A. chr. 68) neben Meningitis tuberculosa und ausgedehnten cariösen Zerstörungen am Felsenbein bei einem Zweijährigen. Trübes Serum in beiden Seitenventrikeln fand sich in den 3 chronischen Fällen (III A. 62, zugleich mit Hämorrhagien, und 117 und III B. 71) von Petrenz, Ludewig und Homén. In 3 Fällen fand sich reiner Eiter in den Seitenventrikeln, in den Fällen (III A. 117; III B. 49. 57) von Ludewig, Frank Allport und Panse. Eiter im IV. Ventrikel wurde in den 3 chronischen Fällen (III A. 78 und III B. 57. 60) von v. Troeltsch, Panse und Macewen nachgewiesen.

Von grosser praktischer Wichtigkeit sind diejenigen sekundären Veränderungen in der Gehirnsubstanz, die sich als circumscripte Vereiterungen, als Hirnabscesse darstellen. Es mehren sich in erfreulicher Weise die Publikationen, in denen über Heilungen solcher otogener Hirnabscesse berichtet wird. Es fanden sich 29 Abscesse im Grosshirn (5 ac., 24 chr.). Von diesen 29 Grosshirnabscessen sassen nicht weniger wie 18 im Schläfenlappen der ohrkranken Seite. Im Kleinhirn fanden sich ebenfalls 18 Abscese (4 ac., 14 chr.). 2 Hirnabscesse fanden sich in folgenden 3 chronischen Fällen: Reinhard und Ludewig (III A. 107) fanden einen hühnereigrossen Abscess im Kleinhirn und einen zweiten etwa erbsengrossen im rechten Schläfenlappen. Der Fall Heusinger (III B. 5) ist erst bei Gelegenheit der fistulösen Verbindung zwischen Mittelohr und Warzenfortsatz einerseits und Hirnsinus und Hirnabscess andererseits erwähnt. Im Falle Poulsen (III B. 75) fanden sich 2 Hirnabscesse bei missfarbiger Dura am Felsenbein. 4 Hirnabscesse sogar fand Scheild (III B. 72): 3 erbsengrosse in der Hirnrinde und einen vierten im rechten Corpus striatum, das angrenzende Felsenbein war cariös und eitrig infiltrirt, die angrenzenden Theile des Kleinhirns und der Medulla oblongata mit Eiter bedeckt. In dem bereits angeführten Fall von Sédillot (III A. chr. 17) mit je 1 Abscess in beiden Grosshirnhemisphären und mitten im Kleinhirn war der Abscess in der ohrkranken Grosshirnhemisphäre abgekapselt und nach aussen durchgebrochen, der 2. in der ohrgesunden Grosshirnseite hing mit dem Seitenventrikel zusammen, und der Abscess im Kleinhirn sass central

und war nicht abgekapselt. Die Grösse der Abscesse schwankte sehr bedeutend, sie wurde als erbsengross, häufiger wallnuss- und eigross, selbst apfelgross bezeichnet, und in dem Falle von Ludewig (III A. 113) nahm der nicht abgekapselte Abscess fast den einen ganzen Schläfenlappen ein. Die nähern Angaben über ihre Lage waren zumeist ungenügend. Einige Male wurden sie als oberflächlich, häufiger als central, zumeist aber allgemein als „im Gehirn" bezeichnet.

Was ihre Genese betrifft, konnten wegen Ungenauigkeit oder Kürze der Notizen 8 Fälle nicht berücksichtigt werden: III A. 48, 105, 118, 160, III B. 14, 48, 80, 85; für alle übrigen Fälle konnte der Nachweis erbracht werden, dass die Fortleitung der Mittelohreiterung bis in's Gehirn zur Abscessbildung per continuitatem stattgefunden hat. Die Eiterung in Mittelohr- und Warzenfortsatzhöhle war durch den Knochen hindurch auf die Dura des Felsenbeins, auf die Oberfläche des Gehirns und in Letzteres selbst hinein weitergegangen. Es zeigten sich an der Dura des Felsenbeins dieselben entzündlichen und eitrigen Veränderungen wie an der gegenüberliegenden Dura des Gehirns: Von der einfachen Hyperämie und Injection, bis zur eitrigen Infiltration und circumscripten Meningitis, leichte und feste Verklebungen, kleine und ausgebreitete zwischen beiden Duren oder noch weiter mit der Pia und der Hirnoberfläche selbst. Von den wenigen Fällen, die allerdings nur auf den ersten Blick gegen diesen directen Zusammenhang von primärer Mittelohreiterung und secundärem otogenen Hirnabscesse zu sprechen scheinen, will ich nur den Fall von Kipp (III B. 23) etwas eingehender behandeln, wobei sich im Gegentheil eine weitere Bestätigung des directen Zusammenhangs ergeben wird. Kipp hält den Fall selbst für besonders interessant wegen der Combination von Phlebitis des Sinus transversus mit Abscess im Mittellappen des Grosshirns und kann über die Wege, auf denen sich die Entzündung von dem Schläfenbein in die Gehirnsubstanz und in den Sinus ausbreitete, keine bestimmte Auskunft geben. Die membranöse Aussenwand des Sinus, der einen eitrig zerfallnen Thrombus enthielt, zeigte ungefähr in der Mitte desselben eine kleine Perforation. Der Sulcus sigmoideus war normal. Der hühnereigrosse Schläfenlappenabscess lag ganz oberflächlich und seine untere auf dem Felsenbein aufliegende Wand war dünn und missfarbig. Er war erst beim Herausnehmen des Gehirns geborsten, der Subarachnoidalraum enthielt keine Flüssigkeit und die Dura mater über dem Tegmen tympani und antri mastoidei war von hellgrauer Farbe, aber nicht verdickt oder ulcerirt; auch war das Dach der Paukenhöhle gesund. Also makroskopisch normaler Befund an der Oberfläche des Felsenbeins und ein centraler Schläfenlappenabscess, ohne Verbindung mit einander! Eine mehrwöchentliche Maceration des Knochens in verdünntem Alkohol zeigten aber das Tegmen tympani und antri und eine Stelle im Sulcus sigmoideus hellblauröthlich verfärbt, die „missfarbigen Stellen waren nicht er-

weicht". Darnach ergaben sich doch die makroskopisch normalen Stellen, denen gegenüber es zu Eiterung im Gehirn und Sinusphlebitis in der Fossa sigmoidea gekommen war, als verändert zu erkennen, freilich ohne cariöse Einschmelzung. Aber wir wissen aus andern Fällen, dass die Knochenvenen im Felsenbein, die in die Duradecke desselben führen, die die Eiterung und Phlebitis einleitenden Mikroorganismen ganz allein bringen und verbreiten können, ohne dass es zu Caries der Knochennachbarschaft zu kommen braucht. Jenseits des Felsenbeins kommt es zur Entzündung, Erweichung und Perforation der Sinuswand in der Fossa sigmoidea, zum subduralen Abscesse aussen und zur Sinusphlebitis innen, so auch in diesem Falle. Für die Entstehung des Schläfenlappenascesses müssen wir für die betheiligten Partien des Tegmen tympani und der gegenüberliegenden Oberfläche des Schläfenlappens jene Brücke wieder annehmen, die sich oben in mehreren Fällen als vorhanden erwiesen hat; jenseits derselben in der weissen Substanz des Gehirns war es zum Abscess gekommen, der durch allmähliche Zunahme sich der Hirnoberfläche wieder ganz genähert hatte. Das kleine, lose fibrinöse Exsudat zwischen Dura des Felsenbeins und Schläfenlappens war gelegentlich Herausnahme des Gehirns eingerissen; ein Substanzverlust oder eine Farbendifferenz am Felsenbein brauchte auch gar nicht vorhanden zu sein. Die anatomischen Veränderungen am Felsenbein, die zur Sinusphlebitis und zum Hirnabscess führten, waren nur feiner als dass sie makroskopisch gesehen werden konnten, aber sie waren doch für diesen Fall nur an den allein fraglichen Stellen vorhanden.

Eigenthümlich bleibt die bisher unaufgeklärte Ursache, warum sich die otogenen Hirnabscesse nicht gleich in der Hirnoberfläche entwickeln, sondern erst jenseits der grauen Substanz des Gehirns. Vielleicht hängt das ebenso mit den Circulationsverhältnissen des Gehirns zusammen, wie sie im lezten Falle Kipp an der hintern Felsenbeinwand in der Fossa sigmoidea bestanden haben. Auch hier war es erst jenseits der die Gefässerweiterung und die Emigration der weissen Blutkörperchen aus den inficirten Knochengefässen verhindernden festen Knochensubstanz zur eitrigen Erweichung der weichen Sinuswand und weiter zur eitrigen Sinusphlebitis gekommen.

Ganz auffällig war die Häufigkeit der Hirnabscesse bei denjenigen Fällen von otogener Sinusphlebitis, die nicht zur metastasirenden Pyämie führten. Ich fand in 171 Fällen von metastasirender Pyämie nur 19 Mal Hirnabscesse = 11,1 % und in 88 Fällen von Sinusphlebitis ohne Metastasen 29 Mal Hirnabscesse = 33 %. In gleichem Verhältniss hierzu fand sich die Sinusphlebitis complicirt mit Meningitis und Hirnabscess in 171 Fällen mit Metastasen 10 Mal = 5,8 % und in 88 Fällen ohne Metastasen 13 Mal = 14,8 %. Aber Hirnabscesse allein fanden sich in 171 Fällen

mit metastasirender Pyämie 18 Mal = 10,5 % gegen 12 Fälle unter 88 Fällen von Sinusphlebitis ohne Metastasen = 13,6 %. Aufschluss hierüber giebt die folgende Betrachtung.

Ich fand die Sinusphlebitis allein bei der metastasirenden Form der Pyämie fast noch einmal so oft, als bei der Sinusphlebitis ohne Metastasen, nämlich 96 Mal in 171 Fällen der ersteren Art = 57,3 % gegen 26 Mal in 88 Fällen der zweiten Art = 29,5 %. Die Sinusphlebitis ohne Metastasen war fast noch einmal so häufig mit Meningitis verbunden als die metastasirende Sinusphlebitis: nämlich 35 Mal in 88 Fällen = 39,8 % gegen 35 Mal in 171 Fällen = 20,5 %. Endlich fand sich die Sinusphlebitis ohne Metastasen fast 3 Mal so oft mit Meningitis und Hirnabscess verbunden als die metastasirende Sinusphlebitis: nämlich 13 Mal in 88 Fällen — 14,8 % gegen 10 Mal in 171 Fällen = 5,8 %. Auf Grund dieser statistischen Erhebungen müssen wir Folgendes annehmen. Die metastatische Pyämie nach otogener Sinusphlebitis ergiebt in weit mehr als der Hälfte der Fälle nur Veränderungen in den Hirnsinus, während die Sinusphlebitis ohne Metastasen nur in fast 30 % der Fälle nicht weiter complicirt ist. In der Neuzeit sind Hirnabscess und Sinusphlebitis durch local operative Eingriffe zur Heilung gebracht, und der früher fromme Wunsch, dass auch die Meningitis otitica durch gleichen rechtzeitigen operativen Eingriff zu localisiren, zu coupiren und zu heilen sei, ist auch in einzelnen Fällen bereits in Erfüllung gegangen. Je sicherer die Diagnose der intracraniellen Complicationen der Ohreiterungen ist, und je mehr sie rechtzeitig festgestellt ist, desto günstiger ist die Prognose des chirurgischen Eingriffs. Ist der leicht zugängig zu machende Sinus transversus, wie bei der metastasirenden Pyämie, allein afficirt, so ist die Prognose des Falls eine relativ günstige. Je mehr die otogene Sinusphlebitis aber mit Hirnabscess oder drohendem Durchbruch des Eiters durch die Dura des Felsenbeins complicirt ist, desto ungünstiger ist die Prognose, wenn nur ein Theil, und noch dazu der nicht gefährlichste Theil der intracraniellen Complicationen ausgeschaltet wird. Es werden deshalb im Allgemeinen die Resultate der Behandlung der reinen metastasirenden Sinusphlebitis günstiger ausfallen müssen als die bei der Sinusphlebitis ohne Metastasen. Die Mittelohreiterungen, die zu intracraniellen Complicationen führen, nehmen im Allgemeinen einen zweifachen Verlauf, zwischen welchen eine nicht kleine Zahl von Uebergangsformen vorkommt. Ist die Mittelohreiterung durch das Felsenbein hindurch bis auf die Dura mater desselben fortgeschritten, so kommt es weiter zur Sinusphlebitis und zu meningitischen und cerebralen Reizungen und Vereiterungen. In der einen Reihe der Fälle beschränkt sich der Prozess mehr auf die Hirnsinus, es kommt rasch zum eitrigen Verfall des Thrombus und zu Metastasirungen, ehe noch Meningitis und Hirnabscess sich ausbilden können. In der andern Reihe der Fälle

kommt es zwar im Hirnsinus auch zum eitrigen Zerfall des Thrombus, aber ehe es noch zu Metastasirungen kommt, haben die secundären entzündlichen und eitrigen Prozesse in den Gehirnhäuten und im Gehirn im Verlaufe und in ihrer Ausdehnung einen grossen Vorsprung gewonnen, es haben sich Meningitis ausgebildet und Hirnabscesse sind durch die Hirnoberfläche nach aussen oder nach innen durchgebrochen.

Huguenin (Handbuch der speziellen Pathologie und Therapie von v. Ziemssen, XI. I. Aufl. II. 1878, S. 803) bemerkt hierzu: Diejenigen Hirnabscesse, welche mit Sinusthrombose vergesellschaftet gefunden wurden, sind in ihrem Verhältnisse zur letztern sehr unklar. In dem einen Falle ist die Sinusthrombose der ältere Vorgang gewesen, und es ist dann wahrscheinlich, dass die letztere namentlich bei ihrem puriformen Zerfalle die Hirneiterung veranlasst hat. Stellt man sich vor, dass bei Thrombose des Sinus transversus z. B. die Gerinnung sich nach oben fortsetzt bis in die kleinen Venen der Pia und sogar des Hirns hinein, ferner dass da, wo die intensivste Erkrankung der Wand stattfand, der puriforme Zerfall beginnt und in einzelnen Venen rückwärts bis in feine Aeste vorschreiten kann, so hat die Bildung des Hirnabscesses nichts allzu Unbegreifliches mehr, obwohl jedenfalls viele Zwischenglieder unserer Erkenntniss noch entgehen; in diesen Fällen ist aber der Hirnabscess ein acuter. Es kann aber auch das Umgekehrte der Fall sein; zu einem chronischen Hirnabscesse kann eine Thrombose der Sinus treten, welche aber dann nicht vom Abscesse, sondern vom Heraustreten der Entzündung aus dem Felsenbein abhängt; genauere Bezüge zwischen chronischem Hirnabscess und zwischen Sinusthrombose sind wenigstens nicht bekannt. Auch Robin (l. c. S. 40) meint, dass die Sinusphlebitis sehr häufig mit den beiden andern intracraniellen Folgeerkrankungen der Ohreneiterungen complicirt ist, ohne dass man selbst durch die Sektion die Reihenfolge derselben sicher stellen kann.

Bei der ersten Art der mehr rein metastasirenden Form der otogenen Sinusphlebitis stirbt der Patient an den metastatischen Affektionen wie Pleuritis, Pyopneumothorax, Gelenkvereiterungen, allgemeine Kachexie u. s. w. Bei der zweiten Art, der nicht metastasirenden Sinusphlebitis stirbt der Patient an Meningitis, entweder nach Durchbruch der Dura des Felsenbeins direct, oder indirect nach Durchbruch eines Hirnabscesses durch die Pia des Gehirns in den Subarachnoidalraum. Ich werde auf diesen Punkt weiter unten zurückkommen. Anfügen will ich hier diejenigen Veränderungen, die sich als Senkungsabscesse am Halse und als Retropharyngealabscesse ergeben haben.

Tiefliegende Halsabscesse, die vom Warzenfortsatz oder den nach hinten angrenzenden Knochen ausgegangen waren, habe ich 15 Mal angeführt getunden (s. Sektionsbefunde). Ich will hier nur die wenigen anführen, die wegen ihrer Ausdehnung und Lage ein besonderes Interesse bieten. Southey (III A. ac. 54) fand ausgedehnte Nekrose des Felsenbeins, das aussen durch den ausgedehnten Halsabscess weithin blossgelegt war. Hedinger (III B. 35) fand einen grossen Halsabscess vom Warzenfortsatz bis zum Brustbein-Schlüsselbeingelenk nach unten

reichend, und bis zum Hinterhauptsbein nach hinten, mit blossliegendem rauhen Knochen. Poulsen (III A. 128) sah einen tiefliegenden Halsabscess, der vom Warzenfortsatz ausgegangen war und sich zwischen Larynx und Prätrachealmuskeln gesenkt hatte. Im Falle Hoppe (III A. 43) entleerte sich beim Einschneiden in die Medianlinie des Halses dicker grüngelber Eiter.

Retropharyngealabscesse fand ich 4 Mal. Ich will nur die 3 anführen, die ausführlicher beschrieben sind. Kessel (III B. 9) fand den N. hypoglossus im Foramen condyloideum anterius ganz von Eiter umgeben, einen Senkungsabscess um die Gefässscheide am Halse, und vor der Wirbelsänle bis in die Höhe der Epiglottis; ausserdem Eiter im Unterkiefergelenk. Fall Weill (III A. 16) ist bereits oben erwähnt. Tassel (s. Brouardel)) sah bei ausgebreiteter Sinusphlebitis complicirt mit Meningitis den Lateralsinus perforirt, und zusammenhängend 1) mit 1 Abscess im Atlanto-Occipitalgelenk, und 2) mit 1 retropharyngealen Abscess, der bis zum 3. Halswirbel hinunterreichte.

2. Pathologische Anatomie der Hirnsinus und der Jugularvene.

Von der Beschreibung der Veränderungen an dem Gehirn und seinen Häuten wende ich mich zurück zu den Veränderungen an den Hirnsinus, da sie dem primären Krankheitsherde im Mittelohre (sowie dem Thema) näher liegen. Den Grund hierfür habe ich oben angegeben. Ich fahre fort mit der Verfolgung der Veränderungen an den Wandungen der Hirnsinus und gehe über auf die des Sinnusinnern. Der Sinus transversus verläuft in seiner ganzen Länge an der Innenwand des Felsenbeins, die nach obigen Untersuchungen noch einmal soviel bei Mittelohreiterungen pathologisch verändert ist, als die obere Wand desselben. Mit diesen beiden Ursachen hängt es wohl zusammen, dass die pathologischen Veränderungen am Sinus transversus bei otogener Sinusphlebitis bei weitem die häufigsten sind, denen diejenigen an der Vena jugularis, der directen Fortsetzung dieses Sinus, an Zahl folgen. Aus diesem Grunde erscheint es rationell, die Sinusaffektionen mit dem Sinus transversus zu beginnen, diejenigen der Vena jugularis interna anzuschliessen, dann die wenigen der an dem Felsenbein anliegenden Sinus petrosus superior und inferior, und nach diesen eine Uebersicht über die Ausdehnung der Sinusveränderungen zu geben.

1. Der Sinus transversus

war ohne Sinusthrombose in 11 Fällen, die ich wegen der Verschiedenartigkeit ihrer anatomischen und klinischen Befunde kurz anführen will. Dalby (III A. ac. 48) fand neben Caries des Tegmen tympani und der Fossa sigmoidea, extraduralen Abscess daselbst — metastatische Abscesse im rechten untern Lungenlappen und pleuritisches Exsudat. Bezold

(III A. chr. 58) fand im Sinus, dessen knöcherne Wandung normales glattes Aussehen hatte und dessen membranöse Wandung durch weiches eitriges Infiltrat stark verdickt war — flüssiges Blut; in der Lunge mehrere embolische Eiter- und Jaucheherde; einen subduralen Abscess am cariös durchlöcherten Tegmen tympani. Die Infiltration der Sinuswandungen war nicht wie gewöhnlich vom Antrum mastoideum ausgegangen, sondern vom Tegmen tympani zum Sinus petrosus superior, dann auf den Sinus transversus und auf das Emissarium Santorini; in demselben steckte ein gelber Pfropf. Chimani (III A. ac. 61) fand nur einfache Mittelohreiterung und als Metastasen: zahlreiche erbsengrosse käsige Infarkte in den Lungen, eitrige Entzündung des rechten Sternoclaviculargelenks und Ablösung des 1. Rippenknorpels von seiner Insertion an das Manubrium sterni. Stacke (III A. ac. 81) fand einen ältern Thrombus aus schwarzbrauner bröcklicher Cruormasse im Bulbus V. jugularis — den Sinus selbst ohne Thrombus — neben 2 hämorrhagischen Lungeninfarkten. Dyce Duckworth (III A. chr. 98, 100) fand im ersten Falle nur Mittelohreiterung mit Caries, keine Sinusthrombose; keinen Hirnabscess, „aber Ausfluss von Flüssigkeit in den Subarachnoidalraum — und in der rechten durch pleuritisches Exsudat comprimirten Lunge im obern Lappen einen grossen gangränösen Abscess und Milzschwellung. Im 2. Falle mit charakteristischem otogenen Pyämie-Verlaufe fanden sich an der Sinusknochenwand cariöse Zerstörung, im Innern des Sinus ein frisches Blutgerinnsel („filled by an ante-mortem clot"), das nicht bis in die V. jugularis interna reichte — und beiderseits eitrige Pleuritis, in der rechten Lunge ein metastatischer Abscess, und Schwellung von Leber und Nieren. Macewen (III A. chr. 158) fand bei operativer Blosslegung des Sinus den Knochen cariös und die Sinuswandungen entzündet und verdickt — und bei der Sektion: im Sinus keinen Thrombus, Pachymeningitis externa am Tegmen tympani und Fossa sigmoidea, — und in beiden Lungen metastatische Abscesse. Fraenkel (III A. 164—166) fand in 3 Fällen Metastasirungen reiner Mikroorganismen — Streptokokken — im Sinne Weigert's in die verschiedensten Körperorgane, und bei der Sektion im 1. chronischen Falle: nur an der Oberfläche zumal der Pyramidenspitze des Felsenbeins graugrüne Verfärbung, auf den Durchschnitt des zersägten Organes nur Eitermassen und graurothe Granulationen im Mittelohr, Labyrinth und Warzenfortsatz — und Hirnsinus nicht thrombosirt. Im 2. acuten Falle fanden sich an der Innenfläche der Dura beiderseits reichliche pachymeningitische hämorrhagische Membranen; auch die Dura an der Basis in der mittlern Schädelgrube mit pachymeningitischen Auflagerungen, — die Sinus des Felsenbeins und der Sinus transversus ohne Veränderungen; Lungen gesund, Eiter im linken Kniegelenk und rechten Talocruralgelenk, im Triceps, Peroneus — und in allen diesen metastatischen Herden Streptokokken in Menge.

Im 3. Falle entwickelte sich ein subdiaphragmatischer Eiterherd,

der sich bei der Sektion als metastatischer Milzabscess erwies. Es fanden sich in beiden Paukenhöhlen Eiter, links mit schwammigen Granulationen der Schleimhaut; ob auch Caries, war nicht zu eruiren — aber keine Sinusthrombose. Im Falle Schwabach (III A. chr. 167) hatte ein Cholesteatom das Tegmen tympani perforirt und Meningitis verursacht. Die metastatische Entzündung des 2. Metacarpo-Carpalgelenks war spontan zurückgegangen, ein metastatischer Abscess der Wand musste incidirt werden. In keinem der verschiedenen Hirnsinus fanden sich krankhafte Veränderungen. Von diesen 11 Fällen ohne Thrombose des Sinus transversus haben alle metastatische Entzündungen gehabt, und 7 allein Metastasen in die Lungen.

Die ersten Veränderungen an der membranösen Sinuswand sind rein entzündlicher Art: Schwellung und Aufweichung, die von aussen nach innen vordringen. Dieselben fanden sich in den bei weitem meisten Fällen, nämlich 46 Mal (6 ac., 40 chr.). Diese Veränderungen halten mit den zunächst destructiven Prozessen am Sulcus transversus nicht immer gleichen Schritt. Es kommt vor, dass der Sulcus transversus einen grossen cariösen Defect zeigt, während die entzündlichen Veränderungen der Sinuswand nur gering sind oder zur Verdickung derselben geführt haben, sodass dadurch gegen die vordringenden destructiven Prozesse ein gewisser Schutz gebildet wurde. Andererseits können sich in der membranösen Sinuswand grosse Oeffnungen zeigen, während makroskopisch am Sulcus transversus keine Veränderungen oder nur schwer nachgewiesen werden können. Zwischen diesen beiden Extremen liegt eine Unzahl vorkommender Uebergänge. Im weiteren Verlaufe wird die eitrige Infiltration und Erweichung der Sinuswand stärker und es kommt zur Perforation derselben an einer Stelle, die dann verschieden gross ausfällt. Im Ganzen habe ich 9 Fälle von solchen Perforationen der Sinuswand an der dem Sulcus transversus zugekehrten Seite sammeln können: Bruce (III A. 8), Heale (III A. 24), Dickinson (s. Lidell Fall 6), Kuhn (III A. 97), Paget (III A. 109), Kipp (III B. 23), Moos (III B. 44), Hansberg (III A. 154), Jansen (III B. 82. 87). Entspricht ferner einer solchen Perforation in der membranösen Sinuswand ein cariöser Defekt im Sulcus transversus, der auch wieder sehr verschieden sein kann, so kann man direct vom Sinus in den Warzenfortsatz oder in das Mittelohr hinein sondiren. Solche directen Verbindungen sind gar nicht so selten; ich habe 16 derselben zusammenstellen können, 1 bei acuter und 17 bei chronischer Mittelohreiterung. Bezold (III B. ac. 28) fand die membranöse Aussenwand fester auf dem Knochen aufsitzend, weich und succulent, und an einer Stelle ein 4 mm grosses Loch, das durch einen 2 cm langen Defect in der entsprechenden knöchernen Wandung direct in das Mittelohr hineinführte. Gwinner (III A. 2) fand im Sulcus transversus siebförmige Durchlöcherung durch Caries und Communication mit Warzenfortsatz, Mittelohr und Labyrinth. Lebert (III A. 6) fand die

Wandungen des Sinus transversus und petrosus superior eitrig erweicht und die Eiterung fortgeleitet durch den inneren Gehörgang und durch eine Oeffnung in der Dura an der inneren Felsenbeinseite, die in's cariöse Mittelohr führte. Im Falle Heale (III A. 24) bestand am Felsenbein allgemeine Erweiterung der Gefässlöcher durch ausgedehnte Caries, die in der Fossa sigmoidea einen grösseren Knochendefect gesetzt hatte; und war die membranöse Sinusaussenwand verfärbt, erweicht und theilweise durch Ulceration zerstört. Moos (III A. 34) spricht von mehreren unregelmässigen Substanzverlusten in der der Felsenbeinwand anliegenden Dura und von denselben entsprechenden cariösen Zerstörungen des Knochens in der Fossa sigmoidea. Guerder (III A. 47) fand bei Cholesteatom des Antrum und Mittelohres die membranöse Wand des Sinus transversus durchbrochen, entsprechend einem Defecte der knöchernen. Im Falle Gauderon (III A. 53) fand sich an der hinteren Felsenbeinwand ein extraduraler Abscess; zeigte die vordere Wand des Sinus transversus eine Perforation, die einer gleichen Knochenlücke im unterliegenden Knochen entsprach, so dass Sinus und Mittelohr in directer Verbindung standen. Burckhardt-Merian (III A. 64) fand in der Aussenwand des Sinus transversus eine längliche, ca. frankstückgrosse, gelblich verfärbte Stelle, die, an mehreren Stellen durchlöchert, den Thrombus freilegte; im darunter liegenden Knochen eine haarsiebartig durchlöcherte Stelle von Bohnengrösse, die direct in's Antrum führte. Prentiss (III A. 70) fand die Sinuswand dunkelmissfarbig, den darunter gelegenen Knochen missfarbig: eine Knochenfistel führte vom Mittelohr in den Sinus transversus hinein. Kretschmann (III A. 87) fand die Aussenwand des Sinus transversus $^1/_2$ bis 1 cm unterbrochen und mit dem Antrum mastoideum communicirend. Stabsarzt Schwarze (III A. 102) fand die membranöse Aussenwand des Sinus transversus eitrig erweicht wie den Thrombus desselben, und in dem angrenzenden Knochen des Felsenbeins ein 50 ₰ grosses Loch mit unregelmässig ausgezackten Rändern, welches von weisslichkäsigen und schmutzig grünschwärzlichen Massen ausgefüllt war und in's Mittelohr führte. Ludewig (III A. 116) sah die knöcherne und membranöse Sinuswand nahe dem Foramen jugulare in etwa 2 cm Ausdehnung vollständig zerstört. Der Fall Hertzog (III A. 133) ist bei Gelegenheit des eitrigen Durchbruchs der Dura des Felsenbeins bereits erwähnt. Lucae (III B. 13) fand eine directe Verbindung des Sinus mit dem sklerotischen, mit Cholesteatommassen angefüllten Warzenfortsatz durch einen cariösen Defect in der inneren Warzenfortsatzwand und in der membranösen Sinuswand. Schubert (III B. 30) fand die hintere Wand des Sinus von Eiter unterwühlt, theilweise selbst arrodirt und der zerstörten Sinuswand lag eine Knochenlücke an, die direct in den Eiterherd des Warzenfortsatzes einmündete. Friedenwald (III B. 56) fand das Cholesteatom der Mittelohr- und Warzenfort-

satzhöhle durch einen cariösen Knochendefekt an der Innenseite des Warzenfortsatzes in den Sulcus transversus hineingewachsen und denselben 12 mm lang und 3 mm breit ausfüllend, ohne aber an der Wand desselben festzusitzen, und die letztere von einer gelben eitrigen Substanz bedeckt.

Sentex (s. oben S. 9) fand bei einer nicht complicirten Lateralsinusphlebitis mit Metastasen mehrere cariöse Defecte im Felsenbein, Eiterung vom Mittelohr durch beide Labyrinthfenster auf Labyrinth übergegangen — und durch einen linsengrossen cariösen Defect im Sulcus transversus den Lateralsinus mit dem Warzenfortsatz communiciren. In Hawkins's 10. Fall (s. unten Diagnose) traten plötzlich Kopfschmerzen, später Nackensteifigkeit, weite Pupillen, Neuritis optica, Strabismus divergens und Coma ein, und der Tod am 11. Tage — und bei der Sektion fand sich, dass ein perisinuöser Abscess durch eine runde Oeffnung in der Sinuswand mit dem Lateralsinus, der einen eitrig erweichten Thrombus enthielt, communicirte. Im Fall Tassel (s. oben S. 11) waren Mittelohr und Warzenfortsatz durch Cholesteatommassen erweitert; alle Sinus der ohrkranken Seite sowie die unpaaren Sinus und die V. ophtalmica mit Eiter erfüllt; in der hinteren Fläche des Felsenbeins bestand ein nicht cariöser Defect — und wie schon bei den Retropharyngealabscessen erwähnt, war der Lateralsinus perforirt und mit einem Halswirbel- und Retropharyngealabscess zusammenhängend.

Häufig kommt es zur Eiterung in dem Sulcus petrosus, in dem aufgelockerten und entzündlich veränderten Zell- und Bindegewebe zwischen dem Sinus transversus und der Innenwand des Warzenfortsatzes. Solche Abscesse fanden sich 12 Mal (3 ac., 9 chr.). Durch eine Perforation in der membranösen Sinuswand kann sich ein solcher Abscess sehr wohl in den Sinus transversus selbst ergiessen; ob und wie oft das vorkommen mag, entzieht sich der Beurtheilung. In dem Falle von Tuchen (III B. chr. 4) reichte die Eiterung in der Fossa sigmoidea um den Sinus und die V. jugularis int. herum bis zum Foramen coecum, und die V. jugularis int., deren Wandung entzündlich erweicht war, enthielt einen festen Thrombus, der fast bis zum Unterkieferwinkel hinunterreichte. In dem Falle von Wilde (III A. chr. 3) bestand neben einem extraduralen Abscesse an der vorderen und oberen Wand des Felsenbeins, cariöser Defect im Sulcus transversus ebendaselbst und Eiterung um den sinus transversus und längs der V. jugularis bis beinahe zum Eintritt der V. cava superior in das Herzohr hinab.

Verfärbungen der Dura mater am Sinus transversus fanden sich 11 Mal (1 ac.; 10 chr.).

In Folge von Gefässwandentzündung kommt es im Innern des Sinus zuerst zu einer einfachen Thrombose, die sich in verschiedener Länge durch den ganzen Sinus fortsetzen kann. Die Angaben hierüber

waren zu unbestimmt und deshalb nicht verwerthbar. Ein einfacher Thrombus fand sich in 37 Fällen (9 ac., 28 chr.). Durch die weitere Einwirkung des phlogogenen und pyogenen Eiters und seiner Mikrokokken verändert sich der geschichtete Thrombus derart, dass er von der Mitte aus sich eitrig verfärbt und blassgelb wird. Solche Thromben fanden sich in 23 Fällen (5 ac., 18 chr.). In einem weiteren Stadium des Zerfalls kommt es zur eitrigen Erweichung im centralen Abschnitt des Thrombus, während die Aussenschicht noch fest an der Sinuswand festhaftet. Solche eitrig erweichte Thromben fanden sich 82 Mal (17 ac., 65 chr.). Später kommt es zur reinen Vereiterung des Thrombus, sodass dicklicher rahmiger Eiter frei im Sinus schwimmt. Eiter im Sinus fand sich 17 Mal (2 ac., 15 chr.). Ein jauchiger Zerfall des Thrombus fand sich in 17 Fällen (3 ac., 14 chr.). In 7 Fällen unter diesen fanden sich Cholesteatommassen im Warzenfortsatz, die dessen Innenwand sowie die angrenzende knöcherne und membranöse Wand des Sinus transversus mehr oder weniger durchbrochen hatten: Virchow (III A. 12), v. Dusch (III A. 18), v. Troeltsch (III B. 32), Jansen (III B. 84). In dem Falle von Hertzog aus der Schwartze'schen Klinik (III A. 133) waren gelegentlich der Aufmeisslung des Warzenfortsatzes Cholesteatommassen aus dem Antrum entfernt worden, der Sinus transversus hatte bohnengross freigelegen — und bei der Sektion fand sich erbsengrosser Defekt in der knöchernen und membranösen Sinuswand. In dem Falle von Moos (III B. 17) war der Sulcus transversus missfarbig, rauh mit verschiednen nadelspitz- bis hirsekorngrossen Oeffnungen, und aus einer schlitzförmigen Oeffnung in der Sinuswand liess sich Jauche und Eiter herausdrücken, während im Innern ein adhärenter grosser missfarbiger Thrombus lag. In dem Falle von Lucae (III B. 13) handelte es sich um reine Sinusphlebitis nach Cholesteatom. Die Innenwand des sklerotischen Warzenfortsatzes zeigte einen cariösen Defekt, und eine dünne Oeffnung in der membranösen Wand des Sinus transversus führte in denselben hinein, der eine äusserst putride Jauche enthielt. Das Zusammentreffen von Cholesteatomen des Mittelohrs mit jauchiger Sinusphlebitis ist kein zufälliges, wie schon oben auseinandergesetzt worden ist, und insofern wohl ein ursächliches, als die Zersetzungsprodukte des durch die Ohreiterung erweichten Cholesteatommassen zum jauchigen putriden Zerfall führen.

Die pathologischen Veränderungen in den Thromben erstrecken sich auch nicht gleichmässig über die ganze Länge derselben, sondern es kommt vor, dass die Mitte der Thromben eitrig erweicht ist, während das obere oder untere Ende derselben durch einen fest an den Sinuswandungen adhärenten derben Pfropf verschlossen ist. Eitrig erweichter Thrombus in Sinus war am untern Ende so fest abgeschlossen in den Fällen von Weill (III A. chr. 16), Wagenhaeuser (III A. 95 ac.) und Kuhn (III A. ac. 140), dass eine Resorption seiner Zerfallsproducte in

die anschliessende Vena jugularis interna nicht möglich war. In dem Falle von Lunier (III A. chr. 14) war der Sinus transversus mit seinem eitrig zerfallnen Thrombus nach dem Sinus petrosus superior zu durch einen obturirenden Thrombus verstopft und konnte so eine weitere Phlebitis des Sinus cavernosus nicht stattfinden. 2 Mal fand sich auch ein fester verstopfender Sinusthrombus am untern Ende des Sinus, während der Thrombus nur ein einfacher nicht eitrig veränderter war. In den Fällen von Griesinger (III A. chr. 20), Heale (III A. chr. 15) und Gee (III A. chr. 46) war der Thrombus am obern Ende am Torcular Herophili fest und verwachsen, und am untern Jugularende in eitriger Erweichung. Auch eine Spontanausheilung der einfachen otogenen Sinusthrombose ist erwiesen; auf die anatomischen Vorgänge hierbei werde ich erst im Kapitel des Verlaufs der Pyämie zu sprechen kommen. Ich will hier nur bemerken, dass sich die feste Obliteration des Sinus durch Organisation des Thrombus in 15 Fällen ergeben hat, in 4 acuten und 11 chronischen.

Im Ganzen fand sich demnach der Sinus transversus bei otogener Pyämie frei von Thrombose in 12 Fällen (5 ac. und 7 chr.); mit Thrombose in 197 Fällen (40 ac. und 157 chr.); und beide Sinus transversi mit Thrombosen in 8 Fällen (1 ac. und 7 chr.).

2. Die Vena jugularis interna,

die directe Fortsetzung des Sinus transversus ist sowohl in ihrem intracraniellen Verlaufe als auch in ihrem äusserlichen dem Halse entlang verändert gefunden, und es erscheint nicht rathsam, bei Verfolgung der pathologischen Befunde diesen Unterschied zu berücksichtigen. Im Folgenden werden deshalb die Veränderungen im ganzen Verlaufe der Vene besprochen.

Eine Eiterung um die V. jugularis interna am Foramen jugulare und äusserlich am Halse fand sich 12 Mal, (2 ac. 10 chr.); dieselbe war von verschiedener Ausdehnung und zumeist rein eitrig, seltener jauchig. In den 3 chronischen Fällen von Lunier (III A. 14) Macewen (III A. 156 und III B. 59) waren die Wandungen der Vene entzündlich erweicht.

Isolirte Thrombophlebitis des Bulbus der Jugularvene findet sich nur 2 Mal in der Literatur. Lidell (Fall 5 l. c.) fand bei einer metastatischen Pyämie nach chronischer Mittelohreiterung, die nach 2 Wochen durch Pyopneumothorax endete, neben Felsenbeincaries, Entzündung der Duradecke, Verfärbung der angrenzenden Hirnpartie — erweichten Thrombus allein im Bulbus der V. jugular. int., deren Wandung entzündlich infiltrirt war. In dem Falle von Stacke aus der Schwartze'schen Klinik (III A. chr. 80) fand sich ein eitrig zerfallner Thrombus im Bulbus V. jugularis, der eine stecknadelkopfgrosse Perforation zeigte und von

Eiter umgeben war. In 6 Fällen war es zu eitriger Erweichung und Zerstörung der Venenwand in noch grösserer Ausdehnung gekommen. Im Falle Virchow (III A. chr. 12) — mit Cholesteatom im Mittelohr — war im Sinus transversus nach dem Sinus jugularis zu ein eitrig-jauchig zerfallner Thrombus; das Stück der V. jugularis bis zur Einmündung der Schlundäste ganz zerstört, und Eiter in das umliegende Zellgewebe ergossen. Tiefer herab war die V. jugularis wieder obturirt durch einen Pfropf, der oben breiig-puriform war, nach unten hin fester sich bis in die V. subclavia hinein fortsetzte. Ganz ähnlicher Befund bestand im Falle von v. Dusch (III A. chr. 18). In dem Falle von Kretschy (III A. chr. 63) war das Zellgewebe um die V. jugularis bis in die V. anonyma serös-eitrig infiltrirt und missfarbig und Letztere bis kurz vor Einmündung in die V. cava durch einen Thrombus obturirt; nach oben reichte derselbe bis in die V. jugularis, das untere Ende war in seiner Mitte zu einem bläulichen Fluidum zerflossen. Die einmündenden Venen um ein Drittheil erweitert. In dem Falle von Schwartze (III A. chr. 72) mit jauchigem Thrombus im Sinus transversus und in der V. jugularis interna bestand am Halse unter dem Kopfnicker ein grosser Abscess mit dünnem, jauchigem und mit Gasblasen gemischtem Eiter. Die V. jugularis war vollständig in einem Abscess untergegangen; das untere Ende derselben war 2—3 cm. oberhalb des Schlüsselbeins erhalten und mit flüssigem Blute gefüllt. Jansen (III B. chr. 84) fand die V. jugularis bis fast in die Einmündung in die V. subclavia grün verfärbt, das umliegende Gewebe schwärzlich verfärbt und zum Theil gangränös zerfallen, besonders an der untern Fläche des Felsenbeins. Nach Sentex (s. oben S. 9) bestätigte Fritz in 1 Falle durch die Sektion, dass infolge Thrombophlebitis der Jugularvene ein tiefliegender Halsabscess entstanden war und sich in den Pharynx eröffnet hatte.

In dem Falle von Bezold (III B. ac. 28) fand sich im Sinus transversus und in der V. jugularis ein adhärenter, fester, theilweise organisirter, in der Mitte eitrig erweichter Thrombus. Die membranöse Aussenwand des Letztern sass fester auf dem Knochen auf, war weich, succulent und zeigte an einer Stelle ein 4 mm grosses Loch, das durch einen 2 cm langen Defect in der entsprechenden knöchernen Wandung direct in das Mittelohr hineinführte.

Die V. jugularis interna kann frei sein von einer entzündlichen Thrombose trotz Entzündung und selbst eitriger Infiltration; das beweisen die 2 Fälle (III A. 159 und III B. 65) von Macewen und Jansen. Im 1. Falle fanden sich eitrig erweichte Thromben im Si. transversus und in beiden V. condyloid — und die Wandungen und nächste Umgebung der V. jugularis waren eitrig infiltrirt, aber die Vene selbst nicht thrombosirt. Im 2. Falle war der Bulbus V. jugularis verfärbt aber nicht thrombosirt, und die Weichtheile unter dem foramen jugulare waren verfärbt, gangränös, stinkend.

In 2 Fällen war der Thrombus in Organisation und damit die Thrombose der V. jugularis in Spontanausheilung. Vohsen (III A. chr. 112) fand einen organisirten Thrombus bis fast zur V. subclavia. Im Falle Hedinger (III B. chr. 35) war der Sinus transversus von seiner Umbiegungsstelle mit dem Bulbus V. jugularis und der V. mastoidea völlig obliterirt.

Ein fester, der Venenwand adhärenter Thrombus fand sich 7 Mal (2 ac. 5 chr.). Ein einfacher, frischer, nicht vereiterter Thrombus fand sich in 13 chronischen Fällen. Derselbe war eitrig erweicht und theilweise zerfallen in 42 Fällen (10 ac., 32 chr.). Ein jauchiger Zerfall desselben fand sich 21 Mal, (4 ac. 17 chr.). Ein Abschluss in der V. jugularis an ihrem untern Ende durch einen obturirenden festen Thrombus fand sich im Ganzen 20 Mal, (3 ac., 17 chr.); darunter bei Eiterung im Sinus transversus allein in 14 Fällen. Von den übrigen Fällen sind zu nennen: der eben besprochne Fall von Kretschy (III A. chr. 63), der Fall von Reinhard und Ludewig aus der Schwartze'schen Klinik (III A. chr. 106), in welchem bei eitrig erweichtem Thrombus im Sinus transversus und V. jugularis am untern Ende derselben der Abschluss durch fest an der Wand anhaftende Thrombusmassen stattfand. Tuchen (III A. chr. 30) fand im Sinus petrosus superior und im Sinus tentorii eitrig zerfallnen Thrombus und in der Vena jugularis interna einen festen Thrombus. Jansen (III B. chr. 87) fand den Sinus transversus vom mittlern Drittel ab mit grünlichem Detritus an den Wänden bedeckt und seine Aussenwand detect; die V. jugularis interna mit der Scheide zu einem dicken Strange fest verwachsen, und sie ebenso wie den Sinus petrosus superior am lateralen Ende mit jauchigen Massen erfüllt. Ludewig (III A. ac. 118) fand im Bulbus V. jugularis einen 5 cm langen, dunkelrothen grauen Pfropf bei eitrig zerfallnem Thrombus in den Sinus transvers., cavernos. und petros. sup. In einem ebenfalls acuten Falle von Jansen (III A. 144) enthielt der Sinus transversus flüssiges Blut bis zur Fossa sigmoidea, von da ab einen festen braunrothen Thrombus, der nahe dem Foramen jugulare jauchig zerfallen war, bis etwa 5 cm unter der Schädelbasis mit rahmigem Eiter erfüllt, der nach unten durch schmalen soliden Thrombus abgeschlossen war. V. jugularis unter dem Thrombus leer und intact.

Frei von Thrombose war die V. jugularis int. in den Fällen von Zaufal (III B. 10) Merkel (III B. 55), Jansen (III B. 62) und beiderseits in dem Falle von Richter (III B. 33).

Im Ganzen fand sich Thrombose der V. jugularis interna in 105 Fällen, 19 Mal in acuten und 86 Mal in chronischen Fällen.

Ueber die thrombophlebitischen Prozesse der Halsvenen, die in die V. jugularis einmünden oder das Blut derselben weiter in das Herz hinabführen, sind im Ganzen nur 11 Beobachtungen

gemacht worden. Ich bringe dieselben mit den phlebitischen Veränderungen in den Hirnsinus und in der V. jugularis, um über die Ausdehnung der Gefässveränderungen ein Bild zu geben. Die Fälle Kretschy und v. Dusch (III A. 18) sind bereits oben ausführlich angezogen. Kuhn (III A. ac. 40) fand im Sinus sigmoideus eitrig zerfallnen Thrombus, der gegen den Sinus transversus mit einem festen Thrombus abschloss, seine Aussenwand gegen die V. jugularis zu nekrotisirt; in beiden Si. cavernos. zerfallne Thromben; in der V. jugularis communis theils dunkelrothe theils eitrig zerfallne Thrombenmassen. Levy (III A. ac. 111) fand im Sinus transversus bräunliche schmierige Massen, aber am Torcular obliterirenden Thrombus, der sich durch die V. jugularis interna und V. jugularis communis bis in den Anfangstheil der Anonyma fortsetzte, und die Venen des gesunden Felsenbeins in gangränöser diphtheritischer Phlebitis. Im Falle Baumgart (III B. ac. 36) bestand eitrige Erweichung eines Thrombus vom Sinus transversus bis zur V. jugularis communis. Bei Poulsen (III A. chr. 127) fand sich ein eitrig zerfallner Thrombus, der vom Sinus transversus durch die V. jugularis interna hinunter bis zur Einmündungsstelle der V. facialis reichte. Kuhn (III A. chr. 97) fand die Dura des Sinus sigmoideus aussen verfärbt, erweicht, an vielen Stellen völlig zerstört, und daselbst zerfetzte stinkende Thrombenmassen, im Sinus selbst flüssige, schmutzigrothe stinkende Masse und einen theilweise noch an der Wand adhärenten Thrombus, im gleichnamigen Sinus der ohrgesunden Seite dunkle Blutgerinnsel, in den Vv. jugularis externa, cerebralis und facialis dunkelbraunen schmierigen Belag und theilweise schon zerfallne Thromben und die hintern Wände beider Jugularvenen mit dunkelbraunem rothen Schleier bedeckt. Merkel (III A. ac. 137) fand im Sinus transversus der ohrgesunden Seite einen festen, wandständigen Thrombus, im gleichnamigen der kranken Seite einen dunkelgelblichrothen, der nach dem Foramen jugulare hin gelblich aussah und eiterartige weiche Beschaffenheit annahm, die V. jugularis, deren Wand verdickt und mit der Umgebung fest verwachsen war, enthielt einen central erweichten Thrombus, der an der Cava superior in einen frischern, der Wand nur wenig und schliesslich gar nicht mehr fest anhaftenden rothen Thrombus überging und bis in den rechten Vorhof hinabreichte. Weill (III A. chr. 16) fand im obern Theil des Sinus transversus eitrig zerfallnen Thrombus, der bis in den Sinus longitudinalis und transversus der ohrgesunden Seite hineinreichte, und nach der V. jugularis zu durch ein Coagulum abgeschlossen war; die Vv. jugularis externa, axillaris und subclavia durch einen theilweise zerfallnen Thrombus gefüllt. Lunier (III A. chr. 14) fand den Sinus transversus, nach dem Si. petrosus zu durch einen obturirenden Thrombus verstopft, bis zur Einmündung in die V. jugularis mit eitrig zerfallnem Thrombus und entzündlich erweichter Wandung; in der V. subclavia bis in den Stamm der

V. anonyma einen nicht das Lumen ausfüllenden Thrombus. Im Falle Thompson (III A. chr. 65) fand sich im Sinus transversus ein eitrig zerfallner Thrombus, der sich durch die V. jugularis interna bis zur Subclavia fortsetzte, von welcher Stelle an sich ein nicht adhärenter theilweise entfärbter Thrombus durch die Cava bis in das rechte Herzohr erstreckte.

Vom Sinus transversus hat sich die Thrombophlebitis dem Blutlaufe entgegen fortgesetzt in den

3. Sinus longitudinalis superior.

Einfache Thrombosen dieses Sinus fanden sich 4 Mal, (1 ac., 3 chr.) Petrenz (III A. chr. 62) fand einen jauchigen Abscess in den Sinus transversus, petrosus superior inferior (neben subduralem Abscess daselbst) und rectus; im Sinus longitudinalis fand sich an der innern Seite ein festes cruorartiges Gerinnsel, in der Convexität verschmächtigte sich dasselbe, nach vorn war der Sinus frei; die Intima dieser Vene war im Wesentlichen unverändert. Frank Allport (III B. ac. 50) fand Thrombose in Sinus longitudinalis und petrosus superior neben Kleinhirnabscess, hämorrhagischer Meningitis und ausgedehnten cariösen Defecten am Felsenbein und seiner Duradecke, aber über den zwischen beiden genannten Sinus liegenden Sinus transversus ist nichts gesagt. Macewen (III A. chr. 156) hatte bei der Aufmeisslung des Warzenfortsatzes constatirt, dass im Sinus transversus eine Thrombose bestand, und spricht auch bei den Sektionsbefunden nur von einem blassen Thrombus im Sinus longitudinalis superior, ohne den Sinus transversus und die V. jugularis interna besonders anzuführen; man kann deshalb nicht bestimmt sagen, ob letztere beiden mit afficirt oder frei von Thrombose waren. Koebel (III B. chr. 46) fand bei reiner Sinusphlebitis des Sinus transversus und der V. jugularis interna im Sinus longitudinalis ein frisches Blutgerinnsel.

Eitrig erweichte Thromben fanden sich im Sinus longitudinalis superior 7 Mal, (3 ac., 4 chr.). Heimann (III A. ac. 114) fand neben allgemeiner Meningitis einen dunkelrothen Thrombus im Sinus transversus und in der V. jugularis int. und einen entfärbten Thrombus im Sinus longitudinal. sup. Abercrombie (III B. chr. 1) fand den Sinus transversus voll von Eiter und einer dicken käsigen Masse, an einer Stelle beinahe völlig obliterirt, seine Wandungen entzündlich erweicht und verfärbt — und diese Veränderungen erreichten den Sinus longitudinalis. Weill (III B. chr. 3) fand Eiter $2^1/_2$ cm weit im Sinus transversus und longitudinalis superior. Richter (III B. chr. 33) fand graurothe Thromben in beiden Sinus transversus und in der hintern Hälfte des Sinus longitudinalis sup. Frank Allport (III B. ac. 52) fand einfachen Thrombus im Sinus transversus und eitrigen Thrombus in dem Sinus longitudinalis superior. Im Falle Knapp (III B. chr. 58) fand sich im Sinus trans-

versus der operirten Seite dunkel geronnenes Blut, nach dem Torcular Herophili zu war der Inhalt eitrig; die an dieser Stelle einmündenden Sinus waren sämmtlich mit rahmigem Eiter gefüllt, besonders der Sinus longitudinalis und der linke Sinus transversus und es entleerte sich aus diesem nach dem Einschneiden eine grosse Menge Eiter. Die Eiterung setzte sich auf die linke V. jugularis int. fort und bei Druck auf die Anschwellung am Kopfe des linken Kopfnickers entleerte sich Eiter aus dem Foramen lacerum in die hintere Schädelgrube. Jansen (III B. chr. 69) fand eitrig zerfallnen Thrombus im Sinus transversus nach dem gleichnamigen Sinus der andern Seite und nach der V. jugularis int. zu durch einen festen Thrombus verschlossen — und in der hintern Hälfte des Sinus longitudinalis einen dicken wandständigen Thrombus, der sich durch den erweiterten Sinus bis zur Theilungsstelle über dem Foramen occipitale erstreckte und in seiner Mitte dickrahmigen Eiter in grosser Menge umschloss.

4. Sinus petrosus superior.

Einfache Thrombosen des Sinus petrosus superior fanden sich 8 Mal (3 ac., 5 chr.). Katz (III A. ac. 90) fand einen derben Thrombus im Sinus transversus, dessen Wandung verdickt war, und im petrosus superior. Grunert (III A. ac. 142) fand einen rothen adhärenten, mit einzelnen weissen Stellen gemischten Thrombus im Sinus transversus und einen rothen Thrombus im Sinus petrosus superior und in der V. jugularis. Ogle (III A. chr. 19) fand die Sinus transversus, cavernosus und beide petrosi stark hervortretend, hart, mit festem nicht ganz dunklem Coagulum ausgefüllt, das an einer Stelle in eine eiterähnliche Flüssigkeit umgewandelt war. Burckhardt-Merian (III A. chr. 64) fand die Sinus an der Basis mit dunklem Blute gefüllt, im Sinus petrosus superior einen adhärenten Thrombus, der sich nicht in den Sinus transversus fortsetzte. In einem 2. Falle (III A. chr. 68) fanden sich feste Thromben im Sinus transversus und petrosus superior. Hansberg (III A. 154) fand Thrombose des Sinus transversus von der Mitte des Sinus confluens bis zum Foramen jugulare — und des Sinus petrosus superior. In der Gruppe III B. berichtet ausser dem schon citirten Falle von Frank Allport (III B. ac. 50) Jansen (III B. chr. 82) über einfache Thrombose des Sinus petrosus superior und Sinus transversus.

Eitrig erweichte und doch der Wandung noch adhärente Thromben des Sinus petrosus fanden sich in den 2 Fällen von Fox (III A. ac. 55) und von Sutphen (III B. chr. 34): im 1. Falle war nur der Sinus petrosus superior afficirt, die andern Sinus alle gesund; im 2. fand sich ausserdem im Sinus transversus ein Thrombus, der zum Theil organisirt, zum Theil an verschiedenen Stellen zerbröckelt war.

Eitrig erweichter Thrombus im Sinus petrosus superior fand sich 13 Mal (4 ac., 9 chr.). Im Falle Griesinger (III A. ac. 21) fand er sich

ausser im Sinus petrosus superior noch im Si. petros. inferior und transversus, mit Erweichung der am Felsenbein anliegenden Wandung. Der Fall Ludewig (III A. 118) ist schon bei der V. jugularis erwähnt; der Fall Petrenz (III A. chr. 62) beim Sinus longitudinalis superior, und der Fall Schubert (III B. 30) beim Sinus transversus. Frank Allport (III B. ac. 53) fand eitrig zerfallnen Thrombus in den Sinus transversus, petrosus superior und inferior und in der V. jugularis interna, — und die Wandung der V. jugularis externa und der V. auditoria interna eitrig infiltrirt, und in der V. basilaris einen einfachen Thrombus. Lebert (III A. chr. 6 und 7) fand im 1. Falle reinen Eiter im Sinus transversus und petrosus superior bis zum Foramen jugulare und ihre Wandungen eitrig erweicht; im 2. Falle eitrig zerfallnen Thrombus in Sinus transversus, petrosus superior und in der V. jugularis int. bis zur Mitte des Halses. Stokes (III A. chr. 39) fand gleichen Thrombus in beiden Sinus transvers. und petros. Wiethe (III A. chr. 79) fand eitrig erweichten Thrombus in beiden Sinus petrosi und cavernosi, im Sinus transversus und in der V. jugularis interna. Reinhard und Ludewig (III A. chr. 107), Frank Allport (III B. chr. 51) fanden einen solchen Thrombus in Sinus transversus und petrosus superior. Macewen (III A. chr. 157) fand eitrig erweichte Thromben in den entzündlich veränderten Sinus transversus, cavernosus, beiden petros., in den Vv. opthalmica, jugularis interna und condyloidea anterior und posterior. Scheild (III B. chr. 72) fand die Sinus transversus, petrosus superior, cavernosus und die V. ophthalmica mit Eiter gefüllt.

Jauchig war der Thrombus in 4 Fällen zerfallen. Der Fall von Jansen (III B. chr. 87) ist schon bei der V. jugularis interna erwähnt, derjenige von Petrenz (III A. chr. 62) bei dem Sinus longitudinalis superior. Heiberg (III A. 124) fand grosse Abscesshöhle mit Jauche vom Foramen jugulare bis zum Schlüsselbein, die Sinus transversus, cavernosus, beide petrosi und die V. ophthalmica mit einer stinkenden puriformen Masse erfüllt. Jansen (III A. chr. 146) fand Jauche-Thromben in den Sinus transversus, petrosus superior und in der V. jugularis interna.

Obturirende Thromben im Sinus petrosus superior fanden sich 6 Mal. Moos (III A. chr. 168) fand erweichte Thrombenmassen im Sinus transversus bis zum Foramen jugulare und im Sinus petrosus inferior; der Sinus petrosus superior war kurz vor der Einmündung in den Sinus transversus durch Thromben verlegt, sprang plötzlich prall gespannt vor und verlief so über dem Felsenbein. Das Blut konnte nicht nach der Seite des Sinus transversus hin ausgestrichen werden. Jansen (III B. ac. 68) fand beide Sinus petrosi der kranken Seite in der Mitte durch adhärente Thromben verschlossen.

Hierhin gehören weitere 4 Fälle von Jansen aus der Berliner Ohrenklinik (III B. 61—64). Die ersten 3 Fälle betreffen eine isolirte Thrombo-

phlebitis des Sinus petrosus superior und sind deshalb weiter unten in dem betreffenden Abschnitt näher angeführt. Im 4. Falle war die Dura der hintern Felsenbeinfläche zwischen Sinus transversus und petrosus superior und die angrenzende cerebrale Dura verfärbt und von einer Fistel durchbrochen, die in eine Knochenfistel des Felsenbeins führte. Der Sinus petrosus superior war im lateralen Drittel thrombotisch verschlossen und über der Fistel in der hintern Felsenbeinwand noch von einer 2. Fistel durchbrochen.

5. Sinus petrosus inferior.

Einfache Thrombose des Sinus petrosus inferior fand sich 5 Mal (ac. 2, chr. 3). Die Fälle Ogle (III A. chr. 19) und Jansen (III B. ac. 68) sind schon angeführt, der Fall Reimer (III B. ac. 42) soll unter Sinus cavernosus beschrieben werden. Remmel (III B. chr. 54) fand einfachen Thrombus im Sinus transversus, eitrig erweichten Thrombus in der V. jugularis interna, der Thrombus ging durch den Sinus petrosus inferior fort in den Sinus cavernosus und durch den Sinus circularis auch auf den andern Sinus cavernosus, der auch mit einem eitrig zerfallnen Thrombus gefüllt war. Jansen (III B. chr. 66) fand in dem allein afficirten Sinus petrosus inferior einen geschichteten Thrombus.

Eitrig erweichte Thromben fanden sich im Sinus petrosus inferior 7 Mal, (1 ac., 6 chr.). Erwähnt sind bereits die Fälle von Frank Allport (III B 53), Stokes (III A 39), Wiethe (III A. 79), Macewen (III A. 157) und Moos (III A. 168). In dem schon beim Sinus transversus erwähnte Fall Richter (III B. 33) mit graurothen Thromben in beiden Sinus transversi und im absteigenden Theile des Sinus longitudinalis hatte sich die Eiterung durch den Sinus petrosus inferior in den Sinus cavernosus und auf die Capsula Tenonii erstreckt und dieselbe in eine gelbeitrige Sulze verwandelt; der Sinus cavernosus und die V. ophthalmica hatten nur einen einfachen Thrombus. Wagenhaeuser (III A. ac. 95) fand eitrig zerfallnen Thrombus in V. jugularis interna und Sinus petrosus inferior.

Reiner Eiter im Sinus fand sich 4 Mal. Der Fall Griesinger (III A. ac. 21) ist erwähnt. Bruce (III A. 9) fand Eiter im Sinus transversus und petrosus inferior; Schwartze (III A. chr. 32) nur im Letzteren. Im Fall Bonnet (III B. ac. 39) fand sich Eiter im Sinus transversus, petrosus inferior und in der V. jugularis externa.

Jauchiger Zerfall des Thrombus fand sich 4 Mal in den Fällen von Petrenz (III A. 62), Heiberg (III A. 124) und Jansen (III A. 145 u. 147); sie sind sämmtlich schon oben angeführt. In einem andern Fall von Jansen (III A. chr. 141) waren alle Sinus der ohrkranken Seite frei von Thrombose, die V. jugularis bei Druck empfindlich, — und es fand sich im Sinus petrosus der andern Seite ein eitrig zerfallender, grünlich verfärbter Thrombus. Jansen (III A. chr. 13) fand ferner einen

adhärenten Thrombus in beiden Sinus petrosi inferior. neben eitrig erweichtem Thrombus in beiden Sinus cavernosi und im Si. transversus, während beide Si. petros. superior. frei waren.

6. Sinus cavernosus

a) der ohrkranken Seite allein: Einfacher Thrombus desselben fand sich ausser in dem citirten Falle von Ogle (III A. chr. 19) noch in dem Falle von Reinhard und Ludewig (III A. chr. 105) neben einem einfachen Thrombus im Sinus transversus und im Anfangstheile der V. jugularis interna. Eitriger Thrombus im Sinus fand sich 6 Mal, acut in dem schon erwähnten Falle von Ludewig (III A. 118), 5 Mal chronisch in den auch schon erwähnten Fällen von Heiberg (III A. 124), Macewen (III A. 157), Richter (III B. 33) und Scheild (III B. 72) und in dem Falle von Wreden (III A. 41): im Sinus transversus ein Faserstoffgerinnsel von jüngerem Datum, in Sinus petrosus superior, cavernosus und circularis Ridleyi eitrig zerfallner Thrombus — neben ausgedehnten cariösen Zerstörungen im Wespen- und Schläfenbein, und eitrige Infiltration der Felsenbein-Dura und der angrenzenden Keilbeinoberfläche.

b) beide Sinus cavernosi und Sinus circularis Ridleyi. Ein einfacher Thrombus dieser Sinus fand sich nur in dem schon angeführten Falle von Wiethe (III A. 79). Eitrige Thrombose derselben fand sich 9 Mal, (3 ac., 6 chr.). Von den acuten Fällen ist der von Kuhn (III A. 140) schon erwähnt. Bright (III A. 11) fand reinen Eiter in den Si. transversus, einem Si. petrosus, in beiden cavernos. und circularis, und in der V. jugularis, bis auf ihre Mündung in die Schlüsselbeinvene. Im Falle Reimer (III A. 42) war der Si. transversus in einen dicken dunkelblauen Wulst verwandelt und enthielt einen Thrombus, der sich bis in den Si. petros. und cavernos. verfolgen liess. Die Wände des Si. cavernosus erschienen eitrig entzündet und das in ihnen enthaltne wandständige Gerinnsel zum Theil schon in einem jauchigen Brei zerfallen. Dieselbe Gerinnselbildung setzte sich bis in die V. ophthalmica fort und ging durch die vordere Abtheilung des gleichfalls entzündeten Si. circularis, in dessen Umgebung das Zellgewebe ödematös infiltrit war, in den andern Si. cavernos. fort, hier aber ihrer Beschaffenheit nach entschieden von frischerem Datum, die V. ophthalmica links war fort — neben beginnender Caries in Ohr.

Von den chronischen Fällen sind diejenigen von Jansen (II A. 13), Petrenz (III A. 62), Wiethe (III A. 79) und Remmel (III B. 54) schon erwähnt. Schwartze (III A. 72) fand einen jauchig zerfallnen Thrombus in den Sinus transversus, beiden cavernos. und im Bulbus V. jugularis. Merkel (III B. 55) fand neben hämorrhagischer Meningitis und Fistel zwischen Sinus transversus und Warzenfortsatz eitrig zerfallnen Thrombus im Sinus transversus und in beiden Sinus cavernosi.

Ueber einen Fall von isolirter otogener Thrombophlebitis der

Sinus berichtet neuerdings Meier aus der Schwartze'schen Klinik (IV + 17. A. f. O. 38. S. 266).

Die Resultate der eben beschriebenen pathologischen Veränderungen an den Gehirnsinus und an der V. jugularis interna, wie sie sich als otogene Sinusphlebitis ergeben, sind in der

Tabelle XII

Name des Hirnsinus.	Thrombus fest obturirend			Thrombus adhärent an der Wand			Thrombus einfach			Thrombus eitrig verfärbt			Thrombus eitrig erweicht			Reiner Eiter im Sinus			Thrombus jauchig zerfallen			Summa.		
	ac.	chr.	Sa.	ac.	chr.	Sa.	ac.	chr.	Sa.	ac.	chr.	Sa.	ac.	chr.	Sa.	ac.	chr.	Sa.	ac.	chr.	Sa.	ac.	chr.	Sa.
Si. transversus	3	10	13	—	—	—	9	28	37	5	18	23	17	65	82	2 1	15 7	17 8	3	14	17	40	157	197
V. jugularis int.	3	17	20	2	7	9	—	13	13	—	—	—	10	32	42	—	—	—	4	17	21	19	86	105
Si. petros. sup.	1	1	2	1	1	2	3	5	8	—	—	—	4	12	16	—	—	—	—	4	4	9	23	32
Si. petros. inf.	—	—	—	—	1	1	3	3	6	—	—	—	1	7	8	1	3	4	—	4	4	5	18	23
Si. longitud. sup.	—	—	—	—	—	—	1	3	4	—	—	—	3	4	7	—	—	—	—	—	—	4	7	11
Si. cavernos.	—	—	—	—	—	—	—	2	2	—	—	—	1	5	6	—	—	—	—	—	—	1	7	8
Beide Si. cavern.	—	—	—	—	—	—	1	—	1	—	—	—	3	6	9	—	—	—	—	—	—	4	6	10
Sa.	7	28	35	3	9	12	17	54	71	5	18	23	39	131	170	4	25	29	7	39	46	82	304	386

summarisch zusammengestellt. Es ergibt sich hieraus, dass der Sinus transversus fast noch ein Mal so häufig afficirt ist, als die V. jugularis interna, und dass diese wieder fast ebenso häufig betroffen ist, als die anderen Hirnsinus zusammen. Wir haben gesehen, dass die Eiterung vom Mittelohr auf das Felsenbein, die Hirnsinus, die Dura und schliesslich das Gehirn übergeht. Die Affektionen des Mittelohrs und Warzenfortsatzes zusammen sind bei weitem die häufigsten. Anatomisch am nächsten ist der Sinus transversus dem primären Eiterherde, und er liegt in grösserer Ausdehnung dem Felsenbein an, als die beiden Sinus petrosi und die V. jugularis interna. Die Folge dieser topographischen Verhältnisse ist die Prävalenz seiner Sinusphlebitis nach Mittelohreiterungen. Bei weitem am häufigsten war der Thrombus eitrig erweicht: 170 Mal; dann folgte die einfache Thrombose, 71 Mal; der jauchige Zerfall des Thrombus 46 Mal, und rein eitriger Zerfall 29 Mal; 35 Mal schloss ein obturirender Thrombus den phlebitischen Prozess in den Sinus nach unten und oben zu ab, sodass der Organismus gegen eine Aufnahme der Zerfallsprodukte und eine Allgemeininfektion durch Metastasen geschützt war. Nur selten, 12 Mal war der Thrombus fest an der Sinus — resp. Venenwand adhärent.

Ich habe oben die Fälle auch nach den einzelnen Sinus allein geordnet, um die Häufigkeit ihrer Sinusphlebitis festzustellen. Dieselbe fand sich am Sinus transversus allein 86 Mal, am Sinus petrosus superior, am Sinus petrosus inferior je 5 Mal, und an der V. jugularis allein nur

2 Mal. Wenn man die Combinationen der Sinus verfolgt, die mit der V. jugularis interna am Felsenbein direkt verlaufen, so ergeben sich folgende Resultate: bei weitem am häufigsten, 13 Mal fand sich die Combination von Sinusphlebitis des Sinus transversus und des Si. petros. superior; 5 Mal die des Sinus transversus und des Si. petros. inferior; 3 Mal die des Sinus transversus, der V. jugularis interna und des Si. petrosus superior, je 2 Mal die des Sinus transversus, der V. jugularis und des Si. petros. superior — und die des Sinus transversus mit den beiden Si. petrosi; und je 1 Mal die der V. jugularis interna und des Si. petrosus inferior und die der beiden Sinus petrosi.

Jansen fand in seiner Zusammenstellung aus der Literatur (A. f. O. XXXV. S. 263) folgendes Verhältniss:

117 Mal Thrombose des Sinus transversus; 50 Mal des Si. transversus und der V. jugularis; 13 Mal des Si. transversus und der Si. petros. sup.; 5 Mal des Si. transvers. und longitudinal. sup.; je 3 Mal des Si. transvers., petros. sup. und inf. und cavernos. —; des Bulbus V. jugularis —; der V. jugular. int., des Si. transvers. und petros. infer. —; und beider Si. transversi —; je 2 Mal der Si. transvers., petros. sup., petros. inf. und cavernos. —; der V. jugular. int., des Sinus transvers., petros. sup. und infer., cavernos. und Circul. Ridleyi —; und der V. jugular., des Si. transvers. und cavernos. Je 1 Mal der Si. transvers. petros. sup. und longitudinal. — der Si. transvers. und petros. infer., — des V. jugular., des Si. transvers. und des petros. sup., — der V. jugular., des Si. transvers., des Si. petros. inf. und longitudinal., — der V. jugular., des Sin. transvers., petros. sup. und cavernos., — der V. jugular., des Sin. transvers., occipital. und longitudin. sup., — der Si. transvers. beiderseits — der Si. transvers., petros. sup. und infer., perpendicul. cavernos. und der V. ophthalmic. — der Si. transvers., petros. sup. und infer., cavernos. und Bulb. jugular. — und des Si. transvers., cavernos. und der Vv. jugular. und anonym.

In 34 eignen Fällen von Thrombose des Sinus transversus fand er 16 Mal Eiterung im Warzenfortsatz, 18 Mal ausserdem Cholesteatom, 13 Mal Eiterung im Labyrinth, vorzugsweise im Vestibulum, 6 Mal mit Defekt im vordern Drittel des horizontalen Bogengangs, und die Thrombophlebitis vertheilt: je 12 Mal auf Si. transvers. allein, und auf Si. transvers. und V. jugularis zugleich, je 3 Mal auf Si. transvers., petros. infer., und V. jugular. — und auf Si. transvers. und petros. sup., je 1 Mal auf Si. transvers. und petros. inf., — Si. transvers., petros. sup., V. jugular., — Si. transvers., longitudinal. super., perpedicul. und occipital. — und in beiden Si. transvers., petros. infer. und cavernos., und im obern Theil des Si. occipital.

Stelle ich nach den Sectionsbefunden meiner Abtheilung III die intracraniellen Sekundäraffektionen nach Mittelohreiterung zusammen, so ergibt sich folgendes Resultat. In 247 genauer beobachteten Fällen fand sich:

1. Die reine, nicht complicirte Sinusphlebitis: 124 Mal = 50,2%; 98 Mal mit und 26 Mal ohne metastatische Pyämie.

2. Die Sinusphlebitis complicirt mit Meningitis: 70 Mal = 28,3%; je 35 Mal mit, und ohne metastatische Pyämie.

3. Die Sinusphlebitis complicirt mit Hirnabscess: 30 Mal = 12,2%; 18 Mal mit und 12 Mal ohne metastatische Pyämie; und

4. Die Sinusphlebitis complicirt mit Meningitis und Hirnabscess: 23 Mal; = 9,3 % 10 Mal mit und 13 Mal ohne metastatische Pyämie.

Uebergang der Mittelohreiterung vom Ohr auf Hirnsinus und V. jugularis interna.

Nachdem ich im vorigen Abschnitte die verschiedenen pathologischen Veränderungen an den verschiedenen Stellen des Ohres, des Felsenbeins mit seiner Dura, der Hirnsinus und ihrer Fortsetzung, der V. jugularis interna, des Arachnoidalraumes und des Gehirns der Reihe nach beschrieben habe, ist es hier meine Absicht, die Wege zu verfolgen, die die Ohreiterung einschlägt, um die Sinusphlebitis mit ihren intracraniellen Complicationen zu erzeugen, von der aus dann erst in 2. Reihe die metastatische Pyämie ihren Ausgang nimmt. Ich sehe davon ab, die übliche anatomische Beschreibung der einzelnen Wände des Mittelohrs und Warzenfortsatzes und der einzelnen Knochenspalten zu geben, die im Verhältniss ihrer Dünnheit relativ leichter und früher vom Eiter durchbrochen werden, als relativ dicke Knochenpartien. Auf Grund obiger Sektionsbefunde kann ich auch die verschiedene Häufigkeit der einzelnen Wege nachweisen. Ich werde nicht den oben benutzten Gang der Untersuchung beibehalten, sondern beginne gleich mit der V. jugularis interna. Sehr auffallend musste die Thatsache sein, dass die V. jugularis interna nur 2 Mal allein in phlebitischer Veränderung nach Mittelohreiterung gefunden worden ist. Das würde heissen, dass die Eiterungen des Mittelohrs an der innern untern und untern Wand der Pauke nur selten auf die benachbarten Theile überzugehen pflegen. Ein cariöser Defect am Boden der Paukenhöhle ist nur selten zu beobachten, eine Fortsetzung der Eiterung durch dieselbe mag zwar vorkommen, ist aber bis jetzt noch nicht beschrieben worden.

Dabei ist doch diese Stelle manchmal recht dünn an Knochenzwischenschicht zwischen Schleimhaut der Paukenhöhle und perivasculärem Gewebe der V. jugularis interna; und bei Dehiscenzen derselben fehlt sogar jede solche Knochenwand, sodass sich eiternde Mittelohrschleimhaut und Jugularvene direct berühren. Woher kommt nun die Häufigkeit der phlebitischen Affektionen der V. jugularis interna, die ich auf 105 Mal feststellen konnte? Unter diesen Fällen fand sich die Thrombophlebitis der V. jugularis interna complicirt mit derjenigen des Sinus transversus allein 60 Mal. Blieb die Phlebitis auf die dem Felsenbein anliegenden Sinus petrosi beschränkt, so fand sich die Phlebitis der V. jugularis nur 6 Mal. In den übrigen 39 Fällen fand sie sich bei weit verbreiteten phlebitischen Prozessen vor, wenn sich vom Sinus transversus die eitrige Erweichung des Thrombus auf den Sinus longitudinalis superior oder, was häufiger vorkam, durch die Sinus petrosi

auf den Sinus cavernosus der ohrkranken und weiter der ohrgesunden Seite fortgepflanzt hatte. Die Thrombose und die eitrige Phlebitis der V. jugularis interna entsteht darnach nicht durch eine directe Fortleitung der Mittelohreiterung auf die Vene. Sie entsteht indirect und erst auf dem Umwege durch den Sinus transversus, resp. der petrosi, indem sich von diesen aus die Thrombose und die eitrige resp. jauchige Erweichung des Thrombus auf die Jugularvene fortsetzt, also ebenso wie die Veränderungen in Sinus longitudinalis superior und cavernosus. Im erstern Sinus fanden sich nur 11 Mal thrombophlebitische Prozesse.

Die verschiedne Häufigkeit derselben kann nicht von der Verlangsamung der Blutcirkulation im Sinus transversus abhängig sein, denn dieselbe würde die Thrombose im peripheren Stücke des Sinus transversus und longitudinalis eher begünstigen als im centralen Stücke des Sinus transversus und seiner Fortsetzung der Vena jugularis interna, die gewöhnlich collabirt ist. Sie hängt allein davon ab, dass die cariösen Zerstörungen im Felsenbein und die entsprechenden phlebitischen Prozesse im angrenzenden Sinus transversus in demjenigen Abschnitte, der nach dem Foramen jugulare zu liegt, wesentlich zahlreicher sind als diejenigen, die sich nach hinten und oben nach den Torcular Herophili zu befinden.

Der Weg, den die Ohreiterung einschlägt, um vom Mittelohr auf die Hirnsinus zu gelangen und dort die Pyämie einzuleiten, ist in den meisten Fällen leicht nachzuweisen. Wenn sich vom Warzenfortsatz z. B. eine Fistel durch die innere Felsenbeinwand, durch den Sulcus transversus und durch die membranöse Wand des Sinus transversus in den Letztern hinein sondiren lässt, so ist dem Weg nachgegangen worden, den die Mittelohreiterung nach dem Sinus transversus verfolgt hatte; ebenso würde es bei cariösem Defecte im Tegmen tympani und bei Perforation der Duradecke desselben und der angrenzenden Wand des Sinus petrosus superior der Fall sein. Aber so leicht ist dieser Uebergang nicht immer zu finden. In dem Fall von Reinhard und Ludewig (III A. 108) konnte er gar nicht nachgewiesen werden: im Sinus transversus fand sich ein eitrig zerfallender, grauröthlicher Thrombus, aber weder am Sulcus transversus noch an der Oberfläche der Pyramide war eine Spur von Erkrankung des Knochens zu entdecken. Daneben fanden sich centraler Hirnabscess im Parietallappen, die Pia daselbst getrübt und die Dura perforirt; Cholesteatom im Warzenfortsatz. Sehr eingehend hat Schwartze in seinem Falle (III A. 57) die verschiedenen Uebergänge der Eiterung vom Ohr auf die Hirnsinus behandelt und ist zu dem Schluss gekommen, dass auch die Sektion über die nähere Ursache des eitrigen Thrombus im Sinus transversus keinen bestimmten Aufschluss gegeben hat. Das Felsenbein war sehr hart, an der schmalsten Stelle im Sulcus transversus noch 0,5 cm dick und ohne jede Spur von Entzündungserscheinungen. Die Vena

aquaeductus Vestibuli, die sich aus Aesten der Bogengänge zusammensetzt, in welchen Eiter vorhanden war, gelangt in den Sinus petrosus superior; aber dieser war bei der Sektion leer und frei von Entzündung. Die Venae auditivae internae, welche ihr Blut in den Sinus transversus ergiessen können, hätten ihre Erkrankung leicht verrathen müssen, weil sie gemeinschaftlich mit dem N. acusficus und der A. auditiva interna im Porus acusticus internus hervorkommen; aber dieser zeigte keine Spur von Eiter. Somit war die Fortleitung der eitrigen Entzündung im Labyrinth auf den Sinus transversus von der Hand zu weisen, und der Tod war auch nicht durch eitrige Meningitis, sondern durch den eitrigen Zerfall und die Verjauchung des Thrombus im Sinus transversus erfolgt. Endlich konnte von einer Fortleitung des infectiösen Eiters auf dem Wege kleiner Knochenvenen aus dem Warzenfortsatz zum Sulcus und Sinus transversus durch die relativ dicke und völlig sklerotische Knochenlage nicht die Rede sein. Es bliebe nur die Möglichkeit einer Fortleitung der septischen Stoffe auf dem Wege durch die Lymphbahnen; aber auch diese ist sehr unwahrscheinlich, da die Symptome der Pyämie erst am 20. Tage nach der Operation auftraten. Es ist erwiesen und wird allseitig anerkannt, dass die üblichste Fortleitung der Mittelohreiterung auf die Hirnsinus vermittelst der das Felsenbein vom Mittelohr nach den Hirnsinus zu durchsetzenden Knochenvenen stattfindet. Es kommt zuerst zu periphlebitischen Prozessen an denselben. Diese führen zu Thrombose des Inhaltes der Venen, der in weiterer Folge von Infektion der Mikroorganismen eitrig zerfällt. Dieser Prozess setzt sich durch den gewöhnlich kurzen Verlauf dieser Knochenvenen nach den Hirnsinus zu fort und macht hier denselben Verlauf wieder durch. Zuerst kommt es zu Thrombose des Sinusinhaltes und erst später zur eitrigen Erweichung des Thrombus. Bewiesen ist diese Reihenfolge dadurch, dass vielfach die ersten metastatischen Affectionen reine lokale Entzündungen bleiben, die sich organisiren, während die späteren Metastasen, die aus eitrig erweichten Thromben stammen und deshalb Mikroorganismen enthalten, die Eiterung erregen, zur Abscedirung gelangen. Jemehr sich nun diese Knochenvenenphlebitis ohne weitere cariöse Affektionen im Felsenbeine nachweisen lässt, desto sicherer ist der Beweis erbracht, dass auf diesem Wege die Ohreiterung auf die Hirnsinus übergegangen ist. In der Statistik habe ich 7 hierhergehörige Beobachtungen zusammengestellt. Dickinson (s. Lidell, Fall 6) sah bei einer acuten Mittelohreiterung, die nach $^1/_4$ Jahr, mit epileptiformen Anfällen und andersseitiger Hemiparese in der letzten Woche, und mit Koma endete, neben Meningitis ausgebreitete Thrombophlebitis, obturirenden, fest verschliessenden Thrombus der V. jugularis int. — die Sinusphlebitis deutlich durch ein phlebitisch verändertes Knochengefäss aus dem nicht cariösen Warzenfortsatz fortgeleitet. Schwartze (III A. 31) fand Pyopneumothorax, metastatische Lungen-

abscesse und Fibringerinnsel in den mittlern Aesten der Art. pulmonalis, während der Sinus transversus leer war. In der vorderen Wand der Pyramide fand sich unter der normalen Dura ein $1^1/_2$ cm langer und $^1/_2$ cm breiter cariöser Defekt, und an der Spitze erschienen unregelmässige Knochenlücken, durch die man in eine bohnengrosse, mit Eiter gefüllte Höhle im Knochen blickte. Tegmen tympani nicht durch Caries durchbrochen, aber papierdünn und sehr mürbe. Aber die Untersuchung der an beiden cariösen Herden gelegenen Sinus petrosi auf Sinusphlebitis scheint nicht gemacht zu sein. Schw. meint: dass der wahrscheinlichste Ursprung der Lungenembolien die mit käsig eingedicktem Eiter erfüllten diploetischen Räume in der Umgebung der Paukenhöhle sind. Gleichgültig, ob ein Sinus petrosus afficirt worden ist, oder nicht, bleibt doch für die Frage nach der Ueberleitung der Eiterung vom Ohr auf die Hirnsinus die Thatsache sicher, dass phlebitische Prozesse in den Knochenvenen nachweisbar waren (s. Hessler, Ueber die otitische Pyämie, A. f. O. XXXVIII S. 4). Nach Moos (III A. 34) war die Fortsetzung der Entzündung vom Ohre auf den Sinus lateralis durch die Vene, die aus den Zitzenzellen in den Sinus führt, vermittelt worden. Wiethe (III A. 79) musste auf Grund des Sektionsbefundes für seinen Fall annehmen, dass die Thrombose des Sinus transversus durch Aufnahme von Jauche in die Venen der Schleimhautauskleidung der Warzenzellen oder durch Filtrirung durch die Venenkanäle erfolgt, und dass die eitrige Meningitis erst im Gefolge der Sinusphlebitis entstanden war. Levy (III A. 111) fand in den Venen eine gangränöse diphtheritische Phlebitis, welche die inneren Schichten betroffen und abgehoben hatte, den Knochen des Felsenbeins in der unmittelbaren Nachbarschaft der Venensinus nicht erkrankt. Die Thrombose war zunächst wahrscheinlich durch phlebitische oder periphlebitische Prozesse in den kleinen Venen hervorgerufen, welche den Warzenfortsatz durchziehen, und hatte sich längs derselben bis in den Sinus fortgesetzt. Zaufal (III A. ac. 25) fand in seinem Falle in der Mitte der Fossa sigmoidea eine längliche Knochenlücke, und beim Abziehn der Dura mater wurden zahlreiche Knochenvenen abgerissen, die mit festhaftenden Thromben gefüllt waren. Nathan (III B. 45) sah bei eitriger Erweichung eines Thrombus im Sinus transversus, eitriger Infiltration seiner membranösen Wand, cariösem Defekte im Sulcus transversus, und bei einfacher Eiterung in Mittelohr- und Warzenfortsatzhöhle und nicht perforirtem Trommelfelle — längs der Venenwurzeln eitrige Streifen. v. Troeltsch (III A. 36) fand bei eitriger Erweichung eines Thrombus im Sinus transversus die membranöse Wand desselben gerade dort durch Infiltration und Schwellung verändert, wo die den Warzenfortsatz durchbohrende Vena mastoidea in ihr einmündet; das Gefäss war von Eiter und Jauche erfüllt und es fand sich der Knochen um dasselbe herum missfarbig und etwas erweicht. Petrenz (III A. 62) fand in seinem Falle: jauchiger Thrombus

in den Sinus transversus, petrosus superior und inferior, das Felsenbein daselbst vom Krankheitsprozess nicht afficirt, und spricht sich dahin aus, dass das Ueberschreiten der Entzündung hauptsächlich seinen Weg längs der bindegewebigen Scheiden jener Gefässe genommen zu haben scheint, die von der Dura mater durch die Fissura petroso-squamosa sich hinziehen. In dem Falle von Beck (III A. 77) fand sich reine Sinusphlebitis in den Sinus transversus und petrosus superior nach Eiterung im Mittelohr und Labyrinth ohne Caries. „Der Querblutleiter stand mit dem innern Gehörgange in Verbindung, aus welchem sich ähnliche Massen entleeren." Aber die Vv. auditoriae internae des innern Gehörgangs münden gewöhnlich in den Sinus petrosus inferior ein. Wir müssen deshalb annehmen, dass entweder der Verlauf dieser Venen, da sie die Fortleitung der Eiterung vom Ohre auf den Sinus vermittelt haben, ein anormaler gewesen und sie statt in den Sinus petrosus inferior in den Sinus petrosus superior gegangen sind, oder dass die Phlebitis des Sinus petrosus inferior, durch welche die Infektion auf den Sinus transversus geleitet worden, übersehen ist. Im Falle von Rohden und Kretschmann (III B. 43) bestand neben jauchiger Meningitis ein anscheinend gutartiger Thrombus im Sinus transversus bis zum Foramen jugulare, und die untere Sinuswand war missfarben; aus dem Aquaeductus vestibuli trat eitrige Masse hervor; das Labyrinth enthielt serös-eitrige Flüssigkeit. Aber der Aquaeductus vestibuli mündet in den Sinus petrosus superior und erst durch diesen in den Sinus transversus ein. Entweder ist auch hier ein anormaler Verlauf des Aquaeductus vestibuli direct in den Sinus transversus anzunehmen, oder die Phlebitis des Sinus petrosus superior ist übersehen worden.

Neuerdings fand Meier (IV + 17. A. f. O. XXXVIII. S. 266) eine doppelseitige isolirte Thrombophlebitis des Sinus cavernosus, nach eitriger Thrombose des Carotis — Venenplexus. Die Knochenwand des Canalis caroticus war 2:1 mm weit etwas rauh und leicht morsch, ohne cariöse Zerstörung, aber mehr geröthet als der übrige Knochen. In beiden Sinus cavernosi und ihren Verbindungssinus eitrig zerfallne, adhärente Thrombenmassen. In den Keilbeinhöhlen eitriger Schleim. Arachnitis. Die Venen der Carotis in ihrem Knochenverlaufe eitrig thrombosirt, die Carotis selbst von freiem Eiter umspült.

Schon 1889 hatte Styx (Ein Fall von Otitis media muco-purulenta mit endocraniellen Complicationen. Bemerkungen über die Pathogenese desselben. Z. f. O. XIX. S. 247) für seinen Fall von subacuter Mittelohreiterung, der anfangs mit Fieber, Kopfschmerzen, Erbrechen und Stuhlverstopfung, seit Anfang der 3. Woche mit Rückenschmerzen, Abducenslähmung und gleichseitiger Neuritis optica verlief und ausheilte, angenommen: „dass der Transport von Entzündungserregern durch die besonders dünne oder vielleicht durchlöcherte Labyrinthwand hindurch auf die die Carotis umgebenden Venensinus und den mit letzteren zu-

sammenhängenden Si. cavernosus stattgefunden habe.“ So erklärten sich die Symptome der umschriebenen Basilarmeningitis, dann die Abducenslähmung und die Neuritis optica. Die ersten Symptome waren parallel dem Nachlassen der Secretion und Schwellung der Schleimhaut im Mittelohre zurückgegangen, während die Letztere sich ganz allmählich zurückbildete. Aber nach den unten folgenden statistischen Erhebungen über die Localsymptome der Thrombophlebitis der Hirnsinus ist die Diagnose von Styx: Thrombose des Sinus cavernosus, nicht absolut einwandsfrei; es kann sich sehr wohl um die viel häufigere isolirte Thrombose des Sinus transversus gehandelt haben.

Nach ihm hatte Koerner (A. f. O. XXXIII. S. 316) 1892 den Uebergang von Erkrankungen aus der Paukenhöhle durch den Canalis caroticus auf das Schädelinnere besprochen.

Das sind die wenigen Beobachtungen, die den bestimmten Nachweis erbracht haben, dass die Fortleitung der infectiösen Eiterung vom Ohr auf die Hirnsinus durch die Venen des Felsenbeins stattgefunden hatte. Nach Analogie mit den Befunden der chirurgischen und traumatischen Pyämie hätte man diesen Vorgang öfters erwarten sollen. Aber in diesen ersten Stadien der otogenen Sinusphlebitis pflegen die Fälle noch nicht tödtlich zu verlaufen. Es kommt erst noch zu weiteren cariösen Zerstörungen des Felsenbeins und eitrigen Erweichungen an und in den Hirnsinus. Wie verschiedenartig dieselben sind, und wie verschieden häufig die einzelnen Stellen am Felsenbein und an den angrenzenden Hirnsinus anatomisch verändert gefunden worden sind, das haben die obigen Zusammenstellungen erwiesen. Die am häufigsten veränderten gefundenen Stellen sind die Prädilectionsstellen für den Uebergang der Eiterung vom Ohr auf die Hirnsinus. Cariöse Defekte im Sulcus transversus fanden sich 64, solche im Tegmen tympani 27. Subduralabscesse an der hintern Felsenbeinwand und im Sulcus transversus waren 39 angegeben, solche am Tegmen tympani 12. Die membranöse Wandung des Sinus transversus war 46 Mal erweicht und entzündet, und in 16 Fällen bestand eine directe Communication vom Warzenfortsatz mit dem Sinus transversus durch einen Defekt in der knöchernen und membranösen Sinuswand. Die Dura mater am Tegmen tympani war 6 Mal entzündet, und Fisteln zwischen dem Sinus petrosus superior, der dem Tegmen tympani anliegt und bei Caries desselben zuerst mitafficirt zu werden pflegt, und dem Mittelohr fanden sich nur 2 Mal. Thrombophlebitische Veränderungen fanden sich am Sinus transversus allein 86 Mal, solche am Sinus petrosus superior allein 5 Mal. Die Häufigkeit der cariösen Zerstörungen an denjenigen Stellen des Felsenbeins, die den Hirnsinus anliegen, entspricht genau der Häufigkeit der phlebitischen Erkrankungen der Letztern. Die cariösen Veränderungen und Defekte in den Felsenbeinwandungen eröffnen dem Eiter im Ohre den Weg auf die Hirnsinus, der in diesen zu thrombophlebitischen Prozessen

führt. Am häufigsten fanden sich diese Veränderungen an der hintern Felsenbeinwand und am anliegenden Sinus transversus, viel seltener an den beiden Sinus petrosi, je 5 Mal. Gerade die Befunde an diesen beiden Sinus, wenn sie isolirt phlebitisch verändert waren, zeigen genau die Wege an, welche die Eiterung im Ohre sich durch den Knochen erzwang, um auf den nächstliegenden Sinus zu kommen und ihn zu inficiren. Ich lasse diese 10 Fälle wegen ihrer anatomischen Befunde etwas ausführlicher folgen.

A. Sinus petrosus superior.

Im Fall Fox (III A. 55) handelte es sich um einen festen adhärenten Thrombus, der halb organisirt und in der Mitte eitrig zerfallen war und nicht bis in die V. jugularis interna hinabreichte — aber „Dura mater natural, peeled off readily, bone beneath not at all rough", also mikroskopischer Befund am Knochen negativ. Ebenso fand Burckhardt-Merian (III A. 64) einen adhärenten Thrombus in seinem Falle, den ich in diesem Abschnitt unter Sinus transversus angeführt habe. Die 3 andern Fälle sind von Jansen. Im 1. Falle (III B. 61) war ein Kleinhirnabscess durch eine Fistel mit dem Sinus verbunden, in dem ein stinkender Thrombus sass. In der Aussenwand desselben war ein Defekt mit einem Knochensequester, der in den Warzenfortsatz führte. Im folgenden Falle (III B. 62) war der Sinus mit einem eitrig zerfallnen Thrombus gefüllt, von seiner untern Wand führte eine Fistel in einen subduralen Abscess über dem gesunden Sinus transversus, und an der hintern Felsenbeinwand war ein cariöser Defekt, der, im Grunde vom obern und untern halbzirkelförmigen Kanale gefüllt, mit dem innern Gehörgang und dem Warzenfortsatze zusammenhing. Im 3. Falle (III B. 63) enthielt der Sinus eitrig zerfallnen Thrombus und seine vordere untere Wand war nach dem Tegmen tympani zu fistulös durchbrochen.

B. Sinus petrosus inferior.

Schwartze (III A. 32) fand reinen Eiter im Sinus und cariösen Defekt in der angrenzenden Knochenpartie. In dem Falle, den Stabsarzt Schwarze (III A. 101) citirt, fehlen genauere Angaben: „von Betheiligung des Knochens ist nichts erwähnt". Die nächsten 3 Fälle sind wieder von Jansen. Im 1. Falle (III B. 65) war im Kleinhirnabscess durch eine Fistel in der Dura der hintern Felsenbeinwand, die nach dem nekrotischen untern Bogengang führte, mit dem nekrotischen Labyrinthe direct verbunden, und im Sinus „ein Thrombus"; der Bulbus V. jugularis verfärbt aber nicht thrombosirt — die Lücke zwischen dem eröffneten untern Bogengange und dem Sulcus sigmoideus führte ab- und lateralwärts in einen kirschgrossen Hohlraum zur Basis, in welchem ein grosser Sequester mit dem Canalis Fallopii vom Boden

der Paukenhöhle ab freiliegt. Zwischen der primären Eiterung im Mittelohr und der sekundären Thrombose im Sinus war der dazwischen gelegene Abschnitt des Felsenbeins cariös verändert. Im 2. Falle (III B. 66) fand sich ein geschichteter Thrombus in der vordern Hälfte des Sinus, nahe dem Clivus Blumenbachii eitrig durchsetzt; — Letzteres 50-Pfennigstück gross cariös mit abgehobner Dura. Labyrinth frei von Eiter. Im 3. Falle (III B. 67) war der Sinus „thrombosirt" — und an der Spitze des Felsenbeins, unmittelbar neben dem Sinus cavernosus war eine cariöse Stelle, welche beim Bespülen mit Wasser einen intensiven Geruch nach Schwefelwasserstoff verbreitete; und der hintere nach der hintern Schädelgrube gelegene Theil der Pyramidenspitze zerstört, ein grosser Knochendefekt mit Granulationsgewebe gefüllt.

Auf Grund dieser anatomischen Befunde ist es sicher, dass der Uebergang der Eiterung vom Mittelohr auf die an dem Felsenbein anliegenden Hirnsinus und die V. jugularis interna stattfindet,

1) durch pathologische Veränderungen in den Knochenvenen, die zwischen beiden Orten verlaufen, allein und ohne makroskopisch sichtbare Veränderungen am Felsenbein;

2) Durch allmähliches Fortschreiten der cariösen Eiterung vom Mittelohr auf die Sinus unter Bildung cariöser Defekte im Felsenbeine und Fistelgänge in den membranösen Sinuswandungen.

Dieser 2. Weg ist der bei weitem häufigste; der 1. gehört mehr zu den Ausnahmen. Beide Prozesse führen zuerst zu Sinusthrombose, nachträglich durch Infektion des Thrombus durch die eingewanderten Mikroorganismen zur Sinusphlebitis; und zuletzt durch Aufnahme der abgebröckelten Thrombentheilchen in den allgemeinen Blutkreislauf zur metastatischen Pyämie.

Noch seltner als der 1. Vorgang zwischen Mittelohreiterung und metastatischer Pyämie ist derjenige, der zuerst von Weigert angegeben ist, nach welchem direkt die Mikroorganismen, die die Mittelohreiterungen schon verursacht haben, in's Blut aufgenommen werden, mit Umgehung der Hirnsinus, sei es durch die Blut- oder Lymphgefässe des Mittelohrs, und so direct die Metastasen erzeugen. Hierher gehören nur die 3 von Fraenkel beobachteten Fälle. Da jedoch der aus den Kapillaren und kleineren Venen der inficirten Lokalitäten alsbald in das Gewebe sich ergiessende entzündliche Exsudatstrom das Hineingelangen der Mikrobien aus dem inficirten Gewebe in den Inhalt der genannten Gefässe ganz erheblich erschwert, und da in den Arterien und grösseren Venen, deren Wandung die Mikrobien zu durchdringen bestrebt sind, die Circulation bald unterbrochen wird, indem sich in den von den wuchernden pyogenen Mikrobien invadirten Gefässstrecken mit grosser Regelmässigkeit Thromben entwickeln, so ist der untergeordnete Antheil, den die erwähnten beiden Penetrationsmöglichkeiten auf die Infektion der allgemeinen Blutmasse haben können, hinreichend erklärt.

Die direct in's Blut gelangten pyogenen Kokken verschwinden nach Wyssokowitsch zunächst wieder aus dem Blute, um in den Endothelzellen der Capillaren von Organen mit verlangsamter Blutstömung — Milz, Leber, Knochenmark, oder in den Nieren festgehalten zu werden. Oder sie fixiren sich an den Herzklappen, indem sie nach den Untersuchungen von Klebs durch den Blutdruck beim Klappenverschluss in die weiche Substanz der Endothelzellen der Herzklappen hinein gepresst werden (Hessler: Ueber die otitische Pyämie A. f. O. XXXVIII. S. 1).

3. Pyämische Metastasen.

Wir sind Schritt für Schritt dem Wege nachgegangen, den die Ohreiterung vom Ohr bis in die Hirnsinus verfolgt hatte, und haben gesehen, dass es zuerst zur Thrombose des Sinusinhaltes und später unter dem Bilde der Sinusphlebitis zum eitrigen Zerfall des Sinusthrombus gekommen war. Im Folgenden wollen wir die Schicksale und die Wege der zerfallnen Thrombenbröckelchen verfolgen, die in den allgemeinen Blutkreislauf aufgenommen und als Emboli in die verschiedensten Organe des Körpers zerstreut werden.

I. Metastasen in die Lungen.

Ist der Thrombus am peripheren Ende eines Hirnsinus oder an der peripher von ihm gelegnen V. jugularis interna entzündlich erweicht, eitrig zerfallen in einzelne Eiterbröckelchen, so werden die Letztern von dem vorüberziehenden Blutstrome aufgenommen und durch die grossen Halsvenen in das rechte Herz und von hier aus in die Lungenarterienkapillaren und den Lungenkreislauf fortgeschwemmt. Aber in einigen Fällen hilft sich noch während des Zerfalls der Thromben die Natur gegen diese Aufnahme derselben in's Blut dadurch, dass am centralen Ende des Sinus transversus oder in der V. jugularis interna ein fester obturirender Thrombus geschaffen wird, der den eindringenden Mikroben einen unüberwindlichen Widerstand entgegensetzt. Solche obturirende, theilweise organisirte Thromben sind sowohl im Sinus transversus, als im Sinus petrosus superior und in der peripher von beiden gelegnen V. jugularis interna gefunden. In diesen Fällen muss die Aufnahme der zerfallnen Thrombentheilchen am peripheren Ende der Sinus erfolgen, also am Sinus transversus z. B. durch die Sinus petrosus superior und inferior, die dann ihr Blut durch den Sinus cavernosus und Ridleyi schliesslich in den Sinus transversus und die V. jugularis interna der andern Seite abgeben, oder durch vicariirend erweiterte Anastomosen der Sinuszuflüsse in die gleichfalls erweiterten tiefen Hals- und Nackenvenen. Aber diese Fälle sind selten. Die Aufnahme der Thrombenbröckelchen in den allgemeinen Blutkreislauf geschieht zumeist im Verlaufe der V. jugularis interna der ohrkranken

Seite. Vom rechten Herzen kommen die Emboli in die Lungenarterie und bleiben im Kapillarnetze derselben stecken, sodass sie makroskopisch als Fremdkörper erkannt werden können. Ich habe 10 solche Fälle, in 2 acuten und 8 chronischen Eiterungen sammeln können. Im Falle Schwartze (III A. acut 31) fanden sie sich in den mittlern Aesten der Art. pulmonalis an verschiednen Stellen als weisse feste, nicht adhärente Fibringerinnsel in der rechten Lunge (linke Lunge gesund) neben einem Pyopneumothorax und andern verschieden grossen metastatischen Abscessen. Merkel (III A. acut 137) beschreibt sie als Pfröpfe von ähnlichem Aussehen wie die ältern Pfröpfe in der Jugularis, in den grossen Aesten der Lungenarterien, neben metastatischen Abscessen in beiden Lungen, über denen die Pleura nekrotisch erscheint, und neben einseitiger eitriger Pleuritis. Schon Smith (III A. chro. 3) beschreibt sie genau: neben beiderseitigem Empyem der Pleuren mit metastatischen Abscessen: „an 2 Stellen konnte man deutlich einen kleinen Aderast verfolgen, der sich in die Eiterablagerungen öffnete; diese Adern waren entzündet; auf ihnen hatte sich Lymphe abgelagert, und in ihnen war eine eitrige Masse". Weill (III A. chro. 16) bezeichnet sie als Thromben in den Lungenarterien; er fand mehrere derselben neben verschiednen gangränösen Abscessen der rechten Lunge. Koeppe (III A. chro. 35) fand sie neben einem abgekapselten Pyopneumothorax und 3 taubeneigrossen, subpleural gelegnen nekrotischen Herden der einen Lunge und mehrern gleichen Abscessen der andern Lunge: In den Verzweigungen der Art. pulmonalis beiderseits reiten auf vielen Theilungsstellen der Gefässe grössern Kalibers Emboli, von denen einige mürbe und zerfallen erscheinen, andere weisslich und fest sind; vor einigen der puriformen Infiltrationen vollständig verstopfte kleinere Gefässe. Guerder (III A. chro. 47) fand in den Verzweigungen der Art. pulmonalis beiderseits Embolien, theils erweichte, theils organisirte, und einzelne kleine Gefässe verstopft durch „des infiltrations puriformes". Schwartze (III A. chro. 57) fand in beiden Lungen hämorrhagische Infarkte und metastatische Abscesse neben Thrombose des zuführenden Arterienastes — nach einem ältern, grösstentheils erweichten Thrombus im Sinus transversus und V. jugularis. Kretschy (III A. chro. 63) beschreibt viele jauchige Abscesse in beiden Lungen neben obturirender Thrombose in den Lungenarterien. Kretschmann (III A. chro. 86) fand neben einseitigem Pyopneumothorax und beiderseitigen metastatischen Lungenabscessen — in den zu diesen Partien führenden Arterien Thromben. Poulsen endlich (III A. chro. 129) fand erweichte Emboli in den grössern Aesten der Art. pulmonalis — neben hämorrhagischen Infarkten in beiden Lungen, doppelseitiger eitriger Pleuritis und andern Haut- und Gelenkmetastasen serösen und eitrigen Charakters.

Die Embolien der Lungenarterien fanden sich demnach sowohl bei einfachen hämorrhagischen Infarkten der Lungen als bei meta-

statischen Abscessen, in den verschiedensten Stadien der Einschmelzung bis zur Entstehung von Pyopneumothorax. Ihrer verschiednen Grösse entsprechend waren sie entweder schon in den grössern Arterienästen hängen geblieben oder noch bis in die kleinsten Arterienverzweigungen weiter geschleppt worden. Von ihrem Aussehen konnte kein Rückschluss auf die Zeit ihrer Entstehung gemacht werden. Ob sie häufiger gefunden würden, wenn bei Sektionen direct auf sie untersucht würde, muss ich unbeantwortet lassen.

Die Emboli vergrössern sich zunächst durch neue Fibrinniederschläge, und gehen dann dieselben Veränderungen ein wie die Thromben: sie können schrumpfen, sich organisiren,[1]) oder sie vereitern und verjauchen und so wird aus dem metastatischen Infarkte ein metastatischer eitriger oder gangränöser Lungenabscess. Es stellen sich an der Grenze des embolischen Infarktes eitrige Entzündungsprozesse ein, durch welche der Herd von einer gelbinfiltrirten Gewebsmasse umsäumt und schliesslich durch demarkirende Vereiterung des Lungengewebes aus seiner Verbindung mit der Umgebung gelöst wird. Das losgelöste Stück verfällt der Nekrose und wird durch den Eiterungsprozess allmählich aufgelöst, sodass sich eine mit Eiter gefüllte Höhle bildet. Sind in den Emboli Fäulnissorgane vorhanden gewesen oder gelangen dieselben von den Bronchien her in den embolischen Infarkt, so zerfällt das Gewebe brandig und wandelt sich in eine missfarbige graue oder schwarzgraue Masse um. Wenn reine Mikroorganismen ohne Beimengung von Thrombenbestandtheilen in die Kapillaren verschleppt werden, so bilden sich nur kleine, meist nicht scharf abgegrenzte Entzündungsherde. Sie haben anfangs denselben hämorrhagischen Charakter wie die eben geschilderten embolischen Infarkte, aber sie führen nicht zur Bildung eines festen Infarktes, und nehmen ihren Ausgang in Heilung oder aber in Vereiterung und Verjauchung. Das Lungengewebe ist zu Beginn der Entzündung dunkelroth, später wird es mehr grauroth und grau; beim Ausgang in Vereiterung wird es graugelb und bei Gangrän schwarzgrün oder schwarzbraun. Der Abscess vergrössert sich durch fortgesetztes Uebergreifen auf die angrenzenden Lungentheile, die dann denselben hämorrhagischen, eitrigen und gangränösen Prozess durchmachen. Sehr bald pflegt der Prozess auch auf die peribronchialen und interlobulären Lymphgefässe überzugreifen, sodass dieselben sich mit serös-fibrinösem oder eitrigem Exsudate anfüllen, und ihre Umgebung entzündlich infiltrirt wird. Diese Lymphangoitis und Perilymphangoitis entwickelt sich sowohl von den embolischen Lungenabscessen als auch

[1]) Nach Ziegler, Lehrbuch der speziellen Pathologie. 1887. S. 59 ist die Bezeichnung der Organisation des Thrombns insofern kein guter Ausdruck, als die Masse des Thrombus selbst nicht organisirt, sondern entweder aufgelöst oder von Keimgewebe durchwachsen und unverändert oder in verkalktem Zustande durch neues Gewebe an die Gefässwand angeheftet wird.

von der eitrigen Pleuritis her. Nähern sich die Abscesse bei ihrer Vergrösserung der Lungenoberfläche, so wird auch die Pleura mitafficirt und es kommt zur circumscripten fibrinösen, später fibrinös eitrigen und schliesslich zur rein eitrigen Exsudation an der Oberfläche der Pleura. Es kommt weiter zum Durchbruch der Pleura und zur Bildung eines Pyopneumothorax, der häufig durch partielle Verwachsungen beider Pleurenblätter abgegrenzt, abgesackt ist. Prognostisch günstiger ist der Durchbruch eines metastatischen Lungenabscesses in einen Bronchus hinein, dessen Inhalt in einem stärkeren Hustenanfalle vollständig ausgehustet zu werden pflegt. Ziegler (l. c. S. 668) hält den letztern Vorgang für den häufigeren. Nach meinen statistischen Beobachtungen sind die Durchbrüche durch die Pleura häufiger. Der erstere Vorgang entgeht dem Kliniker und Praktiker eher als dem Pathologen, weil er mehr symptomenlos verläuft.

Ich fand nun frische metastatische Infarkte

in beiden Lungen	15	Mal,	in	5	acuten	und	10	chronischen	Fällen;
in der rechten Lunge	4	„	„				4	„	„
„ „ linken „	3	„	„	2	„	„	1	„	„
„ „ „Lunge“	4	„	in je	2	acuten	und	chronischen	Fällen.	
Sa.	26	Mal	in	9	acuten	und	17	chronischen	Fällen.

Metastatische Abscesse der Lungen fanden sich:

in beiden Lungen	45	Mal,	in	7	acuten	und	38	chronischen	Fällen,
in der rechten Lunge	13	„	„	3	„	„	10	„	„
„ „ linken „	8	„	„	—	„	„	8	„	„
„ „ „Lunge“	3	„	„	—	„	„	3	„	„
Sa.	69	Mal	in	10	acuten	und	59	chronischen	Fällen.

Metastatische Lungengangrän fand sich

in beiden Lungen	13	Mal,	in	—	acuten	und	13	chronischen	Fällen,
in der rechten Lunge	3	„	„	1	„	„	2	„	„
„ „ linken „	1	„	„	—	„	„	1	„	„
Sa.	17	Mal,	in	1	acuten	und	16	chronischen	Fällen.

Metastatischer Pyopneumothorax fand sich:

rechts	10	Mal	in	3	acuten	und	7	chronischen	Fällen,
links	6	„	„	—	„	„	6	„	„
Seite unsicher	2	„	„	—	„	„	2	„	„
Sa.	18	Mal	in	3	acuten	und	15	chronischen	Fällen.

Es fanden sich also:

hämorrhagische Lungeninfarkte	26 Mal	= 20 %	der Metastasen,
metastatische Lungenabscesse	69 „	= 53 %	„ „
„ Lungengangrän	17 „	= 13 %	„ „
„ Pyopneumothorax	18 „	= 14 %	„ „

Wie ich bereits oben bei den Sektionsbefunden angegeben habe, fanden sich in den 130 Fällen von Lungenmetastasen nach otogener

Sinusphlebitis 23 = 17,7 % acute und 107 = 82,3 % chronische Mittelohreiterungen. Unter 125 Fällen waren 77 Mal = 61,6 % beide Lungen. 30 Mal = 24 % die rechte Lunge, und 18 Mal = 14,4 % die linke befallen worden.

Es heisst allgemein, dass bei den pyämischen Lungenmetastasen die untern Lungenabschnitte mehr befallen würden als die obern; hierzu würden auch meine Beobachtungen stimmen, da von 16 Fällen 11 Mal die Metastasen in den untern Lungenpartien, 2 Mal unten und oben und nur 3 Mal in den obern Partien vorgefunden worden waren. Aber die Anzahl der Fälle ist zu gering und deshalb nicht von rechtem Werthe.

Häufig fanden sich neben den einfachen hämorrhagischen Lungeninfarkten andere metastatische Herde von verschiedner Grösse und in verschiednen Stadien der eitrigen Erweichung und des gangränösen Zerfalls. Da ich gegen 90 Metastasen in die andern Organe des Körpers zusammengenommen gefunden habe, darf ich annehmen, dass die metastatischen Lungenaffektionen ungefähr $1^1/_2$ Mal so häufig zu Stande kommen als die metastatischen Entzündungen aller andern Organe zusammen.

In nur 14 Fällen von Sinusphlebitis mit Metastasen waren die Lungen frei von Metastasen. Ich habe 10 dieser Fälle in meiner Arbeit: Ueber die otitische Pyämie. A. f. O. XXXVIII. S. 7 schon zusammengestellt und lasse sie hier wörtlich folgen: Watson (III A. chro. 4) fand nur rechtes Hüft-, Knie- und Fussgelenk desorganisirt. Lebert (III A. chro. 6) fand im Becken leichte oberflächliche Ekchymosen, und Erscheinungen von metastatischen Abscessen in Articulationen u. s. w. fanden sich weder am Lebenden noch am Todten. Griesinger (III A. chro. 20) fand nur schlaffe Infiltration des linken untern Lungenlappens neben vereitertem Embolus in der Milz, mehrern kleinen frischen, noch hämorrhagischen in beiden Nieren, daneben einige mehr oder weniger in Vereiterung übergegangne, und neben mehrern im Herzen. Wreden (III A. chro. 41) fand die Lungen gesund, in der hyperämischen Leber näher zur obern Fläche eine grosse Anzahl metastatischer Abscesse von der Grösse einer Erbse, und in der wenig vergrösserten Milz hämorrhagische Infarkte. Tourneret (III A. ac. 49) fand Herz, Leber, Lunge gesund neben metastatischen Abscessen in der Milz, der rechten Niere, zahlreichen submukösen Geschwüren im Darme und frischer Peritonitis. Rohden und Kretschmann (III A. ac. 89) erwähnen die Lungen überhaupt nicht, sodass man wohl berechtigt sein kann anzunehmen, dass sie keine Metastasen gehabt haben, während in vita rasch zunehmende Schwellung im Ellenbogen- und Kniegelenke, und bei der Sektion Durchtränkung der Haut und Muskeln an den Armen von einem bernsteingelben, leicht getrübten Oedem durchtränkt gefunden waren. Ebenso ist es im Wagenhaeuser'schen

Falle (III A. ac. 95), wo nur das Herz als schlaff, und weicher grauröthlicher Milztumor bei der Sektion im Sektionskurse angegeben — und in vita vorübergehende Schmerzen beim Schlingen und im rechten Phalangometacarpalgelenk der rechten grossen Zehe beobachtet worden sind. Auch Poulsen (III A. chro. 127) erwähnt nur einen metastatischen Abscess im rechten Hypochondrium. Im folgenden Falle (III A. ac. 128) berichtet Derselbe auch nur von Eiter in beiden Kniegelenken, im Schultergelenk und zwischen den Extensoren der linken Hand. Grunert (III A. ac. 142) berichtet aus der Schwartze'schen Klinik kurz über einen Fall von Pyämie; bei der Sektion fand sich im rechten Sinus transversus ein adhärirender, grösstentheils rother, mit einzelnen weissen Streifen gemischter Thrombus im Sinus petrosus superior und in der ganzen Vena jugularis. Von Metastasen sind nur Oedeme der Armhaut und Armmuskulatur erwähnt, die Lungen sind nicht genannt. Hierzu kämen die ebendaselbst referirten 3 Fälle von Fraenkel (III A. 164. 165. 166) und der Fall von Schwabach (III A. chro. 167), in welchem in vita schmerzhafte Anschwellung des 2. rechten Carpometacarpalgelenks beobachtet und ein metastatischer Abscess in der rechten Wade incidirt worden war, während bei der Sektion in keinem der verschiednen Hirnsinus krankhafte Veränderungen zu finden waren.

Pleuren.

Es ist oben auseinandergesetzt worden, dass die Pleuradecke der Lungen dann in Mitleidenschaft gezogen wird, wenn sich ihr die hämorrhagischen Lungeninfarkte und die eitrigen und gangränösen Lungenabscesse in ihrem weitern Wachsthum nähern. Es kommt zuerst zu einer circumscripten Hyperämie, dann Exsudation um den Lungenherd herum, die eine mehr beschränkte, serös-fibrinöse, fibrinöse oder fibrinös-eitrige ist, je nach den bacteriologischen Verhältnissen der Lungenmetastasen. Die Entzündung der Pleuren und die Exsudation nehmen zu und werden universeller, je mehr metastatische, eitrige oder jauchige Lungenabscesse vorhanden sind und zu je grösserem Umfange sie sich entwickelt haben. Solche Pleuropneumonien waren mehrfach im Leben nachzuweisen gewesen. Bricht ein solcher metastatischer Lungenabscess durch die Pleura hindurch, so entsteht ein Pyopneumothorax, der ein freier sein kann, oder ein abgesackter, wenn durch vorangegangne pleuritische Verwachsungen einzelne Abschnitte des Pleurasacks von andern abgegrenzt worden waren. Bricht ein Lungenabscess durch das Zwerchfell hindurch, kommt es zu einem subphrenischen Abscesse der Milz oder der Leber. Ich fand nun

die	Pleuritis	doppelseitig	15	Mal	in	1	acuten	und	14	chronischen Fällen,
„	„	rechts	14	„	„	3	„	„	11	„ „
„	„	links	13	„	„	3	„	„	10	„ „
		Sa. Pleuritis	42	Mal	in	7	acuten	und	35	chronischen Fällen.

und nach % berechnet in 16,7 % acuten und 83,3 % chronischen Fällen, dann in 35,7 % doppelseitig, in 33,3 % rechts und 31 % links. Metastatischer Pyopneumothorax fand sich, wie ich bereits bei den Lungen angegeben habe, 18 Mal in 3 acuten und 15 chronischen Fällen. Ein Durchbruch eines metastatischen Lungenabscesses durch das Diaphragma in Milz oder Leber ist nicht beobachtet worden. Ich lasse einige in ihrer Beschaffenheit von der obigen Form etwas abweichende Fälle von pyämischer Pleuritis folgen. Im Falle Heale (III A. chro. 25) fanden sich in vita auf der rechten Lunge laute sonore Rhonchi und bei der Sektion beträchtliche Adhäsionen zwischen den Lungen und der Pleura costalis; auch Tuberkelablagerungen, bedeckt von einem ungesunden plastischen faserstoffigen Exsudate; die Pleurahöhle enthielt eine steife Flüssigkeit — Lungenmetastasen sind nicht erwähnt. Im Falle Dyce Duckworth (III A. chro. 100) war ein rechtsseitiges pleuritisches Exsudat pungirt und ein klares Serum entleert, und ein pleuritisches Reibegeräusch rechts unter der Mama von einem oberflächlich gelegenen metastatischen Lungenabscess auskultirt worden — bei der Sektion war nur in der rechten Lunge der metastatische Abscess zu finden und beide Pleurasäcke enthielten Eiter. Andrerseits fand ich in den folgenden 3 Fällen Metastasen in beiden Lungen und nur einseitige Pleuritis. Panse (III A. ac. 120) fand nur links Pleuritis, während in beiden Lungen eine Anzahl metastatischer Abscesse in verschiedenen Erweichungsstadien vorhanden war. Merkel (III A. ac. 136) fand rechts Pleuritis neben Infarkten in beiden Lungen. Derselbe fand in dem folgenden Falle (III A. ac. 137) linksseitige eitrige Pleuritis und in beiden Lungen metastatische Abscesse, über denen die Pleura nekrotisch erschien. Nur in dem einen Falle von Ludewig (III A. chro. 113) fand sich in der linken Pleurahöhle eine reichliche Menge flüssigen Blutes mit Speckhautgerinnseln und eitrigen Flockenbeimengungen — aber die Lungen intakt. Reinhard und Ludewig (III A. chro. 106) beobachteten in einem Falle von eitriger Erweichung des Thrombus im Sinus transversus und in der Vena jugularis interna, die am untern Ende durch fest anhaftende Thrombenmassen abgeschlossen war, in beiden Lungen mehrere, verschieden grosse frische und alte metastatische Abscesse, meist dicht unter der Pleura; im linken Oberlappen communicirte ein taubeneigrosser mit dem Pleurasacke — und rechts Hydrothorax und linke Lunge mit der Pleura costalis verwachsen. Jansen (III A. ac. 119) fand in einem reinen Falle von Sinusphlebitis in dem Unterlappen der linken Lunge einen grossen Infarkt und eine jauchige Pleuritis. Lebert (III A. ac. 7) fand nur in der rechten Lunge viele haselnuss- und wallnussgrosse metastatische Abscesse und rechts eine eitrige, links eine adhäsive Pleuritis.

Ekchymosen auf den Pleuren von subpleuralen hämorrhagischen

Lungeninfarkten fanden sich 11 Mal in 4 acuten und 7 chronischen Fällen.

Im weiteren Verfolge der pyämischen Metastasen werden wir zunächst das Herz und die Bauchorgane berücksichtigen und dann die Metastasen der Gelenke, der Muskeln und der Haut anschliessen.

Herz.

Sind schon makroskopische Veränderungen am Herzen nur in geringer Anzahl angegeben, weil Untersuchungen desselben hierauf nur selten angestellt worden sind, so fehlen mikroskopische Untersuchungen ganz und gar. Ich bringe die wenigen Notizen, die ich über das Herz in der Literatur aufgefunden habe. Cockle (III A. chron. 83) fand in einem reinen Falle von Sinusphlebitis mit vielen Metastasen in Lunge und Haut und einseitiger Pleuritis Herz und Bauchorgane gesund; ebenso Tourneret (III A. ac. 49). Rohden und Kretschmann (III A. ac. 89) fanden im serösen Ueberzuge des linken Ventrikels mehrere Ekchymosen, „also hämorrhagische Infarkte der eignen Herzgefässe". Dyce Duckworth (III A. chro. 100) fand in Pericard dunkles Serum. — Fibrinserum im Herzbeutel wurde in folgenden 3 chronischen Fällen nachgewiesen: Smith (III A. 3) fand im Herzbeutel 3 Unzen Serum und einen Belag mit Lymphflocken. Szenes (III A. 118) und Jansen (III A. 145) und Mischlich (IV+19) fanden Pericarditis serosa-fibrinosa. Letzterer fand in einem weiteren Falle (IV+21) Hämorrhagien im Pericard.

Eiter im Herzbeutel fand sich 5 Mal, in 2 acuten und 3 chronischen Fällen. Bright (III A. ac. 11) fand bei Sinusphlebitis von dem Sinus cavernosus der ohrgesunden Seite bis zur V. jugulari interna der ohrkranken Seite neben Retropharyngealabscess, metastatischen Abscessen in beiden Lungen, Empyem der Pleuren und rechtsseitiger Gangrän der Pleura costalis — reinen Eiter im Herzbeutel. Larsen (III A. ac. 74) fand neben zerstreuten embolischen Mikrokokkenherden in den Lungen ein purulentes Pericardialexsudat. v. Troeltsch (III A. chro. 78) beobachtete neben metastatischen Abscessen an der Oberfläche an Leber und Milz, und in dem Unterlappen der linken Lunge „Pericarditis". Kuhn (III A. chro. 97) fand neben zahlreichen sehr kleinen bis apfelgrossen pyämischen Herden im Lungengewebe eitrige Pleuritis mit Pericarditis. Jansen (III B chro. 86) beobachtete in einem Falle, wo viel Husten auf Lungenmetestasen hätte weisen können, bei der Sektion keine Lungeninfarkte, aber Eiter im linken Pleurasacke und im Herzbeutel.

Metastatische Endocarditis fand sich 6 Mal, in 5 acuten und 1 chronischen Falle. Nach Reimer (III A. ac. 42) war das Endocard an der Mitralis injicirt, geschwellt, wie sammtartig rauh. Die beiden schlagartigen Anfälle mit Verlust des Bewusstseins und der Bewegung beim 1. Male dürften wohl auf Hirnembolien von den Herzauflagerungen

zurückzuführen sein. Merkel (III A. ac. 136) fand im Herzen ulceröse Endocarditis der Mitralis. Jansen (III A. ac. 144) fand an einer Aortenklappe eine etwa 3 mm hohe warzige Auflagerung auf einer kleinen oberflächlichen Ulceration. Im Falle Fraenkel (III A. ac. 166) fanden sich sowohl an dem lateralen Segel der Mitralklappen wie auf sämmtlichen 3 Semilunarklappen des Aortenostiums frische verruköse endocarditische Auflagerungen, die auf ältern Verdickungen aufsassen, ferner ein erbsengrosses Klappenaneurysma am lateralen Mitralsegel. Im Falle Brieger (III A. chro. 134), wo eine Verletzung des Sinus transversus stattgefunden hatte, kam es zu einem metastatischen Abscess der rechten Lunge, zum gleichseitigen Pleura-Empyen und zu einer frischen Endocarditis. Neuerdings beobachtete Joerich (IV + 31) bei einer acuten otogenen Pyämie ohne Sinusphlebitis die Entstehung einer frischen Endocarditis; er fand bei Lebzeiten ein sich rasch entwickelndes systolisches Geräusch an der Herzspitze, und bei der Sektion frische Auflagerungen auf den Zipfeln der Mitralklappe. Ausserdem fanden sich keilförmige Infarkte in Milz und linker Niere, zahlreiche stecknadelkopfgrosse Metastasen im Myocard besonders am Conus arteriosus, in Leber und Milz, sowie in den Nieren, „deren Endarterien voll von denselben Massen waren, wie sie auf der Mitralklappe sitzen", endlich stecknadelkopfgrosse und linsengrosse Herde in der grauen Substanz des Gross- und Kleinhirns. Diese Metastasen sind sekundär von der Endocartidis und so tertiär von dem Ohrenleiden entstanden. Fraentzel (Vorlesungen über die Krankheiten des Herzens II. S. 36) hat 12 Fälle von maligner Endocarditis nach Phlebitis uterina heilen sehen, kennt aber keinen Fall von septischer Thrombose des „Sinus petrosus" und Endocarditis maligna, die mit dem Leben davon gekommen wäre.

Leber.

Veränderungen der Leber kurzweg wurden 8 Mal in chronischen Fällen angegeben. Ich glaube nicht fehl zu gehen, wenn ich annehme, dass die „Veränderung" derselben in einer Vergrösserung der Leber bestanden hat. Verfettung und Vergrösserung derselben wurde, wenn ich die 3 Fälle der Art, die schon in vita diagnosticirt worden waren, hinzuzählen darf, 27 Mal in 6 acuten und 21 chronischen Fällen gefunden. Im Ganzen würde darnach 35 Mal Lebervergrösserung bestanden haben, in 6 acuten und 29 chronischen Fällen. Ikterus des Körpers fand sich nach den Krankheitssymptomen 36 Mal in 6 acuten und 30 chronischen Fällen. Man darf hieraus schliessen, dass der Ikterus bei otogener Pyämie Folge ist von anatomischen Veränderungen in dem Lebergewebe, und dass er als ein rein hepatogener und nicht als ein hämatogener aufgefasst werden muss.

Metastasen in der Leber fanden sich 7 Mal in 2 acuten und 5 chronischen Fällen. Reimer (III A. ac. 42) fand zahlreiche Infarkte in

beiden Lungen und Leber. Wreden (III A. chro. 41) fand in der Leber, näher zur obern Fläche, eine grosse Anzahl metastatischer Abscesse von der Grösse einer Erbse, und das übrige Gewebe hyperämirt. Burnett (III A. chro. 85) fand Abscesse in der Leber und Adhäsionen des Duodenum neben einem Lungenabscess. Vohsen (III A. chro. 112) fand kleinere Abscesse in Lunge, Leber und Nieren. Die folgenden 3 Fälle sind wohl auch als metastatische Abscesse zu deuten. Lunier (III A. chro. 14) fand neben doppelseitigen Lungenmetastasen und doppelseitiger Pleuritis die Oberfläche der Leber bläulich marmorirt gefleckt, im Innern derselben keine Abscesse. Sédillot (III A. ac. 17) fand Eiterbläschen auf der Dorsalseite der Hand und des Vorderarms rechts, auf rechtem Ober- und linkem Unterschenkel, 3 Hirnabscesse (vielleicht 2 metastatisch), in beiden Lungen mehrere metastatische Infarkte und Abscesse und die Leberoberfläche mit kleinen weiss-gelblichen Eiterflocken. v. Troeltsch (III A. chro. 78) fand Perihepatitis mit oberflächlichen eitrigen erbsengrossen Knötchen neben Perisplenitis mit weisslichen Knötchen in der Milz. Griesinger (III A. ac. 21) fand Bronchial- und Mesenterialdrüsen in tuberculöser Verkäsung; mikroskopisch fanden sich in den Drüsen und in der Milz meist verkäste, wenig frische; in der Leber nur central verkäste, frische Tuberkel.

Milz.

Als gesund ist die Milz nur 2 Mal bezeichnet. Vergrösserungen der Milz sind im Leben noch nachgewiesen worden: 13 Mal in 6 acuten und 7 chronischen Fällen, durch die Sektion 64 Mal in 13 acuten und 51 chronischen Fällen. Wenn ich zu diesen Fällen noch die 8 chronischen Fälle hinzurechnen darf, in denen die Milz als „verändert" angegeben ist, so fand sich: Vergrösserung der Milz bei otogener Pyämie 85 Mal in 21 acuten und 64 chronischen Fällen.

Einfache hämorrhagische Infarkte in der Milz fanden sich 2 Mal in den Fällen von Wreden (III A. chro. 41) und Küpper (III A. chro. 50). Ersterer fand die Milz wenig vergrössert, auf dem Durchschnitt hämorrhagische Infarkte zeigend; Letzterer sah keilförmige Infarkte in den Lungen und in der Milz.

Metastatische Abscesse in der Milz waren 8 Mal vorhanden, in 2 acuten und 6 chronischen Fällen. Tourneret (III A. ac. 49) fand neben 2 metastatischen Abscessen in der rechten Niere, — die Milz geschwollen und erweicht und mit metastatischen Abscessen. Griesinger (III A. chro. 20) fand neben einem vereiterten Embolus in der Milz, und in beiden Nieren eine grössere Anzahl noch hämorrhagischer Infarkte und metastatischer Abscesse in verschiedner eitriger Erweichung. Petrenz (III A. chro. 62) fand die Milz vergrössert und mit einem metastatischen Abscesse. Der Fall von v. Troeltsch (III A. chro. 78) ist bereits bei der Leber angeführt. Poulsen (III A. chro. 129) fand die

Milz bedeutend vergrössert und in derselben einen theilweise erweichten Infarkt. In dem Falle von Fraenkel (III A. ac. 166) war durch Punction im 10. Intercostalraum die Entleerung einer bräunlichen Flüssigkeit von jauchiger Beschaffenheit vorgenommen worden — und bei der Sektion fand sich in der mit dem Zwerchfell adhärenten vergrösserten Milz ein scharf abgegrenzter grosser nekrotischer Herd von keilförmiger Gestalt, welcher durch Erweichung bezw. Verjauchung die eröffnete Abscesshöhle erzeugt hatte. Tuberkel in der Milz fanden sich in den acuten Fällen von Griesinger (III A. 21), Poulsen (III A. 162) und Hessler III A. 170): neben miliaren Tuberkeln in der Leber, und in dem chronischen Falle von Burckhardt-Merian (III A. 68).

Amyloide Degeneration von Milz und Nieren neben chronischer parenchymatöser Nephritis hat A. af Forselles (III A. chro. 70) gesehn.

Nieren.

Als gesund sind die Nieren 2 Mal angegeben. Als „verändert" sind sie in 8 chronischen Fällen aufgeführt; als vergrössert und verfettet 24 Mal in 5 acuten und 19 chronischen Fällen; Veränderungen in den Nieren würden zusammen in 32 Fällen zur Beobachtung gekommen sein, in 5 acuten und 27 chronischen Fällen. Metastatische Abscesse fanden sich 4 Mal in je 2 acuten und chronischen Fällen. Der Fall von Tourneret (III A. ac. 49) mit 2 metastatischen Abscessen in der rechten Niere ist bei der Milz berücksichtigt. Jansen (III A. ac. 144) fand neben frischer metastatischer Endocarditis u. s. w. einen Abscess in der linken Niere. Der Fall von Griesinger (III A. chro. 20) ist unter Milz erwähnt, der Fall von Vohsen (III A. chro. 112) unter Leber.

Magen und Darm.

Szenes (III A. chro. 94) fand acuten Milztumor, parenchymatöse Degeneration von Leber und Nieren, und in der Magenmukosa Ekchymosen und einige kleine Erosionen. Heimann (III A. chro. 114) fand neben Tumor lienis acutus, Hepatitis und Nephritis parenchymatosa — Enteritis katarrhalis mit sehr vielen Blutextravasaten in der Schleimhaut. Macewen (III A. chro. 160) fand bei einem Patienten mit typhoiden Symptomen und Fieberschwankungen — Hyperämie in der Darmmukosa und keine charakteristischen typhösen Veränderungen. Tourneret (III A. ac. 49) fand im Darm zahlreiche submuköse Ekchymosen, nirgends Geschwüre. Im Falle Virchow (III A. chro. 12) bestanden Leber-, Milz- und Nierenvergrösserung, und es waren die Solitärdrüsen im Dünndarm geschwellt, stellenweise stark injicirt, zuweilen leicht ekchymosirt. Im Falle Sédillot (III A. chro. 13) mit heftigen Durchfällen waren die Darmfollikel sämmtlich sehr entwickelt. Macewen (III B. chro. 59) fand Leber, Milz und Nieren gesund, die Mesenterialdrüsen geschwellt, und Intestinum entzündet.

Lebert (III A. chro. 6) fand Leber, Milz, Nieren sehr blutreich, und im Becken leichte oberflächliche Ekchymosen. Tourneret's Fall (III A. ac. 49) ist mehrfach erwähnt, unter Milz wegen metastatischer Abscesse derselben, unter Nieren wegen 2 Abscesse rechts, unter Darm wegen der submukösen Ekchymosen, unter Lunge, da diese frei war von metastatischen Affektionen, und hier soll er nochmals betont werden, weil er eine frische Peritonitis bot.

Ich lasse hier die klinischen Symptome folgen, die sich auf die Metastasen der innern Organe bei otogener Pyämie beziehen, soweit sie in den Krankengeschichten angegeben sind. Im Allgemeinen sind die Notizen ungenügend. Die Affektionen der Lungen sind relativ häufig richtig, diejenigen der Bauchorgane seltner diagnosticirt worden, als sie bei der Sektion sich fanden. Bei den Lungenmetastasen war es viel seltner, dass sie nach den klinischen Symptomen angenommen werden mussten und bei den Sektionen fehlten. Andererseits mussten nach den klinischen Symptomen die katarrhalischen Affektionen des Darms viel häufiger vermuthet werden, als sie durch die Sektion bestätigt sind. Das kommt wohl daher, dass die spezielle Untersuchung dieses Traktus nicht mit der wünschenswerthen Genauigkeit angestellt worden ist. Metastatische Infarkte und kleinere Abscesse der Milz, Leber und der Nieren sind nicht zu diagnosticiren. Der hierher gehörige Fall eines metastatischen Milzabscesses von Fraenkel (III A. 166) ist eine Seltenheit und nur seiner Grösse wegen und nach dem operativen Eingriffe zu diagnosticiren gewesen. Ich habe schon oben betont, dass die Zahl des klinisch beobachteten Ikterus der Zahl der durch die Sektion erwiesenen Lebervergrösserung entspricht, und dass der Ikterus deshalb entgegen A. af Forselles (l. c. S. 76) nicht als ein hämatogener, sondern als ein rein hepatogener aufgefasst werden muss.

Tabelle XIII
gibt die klinischen Symptome der Lungenmetastasen von 114 Fällen der Statistik

Klinische Symptome.	I A.	II A.	III A.	IV A.	Sa.
Pneumonische Symptome	8	6	30	—	44
Metastatische Entzündungen . .	2	4	10	2	18
Brustschmerzen	2	1	12	2	17
Husten	3	—	8	—	11
Rasselgeräusche	—	1	9	—	10
Dyspnoe	1	—	5	2	8
Pyopneumothorax	1	—	4	1	6
Sa.	17	12	78	7	114

Fötider Auswurf, der auf gangränösen Lungenabscess hinwies, fand sich nur in den 4 Fällen von Macewen (II A. chro. 20) (doppelseitig)

Politzer (III A. chro. 45), Dyce Duckworth (III A. chro. 98) und Macewen (III A. chro. 158).

Pyopneumothorax ist 6 Mal diagnosticirt worden in den chronischen Fällen von Williams (III A. 60), Stacke aus der Schwartze'schen Klinik, der 2 Mal pungirt wurde (III A. 80), Kretschmann (III A. 86 und 87) aus derselben Klinik und Hessler (IV A. chro. 17). In dem Falle von Neiling (I A. 8) bildet sich in Folge eines in die Pleurahöhle durchgebrochnen Lungenabscesses ein Empyem aus und musste am 42. Tage nach dem subacuten Anfange der Ohreiterung die Thoracentese gemacht werden; nach ungefähr 11 Wochen war die Brustwunde definitiv geschlossen und es erfolgte schliesslich Heilung.

Noch unvollständiger sind die klinischen Symptome der metastatischen pyämischen Pleuraaffektionen angegeben. Es wurden gezählt pleuritische Symptome 24 Mal: 3 Mal bei I A, 1 Mal bei II A. 20 Mal bei III A. Pleuritisches Exsudat wurde 9 Mal diagnosticirt: je 1 Mal bei I A. und II A. und 7 Mal bei III A.

Herz. Frische Endocarditis wurde in 4 Fällen auscultatorisch festgestellt. Pericarditisches Reibegeräusch war 3 Mal angegeben. Im Falle Southey (III A. ac. 54) rührte es von einer allgemeinen pericarditischen Verwachsung älteren Datums her. In dem Falle von Dyce Duckworth (III A. chro. 100) war es gleich nach dem Entstehen beobachtet worden, und bei der Sektion fand sich im Pericard dunkles Serum. In dem Falle von Horsley (I A. chro. 17) fühlte der Patient plötzlich am 3. Tage nach der Aufmeislung des Warzenfortsatzes nach einer leichten Bewegung Schmerz in der Herzgegend, der sich rasch steigerte; dabei Orthopnoe, kleiner unregelmässiger Puls. An der Herzspitze wurde ein Geräusch ähnlich dem perikarditischen Reibegeräusch gehört, das rasch wieder verschwand und nachträglich nicht mehr gehört wurde. Offenbar kam es von einer Embolie in das Herz.

20—25 Minuten später kam es zu einer Embolie in die Lunge: der Patient fühlte einen Schmerz am linken Schulterblatt, die Resonanz war daselbst vermindert. Die Lungendämpfung wurde deutlicher, man hörte zuweilen Schleimrasseln, mehrmals leichte Hustenanfälle und Stiche; charakteristische pneumonische Sputa. Nach 17 Tagen waren die pneumonischen Erscheinungen vollständig verschwunden; aber noch 5 Wochen nach der Lungenembolie war links das Athmen noch deutlich abgeschwächt gegen rechts. Heilung.

Bauchorgane. Durchfall verschiedener Intensität ist 21 Mal angegeben, in 2 acuten und 19 chronischen Fällen, Verstopfung nur 3 Mal. Je 6 Mal waren Bauchschmerzen und Aufgetriebensein des Bauches notirt. Vergrösserungen der Leber fanden sich nur 3 Mal, diejenigen der Milz 13 Mal in 6 acuten und 7 chronischen Fällen. Der Urin war in 2 chronischen Fällen frei von Eiweiss, in 14 Fällen enthielt er Albumen, in 4 acuten und 10 chronischen Fällen. Sind schon

diese makroskopischen Angaben recht mangelhaft, so fehlen mikroskopische Untersuchungen über die Veränderungen der Bauchorgane bei otogener Pyämie in der Ohrenliteratur ganz. Die pathologische Anatomie lehrt im Allgemeinen, dass die Emboli in Leber, Milz und Nieren dieselben Stadien der Entwicklung durchmachen wie in der Lunge und zur Organisation, eitrigen und jauchigen Erweichung des hämorrhagischen Infarktes führen.

Wir haben oben die Emboli bis in die Lungenkapillaren begleitet. Nach den O. Weber'schen experimentellen Untersuchungen ist festgestellt, dass Emboli, wenn ihr grösster Durchmesser kleiner ist als das Kaliber der relativ weiten Lungenkapillaren, durch die Lunge hindurch geschwemmt und in die übrigen Organe des Körpers zerstreut werden können. So entstehen die Embolien der Bauchorgane, und an der Oberfläche des Körpers in den Gelenken, Muskeln und in der Haut. Aber die Prognose der Embolie hängt nicht von der Grösse des Pfropfes, sondern von ihrem Gehalte an Mikrobien und von deren Virulenz ab. Das ist jetzt wissenschaftliche Thatsache, dass die Emboli dieselben Mikroorganismen enthalten, wie die primäre Mittelohreiterung gezeigt hatte, und dass die weitere Entwicklung und Einwirkung dieser Infektionsträger den gleichen Destructionsprozess in den Metastasen wie früher im thrombosirten Hirnsinus auslösen.

Wir haben bei der pyämischen Pleuritis nachgewiesen, dass sie zuerst eine begrenzte, an einen embolischen Prozess in der Lunge gebundne Ausdehnung hat, und dass sie sich später um so in- und extensiver zum Empyem entwickelt, je mehr sich metastatische Infarkte und eitrige und jauchige Abscesse in den Lungen einstellen. So ist es auch mit den metastatischen Gelenkentzündungen. Die Emboli bleiben in den Endarterien der Gelenkkapsel stecken, und an der entsprechenden Stelle der Gelenkinnenfläche kommt es zu einer einfachen serösen und serös-fibrinösen Exsudation. Sind die Emboli keimfrei oder ist die Virulenz der Mikrobien eine geringe, so kommt es nur zu einer gutartigen prognostisch günstigen Gelenkentzündung, die rasch zur Heilung ausläuft. Enthalten die Emboli aber pyogene Mikroorganismen oder solche der Fäulniss, kommt es zur eitrigen und jauchigen Zerstörung des Gelenks. Rationelle chirurgische Behandlung mit Eröffnung und Ausspülung der erkrankten Gelenke bringt aber selbst in schweren Fällen pyämischer Gelenkvereiterungen in nicht zu langer Zeit noch absolute Heilung mit vollkommen freier Beweglichkeit des Gelenks.

Die Metastasen der mehr oberflächlich gelegenen Organe, die der Untersuchung mehr zugängig sind, habe ich in der beifolgenden Tabelle XIV (S. 316) zusammengezogen und die einfachen metastatischen Entzündungen und Schwellungen, die zumeist spontan zurückgehen, den metastatischen Abscessen gegenübergestellt. Die Metastasen in den Gelenken finden sich nur etwas weniger als die in den mehr oberfläch-

Tabelle XIV.

Ort.	Metastatische Entzündungen.					Metastatische Abscesse.					
	I A.	II A.	III A.	IV A.	Sa.	I A.	II A.	III A.	IV A.	Sa.	Sa.
in den Lungen	16	8	65	6	95			130		130	225
im Schultergelenk	9	3	8	—	20	4	—	1+5	—	10	30
an der obern Extremität .	2	1	8	—	11	4	3	7+4	—	18	29
im Kniegelenk	9	—	7	3	19	2	1	—+6	—	9	28
auf Bauch und Brust . .	2	—	4+9	1	16	2	1	1+3	—	7	23
an der Schulter	1	—	1	—	2	6	1	6+6	—	19	21
an der Unterextremität . .	2	1	7	—	10	4	—	1+3	—	8	18
im Fussgelenk	1	2	7	—	10	1	—	2+2	1	6	16
Kreuz und Gesäss	1	—	6	—	7	3	1	1+2	1	8	15
im Hüftgelenk	1	—	6+1	—	8	2	—	2	1	5	13
der Hand	1	—	4	—	5	—	1	2+4	—	7	12
der Muskeln	2	—	4+3	—	9	1	—	1	—	2	11
im Ellenbogengelenk . . .	2	2	3+1	—	8	—	—	—	—	—	8
im Sternoclaviculargelenk .	—	—	5	—	5	—	—	—+2	—	2	7
der Hüfte	1	—	1	—	2	1	1	2+1	—	5	7
im Handgelenk	—	1	3+1	1	6	—	—	—	—	—	6
am Fuss	1	1	2	—	4	—	—	1	—	1	5
Zähne	1	—	—	—	1	2	—	2	—	4	5
im 2. Carpometacarpalgelenk	—	—	4	—	4	—	—	—	—	—	4
Auge und Orbita	2	—	—	—	2	—	—	—	1	1	3
in Handwurzelgelenken . .	1	—	2	—	3	—	—	—	—	—	3
im Sprunggelenk	1	—	—	—	1	—	—	—	—	—	1
Ischiadikus	1	—	—	—	1	—	—	—	—	—	1
am Tragus	—	—	—	—	—	—	—	1	—	1	1
Milz	—	—	—	—	—	—	—	1	—	1	1
in mehreren Gelenken . .	—	—	—	—	—	—	—	1	—	1	1
an verschiednen Stellen . .	—	—	—	—	—	1	—	—	—	1	1
in der Aryepiglottisfalte .	—	—	—	—	—	—	1	—	—	1	1
Sa.	41	11	97	5	154	33	10	70	4	117	271

lich gelegenen Körperpartien (in dem Verhältniss 137 : 144). Von den Gelenken sind das Schulter- und Kniegelenk am häufigsten betroffen, von den übrigen Körperpartien ebenso die obere Extremität, besonders Schulter, Brust und Bauch. Die metastatischen Entzündungen der Gelenke sind fast 3 Mal so häufig einfacher seröser als eitriger Art (84 : 33). Die Metastasen in den übrigen Körperpartien sind 70 Mal entzündlicher Art, und 84 Mal sind sie zur Abscedirung gekommen, darnach sind die metastatischen Haut- und Muskelabscesse etwas häufiger, als die einfachen metastatischen Entzündungen.

In den einfachen Fällen von otogener Pyämie entstehen zunächst nur metastatische Entzündungen, die nach einigen Tagen ohne jede Behandlung heilen und unter dem Bilde eines leichten Gelenkrheumatismus verlaufen. Es folgen in ihnen keine metastatische Abscesse. Hierher gehören allein aus meiner Abtheilung I A. die folgenden 15 Fälle: 2. 3. 5. 6. 7. 10. 11. 13. 17. 19. 20. 31. 35. 36. 37. — In einer 2. Reihe von Fällen waren die Metastasen ausschliesslich eitrig und zu Abscessen führend. Dahin gehören ebenfalls 15 Fälle aus der Abtheilung I A.: 4. 8. 14. 15. 16. 18. 21. 23. 25. 27. 28. 29. 30. 32. In einer

3. Reihe von Fällen, die auch noch leicht verlaufen und ohne operativen Eingriff zur Heilung kommen, entstehen zuerst einfache metastatische Entzündungen, und erst nachträglich treten metastatische Abscedirungen auf. Hierher gehören folgende 11 Fälle. Im Fall Ely (I A. 9) kamen zuerst Schmerzen an verschiedenen Körpertheilen und erst zuletzt musste ein Abscess im Zahnfleisch über dem 2. obern Backzahn incidirt werden. Im Falle Roosa (I A. 22) folgte auf Schmerzen im Kniegelenk und später in den Muskeln zuletzt ebenfalls ein Zahnabscess am Oberkiefer. Szenes (I A. 33) sah auf metastatische Gelenkentzündung einen periostitischen Abscess am Kreuzbein nachkommen. Ich sah (I A. 40. 41) im 1. Falle metastatische Entzündungen in der Lunge, im Knie, in der grossen Zehe und später einen metastatischen Abscess im Glutäus, und im 2. Falle eine metastatische Entzündung im Ischiadicus und später einen metastatischen Abscess im Kniegelenke. Neuerdings beobachtete ich bei einer Verwandten der letzten Patientin, die mir an septischer otogener Pyämie starb, eine metastatische Entzündung des Schultergelenks und eine metastatische Vereiterung des Kniegelenks. Jansen (I A. 34) beobachtete anfangs metastatische Entzündung der Schulter und der Inguinalgegend und später metastatische Abscesse im Glutäus und in beiden Hüftgelenken. Von den Fällen der Abtheilung II gehört hierher der Fall Clutton (II A. 10): Die Incision einer metastatischen Entzündung der Ulna ergab keinen Eiter, aber nach der Unterbindung der Jugularis und nach Eröffnung und Ausräumung des Lateralsinus entstand eine fluctuirende Anschwellung des Fussgelenkes, aus dem sich bei der Incision Eiter entleerte. Ludewig (III A. 118) fand metastatische Entzündungen der Schultergelenke und am Kleinfinger und später einen verjauchten metastatischen Abscess des Unterarms. Schwabach (III A. 167) beobachtete einen metastatischen Abscess der Wade nach einer metastatischen Entzündung des 2. Carpometacarpalgelenks. Ich beobachtete (III A. 170) metastatische Entzündungen im Handrücken und Schultergelenk und einen metastatischen pararticulären Abscess des Hüftgelenks. Okukeff (IV + 11) beobachtete anfangs metastatische Bronchitis und Pleuritis und später metastatische Vereiterung des Kniegelenks.

In einer 4. Reihe von Fällen wechseln metastatische Entzündungen und Abscesse zeitlich miteinander ab. In den folgenden 5 Fällen lagen die metastatischen Vereiterungen zeitlich zwischen den einfachen metastatischen Entzündungen. Sédillot (I A. 1) beobachtete nach metastatischen pneumonischen Symptomen und metastatischer Schwellung des Knies einen metastatischen Abscess der Wade — und darnach wieder metastatische Entzündung des Ellenbogens und der Handwurzelgelenke. Hewett (I A. 12) fand metastatische Vereiterung des Sternoclaviculargelenks, metastatische Entzündung des Knies und pneumonische Symptome und darnach wieder einen metastatischen Abscess im Hüft-

gelenk. Hecke (I A. 26) beobachtete metastatische Pleuritis, die sich spontan zurückbildete, dann eine metastatische Vereiterung des Sternoclaviculargelenks und später wieder eine metastatische Entzündung des Schultergelenks. Aus der Abtheilung III gehören 2 Fälle hierher. Griesinger (III A. 20) beobachtete anfangs metastatische Entzündungen in Handrücken und Schulter und später einen metastatischen Abscess der Hüftengegend — und bei der Sektion noch einen vereiterten Embolus in der Milz und in beiden Nieren mehrere hämorrhagische und mehr oder weniger vereiterte Emboli. Hoppe (III A. 43) berichtet über metastatische Entzündungen im Fuss- und Cubitalgelenk, denen später ein metastatischer Abscess am Oberarm und noch später wieder metastatische Hauthämorrhagien folgten.

Die Metastasen der 1. und 2. Reihe sind am meisten und gleich oft beobachtet worden, diejenigen der 3. Reihe sind etwas seltner als die beiden ersten vorgekommen, aber noch ein Mal so oft als die Metastasen der 4. Reihe, die die grössten Unterschiede zeigen. Wichtig bleibt für die Prognose, dass auf einfache metastasische Entzündungen metastastische Abscesse folgen können, und dass in anatomisch erwiesenen Fällen von eitriger Sinusphlebitis die Emboli nicht gleich von Anfang an nur eitrige zu sein brauchen.

Tabelle XV (s. Seite 319)

gibt eine Uebersicht über die Combinationen von metastatischen Entzündungen und Eiterungen der Lungen mit denjenigen der übrigen Körperpartien. Es fanden sich 123 Mal = 51 % nur metastatische Entzündungen und Abscesse in den Lungen allein; 31 Mal = 12,9 % metastatische Eiterungen in den Lungen und den andern Körperpartien zugleich; 26 Mal = 10,8 % einfache metastatische Entzündungen in den Lungen und den anderen Organen; 22 Mal = 9,1 % keine Metastase in den Lungen und metastasische Abscesse in den andern Organen; 21 Mal = 8,8 % nur Metastasen in den andern Organen, keine in den Lungen; 10 Mal = 4,1 % Metastasen in den Lungen mit metastatischen Abscessen in den andern Organen; und 8 Mal = 3,3 % nur metastatische Entzündungen in den andern Organen und metastatische Abscesse in den Lungen. Den 123 Fällen (51 %) mit Metastasen allein in den Lungen würden 43 Fälle (17,9%) gegenüberstehen mit Metastasen in den verschiednen Körperorganen mit Ausnahme der Lungen. Die Metastasen in den Unterleibsorganen, wie Milz, Leber, Nieren habe ich nicht in die Tabelle, welche die im Leben diagnosticirten Metastasen behandelt, aufgenommen, weil Erstere fast ausnahmslos nur bei den Sektionen gefunden worden sind.

Metastatische Abscesse des Auges sind selten; im Ganzen habe ich 4 Fälle gefunden, die ich hier kurz anführen möchte. Reinhard und Ludewig (I A. 16 ac.) beobachteten in einem Falle, der schliesslich mit völliger Heilung endete, ausser den üblichen Symptomen der

Tabelle XV.

Metastasen.	I A.	II A.	III A.	IV A.	Sa.	%
Metastasen (und metastatische Abscesse) in Lunge allein	acut: 7. 20. chr.: 8. 13. 28. = Sa.: 5.	acut: 12. chr.: 2. 4. 7. 8. 9. 13. 15. 20. 21. 26. 27. = Sa.: 12.	acut: 15. 21. 33. 54. 55. 71. 81. 90. 99. 111. 119. 125. 137. 163. chr.: 1. 2. 8. 9. 10. 12. 13. 16. 18. 19. 22—25. 29. 30. 35. 36. 38. 44—48. 51. 52. 56—58. 60. 65—70. 72. 74—77. 79. 80. 84. 86. 87. 88. 91. 92. 98. 102. 103. 105—109. 121—124. 126. 130—133. 139—141. 143. 146—150. 152. 153. 155—157. 159—162. 171. = Sa.: 101.	acut: 1. chr.: 5. 7. 15. 17. = Sa.: 5.	123	51 %
Metastatische Abscesse in Lungen und andern Organen	—	chr.: 18.	acut: 7. 11. 43. 61. 118. 120. 134. 136. chr.: 17. 20. 27. 32. 62. 63. 78. 85. 97. 100. 110. 112. 113. 127. 132. 135. 145. 151. 154. 158. 168. 170. = Sa.: 30.	—	31	12,9 %
Metastatische Infarkte in Lungen und andern Organen	ac.: 5. 21. chr.: 2. 3. 6. 9. 12. 17. 31. 37. 38. = Sa.: 11.	chr.: 3. 5. 6. 11. 17. = Sa.: 5.	acut: 42. 104. chr.: 3. 11. 50. 59. 114. = Sa.: 7.	chr.: 2. 3. 13. = Sa.: 3.	26	10,8 %
Keine Metastasen in Lungen, metastatische Abscesse in andern Organen	acut: 23. 24. 25. 33. 34. 45. chr.: 14. 15. 16. 18. 32. 34. = Sa.: 12.	chr.: 10. 16. 22. = Sa.: 3.	acut: 5. 9. 166. chr.: 4. 164. 165. 167. = Sa.: 7.	—	22	9,1 %
Keine Metastasen in Lungen, nur Metastasen in andern Organen	chr.: 10. 11. 27. 35. 36. = Sa.: 5.	ac.: 1. 25. chr.: 14. 23. 24. = Sa.: 5.	acut: 82. 89. 95. 128. 142. chr.: 6. 41. 96. = Sa.: 8.	acut: 16. chr.: 4. 8. = Sa.: 3.	21	8,8 %
Metastasen in Lungen und metastatische Abscesse in andern Organen	ac.: 1. 4. 21. 30. 39. 40. chr.: 26. 29. = Sa.: 8.	—	acut: 144.	chr.: 6.	10	4,1 %
Metastatische Abscesse in Lungen, Metastasen in andern Organen	—	—	acut: 116. chr.: 31. 34. 83. 94. 115. 117. 129. = Sa.: 8.	—	8	3,3 %
Sa.	41	26	162	12	241	

metastatischen Pyämie, die im Verlaufe der 5. Krankheitswoche auftraten, Schmerzhaftigkeit im Verlaufe der V. jugularis interna, metastatische Abscesse im Schultergelenk und in der Muskulatur des Oberarms

und in beiden Augen, die sich als septische Retinitis mit multiplen Netzhauthämorrhagien zeigten. Blake (I A. ac. 21) beobachtete in einem Falle, ebenfalls mit Heilung, Mitte der 9. Woche plötzlich eines Morgens Schmerzen im rechten Auge, das erste Symptom einer eitrigen Irido-Chorioditis, die zur vollständigen Zerstörung des Auges führte. Jansen (II A. 13) beobachtete hochgradige doppelseitige Schwellung der obern und untern Augenlider, doppelseitigen Exophthalmus, später Anschwellung des rechten untern Augenlids bis zu einem wallnussgrossen Tumor, spontanem Durchbruch des Eiters an dieser Stelle mit nachfolgendem Rückgang des Exophthalmus und der Augenliderschwellung — und fand bei der Sektion ausgebreitete Sinusphlebitis mit eitrigem Zerfall der Thromben, besonders bis in beide Sinus cavernosi; „der rechte Sinus cavernosus mit sulzigen, adhärenten Thrombenmassen erfüllt, die sich $1^1/_2$ cm weit gegen die Orbita erstrecken. Die Orbita überall frei von Eiter oder Verfärbung.“ Jacoby (IV A. 6) berichtet über einen Fall, in welchem Exophthalmus rechts beobachtet und ein Abscess in der Tiefe der Orbita diagnosticirt, incidirt und drainirt wurde.

Hier müssen auch die metastatischen Hirnabscesse besprochen werden. Ein Hirnabscess muss dann als ein metastatischer bei otogener Sinusphlebitis gelten, wenn die benachbarte Dura mater des Felsenbeins und Pia mater des Gehirns normal glänzen, also nicht entzündet sind, wenn er mitten im Marklager des Gehirns der ohrkranken Seite, umgeben von gesunder Hirnpartie, gelegen ist, und wenn er sich auf der ohrgesunden Seite des Gehirns befindet. Solche reine metastatische Hirnabscesse sind unbedingt folgende 9: Sédillot (III A. ac. 17) fand neben Meningitis cerebralis und spinalis einen Hirnabscess im Grosshirn der ohrkranken Seite, abgekapselt nach aussen durchgebrochen, einen zweiten mitten im Kleinhirn derselben Seite, nicht abgekapselt, und drittens einen im Grosshirn der ohrgesunden Seite, der mit dem Seitenventrikel zusammenhing. Heale (III A. chro. 24) fand einen wallnussgrossen Abscess im Kleinhirn, näher bei der Sichel als beim äussern Rand; der Theil des kleinen Gehirns, welcher mit dem Schädelknochen in Berührung war, war gesund. Schwartze (III A. chro. 32) fand einen wallnussgrossen Abscess im Corpus striatum und Thalamus opticus mitten in gesunder Hirnsubstanz. Prentiss (III A. chro. 70) fand neben zahlreichen kleinern Lungeninfarkten einen kleinen Abscess im Vorderlappen der Grosshirnhemisphäre — und Hirnhäute normal. Reinhard und Ludewig (III A. chro. 107) fanden neben einem hühnereigrossen Kleinhirnabscess einen erbsengrossen Abscess an der Unterfläche des Schläfenlappens, während die Innenfläche der Dura glatt und feuchtglänzend war und die Oberfläche der Grosshirnhemisphäre wie anämisch aussah. Vohsen (III A. chro. 112) sah neben einem Kleinhirnabscess kleinere metastatische Abscesse in der Grosshirnhemisphäre, neben zahlreichen Herden in Lunge, Leber, Nieren. Sheild (III B. chro. 72) fand

erbsengrosse Abscesse in der Gehirnrinde und einen vierten im Corpus striatum der ohrkranken Seite. Pitt (s. unten) beobachtete einen Abscess im Centrum semiovale bei septischer Thrombose des Sinus transversus der andern Seite. Nach Koerner (Die otitischen Erkrankungen des Hirns, der Hirnhäute und der Blutleiter, S. 56) beobachtete Weigert einen metastatischen Hirnabscess im Centrum semiovale der ohrgesunden Seite bei tuberkulöser Felsenbeincaries, jauchiger Thrombophlebitis des anliegenden Sinus transversus und neben pyämischen Lungenabscessen mit Durchbruch in die Pleurahöhle.

Die folgenden 4 Fälle von Hirnabscessen, die nach der Beschreibung als metastatische aufgefasst werden könnten, habe ich nicht als solche gezählt. Knapp (III B. 58) fand unterhalb der etwas milchig getrübten Pia mater des Kleinhirns, deren kleine Venen mit Eiter gefüllt waren, eine dünne Schicht gesunder Hirnsubstanz und je einen Abscess im Schläfenlappen und Kleinhirn, etwa wallnussgross, nicht abgekapselt, neben ausgedehnter Sinusphlebitis. Bakteriologisch und mikroskopisch ergaben sich aus dem Kleinhirnabscess keine Mikroorganismen und alle Culturen blieben steril. In dem Eiter des Schläfenlappenabscesses fand er den Staphylococcus pyogenes albus und aureus und noch einen kurzen Bacillus, der ungefähr $^1/_3$ so gross und doppelt so lang wie ein Coccus war. Die Sektion der Brust- und Bauchorgane ist nicht gemacht. Aber ein in 12 Tagen geheiltes rechtsseitiges pleuritisches Exsudat spricht für metastatische Lungeninfarkte. Knapp selbst meint, dass die Abscesse im Gehirn und Kleinhirn sich zuerst, und erst später die Thrombophlebitis sich entwickelt habe. Allen (III A. chro. 69) fand einen subduralen Abscess am Felsenbein, der die Dura so hervorwölbte, dass im rechten Schläfenlappen eine leichte Impression bewirkt worden war — und einen intracraniellen Abscess oberhalb des Tegmen tympani. Ueber die Arachnoidea und Pia an dieser Stelle ist nichts angegeben. Jansen beobachtete (III B. chro. 80 und 85) in einem Falle einen hühnereigrossen Abscess im Kleinhirn, abgekapselt, und die umgebende Hirnsubstanz leicht geröthet —, aber in der Lunge nur Bronchopneumonie, und auch sonst keine Metastasen. In einem andern Falle sah derselbe einen gleichgrossen Abscess, nicht abgekapselt, ebenfalls im Kleinhirn, dicht unter der Oberfläche — aber die Angaben über Dura des Felsenbeins und Pia des Kleinhirns fehlen, ebenso scheint die Sektion der Bauch- und Brustorgane nicht gemacht zu sein.

Von den 51 Hirnabscessen, die ich bei otogener Sinusphlebitis aus der Literatur gesammelt habe, waren demnach nur 9 als metastatische aufzufassen, 17,6 % gegen 82,4 %; in den übrigen 42 Fällen gelang es zumeist, den Uebergang der Eiterung vom Felsenbein auf das Gehirn nachzuweisen, wie oben besprochen, auch wenn sich zwei und mehr Abscesse im Gehirn fanden, sodass die Multiplicität der Hirnabscesse an und für sich noch nicht für metastatische Genese derselben be-

weisend ist. Leider waren oft genug die bezüglichen Angaben hierüber gar zu mangelhaft.

Metastatischer Abscess der Ary-Epiglottisfalte ist nur einmal beobachtet worden, und war in dem Falle von Ballance (II A. 5) die directe Ursache des Todes durch Erstickung. Die ersten drei Tage nach der Unterbindung der V. jugularis interna und nach der Ausräumung und Durchspülung des Sinus transversus hatte sich das Allgemeinbefinden des Patienten sichtlich gebessert und schritt stetig vorwärts — da bekam er plötzlich in der Nacht Athemnoth und starb nach 4 Stunden. Bei der Sektion fanden sich ausser obigem metastatischen Abscess je 1 Infarkt in beiden Lungen, und in der Milz ebensolche, die keine Neigung zu eitrigem Zerfall zeigten. Wahrscheinlich waren dieselben, da sie nicht inficirt waren, durch die Operation an der Vene selbst in den Blutstrom gebracht worden. Fälle mit gleichem Verlaufe, zuerst einfache metastatische Infarkte, die zur Resorption gelangen, später Metastasen, die zur Abscedirung kommen, sind mehrfach beobachtet worden mit Ausgang in Heilung, wie zum Tod.

Als Complicationen der otogenen Sinusphlebitis fand sich Tuberkulose der Lunge; ebenso oft ausgeheilt, als zu Cavernenbildung führend: je 4 Mal; — und miliare Tuberkulose in Brust- und Bauchorganen je 3 Mal in acuten und chronischen Fällen (III A. s. oben 8).

VIII. Symptomatologie.

Bei allen acuten Infektionskrankheiten, bei Masern, Scharlach, Typhus u. s. w. unterscheiden wir leichte und schwere Verlaufsformen, deren klinische Bilder wesentlich unter einander verschieden sind. Die leichteste Form der erstern Art wird als Abortivform der Infektionskrankheit bezeichnet. Das klinische Bild derselben ist ein wesentlich anderes als dasjenige der typischen Form, und dasjenige dieser Form wieder sehr verschieden von der schweren, sogenannten septischen Form der einzelnen Krankheiten. Es ist darnach ganz berechtigt, die verschiednen klinischen Bilder getrennt von einander zu geben.

Die einfache otogene Pyämie

umfasst diejenigen Fälle, bei denen die Eiterung sich auf das Mittelohr beschränkt und auch von hier aus die Resorption der pyämischen Stoffe stattfindet, ohne dass Hirnsinus und Jugularis in Mitleidenschaft gezogen werden. Solche Fälle sind in meiner Abtheilung I zusammengestellt. Das klinische Bild der otogenen Pyämie nach Thrombophlebitis der Hirnsinus und der Jugularis ist ein wesentlich anderes, weil zu den bisherigen Symptomen der leichtern Form der Pyämie die weitern intracraniellen Veränderungen hinzukommen, die einen wesentlichen Einfluss auf das klinische Bild der Symptome und der pathologisch-anatomischen Befunde ausüben. Es ist deshalb nothwendig, zuerst die Symptomatologie der otogenen Pyämie ohne Sinusphlebitis zu geben und an diese diejenige der otogenen Pyämie mit Sinusphlebitis anzuschliessen.

In der ersten Zeit ist der Verlauf sowohl der acuten wie der chronischen Mittelohreiterungen ein ganz gewöhnlicher und unverfänglicher, und Nichts deutet auf die Gefahr einer Allgemeininfektion. Die entzündlichen Reizungserscheinungen im Ohre und Kopfe können gering oder ebenso nach Intensität wie Extensität bedeutend sein. In der einen Reihe der Fälle sind die Trommelfellöffnungen gross genug und alle weitern Symptome heben über

alle Zweifel, dass keine Eiterretention im Ohre besteht. In anderen Fällen ist Eiterverhaltung bedingt durch zu kleine oder hochgelegene Perforation des Trommelfells, durch Ohrpolypen, im Warzenfortsatz nach acutem Empyem seiner Höhle, oder bei chronischen Fällen vor der Wiedereröffnung eines frühern Fistelganges im Knochen. Plötzlich treten wie aus heiterm Himmel in der einen Reihe der Fälle, oder nach Steigerung der entzündlichen Symptome im Ohre und Kopfe die charakteristischen Symptome der Pyämie hervor. Es sind das die Schüttelfröste, der typische sogenannte pyämische Temperaturverlauf und in der einen Reihe der Fälle die Metastasen, die entweder als Infarkte oder circumscripte Entzündungen zur Spontenheilung verlaufen oder als Abscesse vereitern und incidirt werden müssen.

Dem zeitlichen Verlaufe der otogenen Pyämie ohne Sinusphlebitis entsprechend werde ich zuerst die Symptome bringen, welche sich auf Ohr und Kopf beziehen, dessen Miterkrankung sich in den sogenannten Erscheinungen der entzündlichen Hirnreizung zu erkennen gibt. Ohr- und Kopfschmerzen fanden sich 5 Mal in 2 Fällen der einfachen Pyämie mit Metastasen, und in 3 Fällen der nicht metastasirenden Form: bei Heydenreich (I A. 3) und Emerson (I A. 30), wie bei Moos (I B. 5), Jacoby (I B. 10) und Pieper (I B. 17).

Kopfschmerzen fanden sich in 12 Fällen der Pyämie mit Metastasen in 5 acuten und 7 chronischen Fällen, und in 8 Fällen der nicht metastasirenden Form und zwar in 1 acuten und 7 chronischen Fällen.[1]) Erbrechen fand sich 9 Mal, bei der Pyämie mit Metastasen 4 Mal und bei der nicht metastasirenden Form 5 Mal.[2]) Keinen Kopfschmerz und kein Erbrechen beobachtete Stacke in einem Falle (I B. 21) neben einer Temperatur von 41,2° ein Mal, und in dem bei der Aufmeisslung des Warzenfortsatzes die Dura mater markstückgross blosslag und mit flachen Granulationen besetzt war. Schwindel fand sich je 6 Mal bei beiden Formen bei einfachen Pyämie.[3]) Delirien fanden sich 4 Mal bei der Pyämie mit Metastasen in je 2 acuten (I A. 1. 5) und chronischen Fällen (I B. 3. 9). Ohne Deliren verlief der Fall von Roosa (I A. 22). Es war das Sensorium stets frei in den 3 Fällen von Hewett (I A. 12) und mir (I A. 11 und 37). Zur Prostration kam es im Verlaufe der einfachen Pyämie in 3 Fällen (I A. 7. 9. 22). Im Falle von Orne-Green hatte seit Anfang der 3. Woche 17 Tage lang lebhaftes Fieber bestanden und war es täglich zu Frostanfällen gekommen. Im Falle Ely war nach unregelmässigen Frostanfällen und nach der pyämischen Temperatur, die bis auf 40,6° gestiegen war, die Hinfälligkeit so gros, dass letaler Ausgang mit Sicherheit angenommen

[1]) I. A. ac.: 1. 5. 10. 16. 20. 40; chr.: 2. 6. 8. 9. 13. 22. 34; I B. ac.: 1; chr.: 2. 9. 11. 14. 18. 20. 22.

[2]) I A. ac.: 5. 14. 21: chr.: 34. I B, ac.: 16; chr.: 4. 10. 14. 18.

[3]) I A. ac.: 5. 14. 16. 20; chr.: 2. 8. 34. I B. ac.: 1. 16; chr. 4. 9. 10. 23.

wurde. Im Fall Roosa (I A. 22) war durch copiöse lehmige Stühle eine allgemeine Schwäche hervorgerufen, die das Schlimmste befürchten liess. Collaps fand sich in den beiden acuten Fällen der metastasirenden Pyämie von Schwartze und mir (I A. 12 und 11). Nasenbluten fand sich 4 Mal bei der metastasirenden Pyämie in den Fällen von Wreden (I A. 5), Heydenreich, Kolb und Stacke (I A. chro.: 3. 6. 13). Auf die weitern Symptome besonders der Fälle I A. 5, 6 und 34 komme ich später zurück.

Von diesen lokalen Symptomen der Ohrkrankheit gehe ich über zur Schilderung der allgemeinen Symptome der einfachen otogenen Pyämie. Am häufigsten fanden sich mehrere Schüttelfröste im Verlaufe der Pyämie, und zwar 24 Mal bei der metastasirenden Form in 13 acuten und 11 chronischen Fällen, und 18 Mal bei der nicht metastatischen Form in 5 acuten und 13 chronischen Fällen.[1]) Im Falle Moos (I A. 20) wurden 10 Schüttelfröste beobachtet, ausserdem eine rasche Temperatursteigerung auf 41,8° und ein Abfall am nächsten Tage auf 36°, also mit einer Differenz von 5,8°. Im Falle Jacobson (I B. 12) war es in 24 Tagen 17 Mal zu Frösteln, Frost und Schüttelfrost gekommen. Ueber die zeitliche Vertheilung der Frostanfälle liegen in 13 Fällen Beobachtungen vor und zwar in 10 Fällen der metastasirenden Form und in 3 Fällen der nicht metastatischen Form der einfachen Pyämie. Moos (I A. 2) sah nach 2 und 20 Tagen nach dem ersten Schüttelfrost die darauffolgenden eintreten und diese waren darnach ganz unregelmässig, bald täglich, bald nur alle 2 Tage, bald Morgens, bald Abends. Im Falle Wreden (I A. 5) traten sie an 4 aufeinander folgenden Tagen auf. Im Falle Ely (I A. 9) hielten die unregelmässigen Frostanfälle 12 Tage hintereinander an. Im Falle Bacon (I A. 14) lagen 26 Tage zwischen den beiden Frostanfällen. Reinhard und Ludewig (I A. 16) beobachteten nach Schüttelfrösten in der 5. Krankheitswoche noch 8 ausgeprägte Schüttelfröste im Laufe einer Fieberdauer von 3 Monaten. Im Falle Hertzog (I A. 24) hielten die Schüttelfröste 1 Woche an. Schmiegelow (I A. 28) beobachtete in einem Falle von Otorrhoe und Cholesteatom mit Eröffnung des Antrum mastoideum und mit Blosslegung und Spaltung des Lateralsinus — die normale Blutcirculation in demselben ergeben hatte — auf Schüttelfröste mit je 3 Tagen Zwischenzeit die nächsten 3 Wochen täglich 1 und mehrere verschieden starke Frostanfälle folgend und erst 6 Wochen nach operativer Eröffnung eines fötiden Empyema pleurae verloren sie sich ganz. Im Fall Roosa (I A. 31) hielten die Frostanfälle ca. 3 Wochen an. Im Fall Jansen (I A. 34) lag zwischen beiden Stadien der Hirnreizung mit Kopfschmerzen, Schwindel, Erbrechen und den Schüttelfrösten eine Zeit des

[1]) I A. ac.: 5. 7. 10. 11. 14. 16. 20. 21, 23. 24. 30. 37. 40; chr.: 2. 3. 6. 8. 9. 13. 27. 28. 31. 34. 41. I B. ac.: 1. 7. 13. 15. 16; chr.: 2. 4. 5. 6. 9. 10. 11. 12. 14. 18. 20. 22. 23.

Wohlbefindens von 4 Wochen. In 1 Falle von mir (I A. 40) zeigten sich die Schüttelfröste nur in den ersten 5 Tagen.

Unter den Fällen der nicht metastasirenden einfachen Pyämie beobachtete Schwartze (I B. 2) am 3. Tage nach der Aufmeisslung einen Schüttelfrost von 30 Minuten Dauer, eine darauffolgende Temperatursteigerung auf 41,8°, und anschliessend hieran bis zum 6. Tage täglich 1 Schüttelfrost. Im Falle Bezold (I B. 4) traten die Schüttelfröste 1 bis 2 Mal täglich in 11 aufeinander folgenden Tagen auf und verschwanden mit der vollständigen Entfernung der Cholesteatommassen aus dem Gehörgange, die infolge Badens aufgequollen waren. Im Falle Moos (I B. 7) lag zwischen dem 1. und mehreren folgenden Schüttelfrösten eine Pause von 8 Tagen. Habermann (I B. 9) sah auf 2 Wochen hohes Fieber wiederholte Schüttelfröste durch 3 Wochen folgen. Im Fall Schmiegelow (I B. 15) waren die Schüttelfröste 1 Monat lang häufig. In 1 Falle von mir (I B. 16) dauerten die Schüttelfröste und die pyämische Temperatur noch 10 Tage nach der Aufmeisslung des Warzenfortsatzes und der Blosslegung eines subduralen Abscesses an. Nur 1 Frost fand sich bei der metastasirenden Form der Pyämie in 7 acuten Fällen [1]) und in dem 1 chronischen Falle der nicht metastasirenden Form von Szenes (I B. 19). Ohne Frostanfall begann die Pyämie in 4 acuten Fällen von Horsley, v. Wild und Schwabach (I A. 18, 32, 35) der metastasirenden Pyämie und in dem Falle Stacke (I B. 21) ohne Metastasen.

In 27 Fällen traten die Fröste vor einem operativen Eingriffe am Ohre ein, resp. ohne dass ein solcher überhaupt vorgenommen werden musste. 20 Mal traten sie erst nach Operationen, wie Paracentese des Trommelfelles, Aufmeisslung des Antrum mastoideum, Excision des Warzenfortsatzes und Blosslegung eines subduralen Abscesses ein. In den Fällen von Hecke und Jacoby (I A. 27 und I B. 10) traten die Fröste sofort in derselben Nacht nach der Operation ein, in den Fällen von Hecke und Hoffmann (I A 26 und I B. 13) am folgenden Tage. Gerade der letzte Fall beweist, dass nicht infolge, sondern trotz der verschiedenen Operationen nacheinander der pyämische Zustand sich weiter entwickelte.

Der Frost trat in den 4 ersten Fällen der Abtheilung I von Sédillot, Moos, Heydenreich und Roosa erst nach den Metastasen ein. —

Was den Verlauf der Temperatur betrifft, so waren die für Pyämie charakteristischen raschen und verschiedengradigen Temperaturschwankungen 16 Mal bei der metastasirenden Form, in 12 acuten und 4 chronischen Fällen vorhanden, und 9 Mal bei der Pyämie ohne Metastasen in 2 acuten und 7 chronischen Fällen.[2]) Diese Schwankungen kamen öfters 2—3 Mal an einem Tage und betrugen 2, 3, 4 Grad und

[1]) I A. 4. 12. 15. 25. 26. 38. 39.

[2]) I A. ac.: 10. 11. 14. 18. 20. 24. 30. 35. 36. 38. 39. 40; chr.: 9. 17. 22. 31. — I B. ac.: 7. 21; chr.: 2. 3. 12. 14. 17. 22. 23.

darüber Unterschied. In den 4 Fällen von Schmiegelow (I A. 28), Schwartze (I B. 2), Hoffmann (I B. 13) und Grunert und Panse (I B. 23) stieg die Temperatur über 41,0°. Hoffmann sah am Tage nach der Eröffnung des Antrum 41,1, und nur starke Schüttelfröste, die erst nach 4 Tagen nach Blosslegung der secundär erkrankten Dura des Felsenbeins zurück gingen, während die Temperatur unbeeinflusst blieb. Im letzten Falle hatte die Aufmeisslung des Warzenfortsatzes und die Blosslegung eines subduralen Abscesses am Lateralsinus auf die Pyämie keinen Einfluss. Die Temperatur war einmal 41,7°, Schüttelfrost folgte auf Schüttelfrost und trotz des Hinzukommens einer acuten Endocarditis trat Heilung ein. In 9 Fällen wurde die Temperatur als „Fieber" bezeichnet.[1]) Kein Fieber fand Kolb (I A. 6).

Zu diesen Symptomen kommen als weitere für Pyämie charakteristische die Metastasen hinzu. Nach Tabelle XIV fanden sich bei der einfachen metastasirenden otogenen Pyämie 41 Mal einfache metastatische Entzündungen und 33 Mal metastatische Abscesse. In gleichem Verhältniss hierzu fanden sich in der Abtheilung III A. 97 Mal metastatische Entzündungen und 70 Mal metastatische Eiterungen. Von den metastatischen Entzündungen waren bei I A. bei weitem am häufigsten die Schulter- und Kniegelenke je 9 Mal betroffen, und von den metastatischen Eiterungen „die Schulter" 6 Mal und je 4 Mal das Schultergelenk, die obere und die untere Extremität.

Was die Art der Lungenmetastasen betrifft, so finden sich bei den 41 Fällen der einfachen metastasirenden otogenen Pyämie nur 16 Mal einfache metastatische Entzündungen und keine metastatischen Lungenabscesse, während bei den 171 Fällen von otogener Pyämie mit Sinusphlebitis (III A.), 65 metastatische Entzündungen 130 metastatische Lungenabscesse gegenüberstehen. In gleicher Weise habe ich in Tabelle XIV für die einfache Pyämie (I A.) metastatische Abscesse in den Lungen nicht angeführt. Aber das ist nur geschehen, weil in den Krankengeschichten selbst die Lungenmetastasen nicht als abscedirende angeführt sind. Das möchte den Eindruck machen, als ob metastatische Lungenabscesse bei der einfachen otogenen Pyämie überhaupt nicht vorkommen. Ich glaube jedoch nachweisen zu können, dass auch ein Theil der Metastasen in den Lungen zur Abscedirung gekommen ist, wie in den übrigen Organen. Der Lungenabscess würde sich dann in den nächsten Bronchus entleeren, sein Inhalt würde ausgehustet und der Herd selbst durch eine Kapselmembran abgeschlossen und zur Vernarbung gebracht werden. Die metastatischen Lungeninfarkte weisen wie die Infarkte in den andern Organen gar keine oder nur sehr geringe und sehr rach vorübergehende subjective und objective Erscheinungen auf. Der Befund der Auskultation und Perkussion bleibt fast ausnahmlos

[1]) I A ac.: 7. 10. 26. 27; chr.: 2. 22. I B. chr.: 9. 18. 20.

ein negativer. In den andern Fällen von Lungenmetastasen, die zur Abscedirung tendiren, schliessen sich an die pneumonischen Reizungssymptome, Husten, Bruststechen, Auswurf, rasch pneumonische Verdichtungsprozesse an, und es werden durch die Auskultation Bronchialathmen und Bronchialrasseln, durch die Perkussion Infiltrationen des Lungenparenchyms in umschriebener Ausdehnung nachgewiesen. Charakteristisch ist auch der weitere Verlauf. Die Entzündungs- und Infiltrationserscheinungen verlaufen viel langsamer als bei den metastatischen Lungeninfarkten; es schliesst sich ein länger anhaltendes pneumonisches Sputum an, das mehr und mehr eitrig und bei Lungengangrän selbst stinkend und missfarbig werden kann. Freilich unterliegt auch hier die Grösse des metastatischen Abscesses grossen Schwankungen, und diese sowie die Lage desselben entziehen sich dem klinischen Nachweise unter dem Schutze des umgebenden gesunden Lungenparenchyms. So sind in der Literatur Fälle angeführt, in denen der metastatische Lungenabscess wegen seiner geringen Ausdehnung nur vermuthet wurde; in andern konnte seine Grösse perkutorisch nachgewiesen und der Befund durch die Sektion controlirt werden. Es ist natürlich, dass die mehr oder weniger oberflächliche Lage des Lungenabscesses auf die klinischen Symptome von wesentlichem Einflusse ist. Wenn man nach diesen Gesichtspunkten die Lungenmetastasen differenzirt, so dürften bei der einfachen metastasirenden otogenen Pyämie (I A.) die 4 Fälle von Heydenreich, Hewett, Horsley und mir (I A. 3. 12. 17. 39) als metastatische Lungenabscesse zu führen sein. Ich lasse es unentschieden, ob in dem Fall von Schmiegelow (I A. 28) das durch die Operation geheilte Empyema pleurae als eine rein metastatische, oder als eine sekundäre nach einem metastatischen Lungenabscess entstandne Pleuritis aufzufassen ist. In dem Falle von mir (I A. 38) hatte sich die Pleuritis wahrscheinlich erst nach und nach um einen metastatischen Lungenabscess entwickelt: nach Spontaneröffnung des Letztern in einen Bronchus resorbirte sich das pleuritische Exsudat rasch. Nach Ziegler's pathologisch-anatomischen Beobachtungen erfolgt ein Durchbruch eines metastatischen Lungenabscesses in einen Bronchus viel häufiger als ein Durchbruch durch die Pleura. Pyopneumothorax nach Durchbruch eines metastatischen Lungenabscesses durch die Pleura fand sich in meiner Zusammenstellung aller Fälle von otogener Pyämie 18 Mal.

Ueber das numerische Verhältniss der Metastasen in den Lungen zu den Metastasen in den andern Organen geben die vorstehenden Tabellen XIV und XV Aufschluss. Nach Tabelle XIV fanden sich in Abtheilung I A. (41 Fälle) 16 Mal Lungenmetastasen gegenüber 74 Metastasen (41 + 33) in den andern Organen zusammen; und in der Abtheilung III A. (171 Fälle) 195 Mal Lungenmetastasen (65 + 130) gegenüber nur 167 Metastasen (97 + 70) in den andern Organen zusammen. Nach Tabelle XV fanden sich in 41 Fällen der leichten

Form der Pyämie (I A) und 5 Mal Metastasen in den Lungen allein, gegen 101 Mal in den 171 Fällen der Abtheilung III A.; weiter kamen Metastasen in den Lungen und in den andern Organen zugleich bei I A. 29 Mal gegen 46 Mal bei III A. vor, und frei waren die Lungen allein von Metastasen 17 Mal bei I A. gegen nur 15 Mal bei III A. Hiernach sind es durch Sektionen erwiesne Thatsachen, dass bei der otogenen Pyämie nach Sinusphlebitis:

1) die Metastasen in den Lungen allein, ohne Metastasen in den andern Organen sehr häufig vorkommen;

2) die Metastasen in den Lungen bei Anwesenheit von Metastasen in Lungen und andern Organen zugleich die Erstern wesentlich häufiger vorkommen als die Letzern;

3) die Metastasen in den Lungen selten fehlen. Ferner würden dem gegenüber, nach den klinischen Befunden freilich nur bei den einfachen Formen der otogenen Pyämie (I A.) 1) die Metastasen in den Lungen allein sehr selten vorkommen; 2) die Metastasen in den Lungen bei Anwesenheit von Metastasen in Lungen und andern Organen zugleich wesentlich weniger vorkommen als Letztere; 3) die Metastasen in den Lungen häufig fehlen. Ich werde weiter unten im Kapitel der Diagnose die Gründe anführen, die gegen die Richtigkeit dieser immerhin statistischen Daten, die freilich nicht auf Sektionen gestützt sind, sprechen.

Es ist bereits oben betont, dass bei der einfachen Pyämie die Metastasen eben so oft als Infarkte (15 Mal), wie als Abscesse auftreten; ferner ist über die Zeitfolge der sogenannten pyämischen Symptome und über die metastatischen Eiterungen im Auge berichtet. Ueber die Dauer dieser Form der Pyämie gibt weiter unten Tabelle XXI Aufschluss.

Unter den 41 Fällen dieser einfachen otogenen Pyämie finden sich 3 Fälle, in denen die Diagnose auf Thrombose und Phlebitis von Hirnsinus gestellt, und 8 Fälle, in denen Thrombose der V. jugularis interna angenommen worden ist. Wreden (I A. 5) diagnosticirte (s. oben S. 80) 1) eine doppelseitige Phlebitis der Jugularis, 2. eine Phlebitis des Sinus longitudinalis superior, und 3) eine Phlebitis des einen Sinus cavernosus. Kolb (I A. 6) stellte nach den ebendort S. 80 angegebenen Momenten die Diagnose auf Thrombose des Sinus transversus oder petrosus superior. Jansen (I A. 34) diagnosticirte eine Thrombose des Sinus transversus und der V. jugularis interna. In den Fällen von Wreden, Ely. Stacke, Reinhard und Ludewig, Roosa, Jansen (I A. 5. 9. 13. 16. 22. 34), von Habermann und Hoffmann (I B. 9. 13) waren Schwellung und Schmerzhaftigkeit, resp. eine strangförmige Verdickung längs des Verlaufs der Jugularvene beobachtet worden. Einschieben will ich hier noch den Fall von Urbantschitsch (Lehrbuch der Ohrheilkunde 1890. S. 314). In einem chronischen Falle fand sich eine gegen Berührung schmerzhafte Schwellung am Halse und entsprechend dem Verlaufe der V. jugularis interna ein

deutlich fühlbarer Strang, der nach abwärts bis zur Mitte des Halses verfolgt werden konnte. Nach Ablauf einer doppelseitigen metastatischen Pneumonie waren diese Erscheinungen, welche die Wahrscheinlichkeitsdiagnose einer Entzündung der V. jugularis interna mit Thrombosirung stellen liessen, vollständig zurückgegangen. Ich werde weiter unten auf die Berechtigung dieser Diagnosen auf Grund der angegebenen Symptome zu sprechen kommen. Solche Fälle mit Ausgang in Heilung würden den Übergang bilden zwischen der Form der einfachen otogenen Pyämie und der Pyämie nach Sinusphlebitis, die unbehandelt tödtlich ist. Ich will hier nur kurz bemerken, dass durch die Sektion in 17 Fällen die Ausheilung einer otogenen Sinusthrombose durch Organisation des Thrombus im Lateralsinus und in der Jugularis nachgewiesen ist.

Wir gehen so von der einfachen otogenen Pyämie über auf

die otogene Pyämie nach Sinusphlebitis.

Wenn man das klinische Bild und die Symptomatologie dieser Form von otogener Pyämie geben will, so darf man eigentlich nur diejenigen Fälle berücksichtigen und mitzählen, die sich durch die Sektion als reine, nicht complicirte Sinusphlebitis ergeben haben. Ich dürfte nach diesem Prinzipe nur die reinen Formen von Sinusphlebitis meiner Abtheilungen III A. und III B. zusammenstellen. Fälle von reiner Sinusphlebitis mit Metastasen habe ich zwar in der stattlichen Zahl von 95 und zwar 25 acute und 70 chronische sammeln können, die an und für sich schon genug Material abgeben könnten, um das klinische Bild dieser Form festzustellen. Leider aber waren die hierzu notwendigen Symptome nicht überall mit der wünschenswerthen Genauigkeit und Gleichmässigkeit wiedergegeben. Von der reinen Sinusphlebitis ohne Metastasen habe ich nur 24 Fälle zusammenbringen können. Ist dieses Material an und für sich schon zu gering, um das klinische Bild dieser Verlaufsart aufzustellen, so kommt als ein weiteres hemmendes Moment hinzu, dass die bezüglichen Angaben die gleichen Ungenauigkeiten und Lücken aufweisen. War schon das unmöglich, die klinischen Bilder der reinen otogenen Sinusphlebitis mit und ohne Metastasen zu geben und zu umgrenzen, so musste die ursprüngliche Absicht dieser Arbeit, etwa aus dem Verlaufe der verschiednen Formen der otogenen Sinusphlebitiden Momente herauszufinden, die von differentialdiagnostischer Bedeutung etwa für die Unterscheidung derselben mit und ohne Metastasen sein konnten, leider recht bald als unerreichbar aufgegeben werden.

Es bleibt nichts weiter übrig, als diejenigen Symptome, die in den einzelnen Krankengeschichten besonders aufgeführt sind, einfach zusammenzustellen und ihren Werth nach ihrer Zahl zu bemessen. Ganz dasselbe muss von den Symptomen der Complicationen der otogenen Sinusphlebitis gelten, der Meningitis, dem Hirnabscess, und beiden zu-

gleich. Schon die geringe Anzahl der Fälle 70 bezw. 30 und 23 liess eine Aufstellung und Unterscheidung wichtiger klinischer Momente nicht recht wahrscheinlich erscheinen. A. of Forselles (l. c. S. 58) ist zu derselben Überzeugung gekommen und hat auch nur die Hauptsymptome, die in den Krankengeschichten am meisten vorkamen, zusammengestellt: „er hat in den folgenden bei der Sinusthrombose vorkommenden Symptomen versucht, einen pathologisch-anatomischen Standpunkt einzunehmen, und die bei der Sinusthrombose auftretende Meningitis und Hirnabscess als Complicationen zu beschreiben.“ Gerade dieses Kapitel VII, Symptomatologie ist bei A. af Forselles ganz gewissenhaft und meisterhaft genau durchgearbeitet. Es hat mir die Überzeugung geschafft, was ich schon vorher befürchtet hatte, dass sich durch diese statistische Erhebungen ein positives Resultat von einigem Werthe etwa für die Differentialdiagnose der einzelnen Sinusphlebitisformen nicht ergibt. Würde ich mein Material in gleichem Sinne durchmustern und zusammenstellen, würde ich nur Wiederholungen schon festgestellter Thatsachen durch grössere Zahlen erreichen. So habe ich nur die einzelnen Symptome in der beifolgenden Tabelle XVI bei der reinen Sinusphlebitis mit und ohne Metastasen ebenso bei der Sinusphlebitis complicirt mit Meningitis, mit Hirnabscess und mit Hirnabscess und Meningitis, zusammengestellt. Die Zahlen links vom + betreffen die acuten, die rechts vom + die chronischen Fälle der Rubriken. Zu berücksichtigen bleiben für den absoluten Werth der Zahlen, dass 124 Fälle reiner Sinusphlebitis 123 Fälle der complicirten Sinusphlebitis und zwar 70 Fälle von Sinusphlebitis mit Meningitis, 30 Fälle von Sinusphlebitis mit Hirnabscess und 23 Fälle von Sinusphlebitis mit Meningitis und Hirnabscess gegenüberstehen. — Die Reihenfolge der Symptome entspricht derjenigen, wie sie in dem Kapitel von den Symptomen in vita unter 2, als Hirnsymptome und unter 5, als Allgemeinsymptome der otogenen Pyämie eingehalten war. Dort sind die Symptome aller 4 Abtheilungen von otogener Pyämie nach ihrer Zahl aufgestellt, auch die von I A. und B., die zur Heilung gelangt sind, auch ohne operativen Eingriff, wie diejenigen der Rubriken II A. und B. Würde sich z. B. aus der Tabelle XVI ergeben, dass gewisse Symptome für III A. und B. besonders häufig nachzuweisen wären, so würde man folgern dürfen, dass diese Symptome für die wenn auch prognostisch ungünstigeren Formen der reinen otogenen Sinusphlebitis mit und ohne Metastasen pathognomonisch wären. Das hat sich nur theilweise ergeben. So fehlt z. B. bisher ein Symptom, das pathognomonisch für den den Übergang der Mittelohreiterung auf den Sinus wäre, also den Anfang der otogenen Sinusphlebitis charakterisirte.

Ich werde im Folgenden zuerst die hauptsächlichsten sogenannten Hirnsymptome der beifolgenden Tabelle XVI besprechen und ihren diagnostischen Werth beleuchten, dann will ich die Allgemeinsymptome

der otogenen Pyämie anschliessen, darauf sollen die Allgemeinsymptome der Sinusphlebitis und endlich die Lokalsymptome der einzelnen Hirnsinus selbst folgen.

Rasch gesteigerte Ohr- und Kopfschmerzen fanden sich 114 Mal in allen 4 Abtheilungen zusammen; in der Abtheilung III 67 Mal und zwar bei der reinen Sinusphlebitis 24 Mal, und 21 Mal bei der Sinusphlebits mit Meningitis, 13 Mal bei Sinusphlebitis mit Hirnabscess und 9 Mal bei Sinusphlebitis mit Meningitis und Hirnabscess;

Tabelle XVI.

Symptome.	Reine Sinusphlebitis			Sinusphlebitis mit Meningitis			Sinusphlebitis mit Hirnabscess			Sinusphlebitis mit Meningitis u. Hirnabscess.			
	III A. ac. u. chr.	III B. ac. u. chr.	Sa.	III A. ac. u. chr.	III B. ac. u. chr.	Sa.	III A. ac. u. chr.	III B. ac. u. chr.	Sa.	III A. chr.	III B. ac. u. chr.	Sa.	Sa.
Plötzlich Ohr- und Kopfschmerzen stärker	—+20	—+4	24	2+7	1+11	21	1+6	—+6	13	4	1+4	9	67
Kopfschmerz. zugenommen	7+26	—+9	42	2+12	6+8	28	—+3	2+2	7	2	—+6	8	85
Somnolenz	1+11	1+4	17	—+7	4+8	19	—+5	1+4	10	2	—+5	7	53
Erbrechen	4+17	1+4	26	4+11	1+10	26	—+6	2+6	14	2	—+5	7	73
Schwindel	3+8	—+3	14	1+9	2+4	16	—+4	1+3	8	1	—+4	5	43
Delirien	6+23	—+3	32	2+8	5+7	22	1+2	—+1	4	3	—	3	61
Coma	3+14	—+4	21	1+8	4+7	20	1+2	—+3	6	2	—+3	5	52
Nackenstarre	1+4	+—	5	—+3	3+2	8	—+1	—+5	6	1	—	1	20
Sensorium frei bis zum Tode	5+5	—+3	13	1+3	—+2	6	—+1	—	1	—	—	—	20
Stuhl u. Urin unfreiwillig	1+8	—+2	11	—+3	—+2	5	1+2	—	3	—	—+1	1	20
Convulsionen	—+3	—	3	—+3	1+2	6	—+3	—+1	4	1	—	1	14
Mehrere Schüttelfröste	13+41	2+6	62	2+16	3+13	34	—+8	—+3	11	5	—+4	9	116
Nur 1 Schüttolfrost	1+4	—+4	9	2+2	2+3	9	—+2	—+4	6	—	—	—	24
Kein Schüttelfrost	—+1	—+2	3	—+1	+1	2	—	—	—	—	—	—	5
Kein Fieber	—+1	—	1	—	1+—	1	—	1+1	2	—	—+1	1	5
Pyämische Erscheinungen	4+23	3+1	31	1+7	—+3	11	—+5	—+4	9	3	—+2	5	56
Mehr continuirliches Fieber	7+13	+5	25	2+4	5+8	19	—+3	—+3	6	2	—+2	4	54
Temperatur über 41°	4+8	—	12	+2	—+1	3	—	—	—	—	—	—	15
Profuse Schweisse	—+1	—	1	—+2	—	2	—+1	—	1	—	—	—	4
Ikterus	4+12	—+2	18	—+2	—+1	3	—+1	—+1	2	1	—	1	24
Durchfall	—+10	—+1	11	—	1+—	1	—+3	—	3	1	—	1	16
Collaps	3+6	—+1	10	1+1	—	2	—	—	—	—	—	—	12
Unruhe	—+4	—+2	6	—+1	2+3	6	—+1	—+2	3	2	—+1	3	18
Schlaflosigkeit	2+2	—	4	1+1	—+1	3	—	—	—	2	—+1	3	10
Nasenbluten	—+4	—	4	—	—+1	1	—	—	—	—	—	—	5

zusammen also bei der reinen Sinusphlebitis 24 Mal und bei der mit Meningitis und Hirnabscess complicirten Sinusphlebitis 43 Mal. Rasch gesteigerte Ohr- und Kopfschmerzen kommen darnach bei der reinen Sinusphlebitis um $^1/_3$ seltner vor als bei der complicirten Sinusphlebitis. Aber Ohr- und Kopfschmerzen finden sich auch bei Mittelohreiterungen, wenn die Entzündung nicht über das Mittelohr hinaus geht; Spontandurchbruch, Paracentese des Trommellfells, Entfernung von Polypen, von Cholesteatommassen u. s. w.

coupiren diese sogenannten Hirnreizungssymtome. Kopfschmerzen deuten nur ganz allgemein darauf hin, dass die Dura des Felsenbeins in irgend einer Weise und wäre es nur durch Stauung in den Knochenvenen, die vom Mittelohr nach dem Gehirn zu abfliessen, bei Mittelohreiterung mit und ohne Caries betheiligt ist. Je rascher sie ansteigen und je mehr sie sich über die ohrkranke Kopfhälfte ausbreiten, desto mehr ist die Dura des Felsenbeins als von der Infektion bedroht anzunehmen.

In einer Reihe von Fällen waren die Kopfschmerzen allein berücksichtigt; ich fand sie im Ganzen 100 Mal als zugenommen und verbreitert; nach der Tabelle XVI in der Abtheilung III: 85 Mal und zwar 42 Mal bei der reinen Sinusphlebitis, 28 Mal bei der Sinusphlebitis mit Meningitis, 7 Mal bei Sinusphlebitis mit Hirnabscess, und 8 Mal bei Sinusphlebitis mit Meningitis und Hirnabscess. Die Zunahme und Verbreiterung der Kopfschmerzen fand sich also ebenso häufig bei der reinen wie bei der complicirten Sinusphlebitis; sie spricht also nicht für Meningitis und Hirnabscess und nicht gegen Sinusphlebitis. Sie wechselten rasch oder langsam in ihrer Intensität, sie waren selbst Tage lang verschwunden, um nachher rasch oder langsam ansteigend die alte Intensität wieder zu erreichen, oder selbst über diese hinauszugehen bis zur völligen Bewusstlosigkeit; in andern Fällen hielten sie während der ganzen Erkrankung an und liessen erst gegen das Ende derselben mit der Zunahme der Somnolenz nach. A. af Forselles (s. oben S. 29) fand halbseitige Kopfschmerzen in 11 Fällen, Schmerzen im Hinterkopfe in 18 Fällen, Stirnschmerzen in 16 Fällen, Schmerzen am Scheitel in 3 Fällen, und diffuse Kopfschmerzen in 72 Fällen. Von praktischer Wichtigkeit und diagnostischer Bedeutung ist mehr das rasche Ansteigen der Kopfschmerzen, die sich zu den Ohrschmerzen hinzugesellen, als die lokale Ausdehnung von der Umgebung des entzündeten Ohres nach Stirn und Hinterkopf zu. Je stärker der Kopfschmerz, desto mehr ist die Dura mater des Felsenbeins als entzündlich afficirt anzunehmen, und desto schneller muss sie aus diagnostischen und prophylaktischen Motiven blossgelegt und untersucht werden. Diese Massnahmen müssen um so eher Platz greifen, wenn der Befund im Mittelohr und Warzenfortsatz keine genügende Erklärung für die subjectiven Klagen gegeben hatte, und wenn die Kopfschmerzen in die Gegend des Verlaufs der Fossa sigmoidea lokalisirt worden waren. Aber irgend ein Anzeichen dafür, dass die Dura mater derselben dem entzündlichen Infektionsherde im Mittelohr und Warzenfortsatz aber näher gelegen sei, als irgend eine andere Stelle der Dura an der ganzen Oberfläche des Felsenbeins, dass etwa eine Thrombose und Phlebitis des zumeist afficirten Sinus transversus in Entwicklung begriffen sei, sind Kopfschmerzen absolut nicht. In dem Falle von Heale (III A. chro. 26: Sinusphlebitis mit Hirnabscess) schrie der Patient laut wegen eines heftigen Schmerzes

im Kopfe, der die nächsten 8 Tage geringer, dann aber bis zum Tode wieder sehr heftig wurde. Im Falle v. Troeltsch (III A. chro. 36: reine metastatische Sinusphlebitis) wurde das Coma von einem an den Cri hydrocephalique erinnernden Schrei unterbrochen. In dem Falle de Rossi (III A. chro. 40: reine Sinusphlebitis) hörte der heftige Kopfschmerz am 6. Krankheitstage auf. In dem Falle von A. af Forselles (III B. chron. 70: Sinusphlebitis mit Meningitis) liessen die Ohrschmerzen nach, während die Kopfschmerzen unverändert blieben.

Ein sehr häufiges Symptom der Sinusphlebitis ist das Erbrechen. Ich fand es in allen 4 Abtheilungen zusammen 83 Mal, in der Abtheilung III allein 73 Mal, und zwar bei der metastasirenden Form der Sinusphlebitis 44 Mal, bei der nicht metastasirenden Form 29 Mal; ferner bei der reinen Sinusphlebitis 26 Mal, bei Sinusphlebitis mit Meningitis 26 Mal, bei Sinusphlebitis mit Hirnabscess 14 Mal, und bei Sinusphlebitis mit Meningitis und Hirnabscess 7 Mal; A. af Forselles unter denselben Verhältnissen 15 Mal (= 25 %), 10 Mal (= 38,5 %), 4 Mal (= 30,7 %) und 4 Mal (= 28,5 %). Das Erbrechen findet sich darnach zwar am häufigsten bei otogener Sinusphlebitis, wenn sie mit Meningitis verbunden ist, aber nicht viel weniger oft bei der reinen Form derselben, sodass zwischen beiden Formen der Sinusphlebitis die Häufigkeit des Erbrechens ein differentialdiagnostisches Moment nicht bildet. Das Erbrechen tritt gewöhnlich zuerst mit der stärkern Zunahme der Ohr- und Kopfschmerzen bei den acuten Mittelohreiterungen oder im subacuten Stadium der chronischen Otorrhoen auf. Es hält oft lange an, wie in den Fällen von Griesinger (III A. 20) 2 Tage, Poulsen (III A. 130) eine Woche und Jansen (III B. 77) 3 Tage, und (III B. 86) mehrere Tage. Häufiger verliert es sich in gleichem Grade, wie die ersten meningitischen Reizungssymptome zurückzugehen pflegen, einige Zeit vollständig, um verschiedene Male nach verschiedenen Pausen und wechselnder Intensität wiederzukehren zugleich mit einem Schüttelfrost, mit Schwindel und Kopfschmerzen.[1]) Im Falle Levy (III A. ac. 111) kam es zum Galleerbrechen. Erbrechen fehlte in den 3 Fällen von reiner metastasirender Sinusphlebitis von Johnson, v. Troeltsch und Cockle (III A. 68, 78, 83).

Schwindel beobachtete ich in allen 4 Abtheilungen zusammen 81 Mal, 19 Mal in acuten, 62 Mal in chronischen Fällen, bei der Klasse III, 43 Mal, und zwar bei der metastasirenden Form 26 Mal, bei der nicht metastasirenden Form 17 Mal; ferner bei der reinen Sinusphlebitis 14 Mal, bei Sinusphlebitis mit Meningitis 16 Mal, bei Sinusphlebitis mit Hirnabscess 8 Mal, und bei Sinusphlebitis mit Meningitis und Hirnabscess 5 Mal. A. af Forselles (s. oben S. 29) fand Schwindel bei reiner Sinusphlebitis in 13,3 %, mit Meningitis in 30,8 %, mit Hirnabscess in

[1]) III A. 43. 65. 73. 79. 89. 90. 97. 136. 143. 159. III B. 14. 57. 59. 69. 77. 84.

7,6 %, mit Meningitis und Hirnabscess in 35,7 %, und betont als auffällig das seltne Vorkommen von Schwindel bei den Fällen mit Hirnabscess. Vergleiche ich in obenstehender Tabelle XVI die beiden Rubriken Erbrechen und Schwindel durch alle 4 Abtheilungen mit einander, so findet sich eine überraschende Gleichmässigkeit in der Höhe ihres Vorkommens, und darnach ist Schwindel bei otogenen Hirnabscessen nicht seltener, sondern in gleicher Höhe wie das bei den otogenen Hirnerkrankungen relativ häufiger beobachtete Erbrechen vorgekommen, eher noch etwas häufiger. Der Schwindel trat in den acuten Fällen gewöhnlich ganz plötzlich, in den chronischen Fällen in den ersten Tagen des subacuten Stadiums auf, zugleich mit Uebelkeit, Erbrechen, rascher Temperatursteigerung und verbreiterten Kopfschmerzen. Zumeist hielt er nur einige Tage an und ging mit dem entzündlichen Stadium wieder auf einige Zeit zurück, um mit neuem Schüttelfrost und den sogenannten meningitischen Symptomen wiederzukehren und eine rasche Verschlechterung des Krankheitsbildes zu bedingen. Rohden und Kretschmann (III A. 89 reine Sinusphlebitis) beobachten wiederholte Schwindelanfälle und öfteres Erbrechen. Friedenwald (III B. chro. 56, reine nicht metastasirende Sinusphlebitis) beobachtete wiederholte Anfälle von Schwindel und Kopfschmerzen, die am intensivsten nach einem Schüttelfroste waren. Am Häufigsten kam der Schwindel beim Aufrichten und beim Trinken, mit dem Erbrechen. Kein Schwindel wurde von Jansen (III A. chro. 151 einfache Sinusphlebitis) im Anfange der Krankheit, und in einem 2. Falle (III B. chro. 64) mit Cholesteatom des Warzenfortsatzes, Sinusphlebitis, Meningitis und Hirnabscess in den ersten 8 Tagen des subacuten Stadiums beobachtet, ebenso kein Frost und keine Uebelkeit; erst in der letzten Nacht trat zu den sehr heftigen Kopfschmerzen Erbrechen hinzu. In dem Falle von Schwartze (III A. chro. 57, einfache metastasirende Sinusphlebitis) waren der Schwindel, das Erbrechen bei jeder Kopfbewegung, das Verschwinden der frühern Kopfknochenleitung die charakteristischen Erscheinungen der Labyrinthverletzung.

Das Sensorium ist bei der Sinusphlebitis grossen Schwankungen unterlegen. Es kann völlig freibleiben bis einige Stunden vor dem Tode; oder das Bewusstsein vermindert sich bis zur Somnolenz, und ist ganz aufgehoben im Coma; Stuhl und Urin gehen dann unfreiwillig ab. Frei war das Sensorium bis auf 1—2 Tage vor dem Tode in 20 Fällen: in 6 acuten und 14 chronischen; in 10 Fällen von reiner metastasirender Sinusphlebitis, in 3 Fällen ohne Metastasen; im Ganzen in 6 Fällen von Sinusphlebitis mit Meningitis, davon 4 mit und 2 ohne Metastasen; in 1 Falle von Sinusphlebitis mit Metastasen und Hirnabscess; in den 23 Fällen von Sinusphlebitis mit und ohne Metastasen complicirt mit Meningitis und Hirnabscess ist freies Sensorium durch den ganzen Verlauf der Krankheit in keinem Falle zu verzeichnen gewesen. Hiernach

ist das Symptom: Freibleiben des Sensorium während der ganzen Erkrankung bei der reinen Sinusphlebitis zwar ein sehr häufiges und auffälliges, doch kein charakteristisches und pathognomisches, es findet sich eben halb so oft auch bei Sinusphlebitis und Meningitis; und zwar und bei letzterer um so häufiger, je mehr die Meningitis eine circumscripte bleibt und ohne viel Exsudation verläuft; es findet sich zwar sehr selten, aber doch auch bei Sinusphlebitis mit Hirnabscess und spricht daher nicht absolut sicher gegen die Complication mit Hirnabcess. Freies Sensorium fehlt dann, wenn die Meningitis eine universelle, das Exsudat derselben ein copiöses, und wenn der Hirnabscess eine gewisse Grösse erreicht hat und nicht ohne Einfluss auf die intrakraniellen Druckverhältnisse geblieben ist. Die charakteristischsten Fälle will ich hier nur kurz anführen: Im Falle Politzer (III A. chro. 45: reine metastasirende Sinusphlebitis) schwand das Bewusstsein erst 1 Stunde vor dem Tode. Im Falle Spencer (III A. chro. 51: reine metastasirende Sinusphlebitis) waren Schwindel und Schlafsucht vorhanden, aber der Patient war sonst klar und der Tod trat gerade während des Zubettgehens ein. Im Fall Kretschy (III A. chro. 63: reine metastasirende Sinusphlebitis) war Abmagerung bis zum Skelet eingetreten, das Bewusstsein bis einige Stunden vor dem Tode erhalten. Im Falle Kuhn (III A. chro. 97: metastasirende Sinusphlebitis mit Meningitis) war erst am 14. und letzten Krankheitstage das Bewusstsein zunehmend gestört. Im Falle Reinhard und Ludewig (III A. chro. 107: metastasirende Sinusphlebitis mit Hirnabscess) war das Sensorium frei bis zum Tode am 21. Tage des subacuten Endstadiums. Macewen (III A. chro. 157: metastasirende Sinusphlebitis mit Meningitis) fand das Bewusstsein frei bis zuletzt, am 31. Tage des subacuten Endstadiums. Lucae (III B. chro. 13: reine nicht metastasirende Sinusphlebitis) beobachtete das Sensorium frei bis $^1/_2$ Stunde vor dem Tode. Im Falle Frank Allport (III B. chro. 51: Sinusphlebitis mit Meningitis) war Bewusstlosigkeit erst kurz vor dem Tode eingetreten.

Im Verlaufe der Sinusphlebitis kommen zu den Ohr- und Kopfschmerzen Delirien hinzu, die entweder bland bleiben, oder so furibund werden, dass die Patienten kaum zu bewältigen sind. Solche Delirien habe ich in allen 4 Abtheilungen zusammen 78 Mal notirt gefunden, und in der Gruppe III mit Sektionsbefunden: 31 Mal bei reiner Sinusphlebitis, 22 Mal bei Sinusphlebitis mit Meningitis, 4 Mal bei Sinusphlebitis mit Hirnabscess, und 3 Mal bei Sinusphlebitis mit Meningitis und Hirnabscess. Die Delirien fanden sich gleich oft bei der reinen wie bei der complicirten Sinusphlebitis, und die Art der Complication, ob Meningitis oder Hirnabcess, war ohne Einfluss. Die Delirien lassen nach, oder gehen über in einen Depressionszustand des Bewusstseins, der in seinem leichtern Grade als Somnolenz, im stärkern als Coma bezeichnet wird.

Somnolenz habe ich 90 Mal in allen 4 Abtheilungen, 17 Mal in acuten und 63 Mal in chronischen Fällen beobachtet, und in der Abtheilung III (mit Sektion): 53 Mal, und zwar 17 Mal bei reiner Sinusphlebitis, 19 Mal bei Sinusphlebitis mit Meningitis, 10 Mal bei Sinusphlebitis mit Gehirnabscess, und 7 Mal bei Sinusphlebitis mit Meningitis und Hirnabscess. Darnach kommt Somnolenz bei der Sinusphlebitis, wenn sie complicirt ist mit Meningitis oder mit Hirnabscess, noch 1 Mal so oft vor als bei der reinen Sinusphlebitis.

Koma fand ich im Ganzen 59 Mal, in 17 acuten und 42 chronischen Fällen, und in der Abtheilung III (mit Sektion): 52 Mal, und zwar bei der reinen Sinusphlebitis 21 Mal; bei der Sinusphlebitis mit Meningitis 20 Mal; mit Hirnabscess 6 Mal; mit Meningitis und Hirnabscess zugleich 5 Mal. Koma kommt darnach bei der reinen Sinusphlebitis um ein Drittel weniger häufig vor als bei der mit Meningitis und Hirnabscess complicirten Sinusphlebitis. Im tiefsten Koma kommt es zu unfreiwilligem Abgang von Stuhl und Urin (oder von Retention von Urin wie in den 2 Fällen III B.: 2 und 69). Dieser Zustand ist in der Abtheilung III (mit Sektion) 20 Mal beobachtet worden,[1]) und zwar bei der reinen Sinusphlebitis 11 Mal, bei der Sinusphlebitis mit Meningitis 5 Mal, mit Hirnabscess 3 Mal, mit Meningitis und Hirnabscess 1 Mal. Darnach ist ebenso wie Koma auch Lähmung von Blase und Mastdarm bei der reinen Sinusphlebitis um 1 Drittel häufiger als bei der complicirten Sinusphlebitis.

Von den Allgemeinsymptomen der otogenen Pyämie sind bei weitem am häufigsten wiederholte Schüttelfröste beobachtet worden, 240 Mal in allen 4 Abtheilungen, 116 Mal in Abtheilung III der Tabelle XVI, und zwar bei der reinen Sinusphlebitis 62 Mal, bei der Sinusphlebitis complicirt mit Meningitis 34 Mal; mit Hirnabscess 11 Mal; mit Meningitis und Hirnabscess 9 Mal. Wiederholte Schüttelfröste fanden sich darnach um $^1/_9$ häufiger bei der reinen als bei der complicirten Sinusphlebitis. Berücksichtigt man die Gesammtzahl der Beobachtungen, so sind die wiederholten Schüttelfröste das Symptom, das am meisten für das Vorhandensein einer otogenen Sinusphlebitis spricht, besonders im Zusammenhange mit den noch weiter unten zu besprechenden andern, sogenannten pyämischen Symptomen. Was die Zeit ihres Auftretens betrifft, hat A. af Forcelles (s. oben S. 28) in 75 Fällen in den ersten 5 Tagen die Schüttelfröste in 48 Mal beobachtet, 12 Mal zwischen dem 6. und 10. Tage, 12 Mal zwischen dem 11. und 15., 2 Mal zwischen dem 20. und 30., 1 Mal zwischen dem 30. und 40. Tage.

Wenn ich diejenigen Fälle abrechne, in denen nach einem opera-

[1]) III A. ac.: 49. 118; chr.: 16. 25. 26. 38. 41. 65. 66. 83. 88. 92. III B. chr.: 2 und 33. III A. chr.: 30. 66. 117. III B. chr.: 9 und 69.

tiven Eingriff, wie Abtragung von Polypen, Aufmeisslung des Warzenfortsatzes u. s. w., sei es sofort am folgenden Tage, oder am 2. und 3. Tage, ein Schüttelfrost eingetreten war — und dieser sind nicht wenige — so habe ich im Ganzen in 82 Fällen, acuten wie subacuten, nach Eintritt der ersten sog. Hirnreizungssymptome den Eintritt des 1. Schüttelfrostes genau bestimmen können.

Ich habe hierzu nur die Krankengeschichte der Abtheilung III benutzt, bei welcher die Sinusphlebitis durch die Sektion bestätigt wurde: Ich fand den 1. Schüttelfrost in 39 Fällen zwischen dem 1. und 5. Tage, in 19 zwischen dem 6. und 10., in 8 zwischen dem 11. und 15., in 5 zwischen dem 15. und 20., in 6 zwischen dem 20. und 30. Tage, in 1 Falle (Gewinner III A. chro. 2: Sinusphlebitis mit Hirnabscess) zwischen dem 30. und 40. Tage, in 2 Fällen in der 6. Woche (Wagenhäuser III A. ac. 96, und Jansen III B. ac. 81: beide reine Sinusphlebitis-Fälle), in 1 Falle in der 12. Woche (Schwartze III A. ac. 31, reine Sinusphlebitis) und endlich in 1 Falle (Zaufal III B. ac. 25: Sinusphlebitis mit Meningitis) genau $^1/_4$ Jahr nach Beginn der acuten Mittelohreiterung. Der 1. Schüttelfrost tritt hiernach in fast der Hälfte der Fälle innerhalb der ersten fünf Tage auf, in fast $^1/_4$ der Fälle innerhalb der zweiten fünf Tage, in $^1/_{10}$ der Fälle innerhalb der dritten fünf Tage u. s. f. Entweder tritt er gleichzeitig mit den ersten Symptomen der Hirnreizung auf, wie Kopfschmerzen, Schwindel, Erbrechen, oder, was häufiger der Fall ist, 1, 2 oder mehrere Tage nach diesen. Diese wieder bleiben entweder auf derselben Höhe bis zum Eintritt des Schüttelfrostes, oder sie gehen wie in der Mehrzahl der Fälle in den nächsten Tagen wieder wesentlich zurück. Von Bedeutung ist die Beobachtung, dass der Schüttelfrost ganz plötzlich und ohne Einleitung durch Hirnsymptome selbst in der 12. und 13. Woche auftreten kann. Gegenwärtig gilt die Lehre, dass der Schüttelfrost durch die Aufnahme von Mikroorganismen in das Blut zu Stande gebracht wird. Nach dem Vorhergehenden fehlt jede Steigerung der Entzündungserscheinungen vom Ohr nach dem Gehirn zu, sodass man schliesslich zu einer gewissen Zeit und nach einer gewissen Regelmässigkeit des Verlaufs den Eintritt des 1. Schüttelfrostes befürchten müsste; im Gegentheil ist gerade die Unregelmässigkeit des Verlaufs charakteristisch für die otogene Sinusphlebitis, besonders in ihrem Stadium der Metastasirungen. Auf diesen 1. Schüttelfrost folgen nun in sehr wechselnder Zahl 2 bis 46 Schüttelfröste von verschiedener Stärke und Dauer nach verschiedenen Pausen und mit verschieden grossen Temperatursteigerungen. Am häufigsten sind 2—6 Schüttelfröste beobachtet worden. Weill (III A. chro. 16, reine Sinusphlebitis) beobachtete zuerst an 2 aufeinanderfolgenden Tagen je 2 Schüttelfröste und nach einer Pause von $1^1/_2$ Monaten an 5 aufeinanderfolgenden Tagen je 1. Thompson (III A. chro. 65: Sinusphlebitis

mit Hirnabscess) beobachtete in den letzten 18 Tagen des Lebens 12 Schüttelfröste. Im Falle Macewen (III A. chro. 157: Sinusphlebitis mit Meningitis) waren im Ganzen 22 Schüttelfröste dagewesen, und im Falle von Dyce Duckworth (III A. chro. 100; reine Sinusphlebitis) waren im ganzen Verlaufe der Erkrankung — 34 Tage vom 1. Schüttelfroste bis zum Tode — 46 Schüttelfröste vorgekommen, mehrmals 2 und 3 an einem Tage; bei Temperatursteigerungen auf 41,8° und weiter 5 Mal über 41° in der Mitte der Erkrankung zwischen dem Anfangsfroste und dem Tode. Die Dauer eines Schüttelfrostes wechselte wie seine Stärke. Je mehr Patient nur ein Kältegefühl zu haben angibt, desto rascher zieht ein solcher leichter Frostanfall, zumeist schon nach 5—10 Minuten, vorüber. Je stärker der Schüttelfrost ist, dass der Patient am ganzen Körper klappert, desto mehr ist seine Dauer, $^1/_2$ Stunde und darüber. Burckhardt-Merian (III A. chro. 64: Sinusphlebitis mit Meningitis) beobachtete einen Schüttelfrost von 40 Minuten Dauer, und Tuchen (III B. ac. 4: reine Sinusphlebitis) wiederholt Schüttelfröste: fast 1 Stunde andauernd. Manchmal folgen die Schüttelfröste täglich aufeinander, wie schon oben betont; 1, 2 und mehr an 1 Tage; zuweilen liegen 1, 2, 3 Tage Pause dazwischen, seltner sind die Pausen grösser. Nach Stacke (III A. chro. 80: reine Sinusphlebitis) folgte der 2. Schüttelfrost nach 3 Tagen auf den 1., und die nächsten 5 Abende je einer. Sédillot (III A. chro. 13: reine Sinusphlebitis) beobachtete zuerst 4—5 Tage tägliche Fieberanfälle, die nächsten 4 Tage mehr Ruhe, und die folgenden 4 Tage wieder Schüttelfröste. Lunier (III A. chro. 14: reine Sinusphlebitis) beobachtete zuerst mehrmaliges Frösteln und Frostanfälle 1—3stündig — und nach 11 Tagen wieder einige leichte Frostanfälle. Eine typische Pyämie-Temperaturkurve mit 27 Schüttelfrösten und sehr unregelmässiger Aufeinanderfolge hat A. af Forselles seinem Fall XXIII (reine Pyämie) beigegeben. Die Steigerung der Temperatur, die schon während des Schüttelfrostes beginnt, schwankt zwischen 2 und 3° gewöhnlich; 4° und darüber sind seltner beobachtet worden. Merkel (III A. ac. 137: Sinusphlebitis mit Meningitis) beobachtete nach einem Collaps mit 34,8°, einen Schüttelfrost und einen raschen Temperaturanstieg auf 40,5°, Thompson (III A. 65) am 13. Tage vor dem Tode eine Tagesschwankung der Temperatur bis zu 5,8°. Eine Temperaturhöhe von mehr als 41° habe ich bei der reinen metastasirenden Sinusphlebitis 12 Mal beobachtet, gar nicht bei der reinen nicht metastasirenden otogenen Sinusphlebitis und bei der mit Hirnabscess und Meningitis complicirten Sinusphlebitis; und bei der mit Meningitis complicirten Sinusphlebitis nur 3 Mal; also 4 Mal so oft bei der reinen metastasirenden als bei der mit Meningitis complicirten metastasirenden Sinusphlebitis. Das für die Diagnose wichtigste Moment ist, dass in 26 Fällen von reiner nicht metastasirender Sinus-

phlebitis eine Temperatursteigerung auf 41°, die bei 95 Fällen von reiner metastasirender otogener Sinusphlebitis 12 Mal beobachtet ist[1]) nicht ein einziges Mal erfolgt ist. Ausser dem oben schon erwähnten hierher gehörigen Falle von Dyce Duckworth (III A. chro. 100) war noch in den Fällen von Wiethe (III A. chro. 79) und Jacobson (III A. chro. 84) die Temperatur mehrfach auf 41° hochgekommen, und in dem Falle von Poulsen (III A. chro. 129) war diese Temperatur in den letzten 8 Tagen, und im Falle von Stacke (III B. chro. 26: Sinusphlebitis mit Meningitis) nur 4 Stunden vor dem Tode in Koma nach einem Schüttelfroste erreicht worden. Auf den Schüttelfrost pflegt ein Schweiss zu folgen, gewöhnlich nach dem einfachen Frieren nur ein leichter und kurzdauernder, nach einem heftigen und andauernden Schüttelfroste aber ein so profuser und anhaltender, dass die Patienten stundenlang „wie im Schweisse gebadet" und ermattet daliegen. Je mehr Fieber schon vorangegangen, desto mehr pflegt die Temperatur langsam oder rasch bis zur Norm und unter dieselbe herabzufallen. Kurze Zeit, selbst nur wenige Stunden nach einem solchen Schüttelfrost, waren mehrfach die Metastasen schon beobachtet und zu lokalisiren, zum Mindesten erst am folgenden Tage.

Nur 1 Schüttelfrost fand ich im Ganzen 40 Mal, in 13 acuten und 27 chronischen Fällen also im Ganzen nur $^1/_6$ so oft als mehrere Schüttelfröste — und nach Tabelle XVI in der Abtheilung III, nur 24 Mal, gegen 116 Mal, also nicht ganz $^1/_5$ so oft als mehrere Schüttelfröste. Ich fand nach der Tabelle XVI nur 1 Schüttelfrost je 9 Mal bei der reinen und bei der mit Meningitis complicirten Sinusphlebitis und 6 Mal bei der mit Hirnabscess complicirten Sinusphlebitis,[2]) also im Allgemeinen bei der reinen Sinusphlebitis seltener als bei der complicirten. Wesentlicher als dieser Punkt ist für die Praxis aber die Beobachtung, dass in den Fällen reiner metastasirender Sinusphlebitis mit nur 1 Schüttelfrost die Zahl der Metastasen nur niedrig war und diese selbst nur auf die Lungen beschränkt blieben, wodurch es in den Fällen III A. 1. 9. und 10 zu Pleuritis kam. In dem Falle von Stacke (III A. ac. 82) fanden sich in der Haut des Epigastriums zahlreiche kleine blasse Petecchien und grössere auf dem Pleuraüberzuge des linken untern Lungenlappens. Im Falle Jansen (III A. chro. 145: Sinusphlebitis mit Hirnabscess) waren die metastatischen und pyämischen Erscheinungen erst nach Blosslegung des Sinus transversus gekommen, und die Metastasen an den verschiedensten Stellen zu finden.

Kein Schüttelfrost ist nur 5 Mal[3]) in der Tabelle XVI, im

[1]) III A. ac. 42. 84. 89. 142. — III A. chro.: 59. 70. 84. 86. 92. 100. 129. 154. — 79. 157. III B. chro. 26.

[2]) III A. 81. — 1. 9. 10. 35—82. 104. — 124. 141. III B. 2. 3. 7. 40. — 25. 88. 11. 30. 63. — III A. 27. 145. III B. 14. 23. 32. 78.

[3]) III A. 148. 168. III B. 13. 33. 43.

Ganzen aber 16 Mal notirt. In den beiden Fällen von Jansen und Moos (III A. 148. 168) mit metastasirender Sinusphlebitis) fanden sich nur in den Lungen nur wenige und frische metastatische Infarkte.

In nur 4 Fällen fand ich statt und neben inneren leichten Frösteln nur profuse Schweisse (III A. 6. 63. 66. 69). Kretschy (III A. 63) fand fast täglich profuse Schweisse, ein förmliches Zerfliessen des Organismus. Im Falle Allen (III A. 69) waren die Schweisse erst während der letzten Lebensstunden aufgetreten.

Fieber. Von der Zeit vor den pyämischen Anfällen fehlen die Angaben über den Gang der Temperatur gewöhnlich ganz, da sich die Patienten erst dann in die Kliniken aufnehmen zu lassen pflegen, wenn die ersten Hirnreizungssymptome, Schüttelfrost mit nachfolgendem Schweisse, Erbrechen, Schwindel, gesteigerte Ohr- und Kopfschmerzen nicht nachgelassen haben. Zumeist ist in diesem Stadium ein fieberfreies leidlich gutes Wohlbefinden vorhanden gewesen. Mit dem Eintritt dieser ebengenannten Hirnsymptome ist eine rasche Temperatursteigerung fast ausnahmslos verbunden diese pflegt die Symptome in gleichen Grade zu begleiten, zu steigen, wenn die Krankheitssymptome heftiger werden, und mit ihnen ebensoweit zu fallen, als das Befinden des Kranken sich bessert. Je rascher nun die Sinusphlebitis verläuft, desto kürzer sind die fieberfreien Pausen des Wohlbefindens; je grössere Zwischenräume zwischen den einzelnen typischen Frostanfällen und den nachfolgenden metastatischen Entzündungen eintreten, desto mehr wechseln verschieden lange Stadien mit verschieden hohem Fieber mit Stadien der Fieberlosigkeit ab. Der gegen die letzten Lebenstage zumeist zunehmende und continuirliche Fieberzustand hängt wohl von den metastatischen Entzündungen und Eiterungen der verschiedensten Organe, also erst secundär von der Sinusphlebitis ab. Häufiger wiederholen sich die Temperaturschwankungen regelmässig jeden Tag oder alle 2 oder 3 Tage, und bekommt dadurch der Temperaturgang ganz den typischen Charakter einer Intermittens. Letztere ist auch oft genug diagnosticirt und festgehalten worden, bis die Erfolglosigkeit grosser Chinindosen die Diagnose in's Schwanken brachte, und eine genauere oder mehr zufällige Anamnese die Aufmerksamkeit auf das laufende Ohr lenkte. In einer andern Reihe der Fälle verlief die Temperatur bei der Sinusphlebitis fast genau so wie in der 1. und 2. Woche eines Typhus. Der acute Milztumor kommt bei beiden Erkrankungen gleich constant vor, wenn sich nur die Untersuchung auch auf ihn erstreckt. Den charakterischen Typhusroseolen an Brust und Bauch würden metastatische Infarkte in der Haut bei der Sinusphlebitis entsprechen, wie sie mehrfach beobachtet worden sind. Auf die rechte Diagnose hat hier oft erst eine gründlichere Anamnese hingeführt, und gesichert wird dieselbe gegen allen Zweifel durch die bacteriologische Untersuchung des Blutes.

Solche starke Schwankungen des Temperaturgangs, die allgemein als pyämische Erscheinungen zusammengefasst zu werden pflegen, habe ich im Ganzen 91 Mal, in 29 acuten und 62 chronischen Fällen beobachtet, und nach Tabelle XVI in der Abtheilung III zusammen 56 Mal, und zwar: 31 Mal bei reiner metastasirender Sinusphlebitis, 11 Mal bei Sinusphlebitis mit Meningitis, 9 Mal bei Sinusphlebitis mit Abscess und 5 Mal bei Sinusphlebitis mit Meningitis und Hirnabscess. Das heisst, der für die metastasirende Sinusphlebitis als charakteristisch geltende Symptomencomplex der pyämischen Erscheinungen wird nur in $^1/_6$ der Fälle durch Complicationen, wie Meningitis und Hirnabscess verdrängt, ohne dass eine andere Symptomengruppe dafür in den Vordergrund tritt. Ein mehr continuirliches Fieber fand ich der Tabelle XVI ebenso oft als pyämische Temperaturschwankungen, im Ganzen 54 Mal, und zwar 25 Mal bei reiner Sinusphlebitis, 19 Mal bei Sinusphlebitis mit Meningitis, 6 Mal bei Sinusphlebitis mit Hirnabscess, und 4 Mal bei Sinusphlebitis mit Meningitis und Hirnabscess. Vergleiche ich die Zahlen der reinen und der complicirten Sinusphlebitis mit einander, so findet sich in fast $^1/_6$ der Fälle von complicirter Sinusphlebitis ein mehr continuirliches Fieber mehr als bei der reinen Sinusphlebitis. Im Allgemeinen darf man auf Grund der vorhergehenden Erhebungen das als Grundsatz aufstellen, dass der Wechsel in Höhe und Zahl der pyämischen Fieberschwankungen ebenso für die reine Sinusphlebitis mit Metastasen spricht, wie eine mehr gleichmässige Fieberkurve für die reine nicht metastasirende und für die mit Meningitis und Hirnabscess complicirte metastasirende Sinusphlebitis spricht. Zum Vergleich dieses für Pyämie charakteristischen Temperaturverlaufs will ich diejenigen von Meningitis und Hirnabscess kurz anführen, wie ich sie in Schwartze's Handbuch der Ohrenkrankheiten [1]) für Meningitis und für Hirnabcsess als typisch angegeben habe. Bei der Meningitis ist die Temperatur in den acuten Fällen sehr hoch, mit unerheblichen Morgenremissionen; in den andern Fällen, die 2 Wochen und darüber dauern, durchaus unregelmässig, oft normal, unterbrochen von einem Frostanfall mit nachfolgender rasch vorübergehender Temperatursteigerung. Beim otitischen Hirnabscess ist das Fieber sehr unregelmässig, manchmal ziemlich constant einige Tage, oft schwankend wie pyämisch, oder ganz atypisch und selbst fehlend bei chronischen abgekapselten Abscessen.

Kein Fieber wurde in 5 Fällen beobachtet. Jansen (III A. chro. 148) fand weder Schüttelfrost oder Frösteln, noch Fieber bei ausgedehnten cariösen Zerstörungen des Felsenbeins und bei Sinusphlebitis im Sinus transversus und in einem Sinus petrosus. Frank Allport (III B.

[1]) IX. Capitel. Die letalen Folgekrankheiten bei Ohraffektionen. S. 632 u. 638.

ac. 52 Sinusphlebitis mit Meningitis) fand weder Lähmung, noch beschleunigten Puls, noch jemals Fieber. Normale Temperatur fand in Fällen von Sinusphlebitis mit Hirnabscess Jansen (III B. chro. 61 u. 80). Knapp (III B. chro. 58 Sinusphlebitis mit Meningitis und Hirnabscess) beobachtete plötzlich Sprachverlust und Somnolenz, aber kein Fieber dabei.

Der Puls ist wie die Temperatur den gleichen Schwankungen unterworfen. In der fieberfreien Zeit ist der Puls nur wenig schneller als normal, in den Zeiten der Schüttelfröste rasch über 100 und auf 120—140 ansteigend, um im gleichen Schritt mit der Entfieberung wieder auf und selbst unter die Norm herabzugehen. Bei der mehr gleichmässigen Fiebertemperatur bleibt er hoch und schwankt zwischen 80 und 90—100. Gegen das Ende wird er gewöhnlich rasch, schnellend und klein; Thompson (III A. 65) zählte bis 163 Pulsschläge in der Minute. Nur bei der Complication mit Hirnabscessen sank er mehrere Male unter die Norm auf 48 und 42 herab. In den rasch verlaufenden Fällen von Sinusphlebitis, in denen sich die Hirnsymptome rasch an die Ohrsymptome anschliessen und sich rasch steigern zur Irritation und Depression des Gehirns, ist der Puls im Allgemeinen während des ganzen Verlaufs ein mehr gleichmässig hoher, zwischen 100 und 130 schwankend. Ebenso verursacht die Abscedirung der Metastasen eine länger anhaltende gleichmässige Pulssteigerung.

Ikterus fand ich im Ganzen 36 Mal, in 6 acuten und 30 chronischen Fällen, und in der Tabelle XVI 24 Mal, und zwar bei der reinen Sinusphlebitis 18 Mal, bei der Sinusphlebitis mit Meningitis 3 Mal, mit Hirnabscess 2 Mal, und mit Meningitis und Hirnabscess 1 Mal, also bei der reinen Sinusphlebitis genau 3 Mal so oft als bei der complicirten. Anatomisch lag dem Ikterus in allen Fällen eine Vergrösserung der Leber zu Grunde, sodass der Ikterus als ein hepatogener und nicht als ein hämatogener angesehen werden muss. Metastasen fanden sich nur 7 Mal, also nur in $^1/_5$ der Fälle mit Lebervergrösserung, folglich können dieselben nur einen steigernden Einfluss auf den Ikterus ausüben. Verhältnissmässig selten ist die Gallenfarbstoffreaktion des Urins angegeben, wohl weil dieselbe nur ausnahmsweise untersucht worden war.

Durchfall ist im Ganzen 21 Mal in 2 acuten und 19 chronischen Fällen angegeben, und in Tabelle XVI 16 Mal, und zwar 11 Mal bei reiner Sinusphlebitis, je 1 Mal bei Sinusphlebitis mit Meningitis und mit Hirnabscess und Meningitis, und 3 Mal bei Sinusphlebitis mit Hirnabscess. Durchfall kommt demnach bei der reinen metastasirenden Sinusphlebitis noch einmal so häufig vor als bei der complicirten, und er ist zumeist in den chronischen Fällen beobachtet worden,[1]) ohne dass all-

[1]) III A. 1. 12. 13. 14. 36. 46. 88. 98. 100. 129. — 32. 160. 161. — 32. III B. 53.

gemeine anatomische Veränderungen im Verdauungsapparate nachzuweisen waren.

Collapszustände fand ich im Ganzen 24 Mal in 11 acuten und 13 chronischen Fällen, in Tabelle XVI 12 Mal und zwar bei der reinen Sinusphlebitis 10 Mal, und bei der mit Meningitis complicirten Sinusphlebitis 2 Mal, also fast ausnahmslos bei der reinen metastasirenden Sinusphlebitis, und bei der reinen Sinusphlebitis fast 3 Mal so häufig als bei der mit Meningitis complicirten, und bei chronischen Fällen viel häufiger als bei acutem Verlaufe der Mittelohreiterung mit Sinusphlebitis.[1])

Der Collaps fand sich nicht bei den Fällen mit der hohen Temperatursteigerung über 41°, sondern bei den Fällen mit mittlerer pyämischer Temperatur; er trat seltener während der Krankheit und nach einem pyämischen Fieberabfall auf, er kam fast ausnahmslos am letzten Tage der Erkrankung und führte zum Tode; Durchfälle, die zur Schwächung des Organismus geführt haben könnten, fanden sich nur 3 Mal, also in $^1/_4$ der Fälle. Von prognostischer Bedeutung ist der Eintritt eines Collapses nicht, da er auch in Fällen von otogener Pyämie beobachtet ist, die ohne jeden operativen Eingriff zur Heilung gekommen sind; immerhin ist ein Collaps ein fatales Symptom, das sich nur bei schweren Fällen findet.

Convulsionen fanden sich im Ganzen 18 Mal in 3 acuten und 15 chronischen Fällen, und in Tabelle XVI 14 Mal, und zwar bei der reinen Sinusphlebitis 3 Mal, bei der Sinusphlebitis mit Meningitis 6 Mal, mit Hirnabscess 4 Mal, und mit Meningitis und Hirnabscess 1 Mal.[2]) Convulsionen kommen danach bei der reinen Sinusphlebitis sehr selten vor, und sind bei der complicirten Sinusphlebitis um das dreifache häufiger beobachtet worden, am häufigsten bei der Complication mit Hirnabscess. In keinem Falle von Convulsionen fand sich eine Sinusphlebitis des Sinus longitudinalis, und doch galten eine Zeit lang die epileptiformen Krampfanfälle als charakteristisches Symptomencomplex für die Thrombose dieses Sinus, entstanden durch Hämorrhagien in die Hirnrinde. Die Convulsionen traten in dem Falle Macewen (III B. chro. 60) ganz im Anfang der Erkrankung, zugleich mit den plötzlich sich einstellenden Kopfschmerzen, Frieren, Erbrechen und mit einer Bewusstlosigkeit ein, die ungefähr 20 Minuten dauerte. In der Mitte der otogenen Pyämie waren sie nur 3 Mal notirt; am meisten finden sich die Convulsionen gegen das Ende der Erkrankung in den letzten 2 Tagen, gefolgt von Koma. Schwartze (III A. ac. 38) beobachtete bei einer acuten Scharlachotorrhoe,

[1]) III A. ac.: 137. — 61. 81. 171; chr.: 1. 12 18. — 97. — 100. 127. 131. — III B. chr.: 40.

[2]) III A. chr.: 28. 29. 38. — 6. 64. 117. — III B. 28; 17. 60. — III A. 26. 65. 138. — III B. 61. — III A. 19.

die am Ende der 5. Woche letal endete, allgemeine Convulsionen, die sich an einem Tage 4 Mal wiederholten, am Ende der 2. Woche.

Nasenbluten habe ich im Ganzen 14 Mal, in 1 acuten und in 13 chronischen Fällen beobachtet und in der Tabelle XVI 5 Mal, und zwar 4 Mal bei reiner metastasirender Sinusphlebitis und 1 Mal bei Sinusphlebitis complicirt mit Meningitis. Im Falle Koeppe (III A. chro. 35) hielt das Nasenbluten, das schon früher einen Tobsuchtsanfall gemildert hatte, 2 Tage lang an, und bei der Sektion fand sich eine direkte Communication des Sinus transversus mit dem Mittelohr. Ein gleicher anatomischer Befund fand sich bei Guerder (III A. chro. 47), der über eine plötzliche Blutung aus Ohr und Nase berichtet, die mit Unterbrechungen mehrere Tage angedauert hat. Simon (III A. 92) berichtet über eine Nasenblutung, welcher am folgenden Tage eine ziemlich reichliche Ohrblutung folgte, ohne dass der Ursprung durch die Sektion nachzuweisen war. Poulsen (III A. 130) beobachtete eine Nasenblutung bei reiner metastasirender Phlebitis des Sinus transversus. Endlich fand Hoppe (III B. chro. 11) Nasenbluten bei nicht metastasirender Phlebitis des Sinus transversus complicirt mit Meningitis. Es fand sich also in keinem Falle von Nasenbluten eine Thrombose des Sinus longitudinalis superior; und doch gilt für die marantische Thrombose dieses Sinus Nasenbluten als ein pathognomonisches Zeichen, das durch Stauung in den zuführenden Nasengefässen am Foramen cöcum entstehen soll. Jansen (II A. chro. 13) fand fast täglich Nasenbluten in einem Fall von metastasirender Sinusphlebitis mehrerer Sinus complicirt mit Meningitis.

Die pathologischen Veränderungen von Milz und Nieren, die sich zu Lebzeiten besonders als acuter Milztumor und Albuminurie ergeben, habe ich bereits oben S. 314 besprochen.

Wir kommen nun zur Beschreibung derjenigen Symptome der otogenen Pyämie, die auf gewissen lokalen Verhältnissen der Hirnsinus und der V. jugularis interna beruhen. Sie entstehen entweder durch Stauung in den zuführenden Venen des Hirnsinus- resp. V. jugularis-Bezirks, oder durch Fortleitung der Vereiterung auf die Nachbarschaft, oder durch Druck des solid gewordenen Sinus oder der ihn umgebenden Eitermassen auf bestimmte benachbarte Nerven. Im Verfolgen dieser für die einzelnen Hirnsinus und die V. jugularis interna dann als pathognomonisch geltenden Symptome werde ich wie oben die Reihenfolge der Hirnsinus nach der Häufigkeit ihrer phlebitischen Veränderungen beibehalten.

Lokale Symptome der Thrombophlebitis des Sinus transversus.

Gerhardt[1]) legt Werth auf die ungleiche Füllung der äussern Jugularvenen, die in vielen, wenn nicht in den meisten Fällen die Diagnose der Hirnsinusthrombose ermöglicht, und deren Werth Jeder in jedem Falle um so sicherer beurtheilen kann, als sie ja ein directes Zeichen ist, dessen Entstehungsgrund ganz klar vorliegt. Wenn nämlich auf einer Seite der Sinus transversus und vielleicht gar noch der Sinus petrosus inferior völlig oder guten Theils verstopft sind, so wird wohl Niemand die hemmende Einwirkung dieses Verhältnisses auf die Blutströmung in der V. jugularis interna derselben Seite verkennen wollen. — Wenn nun die eine V. jugularis externa collabirt, die andere dagegen stark gefüllt erscheint, und dies zugleich mit einiger Deutlichkeit und Constanz beobachtet wird, so darf man die Diagnose auf Hirnsinusthrombose stellen, und zwar wird stets die Seite die allein oder überwiegend befallne sei, auf der die Vene collabirt ist. Umgekehrt darf man aber nie bei Mangel dieses Symptoms die Thrombose mit Sicherheit ausschliessen — es ist ein vorsichtig und nie negativ zu verwerthendes Symptom. Möglicherweise kann man auch hier und da Thromben in den innern Jugularvenen am Lebenden erkennen, wenn sie sich aus dem Sinus transversus soweit heraberstrecken; allein es lässt sich, bis etwa solche Fälle irgendwo zur Beobachtung kommen, vorerst bezweifeln, ob es möglich sei, einen solchen Thrombus mit dem zufühlenden Finger bei der Dicke der bedeckenden Weichtheile von aussen oder bei der Schwierigkeit der Rachenexploration bei kleinen Kindern von der seitlichen Pharynxwand aus zu erkennen.

Dieses Gerhardt'sche Symptom der ungleichen Füllung der äussern Jugularvenen habe ich nur in dem Falle von Wreden (I A. 5) gefunden. Schwartze (Journal für Kinderkrankh. von Behrend und Hildebrand 1859 S. 331) hat gerade das entgegengesetzte Verhältniss in einem Falle constatirt, in dem er durch die Sektion die Diagnose Thrombose des Sinus transversus bestätigt fand. Ich sah in einem Falle (IV A. 17) mit Heilung eine sehr auffällige Anschwellung der Äste der V. temporalis superficialis und occipitalis mehrere Tage lang auf der Seite, auf welcher ich eine otogene Thrombose des Sinus transversus diagnosticirt hatte. Griesinger (Ueber Hirnkrankheiten. A. f. H. 1862. III. S. 447) hat das von Gerhardt angegebene Zeichen einer ungleichen Füllung der Jugularvenen in seinen Fällen auch nicht beobachtet. Er fand aber einen Zustand, der als ein neues, bisher unbekanntes, indirectes Zeichen der Thrombose des Sinus transversus dienen kann — wenn er da ist, der aber jedenfalls nur selten vorkommt: nämlich ein umschriebnes schmerzhaftes Ödom, eine Phlegmasia alba dolens en miniature hinter

[1]) Ueber Hirnsinusthrombose bei Kindern. Deutsche Klinik. Nr. 46. 1857.

dem Ohre, wenn die Thrombose sich durch das Emissarium, das in der Fossa sigmoidea nach aussen tritt, verbreitet. Gegen die Erklärung jener Anschwellung aus der Thrombose des Emissariums — führt Griesinger an anderer Stelle aus — wende man nicht ein, dass dieses ja das Blut aus dem Sinus nach aussen leite, dass aussen kein Wurzelgebiet desselben durch seine Verstopfung betroffen werde. Das Emissarium vermittelt die Verbindung des Sinus mit den Hinterohrvenen; wohin das Blut in ihm fliesst, das kommt auf die Seite des stärkern Druckes an. Auf diese Erscheinung hin hat Griesinger in seinem Falle (III A. 20) während des Lebens die richtige Diagnose gestellt. Kolb (I A. 6) diagnosticirte 1876 Thrombose des Si. transversus oder petrosus superior u. A. wegen der empfindlich ödematösen Anschwellung und starken Venenfüllung über dem Warzenfortsatz. Nur Küpper (III A. 50) sah eine solche Nackenschwellung von teigiger Consistenz am Hinterhaupte, bei deren Incision kein Eiter, sondern nur Blut entleert wurde. Bei der Sektion ergaben sich die Weichtheile der Nackengegend als ödematös geschwollen und theilweise mit Eiter gefüllt. Die Eiterung war von dem eitrig erweichten Thrombus des Sinus transversus von der V. mastoidea, die ebenfalls voll Eiter war, durch das Foramen mastoideum nach aussen fortgeleitet. Hierhin würden die 3 Fälle Orne Green's zu rechnen sein, deren gemeinsames Symptom eine eigenthümliche, an die Phlegmasia alba dolens erinnernde Induration der Nackengewebe und deren grosse Schmerzhaftigkeit war, und in denen es sich um eine Phlebitis der lateralen Sinus gehandelt haben soll, welche sich schliesslich auf die Venae emissariae verbreitete, in deren Bereich jene Verhärtungen auftraten. Im 1. Falle hatte sich spontan eine Fistel im Warzenfortsatz gebildet, deren Hautdecke sich allmählich geschlossen hatte und wieder eröffnet werden musste; aber darnach keine Abnahme der Symptome, sondern Zunahme der Infiltration unter und hinter der Incisionsstelle, die nach 16 Tagen die ganze Nackengegend von der Wirbelsäule bis zum Kopfnicker einnahm. Oedem der Augenlider, Koma, Tod unter Convulsionen nach 7 Wochen. Im 2. Falle, einer acuten Mittelohreiterung, bildete sich die Induration in der 5. Woche aus und breitete sich über die ganze Nackenpartie aus; die Trephine-Eröffnung des Antrum mastoideum ergab keinen Eiter; später Eiterentleerung aus einer kleinen fluctuirenden Stelle am Warzenfortsatz. Dyspnoische Anfälle, Purpuraflecken im Gesicht, Bewusstlosigkeit, Tod nach 2 Tagen. Im 3. Fall blieb der Warzenfortsatz äusserlich ganz normal, unter und hinter ihm bildete sich eine, sich über den Nacken ausdehnende, sehr schmerzhafte Induration innerhalb der ersten 8 Tage des subacuten Entzündungsstadiums aus; am folgenden Tage Delirien, Purpuraflecken im Gesicht und Tod. Zu bedauern ist, dass in diesen Fällen die Sektion fehlt und die Richtigkeit der Diagnose durch die Letztere nicht gesichert ist.

Zaufal (III B. chro. 10) fand weiter ein Symptom, das absolut charakteristisch für Thrombose des Sinus transversus ist, wenn es nachgewiesen werden kann, nämlich die einseitige Erweiterung der Vena mastoidea. In diesem Falle bildete der Warzenfortsatz eine eichelgrosse Höhle, in welcher die V. mastoidea als isolirter Strang nach allen Seiten hin von Jauche umspült, und bis zur Stärke der gleichseitigen V. jugularis erweitert war. Gesetzt aber, diese abnorme Venenerweiterung würde auch am Lebenden gefunden, so wäre doch die Möglichkeit noch zuzugeben und zu bedenken, dass diese Varietät eine angeborene und keine später erworbne wäre.

Bennet (II B. 17) hält eine deutliche Schmerzhaftigkeit schon bei leisem Drucke auf den Warzenfortsatz an der Stelle des Foramen mastoideum, beim Fehlen einer Druckempfindlichkeit in der Mitte des Warzenfortsatzes für pathognomonisch für Thrombose des Sinus lateralis. während die Druckempfindlichkeit des Warzenfortsatzes für Empyeme im Antrum spricht.

Moos (A. f. A. u. O. VII S. 225/7) hält eine diffuse ödematöse. schmerzlose, nicht geröthete Anschwellung in der Schläfengegend über der Ohrmuschel, die sich gegen die Tragusgegend verliert, für ein höchst beachtenswerthes, aber nicht pathognomonisches Symptom von Thrombophlebitis des Sinus lateralis. weil die Möglichkeit, dass dasselbe im Gefolge oder als Begleitung von Caries der Schläfenschuppe oder eines Abscesses im Schläfenlappen auftreten könnte, nicht ausgeschlossen ist; als Folge einer Phlebitis und Thrombose des Sinus lateralis wäre dieses Symptom dann ganz so aufzufassen, wie das Oedem der Regio mastoidea (Griesinger) oder das Oedem der Augenlider und des Bulbus (Heubner) — bei einer Thrombose des Sinus cavernosus. Zur anatomischen Begründung dieses Symptoms führt Moos aus[1]): In der Fissura petro-squamosa verläuft der Sulcus petro-squamosus, welcher nach Luschka als ursprünglicher Sinus transversus zu betrachten ist. Dieser Sinus mündet entweder in den Sinus lateralis oder er durchbohrt die Schläfenschuppe und anastomosirt mit den tiefern Temporalvenen. Das Zustandekommen der fraglichen Erscheinung setzt voraus das Vorhandensein eines Sinus petro-squamosus und seine Einmündung einerseits in den Sinus transversus, andererseits seine Anastomose mit den tiefen Temporalvenen nach Durchbohrung des Schläfenbeins. Nach den oben angeführten anatomischen Untersuchungen wird diese Voraussetzung selten zutreffen, daher auch das Oedem in der Schläfengegend als ein Symptom der Lateralsinusthrombose sich nur selten manifestiren wird; wenn dieses indirecte Zeichen aber da ist, so wird es in diagnostischer Beziehung ebenso werthvoll sein, wie das Griesinger'sche Symptom.

[1]) Moos: Oedem in der Schläfen- und Jochbeingegend als ein Symptom von Phlebitis und Thrombose des Sinus lateralis. Z. f. O. XI. S. 245/6.

Dieses Symptom von Moos ist in keinem Falle meiner Zusammenstellung beobachtet worden. Häufiger ist es das Symptom eines cariösen Prozesses der Schuppe, der nicht selten zum Mittelohrcaries hinzukommt. Als ein solches habe ich es in den letzten Jahren mehrfach gesehen, und weiter einen Fall nach Durchbruch eines subduralen Abscesses an dieser Stelle beschrieben.[1])

Wie durch das Emissarium mastoideum kann sich auch durch das Emissarium condyloideum posterius die Eiterung längs des phlebitischen Venenstrangs nach aussen in die Tiefe des Nackens ausbreiten und zu tiefliegenden Nackenabscessen führen. Solche Nackenabscesse fand ich mehrfach angegeben, aber die Untersuchung auf diesen Ursprung durch Phlebitis hatte nicht stattgefunden.

Neuerdings hat Okukeff (A. f. O. XXXVIII S. 169 und 175) bei Thrombophlebitis des Sinus transversus die Schallleitung des Warzenfortsatzes, der Lage des Sinus entsprechend, in einer Ausdehnung von 2 cm vollständig gedämpft gefunden im Gegensatz zu dem klaren Tone des entsprechenden Bezirks der andern Seite, und er hält diese Aenderung für ein sicheres Merkmal der Thrombose des Sinus transversus.

Jedes dieser Symptome beweist für sich, wenn es vorhanden ist, das Bestehen einer Thrombophlebitis der zum Sinus transversus führenden Venen und somit dieses Hirnsinus selbst. Letztere aber ist bisher nur selten durch diese peripheren und leicht palpabeln Befunde diagnosticirt. In der Regel verläuft die Thrombophlebitis des Sinus transversus auch ohne diese äussern Erscheinungen. Es muss trotzdem als Regel gelten, dass jeder einzelne Fall, der auf Sinusphlebitis verdächtig ist, auf diese pathognomonischen Zeichen untersucht wird, und in schwierigen Fällen mag es bedauerlich erscheinen, dass die Zahl der so seltenen Symptome bisher noch so gering geblieben ist.

Wir kommen nun zur Besprechung und Werthabschätzung der allgemeinen intracraniellen Stauungserscheinungen bei Mittelohreiterungen. Der Abfluss des intracraniellen Venenblutes geschieht hauptsächlich durch die beiden grossen Sinus transversi und ihrer Fortsetzung, der Vena jugularis interna. Wenn an irgend einer Stelle dieser Abfluss gestört wird, so ändert er sich in der Weise, dass das Venenblut hinter der behinderten Stelle durch den Sinus confluens hinten und durch den Sinus circularis Ridleyi vorn an der Schädelbasis nach dem Sinus transversus der anderen Seite abgeleitet wird. Stehen diesem vicariirenden Abflussmodus Hindernisse im Wege, so kommt es zu Stauungen in dem betreffenden Venenbezirke und weiter zur Erhöhung des intracraniellen Drucks. Sesemann[2]) sprach sich auf Grund anatomischer Untersuchungen gegen die Ansicht aus, dass durch eine

---

[1]) Hessler, Ueber extradurale Abscesse nach Otitis. A. f. O. XXXIII. S. 85.

[2]) Arch. f. Anatom. u. Physiolog. von Du Bois-Reymond u. Reichert. 1869. Nr. 2.

blosse intracranielle Drucksteigerung eine Stauung im Gebiet der V. ophthalmica eintreten könne; er hält die V. ophthalmica geradezu als einen Abzugskanal, als ein sog. Emissar. Santorini für den Sinus cavernosus. Nimmt durch irgend eine Ursache der Druck im Sinus zu, so entleert die V. ophthalmica nicht nur ihren Inhalt in die V. facialis, sondern sie führt auch Blut aus dem Sinus auf demselben Wege ab und dazu ist sie besonders befähigt, da sie während ihres ganzen Verlaufs auch nicht die Spur einer Klappe besitzt. Schwalbe [1]) wies nach, dass der Zwischenraum zwischen innerer und äusserer Sehnervenscheide direct mit dem Arachnoidealraum zusammenhängt und von hier aus mit Injektionsmasse gefüllt werden kann und begründete so den Zusammenhang zwischen Gehirnerkrankungen und den Erscheinungen von Sehnerven. Schon 1853 hatte Türck [2]) gelegentlich eines Falles von Hirntumor mit Netzhauterkrankung die Ansicht entwickelt, dass eine Steigerung des intracraniellen Drucks die Entleerung der V. ophthalmica in den Sinus cavernosus erschweren, und dadurch eine bis in die Retina hineinreichende circulatorische Störung bedingen könne. Diese besteht in folgenden ophthalmoskopischen Erscheinungen: Die Papille ist scheinbar vergrössert, prominent, getrübt und von einem eigenthümlichen bläulich-grauen Ansehen; die Gefässe sind stark geschlängelt und die Venen verbreitert; es kommt zu grössern und kleinern Blutungen auf und neben der Papille, später wird die Papille blasser, wieder schärfer, von weisslich sehnigem Glanze; die Gefässe werden von weissen Säumen. den bindegewebig verdickten Gefässscheiden begleitet: weisse Atrophie. Das ist das klinisch-ophthalmoskopische Bild der Stauungspapille. Aber diese Stauungspapille findet sich nicht bei allen Hirntumoren; dagegen wieder bei Sinusphlebitis, Meningitis, extraduralen Abscessen u. s. w. Bei der Meningitis kann sich die Entzündung längs der Sehnervenscheiden fortpflanzen und dann kommt es zur Neuritis optica descendens: Die Papille ist nicht so durchscheinend wie bei reiner Stauungspapille, die Trübung derselben überwiegt; keine Erhebung über ihr Niveau; die Arterien sind verschmälert, die Venen überfüllt und geschlängelt; Blutungen und Degenerationsherde finden sich häufig; Ausgang ebenfalls in weisse Atrophie; meist breitet sich der Prozess später auch auf die Netzhaut aus: Neuroretinitis. Die Stauungspapille ist meist doppelseitig und verläuft gewöhnlich ohne jede auffällige Sehstörung. Die Neuritis optica ist öfters einseitig und häufiger mit Sehstörungen verbunden, die öfters in gar keinem Verhältniss zu den geringen ophthalmoskopischen Veränderungen stehen. Die Uebergänge zwischen diesen beiden Formen, die man nach Knies [3]) als

---

[1]) Schultze's Arch. f. Ophthalmolog. VI. 1870. S. 1.

[2]) Zeitschr. der Gesellsch. d. Aerzte. Wien. 1853. S. 218.

[3]) Grundriss der Augenheilkunde. 1890. S. 262.

Stauungsneuritis bezeichnen kann, finden sich z. B. ziemlich häufig beim Hirnabscess.

Adamkiewicz[1]) bezeichnet die Erklärung der Stauungspapille als Folge gehinderten Abflusses der Papillenvene in die Höhle des Schädels für falsch, weil es im Schädel eine Anschoppung des Liquor, eine erhöhte Spannung desselben, einen Hirndruck überhaupt nicht gibt und niemals geben kann. Bei einfachen Raumbeschränkungen des Schädels durch indifferente Stoffe blieb der Augenhintergrund regelmässig vollkommen normal, und durch intracranielle Raumbeschränkung durch quellende Herde kam keine Stauungspapille zu Stande. Durch künstliche Ueberfüllung der Schädelvenen bis selbst zu tödtlichen Grenzen erlitten die Venen der Netzhaut keine irgendwie bemerkbare Aenderung ihres Volumens. Durch eine solche Stauung in den Schädelvenen könnte nur eine Stauungschorioidea erzeugt werden. Auch bei künstlichen entzündlichen Kreislaufstörungen durch Reizung und durch Eiterung war man nicht im Stande gewesen, im Auge der Versuchsthiere Stauungspapille hervorzubringen. — Nun sind aber Oedem und Schwellung Zeichen einer Neuritis. Es ist ebenso sicher, dass das Auge in den Zustand einer neuroparalytischen Entzündung geräth, wenn die ihm entgegengesetzt gelegene Hirnhemisphäre eine gewisse Zeit Einflüssen ausgesetzt ist, welche die das Auge erhaltenden, also ernährenden Centren pathologisch reizen und dadurch in ihrer Funktion berabsetzen, ohne das Leben im Ganzen zu gefährden. Ferner steht es fest, dass gerade die Compression der Gehirnsubstanz bei gewissen Graden eine solche Parese der trophischen Centren hervorbringt, und dass beim Menschen Geschwülste, deren Eigenschaft es ist, zu comprimiren, mit Stauungspapille einhergehen. — So bleibt nichts anders übrig als der Schluss, dass die sog. Stauungspapille angesehen werden muss als das Resultat und der sichtbare Ausdruck einer durch krankhafte Reizung der den Sehnerven eigenen und ihn ernährenden Centren angeregten und längs dieses Nerven bis zur Papille herabkriechenden neuroparalytischen Entzündung: Neuritis neuroparalytica oder ödematosa papillae nervi optici.

Ausser diesen ophthalmoskopischen Symptomen finden sich Veränderungen der Pupillarbewegungen, die in gleicher Weise Folge der veränderten intracraniellen Verhältnisse sind. Es gilt als Regel, dass eine enge Pupille bei vermindertem Drucke in der Schädelhöhle entsteht, und eine Erweiterung der Pupille auf erhöhten Hirndruck folgt. Bei noch stärkerem Drucke seitens der Tumoren, Abscesse, Exsudationen auch extraduralen, Thromben, thrombophlebitischen Vereiterungen u. s. w. steigt für die in Knochenkanäle eingeschlossnen Nerven die

[1]) Die sog. „Stauungspapille" und ihre Bedeutung als eines Zeichens von gesteigertem Drucke in der Höhle des Schädels. Z. f. kl. M. XXVIII. 1895. S. 48.

Gefahr, comprimirt und gelähmt zu werden. Durch das Foramen jugulare verlaufen die N. glossopharyngeus, vagus und recurrens Willisii; durch das Foramen condyloid ant. der N. hypoglossus; durch die Fissura orbitalis superior treten die N. oculomotorius, trochlearis und abducens in die Orbita zu den Augenmuskeln hinaus. Ausserdem liegen die zuletzt genannten Nerven, wie ich oben erwähnt habe, dem Sinus cavernosus an der Seite des Türkensattels so unmittelbar an, dass es erklärlich erscheint, dass ein erhöhter Druck im Sinus durch Thrombose, Thrombophlebitis eine Lähmung der Nerven zur Folge haben wird. So könnte die Parese der verschiedenen Nerven ein diagnostisches Moment abgeben, dass an bestimmten Stellen in der Schädelhöhle ein besonderer Druck stattfindet. Ehe ich auf die casuistische Feststellung dieser einzelnen Symptome bei der otogenen Sinusphlebitis übergehe, möchte ich aus der ohrenärztlichen Literatur diejenigen Arbeiten anführen, die sich mit demselben Thema beschäftigt haben.

Allbut sah zuerst Neuritis optica in 2 Fällen von Mittelohreiterung mit Ausgang in Heilung.[1]) Bouchut[2]) fand zuerst Stauungen im Augenhintergrund bei denjenigen Hirnerkrankungen, die mit Stauung in den Meningealgefässen und Hirnsinus verliefen, Oedem der Papille des Optikus zeige Thrombosis der Hirnsinus oder der Cerebralvenen an; dieser Befund habe gewisse diagnostische Bedeutung.

Kipp[3]) fand in über 50 Fällen nur in den 4 beschriebnen Neuritis optica; sämmtliche Fälle, in denen keine Sehnervenentzüng beobachtet wurde, genasen von der vermutheten Hirnkrankheit, während die Hälfte der Fälle, in denen Neuritis optica zugegen war, tödtlich verliefen.

Zaufal[4]) betont die Wichtigkeit der Untersuchung des Augenhintergrundes für Diagnose, Prognose und Therapie der Krankheiten des Gehörorgans; er sagt: 3) für die Feststellung der Indikation zur Trepanation des proc. mastoideus ist der ophthalmoskopische Befund unerlässlich. Er kann uns bereits zu einer Zeit eine Fortpflanzung der Paukenhöhlenentzündung auf die Schädelhöhle (Meningitis, Sinusthrombose u. s. w.) signalisiren, wo ausgesprochne, stürmische subjective und andere Erscheinungen noch nicht vorhanden sind. Mit der Steigerung der meningealen Erscheinungen lässt sich auch ein Fortschreiten der Veränderungen im Augenhintergrunde (Erweiterung der venösen Gefässe, Oedem der Retina und Papille, Verwaschung der Contouren der Papille (Trübung), Blutextravasate, Exsudatplaques (Stauungspapille oder Nenroretinitis descendens) constatiren, mit dem Zurücktreten jener

---

[1]) On the use of the ophthalmoscope in disease of the nervus system etc. 1863. — Appendix, cases 42 u. 43.

[2]) L'Union médicale. 1869.

[3]) Vier Fälle von intracraniellen Krankheiten in Folge von chronischer eitriger Mittelohrentzündung. Z. f. O. VIII. S. 275.

[4]) Prager medizin. Wochenschr. 1881. Nr. 45.

zugleich auch eine Abnahme dieser. — 5) Die Veränderungen im Augenhintergrunde treten beim Uebergange einer Entzündung der Paukenhöhle auf die Gehirnhäute meist zuerst in dem dem afficirten Ohre gleichseitigen Auge auf; doch sind fast stets beide Augen ergriffen und können die Veränderungen auf der entgegengesetzten Seite sogar markanter sein. — 6) Nach der Trepanation bildeten sich die Veränderungen im Augenhintergrunde deutlicher zuerst auf der gleichnamigen Seite zurück. Doch ist gleichzeitig eine Abnahme auch auf der andern Seite merkbar. — 7) Bisher wurden an der Prager Klinik in allen Fällen, wo zu Otitis media suppur. mit oder ohne Caries des Schläfenbeins Meningitis oder Sinusthrombose oder beide zugleich hinzutraten und die Augenspiegeluntersuchung vorgenommen wurde, ausgesprochne Veränderungen im Augenhintergrunde (Stauungserscheinungen, Stauungspapille mit und ohne Neuroretinitis) vorgefunden, sodass es scheint, dass diese Form der Meningitis im Gegensatz zu andern z. B. Meningitis cerebrospinalis etc. fast constant Veränderungen im Augenhintergrunde veranlasst. Worin dieses seinen Grund hat, weiss Z. nicht anzugeben, vielleicht dass der Reichthum des Schläfenbeins an Venensinus hieran mit Ursache ist.

Knapp [1]) sah in einem Falle von acuter Mittelohr-Warzenfortsatzeiterung, welche zur Aufmeislung des Antrum führte, eine gleichseitige Neuroretinitis und etwas Congestion und Oedem der Retina der andern Seite, und dieselbe mit dem allmählichen Uebergang in absolute Heilung langsam zurückgehn.

Robin (s. oben S. 15) hält die Veränderungen im Augenhintergrunde für ein wichtiges Krankheitssymptom für die Anfangsstadien, für das Endstadium hat es freilich nur ein wissenschaftliches Interesse.

Andrews [2]) fand eine doppelseitige Neuritis optica bei Caries des Felsenbeins und Grosshirnabscess, eine gleichseitige Neuritis optica bei einfacher Sinusphlebitis, bei einfacher Mittelohr-Warzenfortsatzeiterung, die durch die Aufmeislung des Warzenfortsatzes rasch zurückging, und bei Caries des Felsenbeins, Sinusphlebitis und Grosshirnabscess.

John Fulton [3]) sah seinen Fall heilen, allein heilen durch Klimawechsel.

Nach Schwartze [4]) ist die ophthalmoskopische Untersuchung in zweifelhaften Fällen nicht zu verabsäumen. Auch wenn keine Klage

---

[1]) Drei schwere Fälle von Erkrankung des Warzenfortsatzes nebst Bemerkungen. Z. f. O. XIII. S. 47.

[2]) Die Diagnose von Hirncomplicationen bei Ohraffektionen mit Hilfe des Augenspiegels., ref. Arch. f. O. XXI. S. 201.

[3]) Ein Fall von chronisch-eitriger Mittelohrentzündung mit nachfolgender intracranieller Erkrankung. Doppelseitige Neuritis optica. Vollständige Genesung. Z. f. O. XIV. S. 218.

[4]) Die chirurgischen Krankheiten des Ohrs. 1885. S. 405.

über functionelle Störungen von Seiten des Gesichts besteht, können erhebliche anatomische Veränderungen an der Pupille des Optikus erkennbar sein. Dieselben können aber wieder rückgängig werden, und bei einem Rückschluss aus denselben auf intracranielle Anomalien bei gleichzeitiger Mittelohreiterung zu machen, ist immer gewagt und darf nur mit grosser Reserve geschehen.

Kipp [1]) hat regelmässig den Augenhintergrund bei Mittelohreiterungen untersucht und fand Neuritis optica neben den übrigen sog. Hirnreizungssymptomen nur in einem sehr geringen Theile aller untersuchten Fälle und nur in Fällen von langdauernder Otorrhoe. Wenn wir untersuchen, in welchem Verhältnisse in den tödtlich endenden Fällen mit Symptomen von Meningitis oder Hirnabscess die Neuritis optica fehlte, so finden wir, dass in fast der Hälfte der tödtlichen Fälle, während sie unter K's. Behandlung waren, sich eine Neuritis optica nicht entwickelte. Wenn wir die Todesfälle bei vermutheter Phlebitis und Thrombose des Sinus lateralis oder petrosus einschliessen, wird dieses Verhältniss noch grösser. K. kann sich nicht erinnern, in Fällen von reiner Thrombophlebitis Neuritis optica gesehn zu haben. Eitrige Meningitis der Basis wurde in allen Fällen mit Neuritis optica gefunden, in denen die Autopsie gemacht wurde.

Keller [2]) berichtet über einen Fall von acuter Mittelohr-Warzenfortsatzeiterung mit Heilung, in dessen Verlauf es Ende der 2. Woche zu einem Schüttelfroste kam. Sofort nach dem Letztern wurden beiderseits geschwollne und gewundne Netzhautvenen mit vermehrter Röthung beider Papillen gefunden und daraus auf eine plötzliche Behinderung des venösen Rückflusses aus der Netzhaut geschlossen; da eine solche am ehesten mit einer Thrombose eines Sinus in Verbindung zu bringen war, so musste eine ungünstigere Prognose gestellt werden, zumal am folgenden Tage Schmerzen im Schulter- und Hüftgelenk links eintraten. Aber von diesem Tage an zunehmende Reconvalescenz, trotzdem der Augenspiegelbefund eher eine Zu- als Abnahme der geschilderten Erscheinungen bot. Plötzlich in der 6. Woche klagte das Kind über eigenthümliche Beschwerden beim Sehen, welche sich bei der Untersuchung als gleichseitige Abducensparese und doppelseitige Papillitis mit deutlichen Symptomen der Stauungspapille darstellten. Zugleich war das Sehvermögen des Auges der ohrkranken Seite auf $^1/_2$, des andern auf $^2/_3$ der vorher normalen Sehschärfe gesunken.

Nicht unerwähnt will ich die nur indirekt hierher gehörige Arbeit Zaufal's lassen, [3]) in welcher die venöse Hyperämie und ein leichtes

---

[1]) Ueber die Bedeutung der Entwicklung von Neuritis optica in Fällen von eitriger Entzündung des Mittelohrs. Z. f. O. XV. S. 250.

[2]) Neuritis optica bei Mittelohreiterung. M. f. O. 1888. Nr. 6.

[3]) Zur operativen Behandlung der Fremdkörper in der Paukenhöhle. Wichtigkeit der ophthalmoskopischen Untersuchung. Prag. med. Wochenschr. 1891. Nr. 15.

Verwaschensein der Papillenränder in Folge Hirnreizung nach Mittelohreiterung durch Fremdkörper im Ohre zuerst in Zunahme und nach Entfernung des Fremdkörpers in rascher Abnahme verfolgt werden konnte.

Pitt (s. oben S. 22) fand Neuritis optica 6 Mal, bei reiner Sinusphlebitis 4 Mal, 2 Mal bei Sinusphlebitis, complicirt mit Eiterung im Gross- und Kleinhirn, 1 Mal war der Augenhintergrund normal; im Allgemeinen findet sich Neuritis optica häufiger bei Sinusthrombose als bei andern Affektionen.

Barnick [1]) berichtet über den ophthalmoskopischen Befund von 20 Fällen (18 chronischen 2 acuten) von Mittelohreiterung, die den Verdacht einer Hirncomplication erregten, von denen 13 starben und 7 geheilt wurden; als Todesursache wies die Sektion nach: 8 Mal eitrige Meningitis (4 Mal mit metastasirender Sinusphlebitis), 1 Mal tuberkulöse Meningitis, 4 Gehirnabscesse. Bei 11 Kranken wurde der Augenhintergrund trotz mehrfacher Untersuchung stets normal angetroffen, in 9 Fällen konnte ein Neuritis optica constatirt werden: 2 dieser Patienten wurden wieder hergestellt, 7 starben. Auf der Höhe der cerebralen Erkrankung waren auch die Veränderungen an der Papille am ausgeprägtesten, und mit der Besserung des Allgemeinbefindens hielt die Besserung der Neuritis optico-intraocularis gleichen Schritt.

Jansen [2]) fand in 28 Fällen von Sinus transversus-Thrombose 13 Mal ophthalmoskopisch keine Anomalie, 4 Mal Hyperämie, 1 Mal Neuritis optica und 9 Mal Stauungspapille.

Die bezüglichen Angaben von A. af Forselles sind oben S. 30 angeführt. Das sind die statistischen Ergebnisse aus der mir zugängigen Literatur.

Die Befunde der ophthalmoskopischen Untersuchung meiner Beobachtungsreihen III mit Sektionsbefunden habe ich in der Tabelle XVII S. 356 nach den Sinus zusammengestellt. In einer Reihe der Fälle war nur Stauungspapille angegeben und daraus nicht zu ersehen, ob dieselbe doppelseitig oder nur gleichseitig mit dem erkrankten Ohre constatirt wurde. Der ophthalmoskopische Befund war nur 9 Mal negativ, und hiervon 6 Mal bei Thrombophlebitis des Sinus transversus und 3 Mal bei derjenigen der angrenzenden Sinus petrosi und des Sinus longitudinalis superior. In den letztern Fällen ist die Sinusphlebitis mit Meningitis 2 Mal und 1 Mal mit Meningitis und Hirnabscess complicirt, von den 6 Fällen des Sinus transversus sind allein 4 reine Sinusphlebitis. Am meisten fand sich darnach ein negativer ophthalmoskopischer Befund bei der reinen, nicht complicirten Thrombophlebitis des Sinus transversus. Von den 18 Fällen der Thrombophlebitis des Sinus cavernosus

[1]) Augenspiegelbefunde bei Otitis media purulenta. Di. Halle 1892.
[2]) A. f. O. XXXVI. S. 7.

Tabelle XVII.

S. = Sinusphlebitis. M. = Meningitis, A. = Hirnabscess.

Symptome.	Sinus transversus und V. jugular. int.	An Si. transvers. angrenzende Sinus.	Sinus cavernosus.	Sa.
Stauungspapille	III A. 56 (S.), 83 (S.), 86 (S.M.A.), 156 (S.A.), 80 (S.A.), 138 (S.A.). III B. 59 (S.M.A.).	III A. 134 (S.A.). III B. 26 (S.M.), 34 (S.), 58 (S.M.A.), 63 (S.M.), 68 (S.M.).	III A. 42 (S.), 157 (S.M.), 105 (S.A.). III B. 55 (S.M.).	17
„ beiderseits	III A. 137 (S.M.). III B. 25 (S.M.), 23 (S.A.) 71 (S.M.).	III A. 112 (S.A.).	III A. 79 (S.M.). III B. 72 (S.A.)	7
Ophthalmoskopischer Befund negativ	III A. 119 (S.), 132 (S.A.), 144 (S.). III B. 31 (S.), 56 (S.), 88 (S.M.)	III A. 141 (S.M.). III B. 62 (S.M.), 64 (S.M.A.).	—	9
Stauungspapille andererseits	III A. 97 (S.M.).	—	—	1
Neuritis optica	III A. 99 (S.). III B. 27 (S.).	—	III B. 55 (S.M.), 72 (S.M.A.).	4
„ „ beiderseits	III A. 129 (S.)	—	III A. 157 (S.M.).	2
Oedem u. Retinablutung	—	III B. 69 (S.M.).	III A. 140 (S.).	2
Sa.	21	11	10	42

ist 10 Mal der ophthalmoskopische Befund notirt, aber negativ ist derselbe in keinem Falle angegeben. Negativer ophthalmoskopischer Befund bei otogener Pyämie spricht demnach für Thrombophlebitis des Sinus transversus. Veränderungen im Augenhintergrunde von der einfachen Venenschwellung bis zum starken Oedem der Papille und angrenzenden Retinapartie und Retinablutung sind 33 Mal angegeben. Auch bei einseitiger Thrombophlebitis des Sinus cavernosus kam es mehrfach zu doppelseitiger Stauungspapille und beiderseitigem Exophthalmus. Aus der Tabelle XVII ist zu ersehen, dass sich die einzelnen Befunde im Auge gleichmässig bei den Affektionen der Hirnsinus finden, und es macht den Eindruck, dass sie nicht sowohl von der Sinusphlebitis als von deren Complicationen: Meningitis und Hirnabscess abhängen. Denn in den ersten 4 Rubriken stehen nur 4 reine Fälle von Sinusphlebitis 21 Fällen von Sinusphlebitis mit Complicationen gegenüber. Anders verhält es sich mit der Neuritis optica, wobei man freilich zugestehen muss, dass die Zahl der Fälle doch noch eine gar zu kleine ist, als dass man feste Schlüsse aus ihr ziehen darf. Neuritis optica fand sich unter 6 Fällen je 3 Mal bei reiner Thrombophlebitis des Sinus transversus und des Sinus cavernosus. Die 3 ersten Fälle sind folgende: Dyce Duckworth (III A. 99) sah gleich im Anfang beginnende Neuritis optica bei rein eitrig zerfallnem Thrombus im Sinus transversus und in der V. jugular. int. Andrews (III B. 27) fand nur gleichseitige Neuritis optica bei Phlebitis im Lateralsinus und Thrombus in der V. jugular int.

Poulsen (III A. 129) beobachtete Sehstörungen und leichte Schwellung beider Papillen bei Thrombophlebitis des Sinus transversus und der V. jugular. int. und extraduralem Abscess am Felsenbein. Die Fälle des Sinus cavernosus sind folgende 3: Macewen (III A. 157) sah zunehmden doppelseitigen Exophthalmus, mit dem kranken Ohr gleichseitige Amaurose, Strabismus convergens, Oedem des Augenhintergrundes — bei allgemeiner Leptomeningitis, Thrombophlebitis aller Sinus der ohrkranken Seite, mit Phlebitis in den V. ophthalmic. und condyloid. ant. und post., Subduralabscess in der Fossa sigmoidea — und bei retrobulbärem Oedem beiderseits und noch Abscess in der Orbita der ohrkranken Seite. Merkel (III B. 55) fand venöse Hyperämie in der Netzhaut und verschwollne Papillengrenzen bei hämorrhagischer Meningitis am Felsenbein bei Thrombophlebitis des Sinus transversus und beider Si. cavernosi. Scheild (III B. 72) fand das Auge der ohrkranken Seite prominent, eine später sich bessernde Ptosis derselben Seite, während die 3 Tage später sich einstellende Ptosis des andern Auges blieb, die Pupille der ohrgesunden Seite weit, beiderseits deutliche Neuritis optica, auf der Nase eine thrombosirte Vene als rothen Strich sichtbar — und bei der Sektion: Meningitis, 4 Hirnabscesse, und Sinus transversus, petros. sup., cavernos. und V. ophthalmic. der ohrkranken Seite mit Eiter gefüllt.

Bei aller Verschiedenartigkeit der anatomischen Befunde ist doch das das Wichtigste, dass Neuritis optica schon durch eine einfache Thrombophlebitis des Sinus transversus entstehen kann. Weitere Schlüsse aus der Tabelle XVII zu ziehen, ist wegen der zu geringen Zahl der Beobachtungsreihen nicht empfehlenswerth. Besonders erwähnenswerth sind mir 2 Fälle noch erschienen: Kuhn (III A. 97) sah die Retinavenen des Auges der ohrgesunden Seite stärker gefüllt und gekrümmter, ebenso die Papille mit verwaschnen Grenzen und mehr geröthet als die der ohrgesunden Seite — bei einseitiger Meningitis basilaris und Thrombophlebitis des Sinus cavernosus und der V. jugulares. Macewen (III A. 158) endlich fand beiderseits Stauungspapille, Pupillen verengt bei Pachymeningitis externa am Tegmen tympani und in der Fossa sigmoidea, ohne einen Thrombus in einem Sinus. Hier fand sich Stauungspapille nur bei extraduralem Abscesse, und in den Fällen von Löwenberg und Jansen, III A. 132 und III B. 64 der Tabelle XVII von Sinusphlebitis mit Hirnabscess resp. Sinusphlebitis mit Meningitis und Hirnabscess war dagegen der ophthalmoskopische Befund negativ. Derselbe gibt darnach weder über die Art der Hirnerkrankung noch über den Sitz derselben bestimmten Aufschluss. Jansen (A. f. O. XXXVI S. 9) fand die Stauungspapille resp. Neurit. optic. bei reiner Sinusphlebitis in 35—50 %, stets doppelseitig, sodass er die Angaben von einseitiger Stauungspapille mit Vorsicht aufnimmt. Sie entwickelt sich rasch, in einigen Tagen, bleibt nicht ohne Störung des Sehvermögens; ihre Rückbildung erfordert viele

Monate und führt nicht zur Atrophie. Sie lässt sich durch gründliche Entleerung der Eiterherde nicht immer in ihrer Entwicklung aufhalten, sodass ihre Zunahme nach Entleerung eines subduralen Abscesses mit oder ohne Incision des Sinus nicht zur Annahme eines noch bestehenden Eiterherdes, noch eines letalen Ausgangs zwingt. Sie kann auch bei der grössten Ausdehnung von Thrombose und extraduraler Eiterung fehlen und gestattet keinen Schluss auf die Betheiligung des Sinus cavernosus: in 3 Fällen von Vereiterung der Vv. ophthalm. super. und des orbitalen Zellgewebes fehlten ausgeprägte Veränderungen am Augenhintergrunde. Sie vermag mit Sicherheit von der Fehldiagnose Typhus, Malaria, Pneumonie abzulenken und im Allgemeinen auf eine intracranielle Ursache hinzuführen. Doch berechtigt das Fehlen von Stauungserscheinungen am Augenhintergrunde zu keinem Schlusse gegen Thrombose.

Nystagmus beider Augen fand ich 4 Mal, je 2 Mal bei acuter und chronischer Mittelohreiterung. Jansen fand ihn in den letzten Jahren bei Mittelohreiterungen überhaupt in 40 Fällen, und 8 Mal bei Sinusthrombose, mit Labyrintherkrankung in der Hälfte der Fälle; er ist nicht bedingt durch basale Affektion, sondern Folge von Prozessen des optisch-motorischen Rindencentrums im Occipitallappen.

Zur Feststellung und Vergleichung der weitern Veränderungen am Auge und besonders der bei otogener Sinusphlebitis vorgekommenen Augenmuskellähmungen habe ich für die beifolgende Tabelle XVIII (S. 359) nur die Fälle meiner Abtheilung III benutzt, weil bei diesen die Symptome, die während des Lebens beobachtet worden waren, nach dem Sektionsbefunde topographisch geordnet werden können. Es kam mir darauf an, nachzuweisen, wie oft sich Veränderungen am Auge und Augenmuskellähmungen fanden, nicht nur bei der reinen Thrombophlebitis der einzelnen Hirnsinus, sondern auch bei denjenigen Fällen von Sinusphlebitis, die mit andern intracraniellen Erkrankungen complicirt waren. Fanden sich Augenmuskellähmungen schon bei der reinen Thrombophlebitis des Sinus transversus, so war die bisher geltende Lehre, dass die Nervenlähmungen am Auge bei otogener Thrombophlebitis auf Druck des Thrombus am Sinus cavernosus zurückzuführen seien und dass ihnen eine topographisch-diagnostische Bedeutung zukomme, als nicht begründet zurückzuweisen. Zuerst will ich ganz allgemein die Symptome nach der Häufigkeit derselben durchgehen. Am häufigsten fand sich Strabismus convergens 9 Mal: davon 3 Mal bei reiner Thrombophlebitis des Sinus transversus, 5 Mal bei Thrombophlebitis des Sinus cavernosus und 1 Mal bei Thrombophlebitis des Sinus petros. sup. und infer., complicirt mit Meningitis und Hirnabscess. Diagnostisch wichtig ist hierbei, dass sich Strabismus convergens schon allein in $^1/_3$ der Fälle bei reiner Thrombophlebitis des Sinus transversus gefunden hat.

Tabelle XVIII.

S. = Sinusphlebitis, M. = Meningitis, A. = Hirnabscess.

Symptome.	Thrombophlebitis des			Sa.
	Sinus transversus.	Sinus cavernosus.	Sinus petrosus super. u. infer.	
Strabismus convergens	III A. 46 (S.), 56 (S.), 83 (S.).	III A. 19 (S.M.A.), 41 (S.), 42 (S.), 83 (S.), 157 (S.M.).	III A. 62 (S.M.A.).	9
Exophthalmus	III A. 52 (S.). B. 137 (S.M.). III B. 11 B. (S.M.).	III A. 42 (S.), 72 (S.), 79 (S.M.), 159 (S.M.). II A. 13 (S.M.).	—	8
Diplopie	III A. 56 (S.), 153 (S.M.), 119 (S.), 156 (S.M.A.). III B. 13 (S.), 74 (S.M.).	III A. 72 (S.).	—	7
Ptosis	III A. 114 (S.M.). III B. 24 (S.M.), 25 (S.M.),	III A. 42 (S.). III B. 72 B. (S.M.A.).	III A. 62 (S.M.A.).	6
Strabismus divergens	III A. 128 (S.), 131 (S.). III B. 57 (S.M.A.).	—	III B. 18 (S.M).	4
Chemosis conjunctiv.	III B. 4 (S.).	III A. 72 (S.), 79 (S.M.).	III A. 107 B. (S.A.).	4
Schwellung des obern Augenlids	—	III A. 39 (S.), 118 (S.A.). II A. 14 (S.M.). III B. 33 B. (S.).	—	4
Gesichtsödem	III B. 4 (S.).	III A. 42 (S.). III B. 33 (S.).	—	3
Amaurosis	III A. 52 (S.).	III A. 42 (S.), 105 (S.A.).	—	3
Oculomotoriuslähmg.	III B. 25 (S.M.).	III A. 105 (S.A.).	—	2
Abducenslähmung	III A. 114 (S.M.). III B. 34 (S.M.).	—	—	2
Aphasie	III A. 156 (S.M.A.).	III A. 105 (S.A).	—	2
Strabismus	III A. 132 (S.M.).	—	—	1
Oedem des Bulbus	III B. 4 (S.).	—	—	1
Hornhautgeschwür	—	III A. 118 (S.A.).	—	1
Oedem des untern Augenlids	—	III B. 54 (S.).	—	1
Retrobulbärabscess	—	II A. 13.	—	1
Druck auf Ganglion Gasseri	III A. 72 (S.). III B. 11 (S.M.).	—	—	2
Druck im Foramen jugulare	III A. 33 (S.), 40 (S.), 37 (S.M.). III B. 37 (S.A.).	III A. 41 (S.M.), 116 (S.).	—	6
Druck im Foramen condyloid. ant.	III A. 33 (S.), 40 (S.). III B. 9 (S.M.).	—	—	3
Sa.	36	30	4	70

In den 5 Fällen der Thrombophlebitis des Sinus cavernosus fand er sich 3 Mal bei reiner Sinusphlebitis und je 1 Mal bei Sinusphlebitis complicirt mit Meningitis, und mit Meningitis und Hirnabscess.

Exophthalmus fand sich unter 8 Fällen 3 Mal bei Thrombophlebitis des Sinus transversus und 5 Mal bei Thrombophlebitis des Sinus cavernosus; und 3 Mal bei reiner Sinusphlebitis und 5 Mal bei Sinusphlebitis, complicirt mit Meningitis. Roosa (III A. 52) beobachtete doppelseitigen Exophthalmus bei reiner Thrombophlebitis des Sinus transversus. Reimer (III A. 42) und Schwartze (III A. 72) beobachteten Exophthalmus der ohrkranken Seite bei isolirter Thrombophlebitis des Sinus cavernosus. Das Wichtigste von dieser Gruppe ist, dass schon eine einfache Thrombophlebitis des Sinus transversus ausreichen kann, einen doppelseitigen Exophthalmus zu machen.

Diplopie fand sich 7 Mal, davon 6 Mal bei Thrombophlebitis des Sinus transversus und nur 1 Mal bei reiner Thrombophlebitis des Sinus cavernosus. Von den 6 ersten Fällen betrafen 3: Taylor (III A. 56), Jansen (III A. 119) und Hoppe (III B. 13) reine Thrombophlebitis des Sinus transversus; 2 complicirt mit Meningitis und 1 complicirt mit Meningitis und Hirnabscess. Wichtig für die Diagnose ist auch hier wieder, dass Diplopie schon bei reiner Thrombophlebitis des Sinus transversus vorkommt.

Lähmung des Oculomotorius fand sich 8 Mal, 2 Mal als totale Lähmung und 6 Mal als beginnende oder partielle: als Ptosis des obern Augenlides; 4 Mal bei Thrombophlebitis des Sinus transversus, 3 Mal bei derjenigen des Sinus cavernosus und 1 Mal bei derjenigen des Sinus petros. sup. und inf. Oculomotoriuslähmung fand sich nur in dem 1 Falle von reiner Thrombophlebitis des Sinus cavernosus von Reimer (III A. 42), in den übrigen 7 Fällen war die Thrombophlebitis der verschiedenen Hirnsinus mit Meningitis, mit Hirnabscess, und mit Meningitis und Hirnabscess complicirt. Zaufal (III B. 25) beobachtete bei einer acuten linksseitigen Mittelohreiterung eine zunehmende Ptosis zuerst des rechten, dann des linken Auges, die zur vollständigen doppelseitigen Lähmung des N. Oculomotorius führte — und fand bei der Sektion Basilarmeningitis und Thrombophlebitis des linken Sinus transversus allein. Reinhard und Ludewig (III A. 105) fanden Stauungspapille, Oculomotoriuslähmung, 1 Stunde lang Aphasie, gleichseitige totale Erblindung und andersseitige Hemianopsie in 1 Falle von Hirnabscess im rechten Schläfenlappen und von Thrombophlebitis des Sinus transversus, des Sinus cavernosus und der Jugularis interna.

Strabismus divergens fand sich in 4 Fällen, 3 Mal bei Thrombophlebitis des Sinus transversus und 1 Mal bei Thrombophlebitis des Sinus petros. sup. und inf. complicirt mit Meningitis. Von den 3 ersten Fällen waren die 2 von Poulsen (III A. 128 und 131) reine Fälle von Thrombophlebitis des Sinus transversus, und der 3. Fall war mit Meningitis und Hirnabscess complicirt. Wichtig ist, dass Stra-

bismus divergens bei reiner Thrombophlebitis des Sinus transversus vorkommt.

Lähmung des N. abducens ist nur in den beiden Fällen von Heiman (III A. 114) und Sutphen (III B. 34) bei Thrombophlebitis des Sinus transversus complicirt mit Meningitis angegeben.

Schwellung der Conjunctiva des Auges ist 4 Mal beobachtet worden, 1 Mal bei reiner Thrombophlebitis des Sinus transversus von Tuchen (III B. 4), der ödematöse Schwellung der gleichen Gesichtshälfte, der Conjuctiva und des Bulbus des Auges nach einer Eiterung in und um den Sinus transversus und die V. jugularis interna bis zum Foramen jugulare fand —, 2 Mal bei Thrombophlebitis der Sinus cavernosus und 1 Mal bei Thrombophlebitis der Sinus petrosi sup. und inf. complicirt mit Hirnabscess. Wichtig ist, dass Oedem des Augapfels, der Augenlider und der gleichen Gesichtshälfte schon nach einfacher Thrombophlebitis des Sinus transversus entstehen können.

Amaurosis ist 3 Mal bei otogener Sinusphlebitis beobachtet worden, und zwar je 1 Mal bei reiner Thrombophlebitis des Sinus transversus in dem Falle von Roosa (III A. 52), des Sinus cavernosus in dem Falle von Reimer (III A. 42) und bei Thrombophlebitis des Letztern complicirt mit Hirnabscess (III A. 105) in dem Falle von Reinhard und Ludewig. Wichtig ist, dass Amaurosis schon bei reiner Thrombophlebitis des Sinus transversus vorkommt.

Im Ganzen finden sich 31 Symptome, die sekundäre Augenmuskellähmungen im Allgemeinen anzeigen. Von diesen finden sich 19 bei Thrombophlebitis des Sinus transversus allein, 9 bei Thrombophlebitis des Sinus cavernosus und 3 bei Thrombophlebitis der Sinus petros. sup. und infer.; 13 finden sich bei reiner Thrombophlebitis: und zwar 8 bei derjenigen des Sinus transversus und 5 bei derjenigen des Sinus cavernosus; 11 bei Thrombophlebitis complicirt mit Meningitis, und zwar 9 bei derjenigen des Sinus transversus und je 1 bei derjenigen des Sinus cavernosus und der Sinus petros. sup. und infer.; 6 bei Thrombophlebitis complicirt mit Meningitis und Hirnabscess: und zwar je 2 bei Thrombophlebitis der 3 genannten Hirnsinus; endlich 1 bei Thrombophlebitis des Sinus cavernosus complicirt mit Hirnabscess.

Wichtig ist, dass fast $^2/_3$ der Symptome von Augenmuskellähmungen bei Thrombophlebitis des Sinus transversus vorkommen; und dass von 13 Fällen von reiner Sinusphlebitis 8 Fälle den Sinus transversus allein betreffen, und nur 5 Fälle sind, in denen sich die Thrombophlebitis vom Sinus transversus bis auf den Sinus cavernosus fortgepflanzt hat.

Leider ist es nicht möglich und nicht erlaubt, aus den angeführten Symptomen der Augenmuskellähmungen auf die Augenmuskeln selbst zurückzuschliessen. Diplopie findet sich bei allen Augenmuskellähmungen, und es gehört eine sehr genaue fachmännische Untersuchung dazu, zu

entscheiden, ob diese Folge von Lähmung des N. abducens oder des oculomotorius oder des trochlearis ist. Diplopie lässt sich darnach bei einem Versuche, aus der Symptomengruppe der angeführten Lähmungserscheinungen die Lähmungen der Augennerven selbst zu construiren, nicht verwerthen. Deshalb wird auch die folgende Bestimmung keinen absoluten Werth erhalten und beanspruchen können. Diplopie fand sich 4 Mal bei Thrombophlebitis des Sinus transversus und je 2 Mal bei reiner Thrombophlebitis: III B. 13 und III A. 119, und 1 Mal bei derjenigen complicirt mit Meningitis III A. 153, und complicirt mit Meningitis und Hirnabscess III A. 156.

Lähmung des N. abducens hat zur Folge Strabismus convergens, der auch manchmal schlechtweg Strabismus bezeichnet wird. Rechne ich somit von den oben genannten Symptomen: Strabismus convergens, Strabismus und Abducenslähmung zusammen, so würde ich 9 Fälle von Lähmung des N. abducens erhalten, 6 bei Thrombophlebitis des Sinus transversus und 3 bei derjenigen des Sinus cavernosus. Von den 6 Fällen mit Abducenslähmung bei Thrombophlebitis des Sinus transversus fanden sich je 3 bei der reinen Thrombophlebitis und bei derjenigen complicirt mit Meningitis. Die Hauptsache hierbei ist die Beobachtung, dass Abducenslähmung schon bei der reinen Thrombophlebitis des Lateralsinus vorkommt.

Bei Lähmung des N. oculomotorius entstehen Ptosis des oberen Augenlides als das auffälligste Symptom, Strabismus divergens und manchmal auch ein sogenannter Exophthalmus paralyticus wegen der verringerten elastischen Spannung der den Bulbus nach hinten ziehenden 3 vom Oculomotorius versorgten M. recti. Zähle ich diese Symptome ebenso zusammen, so würde ich 14 Fälle von Lähmung des N. oculomotorius erhalten, und zwar 8 bei Thrombophlebitis des Sinus transversus, 4 bei derjenigen des Sinus cavernosus und 2 bei derjenigen des Sinus petros. sup. und inf. Von den ersten 8 Fällen sind die 3 Fälle von Schwartze (III A. 72) und von Poulsen (III A. 128 u. 131) Oculomotoriuslähmungen bei reiner Thrombophlebitis des Lateralsinus; 5: Oculomotoriuslähmungen bei derjenigen complicirt mit Meningitis; und 1: Oculomotoriuslähmung bei derjenigen complicirt mit Meningitis und Hirnabscess: Panse (III B. 57). Wichtig ist, dass Oculomotoriuslähmung schon bei nicht complicirter Thrombophlebitis des Sinus transversus vorkommt.

Wie die beifolgende Tabelle XIX (S. 363) zeigt, ist von den übrigen 6 Fällen nur in dem einen Falle von Reimer (III A. 42) Oculomotoriuslähmung bei reiner Thrombophlebitis des Sinus cavernosus beobachtet worden, in den andern Fällen war die Thrombophlebitis mit Meningitis, Hirnabscess, und mit beiden zugleich complicirt. Im Ganzen waren von 14 Fällen mit Lähmung des N. oculomotorius: 3 beobachtet bei reiner Thrombophlebitis des Hirnsinus; 7 bei derselben complicirt mit Menin-

gitis; 2 bei derselben complicirt mit Meningitis und Hirnabscess; und 1 bei Sinusphlebitis mit Hirnabscess. Oculomotoriuslähmungen fanden sich darnach bei weitem am häufigsten bei Sinusphlebitis complicirt mit Meningitis. Ueber Diplopie in Folge

Tabelle XIX

Symptome	Sinus transversus	Sinus cavernosus	Si. petros. sup. u. inf.	Sa.
Lähmung des N. abducens	III A. 46. 83. 56 (S.). III A. 114. 132. III B. 34 (S.M.) = 6	III A. 41. 83 (S.), III A. 19 (S.M.A.) = 3	—	9
Lähmung des N. oculomotorius	III A. 72. 128. 131 (S.). III A. 114. III B. 24. 25. 74 (S.M.). III B. 57 (S.M.A.) = 8	III A. 42 (S.), III A. 157. III B. 72 (S.M.), III A. 105 (S.A.) = 4	III B. 18 (S.M.). III A. 62 (S.M.A.) = 2	14
Diplopie	III A. 119. III B. 13 (S.), III A. 153 (S.M.), III A. 156 (S.M.A.) = 4	—	—	4
Lähmung des N. trochlearis	IV + 20 (S.) = 1	—	—	1
Sa.	19	7	2	28

Parese des Trochlearis berichtet nur Mischlich (IV + 20) in 1 Falle von reiner Thrombophlebitis der Sinus longitudinalis superior und transversus und der V. jugularis interna bis zur V. anonyma hinab und eitriger Periphlebitis der Letztern.

Im Ganzen fanden sich darnach 28 Augenmuskellähmungen bei otogener Sinusphlebitis, und diese vertheilten sich auf 19 bei Thrombophlebitis des Sinus transversus allein, 7 bei Thrombophlebitis des Sinus cavernosus allein oder zumeist fortgepflanzt vom Sinus transversus, und 2 bei Thrombophlebitis des Sinus petrosus superior und inferior.

Von den 19 Augenmuskellähmungen des Sinus transversus fanden sich 9 bei reiner Sinusphlebitis, 8 bei Sinusphlebitis complicirt mit Meningitis, und 2 bei Sinusphlebitis complicirt mit Meningitis und Hirnabscess.

Von den 7 Augenmuskellähmungen des Sinus cavernosus fanden sich 3 bei reiner Sinusphlebitis; 2 bei derselben complicirt mit Meningitis; und je 1 bei derselben complicirt mit Hirnabscess; und mit Meningitis und Hirnabscess.

Die beiden Augenmuskellähmungen bei Thrombophlebitis des Sinus petrosus sup. und infer. fanden sich nur bei Complication mit Meningitis, und mit Meningitis und Hirnabscess.

Es fanden sich darnach Augenmuskellähmungen 12 Mal bei reiner Thrombophlebitis der einzelnen Hirnsinus; 11 Mal bei Sinusphlebitis

complicirt mit Meningitis; 4 Mal bei Complication derselben mit Meningitis und Hirnabscess; und 1 Mal bei Complication mit Hirnabscess.

Ziehe ich aus allen diesen Beobachtungen und ihren Zusammenstellungen das Endresultat, so ergibt sich:

1. Augenmuskellähmungen sind in $^2/_3$ der Fälle bei Thrombophlebitis des Sinus transversus;

2. ebenso oft bei der reinen Thrombophlebitis der verschiedenen Hirnsinus, als bei derselben complicirt mit Meningitis vorgekommen.

Auf die Consequenzen dieser Thatsachen für die Diagnose werde ich im Kapitel der Letztern zu sprechen kommen.

Hier will ich die wenigen Befunde, die sich auf die Beschaffenheit der Pupillen bei der otogenen Pyämie beziehen, kurz anführen. Ich habe schon oben betont, dass es als Regel gilt, dass eine enge Pupille bei vermindertem Drucke in der Schädelhöhle entsteht, und eine Erweiterung der Pupille auf erhöhten Druck folgt. Im Allgemeinen lässt sich nur sagen, dass die Befunde noch so gering an Zahl und so verschieden sind, dass sich aus den bisherigen Beobachtungen ein Moment für Diagnose oder Prognose nicht herausfinden lässt. Am häufigsten fanden sie sich in den Fällen von Sinusphlebitis complicirt mit Meningitis.

A. af Forselles (s. oben S. 30) fand die Pupillen 12 Mal erweitert und 9 Mal verengt. Ich fand sie 13 Mal erweitert und zwar bei der metastasirenden Sinusphlebitis 7 Mal und zwar: 2 Mal ohne Complication 42. 92. — 4 Mal complicirt mit Meningitis: 64. 68. 114. 143. — 1 Mal complicirt mit Hirnabscess: 26. — und bei der nicht metastasirenden Sinusphlebitis 6 Mal und zwar: 3 Mal complicirt mit Meningitis: 1. 24. 43. — 2 Mal complicirt mit Hirnabscess: 48. 61. — und 1 Mal complicirt mit Meningitis und Hirnabscess: 75. —

4 Mal fand ich die Pupille der ohrkranken Seite allein erweitert, und zwar bei der metastasirenden Sinusphlebitis in 2 Fällen complicirt mit Meningitis und Abscess: 62. 156, und ebenso 2 Mal bei der nicht metastasirenden Sinusphlebitis, und zwar je 1 Mal complicirt mit Meningitis: 68, und mit Meningitis und Hirnabscess: 57.

4 Mal war die andere Pupille erweitert, und zwar 1 Mal bei der metastasirenden Sinusphlebitis complicirt mit Meningitis, 79, und 3 Mal bei der nicht metastasirenden Sinusphlebitis, und zwar 1 Mal complicirt mit Meningitis: 25, und 2 Mal complicirt mit Meningitis und Abscess: 16. 72.

1 Mal (nicht metastasirende Sinusphlebitis mit Meningitis: 11) waren die Pupillen erst enger, dann weiter, umgekehrt war es bei Fall 73: complicirt mit Hirnabscess.

Verengt waren die Pupillen 5 Mal, und zwar 1 Mal bei der reinen nicht metastasirenden Sinusphlebitis: 33; 3 Mal bei derselben

complicirt mit Meningitis: 59. 71. 35. und 1 Mal bei der metastasirenden Sinusphlebitis complicirt mit Meningitis: 41.

Bei der reinen metastasirenden Sinusphlebitis sind je 1 Mal die Pupillen als nicht verändert: 33 und ungleich beiderseits: 131 angegeben; und bei der nicht metastasirenden Sinusphlebitis 1 Mal als träge: 62 complicirt mit Meningitis.

Wir kommen nun zu denjenigen Erscheinungen, die durch Druck des Thrombus im Sinus transversus oder eines periphlebitischen oder meningitischen Exsudats auf diejenigen Gehirnnerven entstehen, die mit dem Sinus transversus oder mit der in den Sinus einmündenden V. condyloidea auterior durch denselben Knochenkanal die Schädelhöhle verlassen. Es kommen hier in Betracht der N. hypoglossus, der mit der V. condyloid. ant. zugleich das gleichnamige constante Foramen passirt, und die N. glossopharyngeus, vagus und accessorius Willisii, die mit dem Sinus transversus zugleich durch das Foramen jugulare durchgehn. Ich werde die wenigen hierhergehörenden Beobachtungen kurz mit dem Sektionsbefunde anführen. Kessel (III B. 9) beobachtete Pulsverlangsamung bis auf 42, Schlingbeschwerden in Folge deutlicher Hervorwölbung der hintern Rachenwand durch einen Senkungsabscess in der Gefässscheide am Halse, Abweichen der Zunge nach der Seite beim Herausstrecken, das schwer fällt, weil sie „ihm so dick sei, dass er sie nicht recht bewegen könne", zunehmende Gesichtslähmung — und fand bei der Sektion Thrombophlebitis des Si. transversus und der V. jugularis int. und den N. hypoglossus im Foramen condyloid. ant. ganz von Eiter umgeben. Beck (III A. 33) beobachtete Lähmung der Zunge, Aphonie, Lähmung der Kehlkopf- und Schlundmuskeln; und beim Auskultiren der Lungen rechts keine, links nur unvollkommne Athmungsgeräusche hörbar — und bei der Sektion: Thrombophlebitis im rechten Si. transversus und V. jugularis int., im Foramen jugulare N. glossopharyng., vagus, recurrens Willisii, sowie den N. hypoglossus im Foramen condyloid. anter. zusammengedrückt, und dort ihre Nervenröhren in beginnender fettiger Entartung. De Rossi (III A. 40) fand intermittirende Schmerzen und Krämpfe der Nackenmuskeln und Lähmung der rechten Zungenhälfte bei reiner Thrombophlebitis des Si. transversus und der V. jugularis intern. Schwartze (III A. 37) beobachtete Schluckbeschwerden, besonders qualvoll beim Trinken, und lallende Sprache zuletzt bis zur Stimmlosigkeit gesteigert und Dyspnö bei festem Thrombus im Si. transversus, nach dem Foramen jugulare zu jauchig zerfallen; die missfarbige Jauche kann man bis zum Foramen jugulare verfolgen. Stacke und Kretschmann (III B. 37) beobachteten zunehmende Heiserkeit, Athemnoth und schliesslich Aphonie durch Druck auf den N. vagus bei Thrombophlebitis des Si. transversus und der V. jugular. interna complicirt mit Abscess im Schläfenlappen und subduralem Abscess am Tegmen tympani. Wreden (III A. 41) beobachtete

undeutliche Sprache durch gleichseitige Zungenlähmung bei Thrombophlebitis aller gleichseitigen Hirnsinus und Meningitis. Ludewig endlich (III A. 116) beobachtete rasch wechselnde Gaumenmuskellähmung, sodass beim Schlucken das Wasser aus der Nase wieder zurückfloss — und fand bei der Sektion neben eitrigem Zerfall der untern Kleinhirnhemisphäre nahe dem Foramen die membranöse und knöcherne Sinuswand in etwa 2 cm Ausdehnung vollständig zerstört: „Die im Verlauf der Krankheit aufgetretene Gaumenmuskellähmung könnte bedingt gewesen sein durch den zeitweiligen Druck des Thrombus auf den Glossopharyngeus. Nach dem eitrigen Zerfall des Thrombus und Aufhören des Drucks schwand die Lähmung von selbst." —

Lokale Symptome der Thrombophlebitis der Sinus petrosi, superior und inferior.

Nach den Sektionsbefunden ging in 32 Fällen die Thrombophlebitis des Sinus transversus auf den Sinus petrosus superior und in 23 Fällen auf den Sinus petrosus inferior über, beschränkte sich aber in 35 Fällen auf die genannten Sinus und ging in den übrigen Fällen weiter auf den Sinus cavernosus über. Aendern sich nun diese bei Thrombophlebitis des Sinus transversus und V. jugular. int. beobachteten Stauungs- und Lähmungserscheinungen am Auge, wenn sich die Thrombophlebitis auf die angrenzenden Sinus petrosi fortsetzt oder nicht? Tabelle XVIII weist nach, dass nur 4 verschiedene Befunde neu hinzukommen, nämlich Strabismus convergens und Ptosis in demselben Falle von Petrenz, Strabismus divergens in dem Falle von Moos und Schwellung der Conjunktiven in dem Falle von Reinhard und Ludewig. Aber alle diese Symptome sind auch bei der Thrombophlebitis des Sinus transversus allein vorgekommen. Andere recht in die Augen fallende Symptome der Thrombophlebitis des Sinus cavernosus, wie Diplopie, Abducenslähmung u. s. w. sind bei den auf die Sinus petrosi fortgesetzten Sinusthrombosen nicht wieder beobachtet worden. Eine wesentliche Aenderung der klinischen Befunde am Auge ist darnach bei der Fortsetzung der Thrombophlebitis des Sinus transversus auf die Sinus petrosi nicht entstanden, und ein differential diagnostisches Moment ist bisher nicht gefunden worden.

Lokale Symptome der Thrombophlebitis des Sinus longitudinalis superior.

In den Lehrbüchern der Ohrenheilkunde, so auch bei Urbantschitsch[1]) heisst es allgemein: Dass die Symptome derselben bestehen in epileptiformen Anfällen (Bewusstlosigkeit mit Convulsionen)

[1]) Lehrbuch der Ohrenheilknnde. 1890. S. 312.

und bei Kindern in Nasenblutungen, ferner in einem starken Hervortreten der an der Stirnfontanelle zu den beiden Schläfen und der Ohrmuschel ziehenden Venen. Die epileptiformen Anfälle werden auf Apoplexie in der Rindensubstanz bezogen, welche durch den behinderten Abfluss des venösen Blutes aus der Grosshirnconvexität zu Stande kommen. Ich habe oben bei den betreffenden Symptomen bereits betont, dass die Convulsionen, die bei 11 Fällen mit Sektion vorgekommen sind, in keinem Falle bei Thrombophlebitis des Sinus longitudinalis superior beobachtet sind; dass ebenso das Nasenbluten, das in 5 Fällen mit Sektion vorgekommen ist, in keinem Falle bei Thrombophlebitis des Sinus longitudinalis superior beobachtet ist. Die Convulsionen fanden sich besonders dann, wenn die Sinusphlebitis mit Meningitis und Hirnabscess complicirt war. Das Nasenbluten glaubte ich als Symptom der Blutdissolution auffassen zu sollen. Eine totale Thrombose des Sinus durch die ganze Länge und bis zum Foramen coecum habe ich nach Mittelohrerkrankung überhaupt nicht gefunden; sie beschränkte sich zumeist auf das hintere Drittel. Der Abfluss des Venenblutes aus der Hirnoberfläche durch das Foramen coecum war darnach unbehindert. Convulsionen und Nasenbluten sind keine Symptome der otogenen Thrombophlebitis des Sinus longitudinalis superior.

Lokale Symptome der Thrombophlebitis des Sinus cavernosus.

Thrombophlebitis des Sinus transversus allein ist 86 Mal, diejenige, die sich bis in einen oder beide Sinus cavernosi fortsetzte, nur 18 Mal beobachtet worden, und dabei stehen in Tabelle XVIII 30 Symptome am Auge bei der Letztern nur 36 bei der Erstren gegenüber. Die meisten Symptome sind bereits bei der reinen uncomplicirten Thrombophlebitis des Sinus transversus vorhanden gewesen, bei der fortgesetzten Sinusphlebitis finden sie sich nur häufiger und mehr mit einander verbunden, aber aus diesem Vorkommen allein lässt sich für die Differentialdiagnose kein sicheres Unterscheidungsmoment entnehmen. Als neues Symptom kommt bei der Thrombophlebitis des Sinus cavernosus zu den Symptomen derjenigen des Sinus transversus allein hinzu: die Schwellung der Augenlider durch directe Stauung in der V. ophthalmica, nämlich 4 Mal diejenige des obern und 1 Mal diejenige des untern Augenlids (s. Tabelle III B. 54), auch bei reiner nicht complicirter Sinusphlebitis. Richter (III B. chro. 33) sah Schwellung beider Augenlider, sodass sie sich nicht mehr auseinander ziehen liessen, Schwellung des Gesichts, der Stirne und am Halse — bei Thrombophlebitis in beiden

Sinus transvers., im Si. petros. sup. und cavernos.; die V. ophthalmica war thrombosirt; die Eiterung hatte sich auf die rechte Capsula Tenoni erstreckt und dieselbe in eine gelbeitrige Sulze verwandelt. Remmel (III B. 54) fand motorische und sensible Lähmung der rechten Gesichtshälfte und Oedem des rechten untern Augenlids bei Thrombophlebitis des Sinus transversus, die sich auf beide Sinus cavernosi verbreitet hatte.

Besonders erwähnenswerth ist der folgende Fall. Jansen (II A. chro. 13) sah Schwellung beider Augenlider und Nachlassen des gleichseitigen Exophthalmus nach Durchbruch eines Abscesses durch das untere Augenlid; dabei war das Sehvermögen stets gut erhalten, und ophthalmoskopisch „nie eine Aenderung" eingetreten; die Sektion ergab Sinusphlebitis im rechten Sinus transversus, in beiden petros. inferior. und cavernos.

Jansen [1]) fügt zu 6 Fällen von isolirter Thrombose des Sinus petros. super. aus der Literatur 4 eigene Fälle hinzu: er fand sie nicht selten auf kleine Sinusabschnitte beschränkt, ganz symptomenlos und meist ohne Fieber und ohne Veränderungen am Augenhintergrunde verlaufen, und den Tod veranlasst durch cerebrale Complicationen; für den Fall Fox (III A. ac. 55) wenigstens muss ich Jansen gegenüber daran festhalten, dass sie Metastasen macht.

Isolirte Thrombose des Sinus petrosus infer. fand er 3 Mal in der Literatur und 4 Mal bei seiner Praxis an der Berliner Ohrenklinik. Von wesentlicher Bedeutung für die Genese derselben scheint nach Jansen die Thatsache zu sein, dass in allen seinen Fällen eitrige Labyrinthentzündung mit zum Theil sehr ausgedehnter Labyrinthnekrose vorliegt, und in 2 Fällen eine überraschend grosse Zerstörung an der Spitze der Pyramide, in unmittelbarer Nähe beider Sinus petrosi.

Lokale Symptome der Thrombophlebitis der Vena jugularis interna.

Tabelle XX.

		Sa.
V. jugularis interna druckempfindlich	III A. 37. 72. 98. 139. 142. 143. 156. III B. 27. 59. 60. 84. II. A. 15. 21.	13
Thrombus in V. jugul. int. fühlbar	III A. 33. 45. 63. 79. 111. III B. 22. 37. II A. 7. II B. 16.	9
Stauung im Gesicht	III A. 137. 140. III B. 22.	3
Schwellung längs der V. jugul. int.	III A. 138. 139. 140.	3
Druckschmerz ohne Thrombose in V. jugul. int.	III A. 159. 167.	2
		30

[1]) A. f. O. XXXV. S. 77 und 80.

Von den gesammten Fällen meiner Abtheilung III hatte sich die Thrombophlebitis des Sinus transversus 60 Mal auf die V. jugularis interna fortgesetzt und von dieser wieder 11 Mal durch die ganze Länge der Vene bis in die Einmündungsstelle der V. facialis communis und darunter. Es fand sich sehr häufig dabei eine Anschwellung an der Halsseite längs des Verlaufs des V. jugularis interna. Diese allein auf die Mitbetheiligung der Vene zu beziehen und etwa diagnostisch zu verwerthen, ist nicht gerechtfertigt, denn sie fand sich häufig in derselben Ausdehnung und Verlaufsrichtung auch bei anderen Warzenfortsatzaffektionen, die nach Ausweis der Sektion ohne Mitbetheiligung der Vene verlaufen waren. Die Schmerzhaftigkeit der Halsschwellung ist bei beiden Affektionen sowohl spontan, als bei aktiver und passiver Bewegung und bei Berührung in gleicher Weise gesteigert. Diese Druckempfindlichkeit längs des Verlaufs der V. jugularis interna am Halse hinunter fand ich nach Tabelle XX 13 Mal. Bei der Sektion dieser Fälle (in den 3 Fällen III A. 37, 143 und III B. 60 ist die Halssektion nicht gemacht) fand sich der Thrombus zumeist noch fest und erst in beginnender Erweichung, nur im Falle Schwartze (III A. 72) war die Wandung der Vene eine Strecke weit durch Absonderung unterbrochen. Fühlbar als harter Strang am Halse im Verlaufe der V. jugularis interna war der Thrombus derselben 34 Mal in allen meinen Fällen, 8 Mal in acuten und 26 Mal bei chronischen; und erwiesen als solcher durch die Sektion in 9 Fällen. Unter diesen letztern hat sich der Thrombus in keinem Falle als fester, solider Strang bei der Sektion ergeben, sondern zumeist war die Vene von eitrig zerfallnen, einzelnen erweichten Gerinnsel- und Thrombenbröckelchen erfüllt. Im Fall Lancial (II A. 7) war im obern Theil der Vene Jauche und jauchig zerfallnes Blutgerinnsel, und im Fall Herczel (II B. 16) bildete sich nach Incision eines tiefen Halsabscesses und der Aufmeislung des Warzenfortsatzes in der Mitte der V. jugularis interna ein Halsabscess, der von dem vereiterten und durchbrochnen Thrombus derselben stammte und durch Incision geheilt wurde.

Wichtig ist, dass in 2 Fällen Druckschmerz im Verlaufe der V. jugularis interna angegeben und daraufhin die Diagnose Thrombophlebitis gestellt, und im Falle Schwabach (III A. 167) operativ vorgegangen war, während die Sektion das Freisein der Vene von thrombotischer Verstopfung ergab. Im Falle Macewen (III A. 159) hatte die Entzündung der Venenwandungen und die eitrige Infiltration ihrer Umgebung den harten Strang einer Thrombose vorgetäuscht. Auch Schwartze [1]) hat sich wiederholt überzeugen können, dass die Schmerzhaftigkeit im Verlaufe der Vene in sehr auffälliger Weise vorhanden

[1]) Handbuch der Ohrenheilkunde. II. S. 847.

war, wo bei der Sektion durchaus keine entzündliche Veränderung an der Vene unterhalb des Bulbus zu erkennen war. Es scheint, als wenn die der Vene anliegenden entzündeten Lymphplexus allein der Sitz dieser lokalisirten Empfindung sein können.

Reicht nun die Thrombose der V. jugularis interna nur bis zur Einmündungsstelle der V. facialis communis, so ist der Abfluss des Blutes aus dem Gesicht frei, und es kommt nicht zur Stauung in demselben und die Thrombose verläuft deshalb symptomenlos. Geht die Thrombose aber über diese Stelle hinunter bis in die V. anonyma, subclavia und selbst bis in den rechten Vorhof, so kommt es vorübergehend zu Stauungen in den einfliessenden Venen des Gesichts. Dieses Symptom ist in 11 Fällen nur 3 Mal notirt worden. Merkel (III A. 137) beobachtete Stauung im Bezirke der V. facialis communis und V. jugularis ext., und fand in der V. jugularis interna, deren Wand verdickt und mit der Umgebung fest verwachsen war, einen centralerweichten Thrombus, der an der Cava superior in einen frischeren, der Wandung nur wenig und schliesslich gar nicht mehr anhaftenden rothen Thrombus überging und bis in den rechten Vorhof hinabreichte. Kuhn (III A. 140) sah Stauungserscheinungen in der V. facialis und fand in der V. jugularis communis theils dunkelrothe feste, theils eitrig zerfallne Thrombenmassen. Bürkner (III B. 22) sah Erweiterungen der Gesichtsvenen bei Thrombose der V. jugularis „vom Bulbus an". In den übrigen 8 Fällen findet sich nichts von Stauung oder Schwellung im Gesichte angegeben. Anzunehmen, dass die sonst so auffälligen Symptome übersehen worden seien, dazu fehlt die Berechtigung. Es bleibt nur übrig anzunehmen, dass sich in diesen Fällen bald nach dem Eintritte der Thrombose in den grossen Halsgefässen ein Collateralkreislauf ausgebildet hat, der den raschen Abfluss in die Gefässe der andern Halsseite ermöglicht. Und dass dieser rasch hergestellt wird, zeigen die praktischen Erfahrungen bei Unterbindung der V. jugularis interna: es kommt zumeist nur zu einer deutlichen Cyanose des Gesichts im Augenblick der Unterbindung, und diese ist nach längstens 1 Minute wieder vorüber.

An diese durch die Sektion bewiesnen Befunde der Thrombophlebitis der V. jugularis interna will ich diejenigen Beobachtungen anschliessen, die sich noch in den Krankengeschichten der andern Abtheilungen finden. Macewen (II B. 21) fand Ende der 2. Woche an der Einmündungsstelle des V. jugularis interna in die V. subclavia eine hühnereigrosse Anschwellung, die Neigung zur Erweichung zeigte, sodass die Unterbindung und Ausräumung der V. jugularis interna, deren Thrombosirung äusserlich als Strang fühlbar war, beschlossen wurde. Nach 2 Tagen auffällige Rückbildung, die in den nächsten Wochen vollständig erfolgte. Noch in der 7. Woche war die V. jugularis interna noch strangförmig verdickt zu fühlen. Rushton Parker (II B. 6) fand

die V. jugularis von der Basis cranii bis herab bis zur Vereinigung mit der V. facialis thrombosirt, ebenso auf kurze Entfernung die V. facialis —, aber keine Stauung und Schwellung im Gesicht. Schubert (IV + 1) sah erst nach der Incision und Irrigation des mit krümlichem Eiter erfüllten Sinus transversus ein schmerzendes, bis zum Schlüsselbein hinabreichendes Oedem und darunter eine harte Anschwellung im Gebiete der V. jugularis interna, die vor dem operativen Eingriff nicht vorhanden waren. Angesichts dieser tief hinabreichenden Thrombose der Jugularis konnte eine Unterbindung derselben nicht mehr in Frage kommen. Oedem und Härte an der Seitenhalsgegend bis zur Mitte des Schlüsselbeins gingen ohne Eiterbildung zurück; es kam zu einigen metastatischen Entzündungen und zu einem einzigen metastatischen Abscess am Supraorbitalrand — und zur Heilung.

IX. Bacteriologisches.

Loewenberg war der Erste, der sich mit der Frage nach dem Einflusse der Mikroorganismen auf den Verlauf und die Complicationen der Mittelohreiterungen beschäftigte.[1]) Es wird ihm mehr als wahrscheinlich, dass die Verbreitung des Krankheitsprozesses à distance durch Wanderung dieser Mikroorganismen mittelst Wanderzellen, in die sie sehr leicht eindringen, in den Hohlräumen des lockern Bindegewebes oder den Scheiden der Blutgefässe bedingt ist. Pyämische und septicämische Erscheinungen kommen durch das Eindringen von Schizophyten mit den Wanderzellen in die Lymphbahnen und selbst in die Blutgefässe durch deren Wandungen hindurch zu Stande, in wie weit dabei eine Aktion der bei der fauligen Zersetzung der Eiweisskörper gebildeten höchst toxischen Stoffe statthat, vermag L. nicht zu entscheiden. 2 Jahre früher hatte sich Binswanger[2]) dahin geäussert, dass nach den Untersuchungen Koenig's (Arch. f. Heilkunde. III u. IV) die Spalträume des Bindegewebes — die umscheidenden Bindegewebshüllen der Gefässe und Nerven des Schläfenbeins — als Bahnen des geringsten Widerstands für die Weiterverbreitung von parasitischen Mikroorganismen als Trägern und Erregern der Infektion angesprochen werden können. Es sind dann die Wege der Weiterverbreitung durch den Verlauf derselben vorgezeichnet, nur sind wir bei dem springenden Charakter der Eiterung zu der Annahme gezwungen, dass die verschleppten Mikroorganismen erst in grösserer Entfernung von dem ursprünglichen Infektionsherde in das Innere der Lymph- und Blutbahnen eindringen, wahrscheinlich erst dann, wenn die direct in's Gehirn einführenden Gefässe erreicht sind. Freilich bleibt hierbei die Frage un-

[1]) Untersuchungen über Auftreten und Bedeutung von Coccobacterien bei eitrigem Ohrflusse und über die durch ihre Gegenwart bedingten therapeutischen Indicationen. Z. f. O. X. S. 296.

[2]) Zur Pathogenese des Hirnabscesses. Breslauer ärztl. Zeitschrift. 1879. Nr. 9 und 10.

gelöst, warum in dem einen Falle eine continuirliche Fortpflanzung der Eiterung die Folge der Verschleppung der parasitären Organismen bildet, in dem andern Falle trotz der vielfach gewundenen und langen Wege in's Gehirninnere nirgends Etappen der verschleppten Organismen in Gestalt kleinerer und grösserer Eiterheerde gefunden werden. Für jeden Fall weist die fast zur Gesetzmässigkeit erhobene Constanz der befallnen Hirntheile je nach dem Sitze der Ohraffektion auf gewissermassen vorgezeichnete Bahnen des geringsten Widerstands für die Uebertragung der parasitären Infektion hin. Moos [1]) beschreibt die Einwirkung der Mikro- und Streptokokken bei diphtheritischer Mittelohreiterung auf das Periost und den Knochen der Labyrinthwand: zuerst zeigt sich ein Zerfall des Periosts, das angrenzende Knochengewebe wird rareficirt, ist von lichterem Aussehen, die Knochenkörperchen verlieren ihre Ausläufer und können schon vom 2. Tage an nur noch durch dunkle Striche angedeutet sein. Dieser Befund dürfte als eine indirecte Folge der Bacterienwirkung, hervorgerufen durch einen veränderten Gewebschemismus, also als eine Ernährungsstörung aufzufassen sein. Nebenher üben die Bacterien eine direkte Wirkung auf den Knochen aus, indem sie durch ihr Eindringen in die Knochenkörperchen — sie gelangen wohl durch die Lymphgefässe in dieselben — selbst eine Zerstörung derselben hervorbringen. Dieser Modus der Zerstörung erklärt uns die oft vorkommenden vielfachen Zerklüftungen im Innern der Schneckenkapsel bei erhaltenem Periost. Ist das letztere jedoch einmal zerstört, so kann durch die fernere Einwirkung der Bacterien die Knochennekrose in die Tiefe nach den verschiedensten Richtungen fortschreiten, und im Nachtrag (Z. f. O. XXII. S. 73) konnte er in den Gefässthromben die Mikroorganismen theils frei, theils in Blutzellen eingeschlossen nachweisen. Barker [2]) legt nahe, dass wir in der Bacteriologie ein wesentliches Hilfsmittel haben für die Erklärung jener so (abnormen) auffallenden Fälle, in denen eine Ohreiterung zur Entstehung eines tiefsitzenden Abscesses im Gross- oder Kleinhirn Veranlassung gibt, wobei die zwischen Abscess und Ohr liegende Gehirnsubstanz allem Anschein nach ganz normal ist. Man kann das Vorhandensein kleiner Venen nachweisen, welche von der Vorderfläche des Kleinhirns und der äussern Oberfläche des Schläfenlappens nach dem Sinus petrosus superior oder nach der Dura mater in der Gegend des Dachs der Paukenhöhle verlaufen. Septische Phlebitis nimmt wahrscheinlich ihren Ausgang von den Wurzeln der Venen, welche von den Paukenhöhlenwandungen zum Sinus petrosus superior und zu den Lateralsinus verlaufen und von diesen entzündeten Venenwurzeln oder einer fortlaufen-

[1]) Histologische und bacterielle Untersuchungen über Mittelohrerkrankungen bei den verschiednen Formen der Diphtherie. Z. f. O. XX. S. 217.

[2]) Intracranial Inflammations starting in the Temporal Bone. Hunterian lectures College of Surgeons. London ref. Z. f. O. XXI. S. 164.

den Thrombose aus können die septischen Organismen leicht ihren Weg in die oben erwähnten zur Gross- und Kleinhirnoberfläche verlaufenden Venen finden; und vermittelst rückläufigen Blutstroms oder aufsteigender Thrombose können diese Mikroorganismen eine Erkrankung der Hirnsubstanz hervorrufen, ohne dass diese sich auf die Oberfläche zu erstrecken braucht.

Es würde hier zu weit führen, wollte ich alle bacteriologischen Befunde bringen, die bei den acuten und chronischen Mittelohreiterungen in der in den letzten 6 Jahren rasch angewachsenen Literatur beschrieben sind. Ich lasse nur die kritische Uebersicht von Janowski folgen. Nach Janowski[1]) wurden als Ursachen der Mittelohreiterungen nur Staphylokokken und Streptokokken entdeckt. Einer der Ersten, die darauf hinwiesen, war Moos (D. m. W. 1888 Nr. 44), der in einem letal endigenden Cholesteatom des Felsenbeins Streptokokken in grosser Anzahl vorfand. Hierüber hat auch Netter[2]) ein reichliches Material gesammelt; er fand bei primärer wie auch bei sekundärer eitriger Mittelohrentzündung Streptokokken allein oder mit dem Staphylococcus aureus zusammen. Er schreibt aber fast nur Ersterem pathogene Effekte zu. Rohrer dagegen[3]), der zu gleicher Zeit mit Moos die Beschreibung von 100 Fällen von Eiterungen im Ohre veröffentlichte, fand in 37 % derselben Staphylokokken und in 2 % Streptokokken. Später fanden Levy und Schrader[4]) auf 14 untersuchten Fällen 6 Mal pyogene Mikroorganismen (je 3 Mal Streptokokken und Staphylokokken), Scheibe[5]) fand sie 4 Mal (je 2 Mal Streptokokken und Staphylokokken) auf 11 untersuchte Fälle, Gradenigo[6]) fand unter 8 untersuchten Fällen 3 Mal den Staphylococcus pyogenes aureus und Zaufal[7]) behauptet sogar, in seinen Fällen ausschliesslich Streptokokken gefunden zu haben. Moos[8]) erblickt allerdings in dem Streptococcus nur eine der Ursachen der Eiterung im Ohre, behauptet aber, dass dieselbe dann gefährlicher sei, da sie sich dann leichter verbreite und zur Meningitis mit tödtlichem Ausgange führen könne. Er schreibt deshalb dem im Ohrensekret gefundnen Streptococcus eine sehr ungünstige prognostische Bedeutung zu. Maggiora und Gradenigo[9]) fanden bei Eiterungen im Ohre den

---

[1]) Ursachen der Eiterung vom heutigen Standpunkte der Wissenschaft. Beiträge zur pathologischen Anatomie und der allgemeinen Pathologie. Ziegler. XV. S. 151.

[2]) Annal. des mal. de l'or., du lar. du nez et du phar. 1888. Nr. 10. S. 493. 540.

[3]) D. m. W. 1888. Nr. 44.

[4]) Arch. f. exp. Path. u. Pharm. XXVI. 1889. S. 223.

[5]) Z. f. O. 1889. XIX. S. 4.

[6]) Annal. des mal. de l'oreille. 1889. Nr. 9.

[7]) X. internat. med. Congr. Berlin. 1890.

[8]) D. m. W. 1891. Nr. 11 u. 12.

[9]) Nach Baumgarten Band 7 Lehrbuch der pathologischen Mykologie. Braunschweig 1890.

Staphylococcus aureus, albus und cereus albus. In der letzten Zeit hat Scheibe [1]) wieder seine diesbezüglichen Beobachtungen mitgetheilt, aus denen hervorgeht, dass er in 16 Fällen von Ohreiterung pyogene Mikroorganismen allein 6 Mal gefunden hat. Selbstverständlich liegen allen obigen Beobachtungen genaue bakteriologische Untersuchungen zu Grunde, und es kann ihnen das grösste Vertrauen entgegengebracht werden.

(S. 237.) „In den Knochen können eitrige Prozesse auch zuweilen nur unter der Einwirkung von Pneumokokken entstehen. Die erste Beobachtung der Art veröffentlichte Leyden.[2]) Zu den am häufigsten vorkommenden und der Wirkung des Pneumokokkus zuzuschreibenden eitrigen Prozessen in den Knochen kann wohl die nach eitriger Otitis media auftretende Entzündung des Proc. mastoideus gerechnet werden. Von den ziemlich zahlreichen Beobachtungen dieser Art will ich nur eine der ersten, diejenige Zaufal's [3]) und die Beobachtung Netter's [4]) erwähnen. Zaufal behauptet auf Grund seiner 4 Beobachtungen, dass der in der Paukenhöhle Eiterung hervorgerufen habende Pneumococcus für längere Zeit daraus verschwinden und im Antrum mastoideum eingekapselt, aber lebensfähig anwesend bleiben kann, bis eine passende Gelegenheit eintritt, bei der er seine pyogene Wirkung auf den Proc. mastoideus geltend macht."

(S. 238.) „Ebenso gut kann auch die eitrige Otitis media durch den Pneumococcus Fränkel-Weichselbaum hervorgerufen werden. Netter [5]) beansprucht das Verdienst für sich, zum ersten Male auf diese Thatsache aufmerksam gemacht zu haben, was ihm aber von Zaufal streitig gemacht wird, der anführt, dass bei Netter's Untersuchungen die Thierimpfungen fehlten zur Vollständigkeit, die, wie bekannt, unbedingt nothwendig sind, zur Feststellung der Identität des Pneumococcus. Allerdings hat Netter darauf erwidert, dass er diese Impfungen gemacht, sie aber nicht mit veröffentlicht habe. Zaufal hat weiter nachgewiesen, in einer ganzen Reihe von Arbeiten, dass der Pneumococcus in der That sehr oft die Ursache der Eiterung im Mittelohre ist. Anfangs sprach er sich auf Grund einer Beobachtung ziemlich vorsichtig darüber aus; seine Ansicht befestigte sich aber nach Beobachtung zweier Fälle, aus denen er den Pneumococcus Fraenkel-Weichselbaum's in Reinkultur erhielt, die, Kaninchen und Meerschweinchen in's Mittelohr injicirt, hier Eiterung hervorrief. Die mikroskopische Untersuchung der Mittelohrschleimhaut des mit dem Pneumococcus injicirten Meerschweinchens zeigte die Anwesenheit dieses Coccus zwischen den Rundzellen. Auf

[1]) Z. f. O. XII. 1892. Nr. 19.
[2]) Charitee-Annalen. X. 1885. S. 198.
[3]) Prag. med. Wochenschr. 1890. Nr. 4. 5. 6.
[4]) ref. Centralblatt f. Bakt. XI. Nr. 22.
[5]) Annal. des mal. de l'or., du lar., du nez et du phar. 1888. Nr. 10. S. 493—540.

diese Weise wurde, wie ersichtlich, die ganze Frage lege artis aufgeklärt."

„Die nachfolgenden Arbeiten bestätigten die von Zaufal gefundnen Thatsachen. Und zwar erhielten Levy und Schrader [1]) wie auch Gradenigo [2]) Reinkulturen des Pneumococcus aus 3 Fällen eitriger Mittelohrentzündung, Scheibe [3]) anfangs in einem, später (Z. f. O. XXIII) in nicht weniger als 9 analogen Fällen, Netter [4]) anfänglich in 5 und später (ebenda 1890 Nr. 28) in 34 Fällen, Bordoni-Uffreduzzi und Gradenigo [5]), zusammen in 5 Fällen, Prior (Münch. Mediz.) in 1 Falle, und Kanthack [6]) auch in einigen der von ihm beobachteten 57 Fälle. Dank dieser und einiger anderer in verschiednen Fachzeitschriften zerstreuten Arbeiten hat sich die Anschauung vollständig gefestigt [7]), dass die Pneumokokken eine der häufigsten Ursachen der Mittelohreiterungen bilden. Unter den andern Mikroorganismen rufen diesen Prozess sehr oft die pyogenen Streptokokken hervor. Einige Autoren [8]) sind der Ansicht, dass die durch Pneumokokken hervorgerufnen eitrigen Ohrentzündungen im Allgemeinen einen gutartigen Verlauf nehmen, so lange nicht eine sekundäre Infektion durch Streptokokken dazu kommt, deren Anwesenheit im Mittelohr der Entzündung desselben sogleich einen ganz andern, stürmischeren Verlauf geben soll. Wie dem auch sei, so ist es doch eine Thatsache, dass diese beiden Mikroorganismenarten unabhängig von einander oder zuweilen zusammen die Ursache der meisten eitrigen Prozesse im Ohre sind, gleichviel ob dieselben primär oder sekundär auftreten. Lionel de Crévoisier de Vomécourt [9]) behauptet, dass von den sekundären Prozessen im Ohre bei Erysipel, Diphtheritis, Masern, Pyämie und Pocken die Eiterung in demselben durch Streptokokken, nach Pneumonie durch die Pneumokokken Fraenkel-Weichselbaum und nach der Influenza durch die einen oder die andern Mikroorganismen, einzeln genommen, oder zusammen, oder endlich unter Mitwirkung der Staphylokokken, hervorgerufen werden. Begreiflicher Weise kann ein solches Schema einen nur sehr relativen Werth besitzen."

Hieran schliesse ich diejenigen Angaben in zeitlicher Reihenfolge, die sich auf den Nachweis von Mikroorganismen in dem Blute, den Thromben und den Metastasen bei der otogenen Pyämie beziehen.

---

[1]) Arch. f. exp. Path. u. Pharm. XXVI. 1889. S. 223.
[2]) Annal. des mal. de l'oreille. 1889. Nr. 9.
[3]) Z. f. O. 1889. XIX. H. 4.
[4]) Compt. rend. de la soc. de biol. 1889. S. 305.
[5]) Centr. f. Bakt. u. Par. VII. Nr. 17. 18 u. 22.
[6]) Arch. of otolog. 1890. Vol. 19 Nr. 1 nach Baumgarten.
[7]) Moos. D. m. W. 1891. Nr. 11 u. 12.
[8]) Zaufal, Prag. med. Wochenschr. 1888. Nr. 20 u. 21.
[9]) Thèse de Paris 1892.

Zaufal (III B. 25) fand 1881 dieselben Mikroorganismen in einem frischen Sinusthrombus, der neben einem ältern, organisirten eitrig erweicht war, und in dem serösen Mittelohrexsudate. Moos (III B. 44) fand 1888 in dem Ohreiter und in den Cholesteatommassen des nach dem Sinus transversus cariös zerstörten Warzenfortsatzes Streptokokken in grosser Menge. In dem Falle von Reinhard und Ludewig (I A. 15) fand Schimmelbusch 1889 im Ohr- wie im Glutäalabscesseiter den Streptococcus pyogenes. Nach Zaufal (A. f. O. XXX S. 190) war es bereits Netter gelungen, bei Sinusthrombose mit Pyosepticämie und Vereiterung des Bulbus, und bei Pyosepticämie ohne Thrombose des Sinus, mit Lungengangränen Streptokokken im Blute nachzuweisen. Levy (III A. 111) fand 1890 im Sekret der Paukenhöhle und im Leichenthrombus den Stapylococcus pyogenes albus in verschwindend kleiner Menge, der Hauptsache nach dagegen einen kurzen dicken pathogenen Bacillus, der im Blute des lebenden fiebernden Patienten und im Eiter der Trepanation in Reinkultur vorhanden war. Moos[1]) fand 1891 in 5 Fällen von chronischer Mittelohreiterung mit Thrombophlebitis und deren Folgen im Trommelhöhleneiter Diplo- und Tetrakokken, Streptokokken, die letztern frei und in Zellen eingeschlossen, auch im Canalis facialis Streptokokken in grossen Haufen die Venenwand durchsetzend, im Thrombus selbst zwischen Fibrin frei und in Leukocyten eingeschlossen. In den Fällen von Heiberg (III A. 122 und 126) fanden sich Diplokokken und andere Bakterien in den gangränösen Lungenabscessen. In dem Fall von Knapp (III B. 58. Z. f. O. XXIV. S. 167) fanden sich im Kleinhirn bei mikroskopischer und bacteriologischer Untersuchung keine Mikroorganismen; im Schläfenlappenabscess Staphylococcus pyogenes albus und aureus, und noch ein kurzer Bacillus, der ungefähr ein Drittel so breit und doppelt so lang wie ein Coccus war. Hecke (I A. 27) fand in der aus dem Ellenbogengelenk entfernten trüben serösen Flüssigkeit den Streptokokkus pyogenes. A. af Forselles (II A. 17 u. 18) fand im 1. Falle, in dem der Sinusthrombus nicht bacteriologisch untersucht worden war, Streptokokken im Blute; und im 2. Falle Streptokokken im Thrombus. Macewen (III A. 158) fand in dem Auswurf, der fötid wie der Ohrenfluss war, mikroskopisch Eiter und bacteriologisch viel Bacterien. Fraenkel (IIIA. 164. 165) fand Streptokokken in dem serös-purulenten Oedem des intramuskulären Gewebes und in dem Eiter der Fuss- und Kniegelenksmetastasen. Schubert (IV + 1) fand im Eiter des Sinus und des Warzenfortsatzspitzenabscesses Streptokokken, aber keine Tuberkelbacillen, während der ganze Prozess den Eindruck einer tuberkulösen Knochenerkrankung gemacht hatte. Im Falle Neumann (IV + 30) fand Brieger in dem intramuskulären Abscesseiter der verschiedensten Stellen eine

[1]) D. m. W. Nr. 12. S. 435.

Unzahl von Streptokokken, eine förmliche Reinkultur, wie er sie in solchen Mengen nur selten im Eiter gefunden hatte.

Bei Tuberkulösen sind häufig im Eiter Tuberkelbacillen bacteriologisch-mikroskopisch nachgewiesen worden. Kommt es in einem solchen Falle zur Thrombose eines Hirnsinus, so kann es auch zur Ablagerung von Tuberkelbacillen in dem Thrombus kommen. Dieser Befund ist bereits nachgewiesen. Führt die tuberkulöse Otorrhoe zur Pyämie, gleichgiltig, ob zur einfachen vom Ohre direkt aus oder nach otogener Sinusphlebitis, ist die Möglichkeit gegeben und zuzugestehen, dass Tuberkelbacillen direct aus den Schleimhaut- und Knochengefässen des Ohrs oder an Thrombenbröckelchen des Sinus gebunden in den allgemeinen Kreislauf aufgenommen werden. Auf diese Weise würde eine allgemeine Infektion des Organismus mit Tuberkelbacillen, eine acute miliare Tuberkulose wohl entstehen können. Bei Erwachsenen tritt der Tod bei tuberkulöser Otitis zumeist durch nicht tuberkulöse Meningitis ein, allein oder bei ausgedehnten Lungenprozessen zugleich mit allgemeiner miliarer Tuberkulose; bei Kindern zumeist durch tuberkulöse Meningitis, häufiger mit als ohne allgemeine miliare Tuberkulose. Bei diesen Formen nimmt man gegenwärtig an, dass die Allgemeininfektion des Organismus durch directe Aufnahme des Tuberkelgifts aus den Lungen in den allgemeinen Kreislauf stattfindet. Tuberkelbacillen sind bisher in pyämischen Metastasen noch nicht nachgewiesen worden, und darnach ist die Allgemeininfektion des Organismus mit Tuberkelbacillen auf dem Wege der Pyämie als selten vorkommend, aber möglich zu erachten.

X. Verlauf. Ausgang. Prognose.

Wie bei der Symptomatologie müssen wir auch in diesem Abschnitte die beiden Formen der otogenen Pyämie trennen, da der Verlauf und der Ausgang der einfachen Pyämie mit und ohne Metastasen ein wesentlich anderer ist als derjenige bei der otogenen Pyämie nach Sinusphlebitis.

Bei der einfachen otogenen Pyämie zeigt der Verlauf der Ohreiterung keine Besonderheiten, die etwa den Eintritt der allgemeinen pyämischen Erscheinungen befürchten liessen. In der Regel fehlt jede stärkere Hirnreizung, und in nicht wenigen Fällen ist absolut sicher Eiterverhaltung im Mittelohr nicht vorhanden. Ganz plötzlich kommt es zu einem Schüttelfrost und sehr kurze Zeit darauf zur metastatischen Entzündung. Wie bei der metastatischen Pyämie nach Sinusphlebitis der Tod zumeist durch die Metastasen erfolgt, so treten auch hier die Symptome der Metastasen immer mehr und mehr in den Vordergrund, zumal wenn sie lebenswichtige Organe betroffen haben. Sie sind den Patienten oft schmerzhafter und gefährlicher als die primäre Ohrkrankheit. Die Symptome der metastatischen Pneumonie und der Gelenkeiterung bilden jetzt die einzigen Klagen der Kranken, die sich erst mit dem Eintritt derselben eigentlich krank fühlen. Auch die Behandlung dieser Sekundärerkrankungen ist oft nöthiger, umständlicher, schwieriger und eingreifender als die Behandlung des Ohrs, die öfters sogar zurückstehen muss. Im vorhergehenden Kapitel habe ich auf Grund casuistischer Zusammenstellungen die Verschiedenheiten der einzelnen Symptome aufgeführt und unter diesen besonders die Verschiedenheiten der Schüttelfröste nach zeitlichem Eintritt und Zahl, der Dauer der pyämischen Erscheinungen, der Metastasen nach Charakter und Ort betont. Ich habe hier nichts Neues hinzuzufügen, was sich nicht von selbst aus den dortigen Erhebungen ergeben dürfte. Ueber die Dauer des Verlaufs gibt die folgende Tabelle XXI Aufschluss; sie betrug zumeist 3 und 4 Monate und wurde wesentlich durch den Eintritt und

den Verlauf der metastasischen Eiterungen beeinflusst. Die Heilung — der einzige Ausgang dieser einfachen otogenen Pyämie — erfolgte in dem Falle Wreden (I A. 5) bereits Ende der 2. Woche, auch einige Male in der 4. und 6 Woche; dagegen im Falle Reinhard und Ludewig (I A. 16) erst im 6. Monat, im Falle Horsley (I A. 17) erst im 7. Monat, im Falle Hertzog (I A. 24) im 8. Monat und im Falle Jansen (I. A. 34) nach 1 Jahre.

Bei der einfachen Pyämie ohne Metastasen ist der klinische Verlauf nicht wesentlich anders als bei der einfachen metastasirenden Pyämie. Sowohl Ohr- und Kopfsymptome, als auch die verschiednen Symptome der Pyämie waren bei beiden Formen gleich stark, gleich häufig und gleich wechselnd. Irgend ein pathognomonisches Symptom für eine der beiden Pyämiearten ist nicht zu finden gewesen. Der Verlauf der Pyämie war bei dieser Form im Allgemeinen ein viel langsamerer; von 15 Fällen mit genaurer Angabe dauerte die Otorrhoe 6 Mal über 6 Monate: nur der acute Fall von Moos (I B. 7) und der chronische von Jacoby (I B. 10) heilten in der 7. Woche aus.

Da der Ausgang dieser beiden Formen der einfachen otogenen Pyämie nach meiner Abtheilung I ausnahmslos der in absolute Heilung der Pyämie und der primären Ohrerkrankung gewesen ist, ist die Prognose derselben nach beiden Seiten hin eine absolut günstige.

Im Schwartze'schen Handbuche der Ohrenheilkunde II S. 626 habe ich den Verlauf und Ausgang der otogenen Sinsphlebitis kurz so beschrieben: der Verlauf ist ein sehr unregelmässiger. Man kann 2 Formen unterscheiden; bei der einen läuft der Prozess in wenigen Tagen ab, die Hirnerscheinungen sind heftig, steigern sich fortwährend, dazu kommen rasch nach einander mehrere Schüttelfröste und hohe Temperatur und der Tod erfolgt durch Collaps oder durch metastatische Verjauchungen; die zweite Form ist die intermittirende, die typhoide oder pyämische Lebert's: sie ist charakterisirt durch langsameren Verlauf und die Remissionen subjektiven Wohlbefindens, denen rasch ein Schüttelfrost und meningitische Reizungserscheinungen und der Tod ebenfalls durch Metastasen folgen, dazwischen viele Uebergänge. Die Dauer derselben ist nicht zu bestimmen, da der Beginn der Thrombose nicht sicher festgestellt werden kann. Urbantschitsch [1]) fand Phlebitis im Sinus transversus und cavernosus, metastatische Pneumonie und Pleuritis, ohne dass während des Lebens irgend ein Sinussymptom bemerkbar gewesen wäre.

Solche Fälle, wie der letzte von Urbantschitsch, in denen die Ohren- und Sinusphlebitis-Symptome vollständig zurückstanden hinter den allgemeinen pyämischen Symptomen, habe ich in der Zusammenstellung mehrfach gezählt; sie waren zumeist als Typhus und Intermittens aufge-

[1]) Lehrbuch f. Ohrenheilkunde. 1890. S. 314.

nommen worden. So fand auch Politzer [1]) in einem Falle, bei welchem in Folge einer rechtsseitigen, fast das ganze Schläfenbein betreffenden Caries der Tod durch Kleinhirnabscess eintrat, ohne dass während des Lebens Erscheinungen einer Sinusaffektion vorhanden gewesen wären, im Sinus transversus einen mehrere cm langen Thrombus, welcher mit der Sinuswand so innig zusammenhing, dass man daraus auf ein längeres Bestehen desselben schliessen musste. Auf der andern Seite waren die Symptome der otogenen Pyämie so allseitig und charakteristisch vorhanden, dass an der Diagnose kein Zweifel sein konnte. Die Ohrschmerzen steigerten sich zu immer mehr sich ausbreitendem Kopfschmerze, es kamen die Reihe der sogenannten Hirnreizungssymptome dazu: Uebelkeit, Erbrechen, Schwindel; dann die charakteristischen Symptome der metastasirenden Pyämie: die Schüttelfröste, das unregelmässige Fieber, die metastatischen Entzündungen in den verschiedensten inneren und äusseren Organen: und nicht zum wenigsten auffallend war die geringe Störung des Allgemeinbefindens und des Sensoriums. Durch das auffallende Hervortreten des einen oder des anderen Symptoms, durch das Fehlen andrer sonst charakteristischer Erscheinungen entstehen die verschiednen Krankheitsbilder, die die vielen Zwischenglieder zwischen der ganz symptomenlos verlaufenden und der typischen otogenen Pyämie bezeichnen.

Die zeitliche Aufeinanderfolge der verschiedenen klinischen Symptome ist eine sehr verschiedene. Ich habe im Folgenden die Fälle nicht nach dem acuten und chronischen Verlaufe untersucht, sondern darnach unterschieden, ob sie mit und ohne Metastasen verliefen. Oben habe ich bereits hervorgehoben, dass der erste Schüttelfrost in fast der Hälfte der Fälle innerhalb der ersten 5 Tage auftritt, in fast $^1/_4$ der Fälle innerhalb der zweiten 5 Tage; weiter, dass am häufigsten 2 Schüttelfröste beobachtet sind und dass im Falle reiner metastasirender Sinusphlebitis mit nur 1 Schüttelfrost die Zahl der Metastasen sehr niedrig war und diese selbst nur auf die Lunge beschränkt blieben. Bei der metastatischen Form traten in 42 Fällen die Hirnreizungssymptome zugleich mit dem ersten Schüttelfroste ein.[2]) In 53 Fällen waren zwischen beiden Symptomengruppen ein verschieden grosser Zeitraum: in 11 Fällen[3]) traten Kopfsymptome fast gleichzeitig mit den Schüttelfrösten auf; in 23 Fällen folgten die Schüttelfröste den Hirnsymptomen im Allgemeinen „später“[4]); in 4 Fällen nach je 2 und 8

---

[1]) Lehrbuch der Ohrenheilkunde. 1878. S. 610.

[2]) III A. 1. 3. 4. 6. 7. 9. 10. 13. 18. 19. 20. 23. 34. 36. 42. 45. 49. 50. 56. 59. 66. 70. 73. 80. 90. 97. 101. 102. 109. 110. 116. 122. 124. 125. 126. 133. 139. 144. 147. 156. 158. 162.

[3]) 31. 44. 46. 50. 59. 61. 69. 81. 100. 153. 154.

[4]) 14. 26. 45. 48. 54. 56. 57. 60. 62. 71. 89. 90. 100. 104. 112. 115. 117. 121. 127. 145. 146. 155. 170.

Tagen[1]); in 8 Fällen nach 4—5 Tagen[2]) und je 1 Mal nach 10 Tagen (63) 11 Tagen (64) und nach 3 Wochen (49).

Die Lungensymptome traten nach A. af Forselles (s. oben S. 30) im Allgemeinen viel später auf als die Schüttelfröste, und bei der Thrombose der V. jugularis nicht selten mit einem Unterschiede von 1—3 Wochen. Leider hatten auch meine Fälle nicht die so wünschenswerthe Genauigkeit in diesem Punkte und habe ich nur diejenigen der Abtheilung III A. zusammengestellt. In 6 Fällen[3]) folgten die Metastasen am folgenden Tage auf die ersten pyämischen Symptome; in je 21 Fällen gleich nach denselben[4]) oder ohne genauere Angabe als „später“[5]), und je 1 Mal am 4. (80), 7. (37) und 12. Tage (104). Ich hatte absichtlich nur die Fälle der Abtheilung III A. genommen, deren Symptome durch die Sektion controlirt waren, und nicht ausschliesslich die Lungenmetastasen, da diese wie schon früher und zuerst von Hüter betont waren, öfters nicht diagnosticirt werden können, sondern nur die Fälle berücksichtigt, in denen direct „Metastasen“ angegeben waren. Ich habe hierbei die bemerkenswerthe Beobachtung gemacht, dass in 39 Fällen[6]) Metastasen in den Körperorganen durch die Sektion nachgewiesen wurden, die in vita nicht diagnosticirt worden waren. In 3 Fällen (III A. 85. 137. 147) kam es zuerst zu Metastasen und die Schüttelfröste folgten nach. In 9 Fällen[7]) fehlten die Kopf- und Gehirnsymptome und dabei war ein ausgesprochner Schüttelfrost aufgetreten. In 2 Fällen (III A. 17. 78) fehlten die Schüttelfröste und die Metastasen waren „später“ nach dem Eintreten stärkerer und weiter ausgebreiteter Kopfschmerzen hinzugekommen.

Wesentlich andere Resultate erhielt ich bei der gleichen Zusammenstellung der Fälle der Abtheilung III B., otogene Sinusphlebitis ohne Metastasen. In 36 Fällen fehlte der Anfangs-Schüttelfrost.[8]) In 27 Fällen[9]) traten Schüttelfrost und Kopfschmerzen zugleich auf. In 2 Fällen (III B. 2. 4) fehlten die Kopfsymptome und es war nur „Schüttel-

---

[1]) 58. 151. 152. 159. — 12. 16. 65. 100.

[2]) 5. 35. 37. 52. 65. 72. 92. 157.

[3]) III A. 79. 89. 128. 144. 145. 157.

[4]) III A. 5. 6. 32. *33.* 66. 86. 87. 94. 96. 97. 99. 106. 107. 116. 117. 133. 135. 139. 151. 154. 158.

[5]) III A. 4. 10. 12. 13. 19. 20. *21.* 25. 30. 34. 43. 62. 63. 71. 105. 108. 111. 113. 121. 140.

[6]) III A. 3. 8. 11. 15. 16. 23. 26. 27. 28. 29. 36. 38. 41. 42. 47. 53. 55. 67. 72. 75. 77. 82. 84. 88. 101. 103. 109. 112. 120. 124. 125. 126. 131. 138. 146. 148. 150. 155. 163.

[7]) III A. 43. 44. 55. 60. 61. 86. 87. 106. 134.

[8]) III B. 6. 8. 12. 13. 15. 16. 18. 19. 24. 27. 28. 33. 35. 45. 48. 50. 52. 54. 55. 58. 61. 62. 64. 65. 68. 69. 71. 73. 74. 75. 76. 79. 80. 82. 86. 87.

[9]) III B. 1. 7. 9. 11. 22. 23. 25. 26. 30. 31. 32. 34. 36. 37. 40. 42. 43. 44. 47. 51. 53. 60. 66. 67. 72. 81. 88.

frost“ gekommen. In 17 Fällen waren die pyämischen Schüttelfröste verschieden lange Zeit nach den Kopfschmerzen aufgetreten, und zwar je 1 Mal (III B. 59) am 3. Tage nachher, und am 4. (III B. 17) und 7. (III B. 78), 3 Mal (III. B. 20. 84, 85) nach 1 Woche und 11 Mal „später“.[1])

Die Dauer der otogenen Pyämie schwankt bedeutend, nicht nur in den acuten, sondern auch in den chronischen Fällen: In den acuten Fällen zwischen 1 Woche und mehr als 1 Jahr, und in den chronischen liegt zwischen dem acuten Anfang der Mittelohreiterung und demjenigen subacuten Stadium, an das sich die pyämischen Symptome anschliessen, ein Zeitraum von $^1/_2$ Jahr bis über $1^1/_2$ Menschenaltern. Tabelle XXI (S. 384) bringt die Fälle nach dem Verlaufe und nach den 4 Abtheilungen. Ist in der Tabelle die Zahl, welche die Nummer der Krankengeschichte angibt, gewöhnliche Ziffer, so handelt es sich um reine, nicht complicirte Pyämie; schrägstehende Ziffer: Pyämie complicirt mit Meningitis; halbfette Ziffer: Pyämie complicirt mit Hirnabscess; fette Ziffer: Pyämie complicirt mit Meningitis und Hirnabscess. Bei den acuten Fällen ist der Verlauf der Krankheit vom Tage der acuten Mittelohreiterung an gerechnet, und bei der chronischen von demjenigen subacuten entzündlichen Stadium an, an das sich die pyämischen Erscheinungen anschlossen. Beide Rubriken können darnach nicht sofort mit einander verglichen werden. Bei den chronischen Fällen ist die Zeit nicht mit gerechnet, die den Verlauf vom Anfang bis dahin, wo sich die Eiterung nach dem Gehirn zu ausbreitet, umfasst.

Bei den acuten Fällen kann man 2 deutlich abgegrenzte Gruppen unterscheiden. Die erste zeichnet sich dadurch aus, dass die Fälle ohne Nachlass in den entzündlichen Erscheinungen zumeist zwischen der 3. und 6. Woche zum Abschluss kommen. Bei der 2. liegt eine deutliche, wenn auch verschieden langdauernde Pause zwischen den acut entzündlichen Erscheinungen des Mittelohrs und den ersten pyämischen Symptomen, und endet die Pyämie mit dem 3. und 4. Krankheitsmonate. Die Zeit von 2 Wochen, die zwischen diesen beiden Verlaufszeiten liegt, umfasste von 89 Fällen nur 7, während zu den beiden beschriebnen Gruppen wohl nur zufällig genau 33 Fälle gehörten. Die Fälle, die länger als 4 Monate dauern, sind viel häufiger, als diejenigen, die kürzer als die Fälle der 1. Gruppe verlaufen. Im Ganzen gehören hierher 5 Fälle. In den Fällen von Heiberg (III A. 125) und Dreyfuss-Brissac (III B. 15) erfolgte der Tod am 6 Krankheitstage. In dem bekannten Falle von Wreden (III A. 5) von acutem, schleimigem Mittelohrkatarrh waren die Stauungserscheinungen nach der Thrombose der verschiednen Hirnsinus am 13. Tage abgelaufen. In dem ebenfalls mehrfach erwähnten Falle von Beck (III A. 33) erfolgte der Tod am 8. Tage und

[1]) III B. 3. 14. 21. 46. 49. 56. 57. 63. 70. 77. 83.

Ta-

Dauer	acut									
	I A.	I B.	II A.	II B.	III A.	III B.	IV A.	IV B.	neu	Sa.
1. Woche	—	—	—	—	*125.*	15.	—	—	—	2
2. Woche	5.	—	—	—	33. 165.	—	—	—	—	3
3. Woche	11.	—	—	—	43. *90.* *128.* *137.*	—	10.	—	—	6
4. Woche	18. 19.	—	—	—	49. 54. 55. 61. 101. *104.* 144.	*52.*	9.	5.	—	12
5. Woche	—	—	18.	—	38. 48. 89. 162.	*28.* *48.* *80.*	—	4.	—	9
6. Woche	25. 28. 41.	—	—	—	116. 142.	—	—	—	2.	6
7. Woche	32.	7.	—	—	17.	81.	—	—	—	4
8. Woche	14.	—	—	—	119. 136.	—	—	—	—	3
im 3. Mon.	20. 23. 26. 31. 35. 36. 39.	13. 21.	3. 11.	21.	5. *95.* 96. 120. 111. *163.* 166.	*62. 67.* *68. 88.*	—	—	—	23
im 4. Mon.	10. 15. 21. 30.	1. 11.	—	—	31. *118.* 171.	6.	—	—	—	10
im 5. Mon.	37. 40.	—	25.	—	—	—	—	—	—	3
im 6. Mon.	16.	—	—	5.	—	—	—	—	—	2
im 7. Mon.	—	—	—	—	—	—	—	—	—	—
im 8. Mon.	24.	—	—	2.	—	69.	—	—	—	3
im 9. Mon.	—	—	—	—	—	—	—	—	—	—
ca. 1 Jahr	—	15. 16.	—	—	—	—	—	—	1	3
Sa.	24	7	4	3	33	12	2	2	2	89

belle XXI.

chronisch										
I A.	I B.	II A.	II B.	III A.	III B.	IV A.	IV B.	Sa.	Sa. acut und chr.	%
—	—	—	—	44. 59. 103. 140.	*1. 25.* 38. *43.* **44.** 47.	2. 15.	6.	13	15	5,5
—	—	—	—	4. 10. 27. 34. 39. 45. 50. **53.** 74. 84. 87. **94.** *97.* 106. *110.* 134. 152. 155. *159. 168.*	7. *11. 17. 18. 26. 30.* 31. *34.* **37.** 55. *59. 63.* **64.**	4. 5. 7. 13. 16. 17.	—	39	42	15,5
9.	—	20.	7.	1. 13. 16. *23.* 35. *37.* 40. 52. 56. *64.* 69. 73. *79.* 86. 88. 93. 99. **107.** *115. 117.* 121. *124. 133. 143.* **145.** **146.** *153.*	20. 22. **23.** 60. **76.** 84. 85. *87.*	—	1. 3.	40	46	17,0
—	—	7. *21.*	—	*6. 7.* 12. **19.** 20. 28. 58. 60. 65. **67.** 80. 129. 130. 131. *132.* 147. 151. 158. 170.	2. **32.** **57.** **61.** **73.**	—	2.	27	39	14,4
—	—	26.	—	9. *15.* 18. **62.** 70. 112. 122. **156.** *157.*	46. 78.	—	—	12	21	7,8
—	—	—	18.	8. 20. 29. 72.	*66.* 83. **86.**	—	—	8	14	5,2
—	10.	—	3. 25.	66.	*70.*	—	—	5	9	3,3
—	—	—	23.	100. **113.**	8. *9. 77.*	8	—	7	10	3,7
31.	23.	*13.* 17.	1. 4. 10. 16.	105.	*49.* 56. *65.*	3. 6.	—	14	37	13,6
8. 27.	9. 17.	27.	6. 11.	—	3.	—	—	8	18	6,6
28.	—	—	—	—	—	—	—	1	4	1,5
—	—	—	—	—	—	—	—	—	2	0,7
17.	5. 8.	24.	—	—	—	—	—	4	4	1,5
—	—	—	—	—	—	—	—	—	3	1,1
—	2.	—	—	—	—	—	—	1	1	0,4
34.	3.	—	—	32.	—	—	—	3	6	2,2
7	8	8	11	88	45	11	4	182	271	

in dem 2. Falle Fraenkel (III A. 165) am 12. Von diesen 5 Fällen war nur der erste complicirt mit Meningitis, die andern 4 betrafen Pyämie nach reiner Sinusphlebitis.

In den Fällen der 1. Gruppe ist der Verlauf ein sich stetig steigernder und verschlimmernder. Erleichterung haben die Patienten nur ganz vorübergehend nach dem Spontandurchbruch resp. nach der Eröffnung des Trommelfells und des Warzenfortsatzes. Die Kopfschmerzen steigern und verbreitern sich, der Appetit vermindert sich, der Schlaf wird unruhig und durch Delirien gestört. Eine wesentliche Verschlimmerung des Allgemeinzustandes kommt mit dem Eintritt des 1. Schüttelfrostes und noch mehr mit dem der Metastasen. Das bis dahin freie Sensorium wird vorübergehend oder länger gestört, es kommen stärkere meningitische Reizungserscheinungen, Erbrechen, Convulsionen: und der Tod erfolgt zumeist im Koma durch die Hirnaffektionen oder durch die metastatischen Vereiterungen. Diesen tödtlichen Fällen stehen Fälle gegenüber, die in derselben Zeit zur absoluten Heilung führten; von 33 Fällen meiner Tabelle gehören 7 hierher, also fast $^1/_5$ aller Fälle. In diesen waren die Ohrsymptome zwar gleich stark wie in den tödtlichen Fällen, aber die Hirnerscheinungen waren nicht stärker wie bei jeder acuten Mittelohreiterung, und die metastatischen Entzündungen gingen spontan zurück und die Abscesse heilten vollkommen aus.

Von den 33 Fällen dieser 1. Gruppe waren 25 reine Sinusphlebitis, und 8 Sinusphlebitis complicirt mit Meningitis.

In den acuten Fällen der 2. Gruppe ist zwischen dem Stadium, in dem unter wesentlicher Steigerung der Hirnreizungserscheinungen sich die ersten pyämischen Symptome, Schüttelfröste, Temperaturschwankungen, Metastasen eingestellt hatten, und dem Abschluss der Pyämie zur Heilung oder in den Tod eine deutliche, verschieden lange Pause subjectiven Wohlbefindens. Die Patienten fühlen sich ganz wohl, sind kaum im Bett zu halten, schlafen gut, essen mit Appetit, glauben sich absolut ausser Gefahr. Aber der Puls ist unverhältnissmässig hoch und schnellend. Das ist das sog. septische Wohlbefinden. Plötzlich — freilich für den Sachverständigen nicht unerwartet — kommt ein neuer Schüttelfrost, die Kopfschmerzen steigern sich, Metastasen folgen rasch aufeinander in die verschiedensten Organe und der weitere Verlauf ist bis zum Abschlusse derselbe wie bei der 1. Gruppe.[1])

---

[1]) Abercrombie hat diesen Zustand treffend beschrieben (l. c. S. 17): Während dieser trügerischen Zwischenzeit kann der Arzt Gefahr laufen, sich zu verabschieden und den Kranken für genesen auszugeben. Wenn deshalb in irgend einer Periode einer fieberhaften Krankheit sich bedeutende Symptome eines Kopfleidens, als heftiger Kopfschmerz mit Erbrechen und Lichtscheu, Stupor, Convulsionen und Affektionen des Gesichts zeigten, diese sich auch völlig wieder verloren haben und die Krankheit wieder den Charakter eines einfachen Fiebers angenommen hat, so darf man doch nicht annehmen, dass die Gefahr vorüber sei, sondern muss auf eine spätere Periode

In dieser Gruppe sind aber 18 Fälle, also zwischen 2 und 3 Mal so viel als bei der 1. Gruppe, zur Heilung gekommen, und von den 15 tödtlichen Fällen von otogener Pyämie sind die eine Hälfte 8: reine Fälle von Sinusphlebitis, die andere Hälfte 7: Fälle von Sinusphlebitis complicirt mit Meningitis gewesen.

A. af Forselles (s. oben S. 31) hat behauptet, dass die uncomplicirte Sinusthrombose überhaupt eine Krankheitsdauer von 3—4 Wochen hat, und dass die Complicationen die Krankheitsdauer wesentlich verkürzen. Als Krankheitsdauer hat er die Zeit vom Eintreten der febrilen Erscheinungen bis zum Tode bezeichnet. Für die acuten Mittelohreiterungen mit Pyämie kennen wir kein pathognomonisches Symptom, welches den Anfang der Sinusphlebitis bezeichnete. Die Schüttelfröste zeigen an, dass Thrombenmassen bereits in die allgemeine Blutbahn aufgenommen sind. Der Anfang und die Dauer der Thrombose der Hirnsinus und der eitrigen Erweichung des Thrombus ist nach den bisherigen Methoden der Untersuchung nicht zu diagnosticiren. Ich habe deshalb für die acuten Fälle von Mittelohreiterung mit nachfolgender Pyämie die Krankheitsdauer nach dem ganzen Verlaufe der acuten Mittelohreiterung bis zur Heilung oder zum Tode berechnet und hiernach die obigen Resultate erhalten. Ferner fand ich in beiden Gruppen je 8 Fälle von Sinusphlebitis complicirt mit Meningitis. Wäre die Behauptung von A. af Forselles richtig, hätten bei der ersten Gruppe der acuten Fälle mehr Complicationen der Sinusphlebitis vorhanden sein müssen.

Ein wesentlich anderer Verlauf der otogenen Pyämie ergibt sich nach der Tabelle XXI für die Fälle chronischer Mittelohreiterung. Als den Beginn der Pyämie habe ich dasjenige subacute entzündliche Stadium der Mittelohreiterung angenommen, an das sich die pyämischen Allgemeinerscheinungen: Schüttelfröste, Temperaturschwankungen und Metastasen angeschlossen hatten. Wenn ich nach der Tabelle nur die controlirbaren Fälle der Abtheilung III benutze, ergibt sich, dass die otogene Sinusphlebitis und Pyämie am häufigsten zwischen der 2. und

---

der Gefahr gefasst sein. Ein aufmerksamer Beobachter bemerkt in Fällen dieser Art gemeiniglich etwas, was ihn vermuthen lässt, dass der Anschein der Besserung trüglich sei. Bisweilen sieht man eine Erweiterung der Pupille, wodurch das Auge einen eigenthümlichen Ausdruck erhält, und manchmal bemerkt man eine eigenthümliche Neigung des Kranken zu schlafen. Häufig bemerkt man in dem Betragen desselben etwas Ungewöhnliches z. B. ein mürrisches Wesen oder eine Sucht zu klagen, die ihm nicht natürlich eigen sind, eine schnelle und beschleunigte Art beim Sprechen oder im Gegentheil eine Langsamkeit der Sprache, eine erschwerte Aussprache, oder eine eigenthümliche Verwirrung der Gedanken und Vergessenheit in Hinsicht auf besondere Gegenstände. Ich kann indessen, besonders den jungen Aerzten, nicht genug erinnern, dass es Fälle gibt, in welchen alle diese Symptome fehlen, und in welchen der Kranke mehrere Tage lang in dem hoffnungsvollsten Zustande der Genesung sich zu befinden scheint, während die Krankheit schnell ihrem tödtlichen Ende entgegeneilt.

4. Woche abläuft, dass im Laufe der nächsten 3 Wochen die Zahl der Fälle stetig abnimmt, und von der Mitte des 2. Monats bis Ende des 4. Monats sich wieder so weit hebt, dass die Zahl der Fälle im 4. Monat ungefähr gleich hoch steht mit den Fällen der 1. Woche. Eine Theilung in 2 Gruppen ist zwar vorhanden, aber nicht so deutlich wie bei den acuten Fällen. Die erste acute Gruppe ist nicht so eng begrenzt, sondern erstreckt sich von der 1. bis zur 5. und 6. Woche, und ist nummerisch der 2. um das Fünffache überlegen. Zur 1. Form gehören von den acuten wie chronischen Fällen fast ausschliesslich tödtlich verlaufende Fälle, während in der 2. Form von den chronischen Fällen noch mehr als von den acuten geheilte Fälle von otogener Pyämie zu finden sind. Was die Complicationen der otogenen Pyämie und ihren Einfluss auf den Verlauf der letzteren betrifft, fanden sich

					reine Sinusphlebitis		complicirte Sinusphlebitis
in der	1.	Woche	von 10	Fällen	6 Fälle	gegenüber	4 Fällen,
„ „	2.	„ „	33	„	14 „	„	19 „
„ „	3.	„ „	35	„	16 „	„	19 „
„ „	4.	„ „	24	„	14 „	„	10 „
„ „	5.	„ „	11	„	4 „	„	7 „
„ „	6.	„ „	7	„	5 „	„	2 „
„ „	7.	„ „	2	„	1 „	„	1 „
„ „	8.	„ „	5	„	2 „	„	3 „
„ dem	3.	Monat	4	„	1 „	„	3 „
„ „	4.	„ „	1	„	1 „	„	— „

Sinusphlebitis complicirt mit Meningitis, Hirnabscess und mit Meningitis und Hirnabscess.

Für die ersten 4 Wochen würden sich in 102 tödtlich verlaufnen Fällen von chronischer Mittelohreiterung mit Sinusphlebitis und Pyämie 52 Fälle von Sinusphlebitis mit Complicationen und 50 Fälle ohne Complicationen gegenüberstehen. Eine Abkürzung des Verlaufs der chronischen otogenen Pyämie durch intracranielle Complicationen ist nicht erwiesen. Der Beweis wird sicherer, wenn ich die Fälle der Gruppe III B, die nur Sinusphlebitis nach Otitis chronica, und keine metastatische Pyämie, neben andern intracraniellen Complicationen zeigen, von dem Vergleiche mit den Fällen der Gruppe III A., der reinen metastatischen otogenen Pyämie absetze. Die Gruppe III B. umfasst als intracranielle Complication

18 Mal Meningitis,
9 „ Hirnabscess,
5 „ Meningitis und Hirnabscess,

und enthält reine Sinusphlebitis 13 „

Sa.: 45 Mal;

als Todesursache ist für die Fälle dieser Gruppe wohl die Meningitis, als die häufigste intracranielle Complication, anzusehen. Deshalb fühle ich mich berechtigt, bei der Frage nach dem Einfluss der intracraniellen Complicationen auf den Verlauf der otogenen metastatischen Pyämie die Gruppe III B. fortzulassen. Nunmehr finden sich in der Gruppe III A.

						reine Sinusphlebitis			complicirte Sinusphlebitis	
in der	1.	Woche	von	4	Fällen	4	Fälle	gegenüber	—	Fällen,
„ „	2.	„	„	20	„	13	„	„	7	„
„ „	3.	„	„	27	„	13	„	„	14	„
„ „	4.	„	„	19	„	13	„	„	6	„
„ „	5.	„	„	9	„	3	„	„	6	„
„ „	6.	„	„	4	„	4	„	„	—	„
„ „	7.	„	„	1	„	1	„	„	—	„
„ „	8.	„	„	2	„	1	„	„	1	„
im	3.	Monat	„	1	„	—	„	„	1	„
„	4.	„	„	—	„	—	„	„	—	„

Sa.: 87 Fällen 52 Fälle gegenüber 35 Fällen.
Sinusphlebitis complicirt mit Meningitis, Hirnabscess und Meningitis mit Hirnabscess.

Für die Zeit von der 2. bis 4. Woche würden von 66 Fällen von metastasirender otogener Pyämie 39 Fälle reiner Sinusphlebitis 27 Fälle complicirter Sinusphlebitis gegenüberstehen. Ein Einfluss der intracraniellen Complicationen auf den Verlauf der metastasirenden Pyämie bei den chronischen Mittelohreiterungen ist nicht vorhanden.

Koerner (die otitischen Hirnerkrankungen etc. S. 54) hat angegeben, dass in seltenen Fällen, namentlich bei Kindern, das Fieber nicht den pyämischen Charakter hat, sondern ohne Fröste als mässige oder hohe Continua verläuft, selbst wenn zahlreiche pyämische Metastasen gesetzt werden. Ich habe im Ganzen bei Kindern bis einschliesslich 5 Jahren 18 Fälle von otogener Sinusphlebitis gezählt. Von diesen waren über die Hälfte 11 Fälle von reiner Sinusphlebitis[1]); 5 Fälle von Sinusphlebitis complicirt mit Meningitis[2]); je 1 Sinusphlebitis mit Hirnabscess (III B. 61), und mit Meningitis und Hirnabscess (III A. 113). Der Fall Toynbee (III A. 28) ist nur kurz angeführt. In allen andern Fällen von reiner Sinusphlebitis aber sind pyämische Temperaturschwankungen angegeben, und mit dem Eintritt metastatischer Abscesse wurde auch hier das Fieber mehr eine Continua, genau wie sich der Temperaturgang Erwachsener bei der Sinusphlebitis verhielt. Nur in 3 Fällen (I A. 28. 37 und II A. 1) sind mehrere

[1]) I A. 28. 37. II A. 1. 12. II B. 22. III A. 21. 28. 42. 131. 171. III B. 81.
[2]) III A. 38. 68. 78. III B. 42. IV + 16.

Schüttelfröste angegeben worden. Die Temperatur wechselt nicht so rasch wie die Schüttelfröste es thun, und sie wird leicht mit dem Thermometer gemessen. Die Schüttelfröste werden von den Angehörigen der Kleinen ihrer kurzen Dauer wegen so leicht übersehen, und von den Kindern selbst Ersteren nicht besonders geklagt. Die bisher beobachtete Seltenheit der Schüttelfröste bei Sinusphlebitis des kindlichen Alters ist darnach nicht eine Eigenthümlichkeit des Prozesses; sie beruht auf einem Beobachtungsfehler des klinischen Verlaufs, der sich bei weiterer Kontrole bald berichtigen wird.

Der Ausgang der otogenen Pyämie mit sekundärer Sinusphlebitis ist fast ausnahmslos der in den Tod. Den Uebergang zwischen diesen beiden Formen würden diejenigen Fälle darstellen, in denen es zu einer einfachen Thrombose der Hirnsinus und der V. jugularis interna und zu einem nur partiellen Zerfall des Thrombus mit und ohne metastatische Entzündungen und Eiterungen kommt. Diese Fälle könnten wohl dann, wenn inzwischen die Mittelohreiterung geheilt und dadurch die weitere Infektion des Sinusthrombus durch den Eiter aufgehoben wäre, zur Heilung gelangen. Wie schon oben angegeben, war in den 3 Fällen von Wreden, Kolb und Jansen (I A. 5. 6. 34) die Diagnose auf Thrombophlebitis des Lateralsinus bez. weiterer Hirnsinus gestellt worden und trotzdem Heilung erfolgt. Ferner war in 8 Fälleu Thrombose der Vena jugularis interna aus der Schwellung und Schmerzhaftigkeit derselben bei Berührung und aus dem Fühlen eines harten Stranges längs des Verlaufs derselben diagnosticirt und auch hier Heilung erreicht worden. Diesen immerhin noch zweifelhaften Fällen von Spontanheilung der Thrombose resp. Thrombophlebitis der Hirnsinus und der Jugularis stehen aber folgende Fälle aus der Literatur gegenüber, in denen dieselbe durch die Sektion in Folge Organisation des Thrombus sicher nachgewiesen ist. Hierher gehören von otogener metastatischer Pyämie 2 Fälle. Wagenhaeuser (III A. 96) fand im Sinus transversus bereits organisirten Thrombus — neben eitrig zerfallnen Thrombus-Massen in der V. jugularis interna. Vohsen (III A. 112) sah umgekehrt organisirten Thrombus der Juglarvene fast bis zur V. subclavia und vereiterten Thrombus im Sinus transversus.

Von den Fällen der Abtheilung III B.: nicht metastasirender otogener Pyämie nach Sinusphlebitis sind folgende 15 Fälle besonders erwähnenswerth. Der 1. Fall stammt von Griesinger.[1]) Griesinger hält die Sinusthrombose für den häufigsten Krankheitsprozess in der Schädelhöhle vom innern Ohr aus; — natürlich in den älteren Beobachtungen unendlich häufig übersehen; — und im Zusammenhang mit der Pyämie vielleicht besonders in den Fällen eitriger Entzündung der Sinuswand selbst; — und für heilbar. Männlich, 19 Jahre, links chronische Eite-

[1]) Ueber Hirnkrankheiten. A. f. H. III. 1862. S. 448.

rung seit 3 Jahren. Plötzlich Kopfschmerzen, Frost mit Fieber aussetzender Puls, Erweiterung der linken Pupille. Wilde'scher Schnitt. Nach 6 Tagen fieberfrei und nach 14 Tagen in vollkommnem Wohlbefinden entlassen. Nach 12 Tagen plötzlich wieder Kopfschmerz, Frieren, Verengerung der Pupille, Ptosis links. Wilde'sche Incision entleert Eiter, Fieber nimmt ab, Kopfschmerzen bleiben, Puls langsam und unregelmässig, Pupille weit, Sogor. Tod am 13. Tage des Krankheitsrückfalls. Sektion: Links Meningitis. Durchbruch durch Knochen und Dura auf der oberen Seite des Felsenbeins. Linker Sinus transversus durch einen 3 cm langen, graugelben, stellenweise schiefergrauen, festen und ganz trocknen, mit der Wand fest verwachsnen Pfropf obturirt, doch scheint es, dass ein feiner spaltförmiger Kanal längs der hintern Wand des Sinus noch durch verschlossne Stelle führe.

Im hintern Theile des Felsenbeins fand sich eine Oeffnung und diese war durch den fest verwachsnen Sinus und die unversehrte Dura mater bedeckt und verschlossen. In der Spitze der rechten Lunge ein halbzolllanger, keilförmiger, weisser, bindegewebig umgewandelter Herd.

Zaufal (III B. 10) fand den Sinus sigmoideus blossliegend und von der Einmündungsstelle des Sinus petrosus superior bis zum Foramen jugulare undurchgängig durch eine Bindegewebsmasse, die sich bis in die V. mastoidea fortsetzte, und die V. jugularis interna frei.

Eyssell (A. f. O. VII S. 206) fand in einem Falle aus der Schwartze'schen Poliklinik von Caries und Sklerose des Knochens im rechten Sinus transversus einen alten Thrombus, der mit der Gefässwand untrennbar verbunden und vollständig bindegewebig geworden war, und vom Torcular Herophili bis beinahe zum Bulbus Venae jugularis reichte; und das Emissarium mastoideum ebenfalls in einen Bindegewebsstrang verwandelt. (Tod durch Phthisis pulmonum.) Schwartze (A. f. O. XIII S. 98) fand in einem Falle von Caries des Warzenfortsatzes mit Nekrose der Pyramide und Tod durch Kleinhirnabscess eine mit einer festen Membran überhäutete grosse Lücke im Sulcus transversus, und den rechten Sinus transversus völlig obliterirt durch einen sehr alten, organisirten Thrombus, der mit Wahrscheinlichkeit als ein Residuum der mehrere Jahre vor dem Tode überstandnen Sinusphlebitis mit Pyämie zu deuten ist. Zaufal (III B. 25) fand bei einer acuten Mittelohreiterung mit Ausgang in Meningitis basilaris den linken Sinus sigmoideus in seiner medialen Fläche vom Foramen jugulare an obliterirt durch eine zähe, trockene, gelblichweisse, faserige, die Wände des Sinus vollständig verbindende organisirte Masse — offenbar bereits organisirten alten Thrombus; den übrigen Theil desselben, sowie den ganzen linken Sinus transversus mit einem jüngern, röthlichgelben, der Sinuswand ziemlich fest anhaftenden, in seinen centralen Partien weichern, an einer Stelle selbst zu einer röthlichgelben, eiterähnlichen, dieselben Mikroorganismen wie die Synovia — ähnliche

Flüssigkeit der Paukenhöhle enthaltenden Brei zerfallnen Thrombus bis zum Torcular Herophili erfüllt. Fraenkel (Z. f. O. VIII S. 231) fand in einem Falle von chronischer Otorrhoe und universeller Meningitis den linken Querblutleiter vom Torcular an bis in die Fossa sigmoidea des Warzenfortsatzes hinein mit einem derben, grauröthlichen, den Wandungen innig adhärenten völlig obturirenden Gerinnsel erfüllt, und seine Duradecke mit leicht abkratzbaren fibrinösen Pseudomembranen bedeckt. Schubert (III B. 30) fand in einem Falle von chronischer Otorrhoe, der zur diffusen Leptomeningitis und zu Hirnabscess führte, im Sinus transversus einen braunen, derben, adhärenten, mit der Wand organisch verbundnen Thrombus. Derselbe erwies sich als bereits organisirt, in ein überall dicht mit Blutpigmentschollen durchsetztes Bindegewebe umgewandelt, in welchem sich vielfache meist längliche, einer eigentlichen Wand entbehrende Lücken von 0,01—0,14 mm Breite vorfanden. Bindegewebszüge gingen überall von der Sinuswand in den Thrombus über, doch war nirgends ein vas vasorum zu finden, welches direct in den Thrombus sich fortsetzte. Im hintern Theil fand sich ein jauchig zerfallner Theil des Thrombus und eine Knochenlücke in der knöchernen Sinuswand, die direct in den Warzenfortsatz führte. Hedinger (III B. 35) fand in einem Falle von chronischer Otorrhoe mit Tod durch Hirnödem den rechten Sinus sigmoideus von seiner Umbiegungsstelle vom Sinus transversus an sammt dem Bulbus Venae jugularis und der weichen nach aussen durch das Foramen Emissarium mastoideum abgehenden Venen völlig obliterirt und die Sinuswand fest einen cariösen Defekt im Sulcus transversus verschliessend. Pitt (s. oben S. 21) beobachtete 3 Mal ausgeheilte Sinusthrombose. Im 1. Falle, männlich, 23 Jahre, links chronische Otorrhoe, Kopfschmerzen, Fröste. Tod durch Kleinhirnabscess. Alter, adhärenter, entfärbter Thrombus im Sinus transversus. Im 2. Falle, Mädchen, 8 Jahre, Erbrechen, Kopfschmerzen, Hirnentzündung nach einem Schlag gegen den Kopf, Eiterung im Warzenfortsatz. Tod. 3 Abscesse im Centrum ovale der ohrgesunden Seite. Organisirter Thrombus im Sinus transversus und in der hintern Hälfte des Sinus longitudinalis superior. Im 3. Falle, — 2jähriges Kind, mit Erbrechen, Somnolenz, — fand sich neben Eiterung im Mittelohr alter Thrombus im Sinus longitudinalis superior und transversus. Poulsen (III B. 74) fand neben Meningitis basilaris den dem Processus mastoideus entsprechenden Theil des Sinus transversus mit einem organisirten Thrombus gefüllt, und weiter rückwärts einen organisirten Thrombus von jüngerm Datum, der sich bis zum Sinus longitudinalis erstreckte. Jansen (III B. 78) fand in einem Falle neben Kleinhirnabscess den Sinus transversus, der aussen durch Operation freigelegt und mit Granulationen besetzt war, völlig obliterirt; in einem 2. Falle (III B. 79) neben eitriger Arachnitis an der Basis, Pyocephalus internus, im linken Sinus transversus einen

alten organisirten Thrombus — und im Sulcus sigmoideus einen Defekt, der direct in den Warzenfortsatz führte. Harrison (Lancet. 1894, 6. Oct.) fand bei einer acuten rechtsseitigen Mittelohreiterung, die 2 Tage nach Eröffnung eines Kleinhirnabscesses letal endete, neben einer ausgedehnten Meningitis und einer Nekrose am Warzenfortsatz den Sinus lateralis durch organisirte Lymphe verschlossen. Zaufal (Z. f. O. XXV S. 160) fand in einem Falle von Mittelohreiterung ohne Perforation des Trommelfelles ausgedehnten subduralen Abscess, ausgedehnte Thrombose des Sinus transversus, den Thrombus überall organisirt, nirgends eitrigen Zerfall, wie aus den mikroskopischen Präparaten ersichtlich war. Eigenthümlich war das massenhafte Vorkommen von hyalinen Kugeln im entzündeten Gewebe der Dura, in deren nahezu 2 cm hohen Granulationen und in sämmtlichen Schichten des entzündeten Trommelfells. Okukeff endlich (IV + 11) fand in einem Falle, in dem bei Lebzeiten der Lage des Sinus transversus entsprechend in einer Ausdehnung von 2 cm der Stimmgabelton vollständig gedämpft war im Gegensatz zu dem klaren Ton des entsprechenden Bezirks links, neben einer Perforativmeningitis nach Kleinhirnabscess den Sinus transversus von einem festen schon organisirten Thrombus ausgefüllt — und den Boden des Sulcus transversus mit stecknadelkopfgrossen cariösen Oeffnungen durchsetzt. Zu diesen Fällen ist noch derjenige von Schwartze hinzuzurechnen, (A. f. O. IV S. 239), der nach fast totaler Zerstörung der ganzen Pars petrosa und totaler Ablösung vom Schuppentheile durch Meningitis basilaris und Durchbruch eines abgekapselten Mittellappenabscesses in den Seitenventrikel endete — und im Sinus transversus einen alten Thrombus zeigte, der sich bis in die V. jugularis verfolgen liess. In dem Falle von Kessel (III B. 9) ist der Modus der Selbsthilfe des Organismus bei eitriger Sinusphlebitis angegeben: während das Emissar. Santorini der Fossa sigmoidea thrombosirt, und der Thrombus des Sinus transversus nach dem Foramen jugulare zu organisirt war, war derjenige Theil desselben, der am cariösen Defekte des Sulcus transversus lag, in eitriger Erweichung. Endlich fand Wendt [1]) bei einem 3jährigen Kinde mit Tuberkulose das Trommelfell nicht perforirt, Caries necrotica im Warzenfortsatz, die mit einem subperiostalen Abscesse und durch cariöse Oeffnungen an der Innenwand mit der Fossa sigmoidea communicirte — und im Sinus transversus einen ältern wandständigen, das Lumen fast ganz ausfüllenden Thrombus.

Der gewöhnliche Ausgang der otogenen Pyämie nach Sinusphlebitis ist der in den Tod. Die Ursachen desselben sind sehr verschieden und hauptsächlich ist zu unterscheiden, ob die Pyämie mit oder ohne Metastasen verlaufen ist. Bei den Fällen der erstern Art erfolgte der Tod in 168 Fällen

---

[1]) Beiträge zur pathologischen Anatomie des Ohrs. A. f. H. XI. 1870. S. 590.

durch Allgemeinintoxication der Pyämie .			47 Mal	= 28 %		
„ Gehirnhautentzündung			37 „	= 22 %		
durch metastatische	Pleuritis	30 Mal	69 „	= 41 %	18 %	
	Pleuropneumonie	25 „			15 %	
	Pyopneumothorax	14 „			8,3 %	
durch Collaps			9 „	= 5,3 %		
„ Lungenödem			2 „	= 1,1 %		
„ Hirnabscess			2 „	= 1,1 %		
„ Sinusblutung			1 „	= 0,6 %		
„ Nervendrucklähmung			1 „	= 0,6 %		
			Sa. 168 Fälle.			

Bei der nicht metastasirenden Pyämie nach otogener Sinusphlebitis erfolgte der Tod in den meisten Fällen im Koma oder zunehmenden Sopor, der sich verschieden lange Zeit an das Stadium der Hirnreizung anschloss und Folge des zunehmenden intracraniellen Hirndrucks war. Derselbe ging in den Fällen von reiner Sinusphlebitis von den thrombosirten Hirnsinus aus und beschränkte sich auf die Blutbahnen, auch nachdem der Collateralkreislauf aufgehoben war. Bei den Complicationen mit Meningitis und Hirnabscess blieb er zuerst lokal, abhängig vom Druck des meningitischen Exsudats und des wachsenden Hirnabscesses, später, wenn der ganze Subarachnoidalraum mitergriffen war, kam es zu Sopor und Koma. In einer kleinen Zahl der Fälle starb der Patient unter den Erscheinungen der Meningitis mit Convulsionen oder in zunehmendem Sopor, oder an Entkräftung durch die Allgemeinintoxication der Pyämie zumeist rasch im Collaps, oder an profusen Diarrhoen, oder an Sepsis. Fall III B. 82 endete durch Chloroformtod.

Prognose.

Die in der Abtheilung I zusammengestellten, aus den Jahren 1849—94 stammenden 64 Fälle von einfacher otogener Pyämie sind theils ohne jedes therapeutisches Zuthun, theils durch die vorgenommnen operativen Eingriffe im Mittelohr und am Warzenfortsatz zur Heilung gekommen. Die Prognose dieser Fälle ist darnach eine gute gewesen. Die Paracentese des Trommelfells hebt den Druck auf, unter dem das eitrige Exsudat in der Paukenhöhle steht und durch welchen dasselbe direct in die Venen des Schläfenbeins hineingepresst wird. Für die Aufmeisslung des Warzenfortsatzes kommt noch ein zweites, viel wichtigeres Moment in Betracht. Durch die Wegnahme des Knochens werden die phlebitisch erkrankten Knochenvenen, welche die Resorption des Eiters aus dem Schläfenbein in die Blutcirculation vermitteln, mit fortgenommen und dadurch die Pyämie coupirt. Nach Schwartze[1]) wird

[1]) Schwartze, Handbuch der Ohrenheilkunde. II. 843.

durch die operative Entfernung des ursächlichen Krankheitsherds im Warzenfortsatz, wodurch die Entfernung der infektiösen Massen aus der Nähe des Sinus und weitere Zuführung jauchigen Materials in den Sinus abgeschnitten wird, die Prognose des Falls besser, auch dann, wenn der Sinus selbst uneröffnet blieb. Alle cariös erkrankten Knochenpartien nicht nur nach dem Sinus transversus zu, sondern auch vom Tegmen tympani müssen vollständig entfernt werden, soll die Pyämie wirklich coupirt werden. Nach den Sektionsbefunden fanden sich in 64 Fällen cariöse Defekte im Sulcus transversus und 27 solche am Tegmen tympani. In einer nicht kleinen Anzahl der Fälle gingen die pyämischen Erscheinungen sofort zurück und blieben Schüttelfröste, Temperaturschwankungen, Metastasen u. s. w. aus. In andern Fällen kam es zu wiederholten Temperaturschwankungen und neuen Metastasen. Die Prognose dieser Fälle ist darnach wesentlich besser, je frühzeitiger noch vor der Entwicklung der phlebitischen Prozesse im Schläfenbein die Aufmeiselung des Warzenfortsatzes vorgenommen werden kann. Extraktion von Polypen, tiefe und lange Incisionen in dem verschwollnen Gehörgang beheben die Eiterretention und bringen die bis dahin gleichmässig hoch gebliebene Temperatur rasch zur Norm zurück. Es gilt auch für diese Fälle von otogener Pyämie der alte Erfahrungssatz als wahr, je zahlreicher die makroskopischen pathologischen Veränderungen und Befunde sind und je gründlicher diese entfernt werden können, desto besser ist für den weiteren Verlauf des Falles die Prognose. Ist die Entfernung des den Ausgangspunkt bildenden Eiterherdes keine gründliche, so kann, nachdem der erste Anfall von Pyämie geheilt ist, später ein zweiter eintreten, an welchem Patient vielleicht stirbt. Immerhin wird die Chance, dass der Organismus die bisherige Infektion überwindet, durch sie vergrössert. Bei einem solchen Rückfall muss die Dura am Sulcus transversus und, wenn sich hier kein subduraler Abscess findet, auch die am Tegmen tympani blossgelegt und auf entzündliche Veränderungen untersucht und behandelt werden. In nicht wenigen Fällen konnte durch Entleerung eines subduralen Abscesses an einer oder an beiden genannten Stellen, gewöhnlich am Lateralsinus die Pyämie coupirt werden, sobald der Sinus noch nicht afficirt war.

Macewen (l. c.) meint, wenn nur die Operation am Sinus rechtzeitig den Abscess entleert, werden Metastasen vollständig verhütet. Mag die Ohreiterung noch so fötid und die Caries im Felsenbein noch so bedeutend sein — hauptsächlich hatten französische Autoren darauf hingewiesen, dass die cariösen Defekte im Sulcus transversus die Thrombophlebitis im Lateralsinus begünstigten — nimmt nur die harte Hirnhaut nur an der Aussenwand an der Entzündung Theil und kommt es nicht zu gesonderten phlebitischen Prozessen, so entsteht keine Sinusphlebitis. Schon Politzer hatte 1887 in seinem Lehrbuche f.

Ohrenheilkunde S. 776 darauf hingewiesen, dass die Venenwand des Sinus sigmoideus in einzelnen Fällen der andrängenden Knochencaries einen starken Widerstand leistet; in einem Falle von Caries im Warzenfortsatz mit Sequester und Durchbruch nach aussen fehlte die knöcherne Wand des Sinus sigmoideus in einer Ausdehnung von 3 cm Länge und $1^1/_2$ cm Breite; die blossgelegte Venenwand war mit Granulationsgewebe bedeckt, die innere Fläche des Venensinus normal; in einem andern Falle wurde ein grosser Theil des Warzenfortsatzes mit der Rinne des Sinus sigmoideus ohne Affektion des Venensinus ausgestossen. Bei der Operationstüchtigkeit der heutigen Zeit hat man oft Gelegenheit, bei Lebenden, die dann durch den operativen Eingriff allein geheilt werden, gleiche Befunde zu constatiren: die harte Hirnhaut kann vom Gross- bis zum Kleinhirn und über mehrere cm von oben nach unten blossliegen, sie kann auch äusserlich nekrotischen Granulationsbelag zeigen, der sich nur auf Druck mit dem scharfen Löffel abkratzen lässt; ist nur die Innenwand gesund, so ist sie Schutz genug für den anliegenden Lateralsinus gegen jede Infektion von aussen. Darnach hängt die Prognose der Sinusphlebitis nicht direct von den makroskopischen pathologisch anatomischen Befunden im Felsenbein ab. Der Tod erfolgt auch nicht durch den lokalen Prozess im Gehirnsinus, sondern zumeist durch die metastatischen Prozesse.

Von nicht unwichtiger prognostischer Bedeutung ist der Charakter der pyämischen Metastasen. Wir haben gesehen, dass die ersten Metastasen zumeist metastatische Infarkte waren, die einen typischen Entzündungsverlauf durchmachten und schliesslich zur Heilung kamen, die später folgenden mehr zu eitrigen und jauchigen Abscessen führten, die bei selbst rascher operativer Eröffnung ausgedehnte dastructive Veränderungen in den Weichtheilen, innern Organen und Gelenken veranlassten. Für die Fälle der erstern Art müssen wir annehmen, dass die Emboli nicht viel pyogene Mikroorganismen enthielten, und dass diese nicht virulent genug waren, auf dem gegebenen Boden die Widerstände zu überwinden, die ihrer Ansiedlung und Weiterentwicklung hinderlich waren. Schwerer zu erklären ist die Genese für diejenigen seltnern Fälle, in denen metastatische Abscesse zwischen verschiednen metastatischen Infarkten, oder metastatische Infarkte zwischen metastatischen Abscessen enstanden waren. Ballance [1]) meint: The tapering extremity of the clot in the jugular is probably often not septic; hence emboli detached from it may or may not contain septic organisms — emboli which may when detached not be infective, yet may become so and break down at a later stage in consequence of the deposit on or in them of organisms which are circulating in the blood. Hiernach ist

[1]) On the removal of pyaemic thrombi from the lateral sinus. The Lancet 17 Mai 1890.

die Prognose bei den einfachen metastatischen Infarkten absolut günstig, sie verschlechtert sich immer mehr, je mehr es zu metastatischen Eiterungen kommt, die nach Sitz und Tendenz zu destructiven Veränderungen verschieden zu beurtheilen sind, und am schlimmsten bei denjenigen Metastasen, die zur Gangrän führen. Ich habe oben nachweisen können, dass eine ganze Reihe von metastatischen Lungenabscessen auch ohne operativen Eingriff, durch Spontaneröffnung in den Bronchus, zur Ausheilung gekommen ist, wo der Eiter einfach ausgehustet worden war. Neiling (I A. 8) berichtet 1877 über einen Fall aus der Klinik zu Kiel, in welchem ein metastatischer Lungenabscess zu Pyopneumothorax führte, der am 42. Tage nach dem subacuten Anfang der Ohreiterung durch Thoracentese operirt wurde und nach 11 Wochen geheilt entlassen werden konnte. Der Ausgang dieses Falles beweist einerseits die Unrichtigkeit des Ausspruchs von Ballance (ebenda): Pathologists have told me that a healed pyaemic infarct of the lung has never been seen on the post mortem table, andererseits begründet er die Richtigkeit der gegenwärtig allgemein giltigen Ansicht, dass bereits vorhandne metastatische Lungenabscesse keine Contraindication abgeben gegen Operationen am Ohr, an Hirnsinus und Jugularis behufs Heilung der otogenen Pyämie. Aus der grossen Zahl von metastatischen Eiterungen, die zur Heilung gekommen sind, will ich nur die interessantesten mittheilen. In dem Falle von Jansen (I A. 34) mussten wegen doppelseitiger metastatischer Hüftgelenkvereiterung im Verlaufe einiger Monate wiederholt ausgiebige Incisionen und beiderseitige Resektion des Hüftgelenks vorgenommen werden und bei der Entlassung waren die Extremitäten wieder etwas beweglich geworden. In dem acuten Falle von Milligan (IV + 29) entstanden nach Thrombose des Sinus cavernosus Ende der 3. Krankheitswoche Schwellung des gleichseitigen untern Augenlides, Oedem der Papille und nach 2 Tagen Lagophthalmus: Excision des Augapfels wegen retrobulbären Abscesses brachte Heilung. In dem Falle von Jacoby (III A. chro. 6) entstand auf der ohrkranken Seite Exophthalmus und Abscess des Bindegewebes in der Tiefe der Orbita, und durch Incision wurde der Eiter entleert. In dem Falle von Jansen (II A. chro. 13) mit nicht zusammenhängender Thrombose des Sinus cavernosus und des Sinus transversus kam es zu doppelseitiger Augenlidschwellung und zu Exophtalmus — und dieser liess auf der ohrkranken Seite auf Abscess-Durchbruch durch das untere Augenlid nach. In dem Falle von Reinhard und Ludewig (I A. 16) kam es trotz Metastasen in beiden Augen (septische Retinitis mit multiplen Netzhauthämorrhagien zur völligen Heilung. Ebenso im Falle Horsley (I A. 17), obwohl es zu einer Embolie in das Herz und gleich darauf zu einer Metastase in der Lunge gekommen war, die sich zu einem metastatischen Abscess entwickelt hatte. Im Falle Grunert und Panse (I B. 23) kam es trotz des Hinzu-

kommens einer acuten Endocarditis zur vollkommnen Genesung; ebenso im Falle Schubert (IV + 2), bei welchem am 9. Krankheitstage die acute Endocarditis constatirt wurde. In dem Falle von Fraenkel (III A. 166) war wegen Dämpfung der linken untern Thoraxhälfte eine Punktion im 10. Intercostalraum vorgenommen und bräunliche Jauche entleert worden — und bei der Sektion fand sich ein mit dem Zwerchfell adhärenter, keilförmiger Milzabscess, welcher durch Erweichung bezw. Verjauchung die eröffnete Abscesshöhle erzeugt hatte. Ungünstig ist für solche tiefgelegnen Abscesse in der Brust und in den Bauchorganen nicht sowohl der Umstand, dass sie der chirurgischen Behandlung nicht zugängig sind, wie Koerner [1]) meint, denn dem Messer des Chirurgen ist heutzutage wohl Nichts unerreichbar —, als der Umstand, dass solche Abscesse nur schwer und zumeist gar nicht zu diagnosticiren sind. Zur Rechtfertigung dieser Ansicht darf ich aus Obigem wiederholen, dass die bei der Sektion constatirten 7 Abscesse in der Leber, 8 metastatischen Abscesse in der Milz und 4 in den Nieren in vita nicht diagnosticirt worden waren.

In einer andern Reihe von Fällen führt die Mittelohr-Warzenfortsatz-Eiterung zur Thrombose und Thrombophlebitis der an das Felsenbein angrenzenden Hirnsinus und des Bulbus der Jugularvene und hierdurch erst zur Pyämie. Ueber die Häufigkeit dieser beiden Arten von otogener Pyämie fehlt bisher eine auch nur annähernd zuverlässige Vermuthung. Aber soviel ist sicher: während die Prognose der einfachen otogenen Pyämie eine nicht schlechte ist, ist die alte Erfahrung dass die Sinusphlebitis, sich selbst überlassen, beinahe immer einen letalen Ausgang nimmt, auch bis in die Gegenwart bestätigt. Es ist das Verdienst Zaufal's, 1880 darauf hingewiesen zu haben, dass in solchen Fällen nicht bloss die Trepanation, sondern auch die Unterbindung der Jugularvene, ev. die Eröffnung eines Theils des Sinus selbst von Nutzen sein könnte. Nach den unten folgenden Tabellen XXIII A. und B., in welchen die nach dem Zaufal'schen „Idealplan" in den letzten 4 Jahren operirten Fälle zusammengestellt sind, stehen 34 Fälle mit Heilung 22 Fällen mit tödtlichem Ausgange gegenüber. Diese erfreulichen therapeutischen Resultate vermehren und verbessern sich zunehmend; sie hängen nicht weniger von den pathologischen Veränderungen in den zugänglichen Hirnsinus und in der Jugularvene ab, als von der rechtzeitig und umsichtig durchzuführenden Operation an denselben. Nach Macewen [2]) ist die Prognosis im Allgemeinen ungünstig, sie hängt etwas von der Schnelligkeit des phlebitischen Prozesses ab. Gute Prognose gibt eine rechtzeitige Operation der Sinusphlebitis. Wollte man warten,

[1]) Die otitischen Erkrankungen des Gehirns, der Hirnhäute und der Blutleiter. Prognose der Osteophlebitis-Pyämie.

[2]) Pyogemic. infective diseases of the brain and spinal cord meningitis abscess of brain infective sinus thrombosis 1893.

bis die Allgemeininfection erst eingetreten ist, bis Lungenmetastasen kommen, möchte die Behandlung eine wenig aussichtsvolle sein. Je schwerer der Fall von Anfang ist, desto umfangreicher muss die Operation sein, den Eiterherd zu entfernen: „still such cases sought be operated on, as in several instances which exhibited all the symptoms of general infection at an early period, recovery took place after extensive operation and ablation of the source of infection.“ Pyämische Pleuritis, metastatische Abscesse in Lungen und Gelenken verschlechtern die Prognose der Pyämie wesentlich; aber es sind solcher Fälle genug auch ohne Operation von Hirnsinus und Jugularvene zur Heilung gekommen. Sie geben deshalb keine Contraindication für diesen therapeutischen Versuch ab, müssen im Gegentheil zwingen, sofort und total zu operiren.

Die Schüttelfröste gelten als Zeichen dafür, dass infectiöse Eitermassen aus dem phlebitischen Herde in den allgemeinen Blutkreislauf aufgenommen werden. Ich habe oben nachgewiesen, dass bei der metastatischen otogenen Pyämie der Tod bei weitem am häufigsten durch metastatische Abscesse und Verjauchungen erfolgt. Man darf deshalb — aber nur im Allgemeinen — annehmen dass die Prognose des Falles am günstigsten ist, wenn nur ein Schüttelfrost aufgetreten ist und wenn nur metastatische Entzündungen und keine Abscesse gefolgt sind; und dass sie andererseits dann besonders ungünstig ist, wenn verschiedene Schüttelfröste auf einander folgen und metastatische Abscesse besonders in den Lungen. Ich habe oben feststellen können und durch die Sektion bestätigt gefunden, dass in Fällen von reiner metastasirender Sinusphlebitis mit nur 1 Schüttelfrost die Zahl der Metastasen nur niedrig war und dass diese selbst nur auf die Lungen beschränkt blieben.

Ueber die prognostische Bedeutung des Temperaturverlaufs sagt Grunert:[1]) So werthvoll auch die Temperaturbeobachtung bei der Pyämia ex otitide in diagnostischer Beziehung ist, so wenig verwerthbare Anhaltspunkte vermochten wir für die Prognose durch sie zu gewinnen. Während wir einen Kranken genesen sahen, welcher Temperaturen bis 41,7 erreichte, sahen wir den Exitus latalis in Fällen reiner uncomplicirter Sinusthrombose des Sinus transversus mit Pyämie eintreten, welche nie höhere Temperatur als 40 ° erreichten. Nur den Eindruck gewinnen wir aus der Betrachtung unserer pyämischen Curven, dass die Prognose um so ungünstiger zu sein scheint, je geringer die Differenz zwischen Morgen- und Abendtemperatur ist, je mehr sich also das Fieber dem Typus des Febris continua nähert. Die absoluten Fieberhöhen scheinen dabei für die Prognose belanglos zu sein.

Ich fand oben in fast $^1/_6$ der Fälle von complicirter Sinusphlebitis

[1]) A. f. O. XXXV. S. 195.

ein mehr continuirliches Fieber mehr als bei der reinen Sinusphlebitis. Im Allgemeinen darf man auf Grund der vorhergehenden Erhebungen das als Grundsatz aufstellen, dass der Wechsel in Höhe und Zahl der pyämischen Fieberschwankungen ebenso für die reine Sinusphlebitis mit Metastasen spricht, wie eine mehr gleichmässige Fiebercurve für die reine nicht metastasirende und für die mit Meningitis und Hirnabscess complicirte metastasirende Sinusphlebitis spricht.

So lange die Fälle von otogener Pyämie noch mit freiem Sensorium verlaufen, ist ihre Prognose im Allgemeinen günstig zu stellen; sie verschlechtert sich zunehmend mit dem Eintreten und Stärkerwerden von Delirien und Störungen des Bewusstseins. Ich habe oben nachweisen können, dass das Freibleiben des Sensoriums noch ein Mal so häufig bei Fällen von reiner Sinusphlebitis beobachtet worden ist, als bei den Fällen, die mit circumscripter Meningitis complicirt waren, selten auch bei der Complication mit Hirnabscess vorkommt, und nur bei den Fällen, die mit universeller Meningitis complicirt waren, gefehlt hat.

So lange der Puls noch kräftig schlägt und ruhig geht, oder gesteigert ist im rechten Verhältniss zur Temperaturerhöhung, ist eine Herzparalypse infolge einer allgemeinen pyämischen Infektion des Organismus nicht zu befürchten. Wird er aber auffallend rasch und schnellend und sticht er dadurch weit von dem subjektiven Befinden des Kranken ab, ist die Prognose nicht besonders gut. Kommen Kopfschmerzen hinzu, und sinkt die Zahl der Pulse bei den einzelnen Anfällen weit unter die Norm, liegt der Verdacht vor, dass die Pyämie noch durch einen Hirnabscess complicirt ist, und wird die Prognose ebenfalls ungünstig. Noch 1885 schrieb Schwartze[1]): Die Prognose der Sinusphlebitis ist nicht so absolut ungünstig wie bei den beiden andern Folgezuständen: Meningitis und Hirnabscess. Heute nach 10 Jahren sind mehr als 70 Fälle von Hirnabscess operativ geheilt, und auch die Meningitis wird geheilt werden, wenn sie nur rechtzeitig diagnosticirt und frühzeitig genug operirt wird. Das Eine bleibt sicher, dass sich die Prognose der otogenen Pyämie mit jeder weitern intracraniellen Complication um ein Wesentliches verschlechtert, weil zur Heilung schon einer jeden derselben eine ganze Reihe günstiger individueller, lokaler und zeitlicher Verhältnisse erforderlich ist. Es ist beides gleich möglich, dass die intracraniellen Complicationen der Sinusphlebitis operativ zur Heilung gebracht werden und die erstere selbst, unbeeinflusst durch eine Operation, zum Tode führt, und dass umgekehrt die Sinusphlebitis ausgeheilt wird und ihre Complicationen tödtlich verlaufen. Absolut ungünstig ist die Prognose der rasch verlaufenden septischen Form der otogenen Pyämie. Eine vollkommen ausreichende Erklärung hierfür haben die oben genannten bakteriologischen

[1]) Die chirurgischen Krankheiten des Ohrs. S. 406.

Untersuchungen Canon's erbracht: bei der Septicämie findet eine rasche Ueberladung des Blutes mit den sich rasch vermehrenden Eitermikroorganismen statt und das Blut verliert schliesslich die Kraft, die eingedrungenen Bacterien zu eliminiren und sich so gegen die tödtliche Ueberladung mit denselben zu schützen. Sonnenburg (s. oben) hat einen casuistischen Beweis hierfür erbracht, andererseits hat Janowski bestätigt, dass selbst bei Anwesenheit von Mikroorganismen im Blute Heilung der Pyämie erfolgen kann. Im Allgemeinen sind nach dem gegenwärtigen Stande der Bacteriologie für die Prognose der otogenen Pyämie folgende Anhaltspunkte wichtig: Es gilt der Satz von Schrader und Levy[1]) als recht, dass nach dem verschiednen Vorkommen der verschiednen Mikroorganismen verschiedne Formen von acuter Mittelohrentzündung mit jeweilig verschiednen Symptomen nicht aufzustellen sind, da weder der Verlauf, noch die Dauer der Erkrankung, noch der Charakter des Sekrets irgend einen Unterschied zeigen. Die Prognose ist günstiger bei Ohreiterungen mit Pneumokokken (Zaufal) als bei denjenigen mit Strepptokokken (Monod und Macaigne, Moos); und dann wenn die Untersuchung des Blutes die Anwesenheit von Mikroorganismen nicht ergibt.

In der neuern Zeit hat man auf Kipps Anregung den Befund des Augenhintergrundes für die Prognose der otogenen Pyämie zu verwerthen gesucht. Kipp fand zuerst, dass die Fälle mit negativem ophthalmoskopischen Befunde alle genasen, und dass die eine Hälfte derjenigen Fälle, bei welchen positive Veränderungen: Stauungen in den Venen, Stauungspapille, Neuritis optica nachzuweisen waren, starb, die andere Hälfte genas. Daraus folgerte man mit Recht, dass die Prognose der Fälle mit positivem Befunde im Allgemeinen ungünstiger sei, als diejenige in den Fällen mit negativem Befunde. Zähle ich die Befunde der oben angeführten Autoren zusammen, so ergibt sich, dass in 9 Fällen mit positivem ophthalmoskopischen Befunde Heilung der otogenen Pyämie erreicht wurde, und dass in 5 Fällen mit negativen Befunde der Tod eintrat. Ich fand ferner in den Fällen meiner Abtheilung I B. 2 Mal positiven ophthalmoskopischen Befund und Heilung, in 6 Fällen der Abtheilung II A. mit positivem ophthalmoskopischen Befunde 2 Mal Heilung und 4 Mal Tod, und in 8 Fällen mit negativem ophthalmoskopischen Befunde 3 Mal Heilung und 5 Mal Tod, und in 10 Fällen der Abtheilung II B. mit positivem ophthalmoskopischem Befunde 9 Mal Heilung, 1 Mal Tod, und in 1 Falle von negativen ophthalmoskopischen Befunde Heilung. In 9 Fällen der Abtheilung III B. war der ophthalmoskopische Befund ein negativer geblieben bis zum Tode. Im Ganzen stehen 22 Fällen mit positivem ophthalmoskopischen Befunde mit Ausgang in Heilung 19 Fälle mit negativem

[1]) Arch. f. experim. Patholog. u. Pharm. XXVI. S. 223—236.

ophthalmoskopischen Befunde und Ausgang in den Tod gegenüber. Hieraus ergibt sich, dass die ophthalmoskopischen Befunde bei der otogenen Pyämie für die Prognose derselben nicht zu verwerthen sind. Trotzdem bleiben die häufiger gemachten Beobachtungen zu vollem Rechte bestehn, dass mit der Zunahme der sogenannten Hirnreizungssymptome die Veränderungen am Augenhintergrunde oft gleichen Schritt halten, und dass sie nach Behebung der Eiterretention im Mittelohr, nach der Aufmeisslung des Warzenfortsatzes, nach Eröffnung subduraler Abscesse am Sinus und nach Eröffnung desselben endlich allmählich sich zurückbilden.

Jansen [1]) hält die Prognose der Thrombophlebitis des Sinus petrosus superior für die Spontanheilung nicht ungünstig, da sie nicht selten auf kleine Abschnitte des Sinus beschränkt bleibt, und die Prognose der Sinus petrosus inferior-Thrombophlebitis deshalb für ungünstiger, entsprechend der direkten Einmündung in die Jugularis. Er hält dafür, dass das differente Verhalten bezüglich der Metastasen bei der isolirten Sinus cavernosus-Thrombose und der auf den Sinus transversus ausgedehnten ebenfalls in dieser direkten Communication zur Jugularis seinen Grund mehr hat, als darin, dass mit der Ausdehnung des thrombosirten Stromgebietes auch die Gefahr der Verschleppung wächst. Hierzu habe ich anzuführen, dass (s. oben Sektionsbefunde S. 243) von 86 Fällen von isolirter Thrombophlebitis des Sinus transversus 50 mit und 36 ohne Metastasen, und von 60 Fällen von Thrombophlebitis des Sinus transversus und der Vena jogularis interna 44 mit und 16 ohne Metastasen verlaufen sind.

[1]) A. f. O. XXXV. S. 77 u. 80.

XI. Diagnose.

Die Schwierigkeiten der Diagnose der otogenen Pyämie sind seit der grundlegenden Arbeit von Lebert über die Entzündung der Hirn-Sinus vor 30 Jahren trotz der fleissigen Bearbeitung dieses Kapitels, besonders in der Neuzeit, nicht geringer geworden. Die typischen Fälle derselben sind leicht von den typischen Fällen derjenigen Erkrankungen zu unterscheiden, die bei der Differentialdiagnose der otogenen Pyämie in Frage kommen. Man hat inzwischen die grosse Verschiedenartigkeit des Verlaufs derselben kennen gelernt, aber auch pathologisch-anatomische Untersuchungen gemacht. Die klinischen Symptome der verschiednen Erkrankungen sind besser abgegrenzt, an Zahl vermehrt und durch anatomische Kontroluntersuchungen an der Leiche genauer präcisirt worden. Dadurch ist der diagnostische Werth der einen verringert, der andern so bedeutend geworden, dass sie fast pathognomonische Symptome für die verschiednen Krankheiten geworden sind. Mikroskopie und Bacteriologie helfen bei der Differentialdiagnose nicht unwesentlich mit. Es scheint fast, als ob die Schwierigkeiten der Differentialdiagnose zwischen der otogenen Pyämie und den andern weiter unten zu bezeichnenden Erkrankungen, hauptsächlich den intracraniellen, eher grösser als kleiner geworden sind, und man möchte mit Bucquoi (s. oben S. 10) sagen: „que plus nombreuses sont les observations analysées, plus grande est la confusion, aucun symptôme ne s'étant montré assez constamment pour qu'il ait quelque valeur." Ich lasse die Angaben der einzelnen Autoren über die Diagnose ausführlich folgen und gebe so die geschichtliche Entwicklung der Diagnose der otogenen Pyämie. Hieraus ergibt sich ferner ganz unparteiisch, welche Fortschritte bisher gemacht sind und welchen Autoren wir dieselben zu verdanken haben.

Lebert unterschied eine meningitische und typhoide oder pyämische Form der Sinusphlebitis, und Sentex (1866) und Lancial (1868) folgten ihm. Man war einen Schritt weiter, als man Abdominaltyphus und

Pyämie als 2 sich nur im klinischen Bilde gleichende, sonst grundverschiedne und sich nicht häufig complicirende Erkrankungen erkannte. Die Differentialdiagnose zwischen beiden besprachen Sédillot (1849), Weill (1858), Molthan (1862), Sentex (1865) u. Andre, und in der Neuzeit wieder A. af Forselles, Macewen und Jacobson.

Jackson (On nervous symptoms with ear disease The Lancet I. 1877. S. 416)

bezeichnet die Pyämie als bekannt und häufig vorkommend nach Ohrerkrankungen, oft verwechselt mit Meningitis oder Hirnabscess. Kopfschmerz ist nicht so stark vorhanden; Neuritis optica kann vorkommen; starke Schüttelfröste mit bedeutenden Temperaturschwankungen und profuse Schweisse sind gewöhnlich. Charakteristisch für Pyämie ist das freie Sensorium, frei speziell von Kopfschmerzen. Heilung kann vorkommen.

Wesentlich erweitert wurde das Gebiet der Differentialdiagnose der otogenen Pyämie und der intracraniellen Complicationen derselben, der verschiednen Formen der Meningitis und des Hirnabscesses 1878 durch Huguenin, der gleichzeitig hierbei auf die zeitlichen Verhältnisse dieser Complicationen untereinander aufmerksam machte, wie ich schon oben betont habe. Huguenin (Handbuch der speziellen Pathologie und Therapie von v. Ziemssen. XI. I. II. Aflg. 1878 S. 577)

betont die Schwierigkeiten in der Diagnose der tuberkulösen Meningitis bei Caries des Felsenbeins. Bekanntlich macht die Sinusthrombose sowohl, als die einfache eitrige Meningitis manchmal Bilder, welche bei der bekannten Vielgestaltigkeit der Meningitis tuberculosa sich sehr wohl mit der letztern vereinigen lassen. Ist Verdacht auf allgemeine Tuberkulose vorhanden, oder kann sie sicher als lokalisirte Affektion nachgewiesen werden, so ist zu erwägen, ob an vorhandnen Hirnsymptomen die Otitis vielleicht ganz unschuldig sei, und es sich um allgemeine Miliartuberkulose der Pia handle. Auch hier können die Umstände so liegen, dass eine Unterscheidung nicht gelingt.

S. 632: Die unter Umständen vorhandne Schwierigkeit der Diagnose (zwischen Convexitätsmeningitis und Sinusthrombose) wird klar, wenn man in's Auge fasst, dass durchaus nicht alle Fälle von Sinusthrombose mit den charakteristischen Erscheinungen von Seiten der Gefässe verlaufen, ferner dass Meningitis und Sinusthrombose combinirt vorkommen können, endlich dass die Sinusthrombose zu bedeutender Stauung in den Venen der Pia führen kann und in Folge dessen Meningealapoplexien dabei sehr gewöhnlich sind. Die Haupterscheinungen der Sinusthrombose sind:

a) Kopfschmerz in verschiednen Graden; er kann sehr mässig sein (Griesinger);
b) Sekundäre Thrombose der Vena jugularis; sie ist fühlbar, erregt Schmerzen auf der betreffenden Halsseite entlang der Vene; Oedem der betreffenden Seite des Halses;
c) Beschränktes Oedem hinter dem betreffenden Ohre in der Gegend des Processus mastoideus (Griesinger). Selten;
d) Ungleiche Füllung der Jugularvenen. Collaps der V. jugularis interna, sofern in ihr kein Blut von oben nach unten strömt; in Folge dessen leichtere Entleerung der Jugularis externa in die Jugularis interna und geringere Füllung derselben. Selten;

e) Allgemeine Reiz- und baldige Druckerscheinungen, sobald in den Sinus die Gerinnung nach oben weiter geht;
f) Retinalerscheinungen, Stauungssymptome wegen allgemeiner Erhöhung des intracerebralen Drucks;
g) Zeichen pyämischer Infektionen, Schüttelfröste, Gelenkaffektionen, Lungenabscesse, Infarkte in Leber, Milz, Niere.

In Fällen, wo die Symptome ausgebildet sind, ist somit die Diagnose sehr leicht; diese Fälle bilden aber die sehr bedeutende Minderheit, auch die pyämischen Zeichen fehlen oftmals, oft sind sie rudimentär und undeutlich. Am meisten Zutrauen scheinen die Schüttelfröste im spätern Verlaufe zu verdienen; dass sie aber auch nicht für die vorliegende Affektion pathognomonisch sind, zeigt eine Beobachtung von Schwartze, der Schüttelfröste bei einfacher Meningitis auftreten sah.

S. 803: Es sind neben Hirnabscess sehr viele Sinusthrombosen gefunden worden, welche während des Lebens durch deutliche Symptome sich nicht verriethen, während andre Fälle von reiner Thrombose eine Reihe unschwer zu deutender Erscheinungen veranlassten. Wir sind zur Ueberzeugung gekommen, dass die gleichzeitige Erkrankung von Hirnabscess und Thrombose nur in einer sehr kleinen Zahl von Fällen im Gebiete der Möglichkeit liegt. Der Verlauf dieser Fälle differirt wesentlich von dem oben kurz gezeichneten Bilde des typisch verlaufenden Hirnabscesses. Wesentliche ganz freie Remissionen sind im Verlaufe nicht zu erkennen, obwohl allerdings die Erscheinungen an Intensität auf- und abschwanken. Die Dauer erstreckt sich gewöhnlich auf einige Wochen, kann aber namentlich nach oben in bedeutenden, doch nicht scharf zu bezeichnenden Grenzen schwanken, weil der Beginn der Veränderungen nicht scharf markirt ist. Unter den Initialsymptomen spielen die Hauptrolle Schwindel und Kopfschmerz, der sich zu unerträglichen Graden steigern kann. Das Sensorium ist gewöhnlich, doch nicht hochgradig afficirt, zuweilen Somnolenz, hier und da transitorische Delirien sind nicht selten. Nebenher laufen die Symptome der lokalen Ohraffektionen. Gewöhnlich fängt der Kranke an zu fiebern und hier und da beobachtet man typische Schüttelfröste, welche während des ganzen Verlaufs aufzutreten im Stande sind. Nun können die Zeichen in 2 Richtungen auseinandergehn:

Entweder wiegen im weitern Verlaufe die Symptome des Hirnabscesses vor; es entwickelt sich ein anfangs schwankender, später mehr constant werdender, aber doch im Grossen und Ganzen progressiver Hirndruck, in den hinein sich die Herdsymptome flechten, sobald der Abscess oder die begleitende Encephalitis motorische Regionen erreicht. Allgemeine Convulsionen bezeichnen gewöhnlich die Nähe des Exitus.

Oder es erscheinen mehr die Zeichen der Thrombose der Sinus, neben Kopfschmerz einseitige Röthung und Lidschwellung, einseitiger Exophthalmus, einseitiges Oedem der Wange, der Schläfegegend, der Gegend um den Processus mastoides, ungleiche Füllung kleinerer peripherer Venen (Frontalvene, Vene am Processus mastoides), einseitige Injection der Conjunctiva, endlich die bekannten Erscheinungen an den Venen des Halses. Geringere Füllung der Jugularis externa, fühlbare Thrombose der Jugularis interna.

Schwartze (Die chirurgischen Krankheiten des Ohrs. 1885. S. 405): hält die Diagnose der Sinusphlebitis erst dann für sicher, wenn neben den Zeichen der metastasirenden Pyämie — unregelmässig wiederkehrenden Schüttelfrösten mit hohen Temperaturen, die schnell wieder bis auf normale

und subnormale Temperatur abfallen, und metastatischen Entzündungsherden in der Lunge und in den Gelenken (seltner in Milz, Leber, Nieren) — sich der bis in die Vena jugularis interna fortgesetzte Thrombus fühlen lässt, oder mindestens eine deutliche Schmerzhaftigkeit bei Druck längs dieser Vene nachweisbar ist.

Nach **Lancial** (De la thrombose des sinus de la dure-mère. Thèse de Paris. 1878, S. 80 f.)

ist die Sinusphlebitis sehr häufig mit Meningitis, Gross- und Kleinhirnabscess complicirt und deshalb die Diagnose so schwer, die schon bei der uncomplicirten Sinnsphlebitis nicht leicht ist. Besteht ein nicht entzündliches Oedem am Warzenfortsatz, eine Schwellung am Halse wie von einer Thrombose der Jugularvene, so ist die Diagnose viel sicherer; leider findet sich die Jugularthrombose, welche die directe Fortsetzung der Lateralsinusthrombose darstellt, nur ausnahmsweise. Auch sind nach Duplay (Archiv. de médecine) die Halsschwellungen längs der Jugularvene nicht pathognomonisch für Thrombose derselben. Manchmal ist die Diagnose unmöglich, zumal wenn die Anamnese fehlt. S. 83: Wenn eine alte Ohreiterung plötzlich cessirt, der Kopfschmerz sich steigert und auf der ohrkranken Seite beschränkt bleibt, wenn Schüttelfröste und Fieber kommen, muss man an intracranielle Complicationen denken, und da kommen Sinusphlebitis, Meningitis und Hirnabscess in Betracht. Fieber kommt bei Hirnabscess seltener vor und ist gewöhnlich nicht so hoch, Schüttelfröste und grosse Temperaturschwankungen sprechen für Sinusphlebitis. Nach Bergmann ist das rasche Auftreten und Sichverbreiten der Kopfschmerzen, das häufige Erbrechen, der rasche Uebergang der Erscheinungen von Hirnreizung in diejenigen der Hirnlähmung charakteristisch für Meningitis; dazu kommen Nackensteifigkeit und Zuckungen und Lähmungen der Muskeln, wenn die Meningitis auf das Rückenmark übergegangen ist. Der Hirnabscess macht nach Bergmann mehr Druckerscheinungen als die Sinusthrombose. L. schliesst die Diagnose mit folgenden Sätzen: es können sich drei Fälle als möglich einstellen:

„Pour résumer la question du diagnostic de la thrombose du sinus latéral, nous dirons que trois cas peuvent se présenter:

1) les symtômes sont caractéristiques, il s'agit d'une affection de l'oreille ayant déterminé des troubles cérébraux, il y a de l'oedème de la région mastoidienne et une thrombose de la jugulaire interne; le diagnostic est assuré;

2) les signes locaux font défaut, il n'existe que les manifestations auxquelles donnent lieux les trois formes cliniques de la maladie: le diagnostic est impossible;

3) il existe quelques signes locaux, et on peut penser à l'une des trois affections suivantes, la méningite, la thrombose du sinus ou l'abcès cérébralis: le diagnostic est douteux."

Die Arbeit von **Hawkins** (The diagnosis and treatement of the pyaemic complications of the ear disease. St. Thomas's Hosp. Reporter 1890):

war mir erst nach Abschluss meiner Statistik zugängig geworden; ich bringe deshalb hier einen kurzen Auszug aus derselben (S. 1171):

H. weist zuerst an 3 Krankheitsfällen mit Sektionen nach, dass Pyämie bei verschiednen Ohraffektionen mit und ohne Sinusphlebitis vorkommt. Im

1. Falle: Männlich, 24 Jahre, mit chronischer Otorrhoe rechts seit 7 Jahren, traten plötzlich Ohr- und Kopfschmerzen ein, dazu Schüttelfröste, später Symptome von metastatischer Pneumonie und Pleuritis. Tod am 26. Tage des subacuten Endstadiums. Sektion ergab Eiterung im Mittelohr und Warzenfortsatz, subduralen Abscess am Tegmen tympani, metastatische Abscesse in beiden Lungen. Gehirn, Gehirnhäute, Sinus und Felsenbein gesund. Im 2. Falle: Männlich, 24 Jahre, bestanden bronchitische Symptome, Ikterus, Delirien, Erbrechen, hohes Fieber, Ohrbluten von einer Granulation des rechten Ohrs. Tod am 12. Tage. Keine Neuritis optica. Sektion: Subdurale Abscesse am Tegmen tympani und an der hintern Felsenbeinwand communiciren durch eine runde Oeffnung in der Sinuswand mit dem Lateralsinus, der einen erweichten Thrombus enthält. Im 3. Falle: Knabe, 11 Jahre, links chronische Otorrhoe nach Masern im 5. Jahre — entstanden plötzlich Kopf- und Ohrschmerzen, Erbrechen, Schüttelfröste, nach 8 Tagen metastatische Lungenerscheinungen und sonst derselbe Verlauf wie in den vorhergehenden Fällen. Keine Stauungspapille. Sektion ergab: eitrig erweichten Thrombus im Lateralsinus, Subduralabscess daselbst, Caries des angrenzenden Felsenbeins, Entzündung im Warzenfortsatz.

Im 4. Falle kam es im Verlauf einer fieberhaften, nicht complicirten Mittelohreiterung mit Ausgang in Heilung nach Ohrausspülung und Chinin zu Frieren, 2 starken Schüttelfrösten und pyämischen Temperaturschwankungen.

Im 5. Falle schwanden Anfälle von Kopfschmerzen, Benommenheit, Fieber mit nachfolgendem Schweisse, und Erbrechen durch Ausspritzung einer Masse aus dem Ohre, die einen förmlichen Abdruck des Mittelohrs darstellte. Im 6. Falle schwanden bei einem Knaben von 12 Jahren mit weiter, trockner, persistenter Perforation des rechten Trommelfells Somnolenz, Schlafsucht und continuirliches Fieber nach Entleerung einer grossen Eitermenge.

Die Diagnose nach dem lokalen Ursprung der Pyämie ist in den Anfangsstadien schwierig; es empfiehlt sich, der Methode der „operative diagnosis", die Barker vor 2 Jahren in seiner Hunterian Lectures of the ear angegeben hat, schrittweise zu folgen. Bei Eiterretention im Mittelohr ist durch Paracentese des Trommelfells und Einspritzungen in's Ohr für genügenden Abfluss aus Mittelohr und Warzenfortsatz Sorge zu tragen. Zunehmende Schwellung am Warzenfortsatz, Nachlassen der Ohreiterung sprechen für Eiterverhaltung im Warzenforrtsatz, obwohl dieselbe auch ohne solche äussern Zeichen vorkommt. In diesen Fällen tritt sosort nach der Eröffnung des Antrum mastoideum eine wesentliche Besserung ein und ein grosser Temperaturabfall. Gehen die pyämischen und Hirnreizungssymptome nicht zurück, so würde der Tod zu befürchten sein. Es ist in solchen Fällen indicirt, nach den intracraniellen Complicationen der Pyämie zu suchen, das sind extradurale Abscesse, Hirnabscesse, Sinusphlebitis und die tödtliche Meningitis. Nach dem Vorschlage von Barker muss von der Operationsstelle am Warzenfortsatze aus die Dura mater blossgelegt und weithin vom Knochen abgelöst werden zur Untersuchung auf subdurale Abscesse am Lateralsinus und am Tegmen tympani. Horsley empfiehlt die Unterbindung der Jugularis (Clin. Soc. Trans. Vol. XIX) bei Pyämie mit Metastasen, um die Wiederkehr der letztern zu verhüten. Es entsteht oberhalb der Ligatur eine Venenthrombose, aber der übrige Kreislauf im Gehirn wird nicht dadurch unterbrochen. Trotzdem sprechen das Experiment und der praktische Erfolg für die Richtigkeit des Horsley'schen Vorschlags, zumal wenn der Sinus mit seinem eitrig erweichten Thrombus geöffnet, ausgeräumt und offen und antiseptisch behandelt wird: finally, it seems reasonable, that sinus and vein should le dealt with conjointly; there would le little use in meddling with one and leaving the other. Findet

sich neben dem subduralen Abscesse ein Thrombus im Lateralsinus, der bis in die Jugularis hineinreicht, so ist der Lateralsinus zu eröffnen und auszuräumen, und die Jugularis zu unterbinden. Dassebe dürfte sich empfehlen, wenn die Jugularis nicht mitbetheiligt ist, da man sich auf den Schutz des centralen Endes des Thrombus gegen eine Metastasirung nicht verlassen kann. Findet sich der Lateralsinus intakt („probably rare but certainly occuring"), so empfiehlt sich doch die Unterbindung der Jugularis, die in dem Falle von Arbuthnot Lane (Hawkin's Fall 7) so berechtigt war, um die Pforte der Infektion des Organismus zu verschliessen. Begründet wird der Vorschlag durch die bisherigen Misserfolge der nach der whole gratuated operative series Barker's ausgeführten therapeutischen Eingriffe, durch die mit der Jugularisunterbindung bisher erreichten positiven Resultate und die fatale Aussicht auf den tödtlichen Ausgang der Pyämie ohne diesen Eingriff.

Fall 8 ist diagnostisch interessant: er betrifft einen Patienten mit chronischer Mittelohreiterung, der an einem intercurrenten Typhus erkrankte.

Im 9. Falle fand sich neben einer rechtsseitigen chronischen Otorrhoe eine Thrombophlebitis des Sinus cavernosus im Anschluss an eine Caries des Felsenbeins.

Im 10. Falle wieder Pyämie mit Subduralabscess und basaler eitriger Meningitis complicirt. Weiblich, 10 Jahre, hatte chronische Otorrhoe seit Masern im 2. Jahre. Plötzlich Kopfschmerzen, später Nackensteifigkeit, weite Pupille, Neuritis optica, Strabismus divergens, Coma. Tod am 11. Tage. Sektion: perisinuöser Abscess communicirt durch eine runde Oeffnung in der Sinuswand mit dem Lateralsinus, der einen eitrig erweichten Thrombus enthält.

Noch schwieriger ist die Diagnose, wenn die Sinusphlebitis durch Hirnabscesse complicirt ist; manchmal treten die Symptome der letztern erst deutlich nach der Operation der erstern hervor.

Nach **Ballance** (On the removal of pyaemic thrombi from the Lateralsinus. The Lancet 1890. I. 17. Mai. S. 1057):

ist für Sinus-Pyämie die Gruppe folgender Symptome charakteristisch: 1: der chronische Verlauf eines Ohrleidens, länger als 1 Jahr; 2: der plötzliche Anfang der Erkrankung mit Ohr- und Kopfschmerzen, Erbrechen und Schüttelfrost; 3: die pyämischen Temperaturschwankungen; 4: täglich wiederkehrendes Erbrechen; 5: die täglich oder nach verschiednen Pausen wiederkehrenden Fröste; 6: das circumscripte Oedem und die Empfindlichkeit des Warzenfortsatzes und der V. jugularis interna in ihrem Verlaufe am Halse; 7: die Druckempfindlichkeit des hintern Randes des Warzentheils und nach hinten der Protuberantia occipitalis externa; 8: die Steifheit die Muskeln der Backen- und Nackenseite; und 9: die Neuritis optica.

Pitt (s. oben S. 21):

hat für Sinusphlebitis, Meningitis und Hirnabscess folgende Thesen aufgestellt. Die Sinusphlebitis entsteht 1) häufiger von der hintern Wand des Mittelohrs als von den Warzenfortsatzzellen her; 2) zumeist nach chronischer Otorrhoe; 3) plötzlich, mit Fieber, Schüttelfrösten, pyämischen Symptomen, Schmerzen im Hinterkopfe und Nacken; 4) deutliche Neuritis optica kann vorhanden sein; 5) multiple Lungenentzündungen sprechen für Sinusphlebitis; 6) die mittlere Durchschnittsdauer beträgt 3 Wochen, und der Tod erfolgt hauptsächlich durch Lungenembolien.

Bei der Meningitis ist 1) der Anfang plötzlich und der Verlauf

dauert gewöhnlich nicht 1 Woche; 2) die Temperatur zumeist gleichmässig hoch: Hauptklagen bilden die Kopfschmerzen, zuletzt Koma; bestehen 3) in $^1/_3$ der Fälle Nackenstarre und motorische Störungen, wie Zuckungen, Lähmungen, Convulsionen; ist 4) die Neuritis optica sehr selten; und sie ist selbst 5) die häufigste von den Complicationen.

Von den Hirnabscessen sind 1) Schläfenlappenabscesse bei weitem die häufigsten nach Ohreiterungen: Diese haben immer Entzündungen der angrenzenden Dura des Felsenbeins oder subdurale Abscesse daselbst neben sich; 2) kommt es selten zu Meningitis nach Durchbruch derselben; 3) sie sitzen in der Nähe des Felsenbeins; 4) Eiterretention gefährdet das Gehirn; 5) Warzenfortsatzaffektionen sind gewöhnlich complicirt mit Caries der hintern Felsenbeinwand und mit Erkrankungen der mittlern Schädelgrube; 6) Hirnabscesse fehlen bei ganz acuten Ohreiterungen; 7) der Anfang ihrer Symptome ist gewöhnlich ganz plötzlich; 8) Fröste, Fieber, Neuritis optica sind bei uncomplicirten Abscessen nur selten vorhanden; 9) die beiden charakteristischen Symptome derselben sind starker Kopfschmerz und Somnolenz; 10) Kleinhirnabscesse sind gewöhnlich mit Entzündung der Decke des Felsenbeins oder mit Sinusphlebitis complicirt.

Nach **Jacobson,** (Lehrbuch der Ohrenheilkunde 1893. S. 401) wird die otitische Pyämie und Septicämie nicht selten verkannt. Mitunter wird sie mit Abdominaltyphus verwechselt, insbesondere wenn der Allgemeinzustand des Patienten schwer beeinträchtigt ist, wenn Durchfälle, roseolaartiges Exanthem und Milztumor vorhanden sind. Gegen Typhus sprechen ein rascher Beginn, etwaige Schwellungen der Gelenke, Hautblutungen oder intermittirendes Fieber und septische Netzhauthämorrhagien. Mit einer Meningitis kann Pyo-Septicaemie um so leichter verwechselt werden, als sie mit dieser öfters combinirt ist. Ein starker Milztumor, etwaige Endocarditis und anderweitige septische Erscheinungen sprechen gegen die Annahme einer reinen Meningitis. Sodann kommt Verwechslung mit acuter Miliartuberkulose vor. Für letztere spricht das etwaige Auftreten von Miliartuberkeln in der Choroidea. Gegen die Verwechslung mit Intermittens schützt die Erfolglosigkeit des Chinins und die Beobachtung des weitern Verlaufs. —

Jansen (A. f. O. XXXV. S. 271):
hat in 5 Fällen einen perisinuosen Abscess in der hintern Schädelgrube aus folgenden örtlichen Symptomen vor der Operation diagnosticirt:

1) Knochenauftreibung, subperiostaler Abscess und Phlegmone hinter dem Warzenfortsatze am angrenzenden Theil des Occiput und am hintern Abschnitt des Warzenfortsatzes selbst;

2) Schmerz bei Druck und Perkussion an derselben Stelle auch ohne Schwellung, Infiltration oder Auftreibung; neben diesen lokalen Befunden

3) mehr oder weniger ausgeprägte Bewegungsbeschränkung des Kopfes, am charakteristischsten vielleicht um die sagittale, aber auch um die verticale und transversale Axe; Caput obstipum meist nach der kranken Seite hin. Ein nicht sehr grosser Abscess am Bulbus jugularis wird häufig keine andern Erscheinungen machen.

Phlegmone und subperiostaler Abscess an der oben skizzirten Lokalität können auch unabhängig von Pachymeningit. ext. purulent. durch Phlebitis des Emissar. mastoid. hervorgebracht werden, welche von Phlebothrombose des Si. transvers. fortgeleitet oder bei intaktem Sinus von erkrankten Knochen allein verursacht sein mag. Ferner wäre unter diese Symptome noch einzureihen

4) Intentions-Nystagmus beider Augen, vorwiegend nach der dem kranken Ohre entgegengesetzten Blickrichtung.

Nach **Macewen** (Pyogenic infective diseases of the brain and spinal cord meningitis abscess of brain infective sinus thrombosis. 1893. S. 267):

ist die Differentialdiagnose zwischen Sinusphlebitis, Hirnabscess und Meningitis möglich in uncomplicirten Fällen; sie können alle 3 freilich in einem Falle vorkommen. Meningitis schliesst sich häufig erst sekundär der Sinusphlebitis an, und treten Nackensteifigkeit und Muskelzuckungen auf. Die Symptome der Sinusphlebitis maskiren ferner die Symptome eines kleinen Hirnabscesses und einer partiellen Meningitis.

Nach **A. af Forselles** (Die durch eitrige Mittelohrentzündung verursachte Lateralsinusthrombose und deren operative Behandlung 1893. S. 86):

zerfällt die Diagnose in 2 Abtheilungen:

1) das Vorhandensein einer intracraniellen Erkrankung von inflammatorischer Art zu diagnosticiren, und 2) die Differentialdiagnose zwischen den verschiednen Formen von Meningitis, Hirnabscess, extraduralen Abscess und Sinusthrombose zu stellen.

I. Es wird im Allgemeinen nicht schwer halten, bei einem Fall von Sinusthrombose wenigstens das Vorhandensein einer intracraniellen Erkrankung inflammatorischer Art zu diagnosticiren, doch ist eine genaue Anamnese dazu erforderlich. Nur beim Uebersehn der bei andern Infectionskrankheiten im Allgemeinen nicht halbseitigen Kopfschmerzen und des Ohrenflusses, oder beim Sistiren des letztern kann eine Verwechslung mit andern Krankheiten in Frage kommen. Dazu gehören Typhus, Malaria, Miliartuberkulose und die septische Endocarditis. Eine Verwechslung mit Hirntumoren kann nicht gut in Frage kommen, da die febrilen Symptome bei denselben nicht zu finden sind.

a) Typhus. Die Prodrome mit unbestimmten Symptomen kommen bei beiden Krankheiten vor. Die Temperatur steigt beim Typhus langsam, bei der Sinusthrombose gewöhnlich ganz plötzlich. Am häufigsten kommen schon in der 1. Woche 1 oder mehrere Schüttelfröste vor, die wieder beim Typhus im Allgemeinen selten sind. Während die Temperaturschwankungen bei der Sinusthrombose sich auf mehrere Grad belaufen, beschränken sich die Morgenremissionen beim Typhus gewöhnlich auf weniger als 1 Grad. Fieberfreie Intervallen kommen bei ihm im Allgemeinen nicht vor. Der Puls ist beim Typhus meist weniger frequent, als man es nach der Höhe des Fiebers erwarten könnte; auch bei hohem Fieber werden selten über ca. 100—110 Schlag i. d. Min. beobachtet. Wenigstens ist während der Schüttelfröste der Puls bei der Sinusthrombose bedeutend frequenter. Während der Intervalle zwischen den Frösten ist aber kein so auffallender Unterschied der Pulsverhältnisse bemerkbar.

In der 2. Woche zeigen sich die Roseola typhosa, die bei der Sinusthrombose nicht vorkommen, ebensowenig als die Schmerzhaftigkeit der Cöcalgegend und das Jleocöcalgeräusch. Der aufgetriebne Bauch findet sich bei beiden Krankheiten, bei der Sinusthrombose jedoch seltner, und tritt derselbe dann erst in der 3. oder 4. Woche auf. Der Durchfall tritt, wenn er überhaupt vorkommt, bei der Sinusthrombose erst gegen Ende der Krank-

heit auf. Das bei letzterer Krankheit schon im Anfang auftretende Erbrechen ist beim Typhus nicht so häufig. Ebenso dürfte der Icterus bei letzterer Krankheit nur selten vorkommen. Dagegen ist die Vergrösserung der Milz für beide Krankheiten ein gemeinsames Symptom. Gemeinsame Symptome sind weiter das getrübte Sensorium, die grosse Abnahme der Kräfte und die Trockenheit der Zunge. Von grossem diagnostischen Werth ist der Nachweis der Typhusbacillen.

b) Malaria. Eine Verwechslung mit dem Febris intermittens kann wohl nur während der 1. Woche in Frage kommen. Die Frostschauer stellen sich bei dieser Krankheit regelmässig ein, was bei Sinusthrombose nur selten der Fall ist; doch sind auch bisweilen hier Fehldiagnosen gemacht worden.

Von der 2. Woche an dürfte jedoch in den meisten Fällen die Intermittens ausgeschlossen werden können. Jetzt treten nämlich die pyämischen Erscheinungen schon derartig in den Vordergrund, dass man nur bei grober Nachlässigkeit an Wechselfieber denken kann. Vielleicht dürfte hierbei die Untersuchung des Blutes auf Malariaplasmodien den Ausschlag geben können.

c) Miliartuberkulose. Schwerer ist es die Differentialdiagnose zwischen der Sinusthrombose und einer Krankheit mit so wechselndem Verlaufe wie die Miliartuberkulose zu stellen, besonders wenn eine Meningitis tuberculosa sich noch hinzugesellt. Bei beiden haben wir hohes unregelmässiges Fieber, Fröste und getrübtes Sensorium und falls noch Symptome vom Gehirn und den Gehirnnerven hinzutreten, so entsteht ein Krankheitsbild, welches dem Bilde der Sinusphlebitis sehr ähnlich ist. Der Nachweis von Tuberkelbacillen oder andern Bacillen im Blute oder von Choroidaltuberkeln muss in diesem Falle die Diagnose entscheiden.

d) Am schwersten hält es die Differentialdiagnose zwischen der Sinusthrombose und der septischen Endocarditis zu stellen, da bei letzterer ganz derselbe Symptomencomplex wie bei der Sinusthrombose zu finden ist. Am wichtigsten ist die Untersuchung des Auges, wo Blutungen der Netzhaut und der Conjunctiva auftreten können. In diesem Falle kann auch die Blutuntersuchung nichts nützen, indem beide Krankheiten durch dieselben Erreger verursacht werden können.

II. Wenn einmal das Vorhandensein einer intracraniellen Erkrankung in Folge von Ohreneiterung constatirt worden ist, kommt die Differentialdiagnose zwischen der Sinusthrombose, der Meningitis cerebrospinalis epidemica, tuberculosa, purulenta, dem Hirnabscess und dem extraduralen Abscesse in Frage. — Für die einzelnen Formen der Meningitis, die viele gemeinsame, von der Sinusthrombose abweichende Kennzeichen haben, sind einige Symptome und Verhältnisse besonders zu beachten.

a) Meningitis cerebrospinalis epidemica. Das Fieber steigt nach einem Initialfrost rasch und erreicht bald eine Höhe von 39°, die es selten überschreitet, wie es auch keinen remittenten Typus darbietet. Zu diesen Symptomen kommt noch Druckschmerz auf der Wirbelsäule. Bei der Meningitis epidemica sind Herpes und andere Affektionen der Haut häufig beobachtet worden. Da dieselbe gewöhnlich in Epidemien von geringerer oder grösserer Verbreitung und meistens nur bei Kindern auftritt, dürfte eine Verwechslung nur stattfinden, wenn Gehörstörungen hinzustossen.

b) Meningitis tuberculosa trifft man ebenfalls am häufigsten bei Kindern. Hier ist der Nachweis von hereditären Momenten und vorhandenen tuberkulösen Herden von Bedeutung; des weitern von Choroidaltuberkeln und wenn möglich von Tuberkelbacillen im Blute. Die Symptome sind im

Allgemeinen nicht so heftiger Art, wie bei den eitrigen Formen der Meningitis. Das Fieber ist unregelmässig, meistens nicht besonders hoch, wenn nicht Miliartuberkulose noch hinzutritt. Der Puls ist im Anfang verlangsamt, bis 40—60 Schläge i. d. Min., vor dem Tode ungewöhnlich beschleunigt. Die Respiration häufig unrythmisch.

c) Meningitis purulenta kommt in beinahe $^1/_8$ der Fälle von Sinusthrombose vor, kann aber natürlich auch für sich Folge der Mittelohreiterung sein. In diesem Falle müssen wir uns der oben für Meningitis überhaupt als charakteristisch angegebnen Symptome erinnern. Bei gleichzeitigem Vorkommen von Meningitis und Sinusthrombose haben wir folgende Verhältnisse gefunden, die in ausgedehnterem Masse für das Vorhandensein von Meningitis sprechen: Besonders heftige Kopfschmerzen, Krämpfe, Convulsionen, Lähmungen, verengte Pupillen, hyperästhetische und anästhetische Nervengebiete, Neuritis optica und besonders heftige Delirien. Die Temperaturschwankungen sind geringer und die Temperatur überhaupt höher.

2) Hirnabscess. Wenn nicht lokale Symptome mit Sicherheit auf das Vorhandensein der Sinusthrombose hindeuten würden, dürfte wohl die Differentialdiagnose zwischen den bisweilen acut verlaufenden Hirnabscessen und der Sinusthrombose unmöglich sein. — Das Fehlen der febrilen oder der für die Sinusthrombose charakteristischen lokalen Symptome spricht für den Hirnabscess. Von grosser Wichtigkeit sind weiter die bei den Hirnabscessen auftretenden Herdsymptome: Die verschiednen Lähmungen in verschiednen Richtungen, die motorische Aphasie bei Schädigung der 3. linken Stirnwindung; die Worttaubheit bei Schädigung der 1. Schläfenwindung; die Hemiopie und Taubheit bei Schädigung des Occipitallappens; die Herdsymptome des Kleinhirns sind Schwindel und Erbrechen.

3) Extraduraler Abscess. Da derselbe im Allgemeinen keine charakteristischen Symptome hat, so muss die Differentialdiagnose zwischen ihm und der Sinusthrombose auf die positiven Symptome der letztern basirt werden. Wenn diese fehlen, dürfte die Differentialdiagnose nicht möglich sein. Bei gleichzeitigem Auftreten von Extraduralabscess und Sinusthrombose ist die Diagnose des Erstern vor dem Eröffnen des Schädels unmöglich. — Ist einmal eine in Folge von Ohreiterung entstandne intracranielle Erkrankung diagnosticirt, so sind die bei der Sinusthrombose vorkommenden lokalen und allgemeinen Symptome so charakteristisch, dass das Vorhandensein dieser Krankheit wohl in den meisten Fällen schon in der 2. Woche diagnosticirt werden kann. Am schwersten ist die Differentialdiagnose zwischen ihr und den acut verlaufenden Hirn- und den extraduralen Abscessen. Die Erstern kommen jedoch verhältnissmässig selten vor, und ein diagnostischer Irrthum mit Rücksicht auf die Letztern könnte nur zum Eröffnen des extraduralen Abscesses führen. Das gleichzeitige Vorkommen mehrerer Hirnkrankheiten könnte wohl übersehen werden, aber ist wenigstens die Sinusthrombose diagnosticirt worden, so ist der Irrthum praktisch nicht von grosser Bedeutung. Er würde uns nur zu einem operativen Eingriff auffordern, der möglicherweise in einigen Fällen die Rettung des sonst sicher zum Untergang verurtheilten Kranken zur Folge haben könnte.

Koerner (Die otitischen Erkrankungen des Gehirns, der Hirnhäute und der Blutleiter. 1894. S. 59):

sagt in der Diagnose: Wenn die ursächliche Ohreiterung nicht übersehen worden ist, bietet die Diagnose der otitischen Sinusphlebitis in den ausgebildeten Fällen mit pyämischem Fieber, Metastasenbildung und namentlich mit fühlbarer Thrombose der Jugularis keine Schwierigkeiten. Wenn diese

Erscheinungen fehlen und das Fieber nicht die Kurve der Pyämie zeigt, ist die Diagnose unsicher oder unmöglich. Die wichtigsten Zeichen, auf welche sich die Diagnose stützt, sind die der Blutleiterverstopfung, der allgemeinen pyämischen Blutvergiftung und der embolischen Metastasen.

Die wichtigsten Erscheinungen der Pyämie sind das charakteristische Fieber und der Milztumor. Dazu kommen oft die Zeichen der Metastasenbildung in den Lungen. Metastasen in den grossen Drüsenorganen, im Gehirn, den Gelenken und der Muskulatur sind selten. Verwechslungen der Sinusphlebitis mit andern Erkrankungen sind häufig. Zunächst ist eine Verwechslung der Pyämie in Folge von Osteophlebitis im Schläfenbein ohne Mitbetheiligung des Sinus möglich. Verläuft die Sinusphlebitis ohne deutliche Zeichen der Blutleiterverstopfung und der pyämischen Allgemeininfektion und treten dabei cerebrale Erscheinungen in den Vordergrund, so sind Verwechslungen mit dem otitischen Hirnabscesse leicht. Bei Kindern macht die uncomplicirte Sinusphlebitis bisweilen nur meningitische Erscheinungen und ist in solchen Fällen nicht zu erkennen (Fall von Schwartze. A. f. O. VI. 221. Fall 2. Ballance Fall 3. und der operirte Fall von Schwartze). Wird die Ohreiterung übersehen, so kommen Verwechslungen mit Malaria und mit Typhus abdominalis vor.

S. 78: Die otitische Pyämie ohne Sinusphlebitis (Pyämie durch Osteophlebitis im Schläfenbeine) scheint viel seltner vorzukommen, als die otitische Pyämie durch Sinusphlebitis. Unter Pitt's Sektionen von 57 in Folge von Ohreiterungen verstorbenen findet sich kein hierher gehöriger Fall. Man muss jedoch berücksichtigen, dass die Sektionsstatistik für die Beurtheilung der Häufigkeit der Fälle hier nicht massgebend ist, weil die Krankheit oft spontan heilt und nicht selten durch Ausrottung des ursächlichen Eiterherdes im Schläfenbeine ihres gefährlichen Charakters entkleidet wird.

Pyämie ohne Sinusphlebitis entsteht durch Aufnahme von Eiter aus dem primären Herde im Ohre oder Schläfenbeine in den Kreislauf. Vermittelt wird dieser Vorgang durch die zahlreichen kleinen Knochenvenen, welche in die anliegenden Sinus und in Venen der Dura münden (Osteophlebitis), in einzelnen Fällen wohl auch durch die Vena auditiva interna und die Wasserleitungsvene.

Die ursächliche Erkrankung im Schläfenbeine kann in einer von der Paukenhöhle aus auf die Auskleidung der lufthaltigen Hohlräume des Knochens verbreiteten Schleimhauteiterung bestehen, die ohne erhebliche Einschmelzung oder Nekrotisirung von Knochensubstanz verläuft und nach dem spontanen Durchbruche des Eiters durch das Trommelfell oder nach der Entleerung durch die Paracentese heilt. In vielen, wahrscheinlich den meisten Fällen, handelt es sich jedoch um eine Erkrankung des Knochens, die sich äusserlich durch keine Zeichen zu verrathen braucht, z. B. Fälle von Eulenstein ref. A. f. O. 35. 124 und v. Wild ebenda 123 und in dem Falle von v. Wild lediglich durch die Lücke'sche Knochenperkussion entdeckt wurde (Z. f. O. B. 23).

Symptome: Die Allgemeinsymptome der otitischen Pyämie durch Osteophlebitis, insbesondere das Fieber gleichen in der Regel denen, welche bei Sinusphlebitis beobachtet werden. Bisweilen fehlen bei dem sonst charakteristischen pyämischen Fieber die Fröste (Hessler) Chauvel theilt Fälle mit, die in monatelang protrahirtem Verlaufe hohe Continua remittens, aber keine pyämische Kurve zeigten. Auch in dem Falle von v. Wild setzte die Krankheit mit hoher Continua ohne Fröste ein.

Auffällige und wichtige Unterschiede von der Pyämie durch Sinus-

phlebitis zeigen sich in der Art und Häufigkeit der Metastasen. Während bei der Sinusphlebitis embolische Metastasen häufig sind, kommen sie bei der Osteophlebitis-Pyämie seltner vor. Auch der Sitz der Metastasen ist in beiden Krankheiten nicht der gleiche. Während die Sinusphlebitis fast stets Metastasen in den Lungen und selten an andren Stellen setzt, sind bei der Osteophlebitis Lungenmetastasen sehr selten, Gelenk- und Muskelmetastasen aber viel häufiger als bei Sinusphlebitis. Dies erklärt sich dadurch, dass die in den Kreislauf gerathnen Mikroorganismen bei der Osteophlebitis nicht in grobe Thrombentheilchen gehüllt sind und deshalb die Lungen leicht passiren können, um dann irgendwo im Capillargebiete des grossen Kreislaufs festgehalten zu werden.

Die Gelenkmetastasen befinden sich besonders häufig in den Schulter- und Sternoclaviculargelenken. Sie führen entweder nur zu schmerzhaften Schwellungen, die nicht vereitern und spontan heilen (z. B. Z. f. O. 11, 31. Hecke A. f. O. 33, 141 Fall 1) oder zu serösen und eitrigen Ergüssen. Ferner finden sich Metastasen in Schleimbeuteln (z. B. A. f. O. 27, 291), in der Muskulatur, im Unterhautbindegewebe (schmerzhafte, in Eiterung übergehende Infiltrationen), in den Augen (Retinitis mit multiplen Netzhautblutungen A. f. O. 27, 291. Irido-Chorioditis, die zum Verluste des Auges führte. Blake. Transact. Americ. Otol. Soc. Vol. V. Part. I. 1892). Metastatische Pleuritis beobachten Kayser u. Schmiegelow (Z. f. O. 24, 137). Diese Pleuritiden sind selbständige Metastasen und nicht wie bei der Sinusphlebitis die Folge des Durchbruchs peripher sitzender Lungenabscesse.

Multiple Leberabscesse neben einem solitären Lungenabscesse beobachtete Burnett (Transact. Americ. Otol. Soc. Vol. III. Part. 2). Als Erreger der Metastasen wurden Streptococcen gefunden.

Diagnose. Wenn sich zu einer acuten Mittelohreiterung trotz ungehinderten Sekretabflusses hohes Fieber mit oder ohne Fröste gesellt, so ist die Annahme gerechtfertigt, dass es sich um Pyämie durch Osteophlebitis handelt. Kommen dazu Gelenk-, Schleimbeutel- oder Muskelmetastasen, so wird die Diagnose sicher. Ist die ursächliche Eiterung chronisch und kommt es zu Lungenabscessen, so handelt es sich wahrscheinlich um eine Sinusphlebitis, auch wenn keine sichern Zeichen der Verstopfung eines Sinus oder der Jugularis vorhanden sind. Wird die ursächliche Ohr- bezw. Knochenkrankheit übersehen, so kann sowohl die Osteophlebitis-, als die Sinusphlebitis-Pyämie mit Typhus und, wo Malaria häufig ist, mit dieser Krankheit verwechselt werden.

Sind die Temperatursprünge nicht gross und fehlen die Fröste, so ist die Verwechslung mit Typhus leicht. v. Troeltsch (A. f. O. 4, 132 Fall 9) beobachtete einen Typhus mit Ohreiterung, der für Pyämie gehalten worden war. Wiederholen sich bei Pyämie die Fröste in regelmässigen Intervallen, so täuschen sie leicht Malaria vor. v. Troeltsch (ebenda S. 121. Fall 6) hat einen solchen Fall unter dem Bilde der Quotidiana verlaufen sehn. Noch eher als die gewöhnlichen Malariaformen können die duplicirten, ante- oder postponirenden, die remittirenden und erratischen Intermittensfälle, ferner die mit schweren Cerebralerscheinungen verlaufende Febris perniciosa zu diagnostischen Irrthümern führen. Hier entscheidet die prompte Wirkung grosser Chiningaben für Malaria. Halbseitiger Kopfschmerz und Stauungspapille sprechen für Sinusphlebitis und gegen Typhus und Malaria.

Quincke (Ueber Hydrocephalus, Verhandlungen des Congresses für innere Medizin. X. 1891. S. 321 ff.) betonte, dass anatomische Forschung und Thierexperimente gezeigt haben, dass die Subarachnoidalräume des Hirns und Rückenmarks unter sich und mit den Hirnventrikeln continuirlich zusammenhängen, dass sich die Erscheinungen des Hirndrucks experimentell am besten durch Flüssigkeitseingiessungen von dem Subarachnoidalsacke der Cauda equina erzeugen lassen; und dass im Allgemeinen von der Lumbalpunktion eine Herabsetzung des Hirndrucks erwartet werden darf bei den acuten Drucksteigerungen. Die Indikation für die Ausführung der Lumbalpunktion wird sich am häufigsten bei Kindern ergeben und zwar sowohl bei der Meningealtuberkulose wie bei dem gutartigen acuten Hydrocephalus, der Leptomeningitis serosa simplex. Der Patient liegt auf der linken Seite mit stark nach vorn gebeugter Lendenwirbelsäule; bei starker Benommenheit, namentlich beim Kinde ist Narkose nicht erforderlich. Die Punktion geschieht mit einer dünnen Hohlnadel unterhalb des III und IV. Lendenwirbelbogens. Bei jüngern Kindern kann man etwa in der Mitte zwischen 2 Dornfortsätzen eingehen, wegen des starken Lig. interspinale sticht man aber besser einige Millimeter seitlich von der Mittellinie ein und richtet die Nadel so, dass sie an der Hinterfläche des Durasacks die Medianlinie trifft. Bei Erwachsenen und älteren Kindern sind die Dornfortsätze etwas nach abwärts gerichtet, sodass sie einen Theil des Zwischenbogenraums decken und man diesen am besten trifft, wenn man in der Höhe des untern Drittels des Dornfortsatzes und etwas seitlich davon in der eben beschriebenen Weise eingeht und die Nadel etwas nach aufwärts richtet. Uebrigens variiren bei Erwachsenen diese Dinge individuell. Etwas muss man sich bei der Punktion durch das Gefühl leiten lassen. Abtropfen der Flüssigkeit zeigt, dass man im Subarachnoidalraum ist. Bei Kindern muss die Nadel 2 cm tief, bei Erwachsenen 4—6 cm tief eingestochen werden. Das Rückenmark kann bei dem Stiche nicht getroffen werden. Bei Kindern liegen die Verhältnisse dadurch besonders günstig, dass der Querschnitt des Durasacks im Verhältniss zur Gesammtheit der Newenwurzeln sehr viel grösser ist, als beim Erwachsenen und häufig zwischen den gleichsam gescheitelt liegenden Wurzeln der beiden Seiten an dieser Stelle ein medialer, freier Reum von 5 mm Breite und mehr sich findet. Beim Erwachsenen, wo die Cauda equina ein viel dichteres Bündel bildet, dürfte Verletzung einer Wurzel leichter verkommen können; sie müsste dem gegenüber der grössern Gefahr des Hirndrucks in den Kauf genommen werden.

Lichtheim (Zur Diagnose der Meningitis. B. kl. W. 1895, No. 13) sieht in der Verwerthung der Punktion des Wirbelkanals für die Diagnose der eitrigen Meningitis die hauptsächliche praktische Bedeutung derselben, die hauptsächlich da zur Geltung kommt, wo es sich um die Operation eitriger Affektionen der Schädelhöhle handelt. So oft man vor der Entscheidung steht, ob ein diagnosticirter Hirnabscess, ob eine Sinusthrombose operirt werden soll, wird immer dem, der die Verantwortung der Entscheidung hat, die Frage einer complicirenden eitrigen Meningitis vorschweben. Ich weiss natürlich, dass wir viele Anhaltspunkte haben, die die Entscheidung im positiven, wie im negativen Sinne mehr oder minder sicher stellen. Aber in solchen Fällen ist alles, was die Sicherheit vergrössert, von der allergrössten Bedeutung, und ich bin der Ansicht, dass man niemals an eine solche Operation gehen sollte, ohne durch eine vorherige Punktion des Wirbelkanals die Intaktheit der Meningen festgestellt zu haben, und dass

man ebensowenig einen derartigen Angriff unterlassen sollte, weil man eine Meningitis vermuthet, ohne dass man diese Diagnose durch Untersuchung der Cerebrospinalflüssigkeit zur absoluten Sicherheit gebracht hat. Ich kann nicht verhehlen, dass ich bei den eitrigen Ohrmeningitiden eine nicht zu unterschätzende Beruhigung empfinde, wenn durch die Entleerung der eitrigen Cerebrospinalflüssigkeit die Diagnose bestätigt ist und ich nicht der Möglichkeit ausgesetzt bin, hinterher bei der Autopsie einen operirbaren Abscess zu finden.

Wenn ein Patient mit einer acuten Mittelohreiterung oder mit einer entzündlichen Steigerung seiner chronischen Ottorrhoe plötzlich die typischen Symptome der Pyämie: Schüttelfröste, Temperaturschwankungen und Metastasen hinzubekommt, ist die Diagnose otogene Pyämie ohne Schwierigkeit und ohne Zweifel. Der objective Befund im Ohre und die genaue Anamnese des Falles begründen den örtlichen und causalen Zusammenhang. Wenn die Ohreiterung aber nicht die rechte Berücksichtigung erhält, weil der Arzt den Kranken nicht direkt nach seinem Ohrleiden fragt, oder weil der Kranke dasselbe nicht für so wichtig oder im Zusammenhange mit den pyämischen Symptomen stehend erachtet, kann der causale Zusammenhang derselben mit der Pyämie vollständig übersehn werden. Es kann der Fall eintreten, dass der primäre Herd für die Pyämie in vita nicht zu finden ist. Ueber einen solchen Fall berichtet Clark:[1]) es bestanden im Leben die ausgesprochnen Symptome der Pyämie, ohne dass sich der primäre Herd für dieselbe hätte finden oder vermuthen lassen; bei der Sektion wurde eitrige Thrombose der rechten V. jugalaris interna bemerkt; nach Eröffnung der Schädelhöhle fand sich Thrombose und Eiterung des Sinus transversus, ferner ein septischer Herd im rechten Mittelohr und in den Zellen des Warzenfortsatzes. Die Erkrankung im Ohr hatte im Leben keinerlei Erscheinung gemacht.

Wenn nun die Anamnese fehlt, der Patient in einem somnolenten, typhösen Zustande zur Untersuchung gebracht wird, sodass er nicht befragt werden kann, ist die Diagnose schon schwieriger, und nur eine genaue Untersuchung des Falls und eine gewissenhafte Abwägung aller gefundnen Veränderungen wird die wahre Krankheit erkennen lassen und vor einer falschen Diagnose schützen. Aber die Symptome der Pyämie sind nicht immer typisch ausgeprägt und brauchen nicht vollständig vorhanden zu sein: Die Schüttelfröste wiederholen sich nur 1 oder 2 Mal und können selbst ganz fehlen, die Temperaturschwankungen können geringgradig bleiben, die Metastasen können ganz fehlen oder so leicht verlaufen, dass man eher an acuten Muskel- und Gelenkrheumatismus, als an otogene Pyämie denkt. Für solche Fälle bringt die Beobachtung des weitern Verlaufs der Krankheit Aufklärung und

[1]) Post mortem demonstration of a case of pyaemia following a latent otitis media. Med. News. 1895. 5 Januar. ref. Centralbl. f. klin. Med. 1895. Nr. 21.

Sicherheit für die Diagnose. In einem Falle hatte ein Patient nach einer acuten Angina tonsillaris eine acute Mittelohreiterung und acuten multiplen Gelenkrheumatismus bekommen mit starker Schwellung und heftigen Schmerzen in den Fuss-, Knie-, Hand- und Schultergelenken beiderseits. Das Trommelfell zeigte rechts eine kleine Perforation im vordern untern Quadranten und war in der hintern Hälfte vorgetrieben. Da hiernach sicher Eiterretention im Mittelohr bestand, machte ich die Paracentese in der untern Trommelfellhälfte. Aber trotz darauffolgender profuser Otorrhoe blieb das Fieber continuirlich zwischen 38,5 und 39,5°, und die Gelenkschmerzen gingen erst auf starke Dosen von Natron salicylicum zurück. Die seit Beginn der Erkrankung constatirten weichen Herzgeräusche nahmen an Intensität zu. Hier handelte es sich darnach um eine acute Mittelohreiterung und um einen gleichzeitigen acuten multiplen Gelenkrheumatismus nach einer acuten Angina tonsillaris. An einem 2. Falle hatte ein Patient bereits vor 2 Jahren einen acuten multiplen Gelenkrheumatismus überstanden und davon das systolische Herzgeräusch zurückbehalten. 4 Tage nach Schluss der Trommelfellperforation links bei einer acuten Mittelohreiterung entstanden plötzlich ein Schüttelfrost und zunehmende Schwellung und Schmerzen in beiden Füssen und Handgelenken, sodass Patient aus Analogie mit den frühern Schmerzen jetzt ein Recidiv des Gelenkrheumatismus zu haben glaubte. Bei wechselnder Temperatur, die einmal bis auf 39,8° stieg, verschlechterte sich das Gehör stetig und das Trommelfell wurde durch das gelb durchscheinende Schleimeiterexsudat immer mehr vorgewölbt. Ich machte die Paracentese, entleerte das Exsudat, und ohne dass eine stärkere Eiterung nachfolgte, sank die Temperatur sofort zur normalen Höhe herab und die Gelenkschmerzen liessen rasch nach. In diesem Falle hatte es sich nicht um einen multiplen Gelenkrheumatismus, sondern um eine einfache otogene Pyämie gehandelt.

Es kann so zu Verwechslung kommen mit: 1. Abdominaltyphus, 2. Miliartuberkulose, 3. acuter maligner Endocarditis, und 4. Malaria.

Die acute Miliartuberkulose entwickelt sich besonders bei Individuen, die der Lungenphthisis verdächtig sind, in den Entwicklungsjahren. Die vorhandne Mittelohreiterung ist entweder auf einen acuten Anfang zurückzuführen, oder hat von Anfang an wie so häufig bei Lungentuberkulose chronisch und schmerzlos begonnen. Verwechslungen derselben mit Typhus sind nach Rühle [1]) besonders in Fällen, die man erst später zu sehen bekommt, und wo die genauere Anamnese und Kenntniss des bisherigen Krankheitsverlaufs fehlen, unvermeidlich; ja es kann vorkommen, dass die bei Lebzeiten berechtigte Diagnose als falsche sich am Leichentische erweist. Liebermeister [2]) hatte noch niemals eine

[1]) Handbuch der speciellen Pathologie und Therapie von v. Ziemssen. 5. Band Rühle, Lungenschwindsucht und acute Miliartuberkulose: S. 143.

[2]) ebendort 2. Band. S. 191: Abdominaltyphus.

eigentliche Pyämie mit multiplen metastatischen Abscessen bei Abdominaltyphus gesehen. Bezold [1]) hatte acute Mittelohraffektionen in 4% und Mittelohreiterungen in 3,3% sämmtlicher Typhusfälle beobachtet, die gewöhnlich nach Ablauf der Allgemeinerscheinungen in der 4. und 5. Woche eintraten. Es kann sich dabei um 2 Möglichkeiten handeln. Ein Patient mit chronischer Otorrhoe bekommt einen Abdominaltyphus, oder ein Patient mit Abdominaltyphus bekommt sekundär eine acute Mittelohreiterung. Kommt ein solcher Fall erst in der 2. Hälfte des Typhus, und in soporösem Zustande in Behandlung, ist die Diagnose oft unmöglich. Je regulärer und typischer die Typhus-Temperatur verlaufen war, desto mehr zeigen Aenderungen derselben Complicationen an, und unter diesen nehmen Mittelohraffektionen einen ziemlich hohen Procentsatz ein. Ich hatte schon oben betont, dass die Differentialdiagnose zwischen otogener Pyämie und Abdominaltyphus die Autoren seit 1849 bis in die jüngste Zeit immer wieder beschäftigt hat. Ich habe in der folgenden Tabelle XXII (s. S. 420) die einzelnen Symptome dieser beiden Erkrankungen gegenübergestellt und weiter diejenigen der Miliartuberkulose und acuten Meningealtuberkulose (ohne Meningitis) angefügt. Manche Symptome sind geradezu charakteristisch für die eine Erkrankung, so die Schüttelfröste mit nachfolgendem Schweisse und die Metastasen für die Pyämie, der ganze Verlauf und die Temperaturkurve für den Abdominaltyphus, der hohe Puls und die schnelle Athmung bei fast negativem Befunde auf den Lungen für die Miliartuberkulose. Aber diese Symptome treten nicht immer so markant hervor. Andre und nicht wenige Symptome haben alle 3 Krankheiten mit einander gemein. Nur die rechte Abwägung der diagnostischen Dignität der verschiedenen Symptome bestimmt mit mehr oder weniger Sicherheit die Diagnose. Dieselbe wird absolut sicher durch die positiven Befunde der mikroskopischen und bacteriologischen Blutuntersuchung.

3. Acute maligne Endocarditis. Es ist zu unterscheiden zwischen derjenigen Form der malignen Endocarditis, die durch Metastase von einer otogenen Pyämie entsteht und derjenigen sekundären malignen Endocarditis, deren primärer Eiterherd nicht augenscheinlich klar ist (sogenannte occulte Pyämie). Bei der erstern Form haben die Symptome der otogenen Pyämie schon eine Zeitlang bestanden, die mehrmaligen Untersuchungen des Herzens hatten normale Töne ergeben, bis sich plötzlich endocarditische Erkrankungssymptome einstellten. Ich habe oben S. 235 6 solche Fälle aus der Literatur anführen können.

Bei der 2. Form, die hier in Betracht kommt, treten die Erscheinungen ebenfalls ganz plötzlich und stürmisch auf, mit einem oder mehreren Frösten, mit hohen Temperatursteigerungen bis auf 40° und 41°,

[1]) Ueber die Erkrankungen des Gehörorgans bei Ileotyphus. A. f. O. XXI. S. 8.

und raschem Abfall bis auf und unter die Norm mit starkem Collaps und schwerer Benommenheit. Die Frostanfälle sind das Zeichen einer frischen Einwanderung von inficirenden Mikrobien und von Embolien in die verschiedenen Körperorgane (Leyden's I. Gruppe der intermittirenden Frostanfälle). Die Athmung ist gesteigert, der Puls sehr erregt, schwankend, oft in keinem Verhältniss zur Höhe des Fiebers. Oft furibunde Delirien. Die Herzgeräusche sind im Entstehen und Wechsel zu verfolgen, der abhängt von der verschiednen Lagerung der Mikrobien auf den Herzklappen; sie können ganz verschwinden, wenn die Auflagerungen losgerissen und als Emboli in den Blutkreislauf fortgeschwemmt sind. Es kommt zu Metastasen in die Lungen, Nieren, Milz, Leber, Haut und in das Gehirn mit den bekannten Symptomen. Die Lähmungen nach Hirnembolien sind zumeist rechtsseitig, da die letztern in der linken Gehirnhälfte häufiger sind, sie gehen bekanntlich mehr oder weniger rasch, ganz oder theilweise zurück, weil sich ein collateraler Kreislauf bald ausgebildet hat; häufiger auch Aphasie. Fast regelmässig finden sich nach Litten (Charité-Annalen 3. Jahrg. S. 137 f.) Blutungen in der Retina in verschiedener Grösse, die durch Embolien in die Retinagefässe bedingt und nicht selten mit einfachen Blutungen in die Retina ohne Embolien verbunden sind. Gerade diese Retinablutungen unterscheiden die acute maligne Endocarditis von der sogenannten beningnen mykotischen Form und dem Ileotyphus, mit denen das klinische Bild sehr viel Aehnlichkeit besitzt. Schwer ist die Diagnose, wenn die klinischen Symptome am Herzen während des Lebens gering bleiben. Der Verlauf ist ein sehr verschiedener. Der Tod tritt gewöhnlich in den ersten 14 Tagen ein. Die Milz ist fast ausnahmslos als geschwollen zu fühlen. Sie ist eine rein bakterische Erkrankung, und Gilbert hat die Mikrobie der Endocardie aufgefunden, die durch Injection in's Blut eine Endocardie verursachen kann, ohne dass die Herzklappen vorher lädirt waren (s. Sée-Salomon, Klinik der Herzkrankheiten I. 1890. S. 21).

4. Malaria. Die Malariaerkrankungen sind bei uns durch Trockenlegung von Sümpfen, in deren Nähe Wechselfieber endemisch herrschte, und durch Eindämmen von Niederungen, die alljährlich überschwemmt wurden, immer seltner geworden und nur noch auf einige Gegenden beschränkt. Es könnte sich Jemand einer Malariainfection ausgesetzt und gleichzeitig eine Mittelohreiterung acquirirt haben; für diesen Fall käme die Differentialdiagnose zwischen otogener Pyämie und Malaria in Frage. Die Malariaerkrankung hat einen ganz bestimmten Typus des Verlaufs. Auf das 1., das Froststadium von $^1/_2$—2 Stunden Dauer folgt im allmählichen Übergang das 2., das Hitzestadium, in welchem die Temperatur schon vom Froststadium an rasch über 40° und 41° steigt und das durchschnittlich 3—4 Stunden dauert, und zuletzt das 3., das Schweissstadium, das längste von allen dreien, in welchem gewöhn-

Tabelle XXII.

Symptome.	Otogene Pyämie.	Abdominaltyphus.	Acute Miliar- und Hirnhauttuberkulose.
Anfang	plötzlich, mit starken Kopferscheinungen: Schwindel, Erbrechen, Kopfschmerzen.	mit sich steigernden Prodromalerscheinungen, Störungen des Allgemeinbefindens, nur selten (Liebermeister) mit Schüttelfrost und 40°.	plötzliche Verschlimmerung des alten Bronchialkatarrhs, mit dumpfem Kopfschmerz und Abgeschlagenheit.
Ohrlaufen	immer voraufgegangen.	zufällige Complication, erst in der 4., 5. Woche hinzugekommen.	eine Complication der Lungentuberkulose.
Schüttelfröste	häufig wiederkehrend, nach verschieden langen Zwischenräumen, mit nachfolgendem Schweisse.	selten.	manchmal anfangs 1 Frost, im Verlaufe öfters Frösteln.
Temperatur	stark schwankend, atypisch, über 41° gehend; öfters subnormal.	nach Wunderlich intermittirend, langsam ansteigend und fallend später, nicht 1° überschreitend, Fieberpausen selten.	anfangs mittelhohe Continua, später hektisch, zuletzt subnormal, oft wie bei Abdominaltyphus.
Allgemeinsymptome	intensiver auf ohrkranke Seite beschränkt.	gleichmässig auf ganzem Kopf.	gleichmässig auf Kopf und Brust.
Sensorium	zumeist nicht beeinflusst in reinen Fällen, Störungen desselben folgen auf Kopfschmerzen, wechselnd mit oder nach Delirien.	wird Ende der 1. Woche zunehmend gestört, später mussitirend, verbunden mit Anfällen von Delirien; Flockenlesen.	nur leichte Delirien, später Sopor und Koma.
Kopfschmerzen	heftig, einseitig, wechselnd, nahe an Ohr- und Hinterhauptgegend; steigert sich bei Druck am Halse (Macewen).	gleichmässig, ohne Wechsel, im ganzen Kopfe.	dumpf, wechselnd, beiderseits gleich.
Erbrechen	häufig, öfters wiederkehrend mit den übrigen Hirnreizungserscheinungen.	selten.	manchmal, besonders bei Meningealtuberkulose.
Delirien	häufig, wechselnd, wie und mit den übrigen Hirnreizungserscheinungen, öfters furibund, bei Kindern zu Convulsionen gesteigert.	mehr bland, manchmal furibund.	besonders kei Meningealtuberkulose.
Lungensymptome	rasch vorübergehend, kaum nachzuweisen, schwankend zwischen Bronchitis, metastatischen Abscessen mit Pleuritis und Pyopneumothorax.	zumeist doppelseitig, bronchitisch, in den hintern untern Abschnitten.	Athmung unverhältnissmässig beschleunigt, bis zur Orthopnoe gesteigert, dabei normales Athmen oder etwas Rasseln.

Metastasen	besonders häufig in den Lungen, ebenso selten in der Leber; in allen Körperorganen.	nicht vorhanden.	nicht vorhanden.
Appetit	anfangs zumeist gut, dann ohne solchen.	gering.	gering.
Zunge	in leichten Fällen nicht belegt.	trocken, russig belegt, zitternd vorgestreckt.	bleibt zumeist feucht.
Puls	hart, voll; vermehrt bei Schüttelfrösten und Fieber; unverhältnissmässig hoch im septischen Wohlbefinden.	hart und voll, später weich, dicrotisch, 80—100, parallel der Temperaturhöhe.	unverhältnissmässig hoch: 120—150, dabei weich und klein.
Verlauf	ganz unregelmässig an Intensität der Erscheinungen und in der Dauer.	mit charakteristischem Temperaturverlaufe in 3—4 Wochen.	unregelmässig, in 2—3 Wochen.
Bauch	seltner, erst nach der 2. Woche aufgetrieben.	häufig in der 2. Woche aufgetrieben.	nicht besonders aufgetrieben.
Roseolen	fehlen; dafür erhabne rothe, nicht auf Druck verschwindende, empfindliche Hautflecke, die wechselnd kommen und Hautverfärbung durchmachen.	charakteristisch, in 2. Woche, besonders an unterer Brust- und Bauchgegend, nicht druckempfindlich, ohne Stigma zu hinterlassen, öfters erhaben.	fehlen.
Diarrhoe	in schwereren Formen, gegen das Ende, dann wässrig, profus, fötid.	charakteristischer erbsenbrühähnlicher Typhusstuhl.	nur bei gleichzeitiger Darmtuberkulose.
Bauchschmerz	öfters über Leber und Milz bei Metastasen.	Ileocöcalschmerz in der 2. Woche.	fehlt zumeist.
Milz	fast ausnahmlos vergrössert und palpabel.	constant geschwollen und palpabel.	in der Regel mässig geschwollen.
Ikterus	häufig, in leichtern Fällen nicht sicher.	selten.	selten.
Tod	im Koma, durch Lungenembolien zumeist.	im Koma, durch Herzschwäche.	im Koma, oder Collaps, durch Lungen- oder Hirnlähmung.
Neuritis optica	manchmal sehr deutlich vorhanden, selten septische Netzhauthämorrhagien.	nicht vorhanden.	nicht vorhanden, öfters Choroidaltuberkel nachzuweisen.
Blutuntersuchung	ergibt, wenn positiv, verschiedne Mikroorganismenarten (Streptokokken, Staphylokokken).	stets nur Typhusbacillen.	öfters Tuberkelbacillen.

lich Apyrexie erreicht wird. Der Kopfschmerz besteht schon im 1. Stadium, vermehrt sich im 2. und verschwindet mit dem 3. vollkommen, wenn die Patienten aus einem wohlthuenden Schlafe zwar matt, aber mit relativem Wohlbefinden erwachen. Unregelmässigkeiten in der Aufeinanderfolge dieser Fröste sprechen für Pyämie, ebenso Befunde von Eiterverhaltung im Mittelohre. Absolut beweisend für Pyämie sind die Metastasen, für Malaria der Nachweis der zuerst von Laveran 1880 gefundenen Malariaparasiten im Blute, die nur bei ganz frischer Infektion, also während der ersten Krankheitstage, manchmal vermisst werden (Mannaberg, Die Malaria-Parasiten 1893. S. 149), und der Erfolg des Chinins. Während Pyämie durch Chinin selbst in grossen Dosen nicht beeinflusst wird, wird Malaria durch dasselbe absolut sicher geheilt, indem die Malariaparasiten ihren Nucleolus verlieren und nekrotisch zu Grunde gehen.

In den bisherigen Fällen ist immer festgestellt, dass die primäre Mittelohreiterung die sekundären pyämischen Erscheinungen bedingt hatte, aber darüber, ob die Resorption der pyogenen Mikroorganismen aus den Mittelohrhöhlen direct, oder aus den sich entzündeten Venen des Felsenbeinknochens oder jenseits desselben von einem eitrig erweichten Sinusthrombus stattfindet, ist nichts gesagt damit. Wenn bei einer Mittelohreiterung mit pyämischen Symptomen eine Eiterretention durch Paracentese des Trommelfells, oder bei zu kleiner Oeffnung desselben durch Erweiterung derselben behoben wird, oder bei grossen Polypen, die dem Gehörgang verlegen, durch Abschnürung derselben mit der Schlinge, und die pyämischen Symptome sofort verschwinden und nicht wiederkehren, so ist man nach dem Grundsatze: ex post ergo propter hoc zu schliessen berechtigt, dass die Resorption der Pyämie-Mikroorganismen direct in der Mittelohrhöhle stattgefunden hatte. Dasselbe gilt von der Warzenfortsatzhöhle, wenn nach Aufmeisslung des Antrum mastoideum die pyämischen Symptome coupirt sind, und subjective und objective Erleichterung definitiv eingetreten ist. Schwartze (A. f. O. II. S. 36) betonte zuerst 1867 bei einem Falle, dass der wahrscheinlichste Ursprung des Lungenembolus die mit käsig eingedicktem Eiter erfüllten diploëtischen Räume in der Umgebung der Paukenhöhle waren. In andern Fällen hatte die Punction des Sinus transversus ein negatives Resultat ergeben und damit erwiesen, dass otogene metastatische Pyämie auch ohne Thrombophlebitis desselben bestehen kann. 1876 hatte Derselbe (A. f. O. X. S. 193) für den hier beschriebnen Fall die Resorption des in den pneumatischen Knochenzellen des Warzenfortsatzes aufgesammelten infectiösen Eiters, begünstigt durch den anfänglich beim Ausspülen in Anwendung gezogenen starken Druck und die Schwierigkeit der Sekretentfernung aus der engen sinuösen Wunde überhaupt angenommen. Auch Politzer[1]) hat hervorgehoben, dass Fälle von Mittelohr-

[1]) Lehrbuch der Ohrenheilkunde. 2. Aufl. 1887. S. 377.

eiterung mit pyämischen Symptomen, Metastasen in Gelenken und Lungen und selbst Schmerzhaftigkeit längs der Vena jugularis interna nicht ohne weiteres als Sinusthrombosen gedeutet werden dürfen, weil ein ähnlicher Symptomencomplex ohne Sinusaffection auch durch unmittelbare Aufnahme septischer Bestandtheile aus den Räumen des Schläfebeins in den Kreislauf hervorgerufen werden kann. Das sind die günstigsten Fälle für die Heilung der otogenen Pyämie.

In andern Fällen findet die Resorption der Pyämie-Mikroorganismen aus den eitrig entzündeten Venen statt, die das Felsenbein in verschiedner Zahl und Grösse nach aussen und innen nach den Hirnsinus zu durchziehen, ohne dass es zur Erkrankung der letztern kommt. Lebert (l. c. 1856) erwähnt die Phlebitis der Knochenvenen als Zwischenglied zwischen der otogenen Pyämie und der Ohreiterung nicht und kennt nur die Pyämie durch Sinusphlebitis und als Zwischenglied nur die Fortflanzung der Eiterung, der Caries und des Zerfalls vom Mittelohr auf den Sinus. Schon Weill 1858, Lancereaux 1862 u. A. sprechen sich dahin aus, dass die Thrombose der Hirnsinus durch thrombophlebitische Prozesse in den kleinen Venen aus dem primären, cariös entzündeten Herde im Ohre fortgeleitet wird. Molthan betont bereits in demselben Jahre die Häufigkeit der Coincidenz der subduralen Abscesse im Sulcus transversus. Lidell (l. c.) betont 1874 im Anschluss an den Fall Dickinson, in welchem die Sinusphlebitis deutlich durch ein phlebitisch verändertes Knochengefäss aus den nicht cariösen Warzenfortsatz fortgeleitet worden war, die Häufigkeit und Möglichkeit der otogenen Sinusphlebitis durch Fortleitung phlebitischer Prozesse in den Knochengefässen, die vom Ohre nach dem Hirnsinus ziehen, wobei gerade das Fehlen von Caries des Felsenbeins wesentlich ist. Nach Schwartze [1]) kann sich die metastatische Pyämie direct entwickeln, ohne die Vermittlung einer Sinusthrombose oder Sinusphlebitis. Die Pyämie nimmt dann ihren Ausgang von dem Bulbus der Vena jugularis oder den diploetischen Knochenvenen im Schläfenbein (1867). Nach Steinbrügge [2]) nehmen die kleineren Knochenvenen des Felsenbeins Infektionsträger auf und bilden Thromben, deren Bruchstücke, wenngleich selten, in den allgemeinen Blutstrom gelangen. St. bezeichnet diesen Vorgang direct als Osteophlebitis. Auch Bing [3]) lehrt, dass manchmal Infektionskeime (Streptokokken) schon direct von den Venen des Schläfenbeins aufgenommen, in den Kreislauf gelangen und metastatische Entzündung verschiedener Organe und Gewebe bedingen (Pyämie). Hawkins (s. oben) hatte 1890 an 3 Fällen durch die Sektion den Beweis erbracht, dass es eine otogene Pyämie ohne Sinusphlebitis gibt. Neuerdings hat Koerner [4]) diese otitische Pyämie ohne

[1]) Die chirurgischen Krankheiten des Ohrs. 1885. S. 402.
[2]) Die Pathologische Anatomie des Ohrs. 1889. S. 74.
[3]) Vorlesungen über Ohrenheilkunde. 1890. S. 181.
[4]) Die otitischen Erkrankungen des Gehirns u. s. w. 1894. S. 78.

Sinusphlebitis getrennt abgehandelt von der Pyämie nach Sinusphlebitis und die Differentialdiagnose zwischen beiden Affektionen S. 81 dahin zusammengefasst: „Wenn sich zu einer acuten Mittelohreiterung trotz ungehinderten Sekretabflusses hohes Fieber mit oder ohne Fröste gesellt, so ist die Annahme gerechtfertigt, dass es sich um Pyämie durch Osteophlebitis handle. Kommen dazu Gelenk-, Schleimbeutel- oder Muskelmetastasen, so wird die Diagnose sicher. Ist die ursächliche Eiterung chronisch und kommt es zu Lungenabscessen, so handelt es sich wahrscheinlich um eine Sinusphlebitis, auch wenn keine sichern Zeichen der Verstopfung eines Sinus oder der Jugularis vorhanden sind.“ Ich will auf die einzelnen Befunde dieser Beweisführung auf Grund des hier vorliegenden casuistischen Materials eingehen, wie ich es bereits A. f. O. XXXVIII. S. 13 gethan habe.

Die Fälle meiner Abtheilung I sind sämmtlich geheilt und weiter ohne hervortretende cerebrale Reizungserscheinungen verlaufen, dass ich wohl annehmen darf, dass es sich bei ihnen um Pyämie ohne Sinusphlebitis gehandelt hat. In diesen 60 Fällen waren 33, also 55% acut, und 27, also 45% chronisch verlaufen. Von 47 Fällen der Abtheilung II, in denen die Sinusphlebitis operativ behandelt worden war, sind 9, also 19,2% acut, und 33, also 80,8% chronisch verlaufen. Von den 255 Fällen der Abtheilung III, tödtliche Pyämie mit Sinusphlebitis sind 64, also 25% acut und 191, also 75% chronisch verlaufende Otitiden.

Koerner sagt ferner: ein wichtiges Zeichen für Sinusphlebitis-Pyämie sind die Metastasenbildungen in den Lungen, während diejenigen in den grossen Drüsenorganen, den Gelenken, dem Gehirn, den Schleimbeuteln, den Muskeln selten sind.

Ich habe auf S. 329 in gleichem Sinne constatirt, dass bei der Pyämie nach Sinusphlebitis die Metastasen in den Lungen allein sehr häufig vorkommen, dass sie wesentlich häufiger sind als die Metastasen in den andern Organen, und dass sie selten fehlen; — ferner dass bei der einfachen otogenen Pyämie die Metastasen in den Lungen allein sehr selten vorkommen, dass sie viel weniger vorkommen als die Metastasen in den andern Organen, und dass sie sehr häufig fehlen. In den Fällen der Abtheilung III A. ist die Diagnose der Metastasen durch die Sektion bestätigt und so das numerische Verhältniss derselben absolut festgestellt. Es fanden sich bei dieser Form der Sinusphlebitis-Pyämie doch nur 195 Metastasen in den Lungen gegenüber 167 Metastasen in den andern Organen zusammen. Ferner waren in 163 Fällen die Lungen 17 Mal frei von Metastasen; 95 Mal fanden sich Metastasen nur in den Lungen und 41 Mal in den Lungen und andern Organen zusammen. Dem gegenüber fanden sich in den 41 Fällen von einfacher otogener Pyämie (I A.) 16 Lungenmetastasen gegenüber 74 Metastasen in den andern Organen; und in 37 geheilten Fällen waren 18 Mal Metastasen in den Lungen und 19 Mal keine solchen gefunden worden. Die Dia-

gnose der Metastasen in den Fällen der Abtheilung I A., die zur Heilung gekommen sind, ist nur eine klinische und deshalb nicht absolut zuverlässige. Es war schon Hüter bekannt, wie leicht Lungenmetastasen auch dem geübtesten Perkussor und Auskultator entgehen. Ich habe schon oben auseinander gesetzt, wie durch die lokalen Verhältnisse die Lage der Metastasen in den Lungen, durch den raschen klinischen Verlauf und die Geringfügigkeit der Störungen in der Athmung der Diagnosenstellung so grosse Schwierigkeiten und dadurch so leicht Täuschungen erwachsen. Ausschlaggebend bleibt hierfür, dass auch in der Abtheilung III A. Metastasen in den Lungen und den grossen Drüsenorganen durch die Sektion nachgewiesen worden sind, die klinisch ganz symptomenlos verlaufen und deshalb nicht diagnosticirt worden waren. Wir müssen auf Grund dieser Verhältnisse annehmen, dass metastatische Entzündungen in den Lungen bei der einfachen otogenen Pyämie doch viel häufiger vorkommen, als sie bis jetzt zu diagnosticiren gewesen sind. Es bleibt gefährlich, auf solche unsichre Fundamente die Differentialdiagnose zu gründen.

Ferner sind nach Koerner die Metastasen bei der Sinusphlebitis häufig und bei der Osteophlebitis seltner. Ich fand in 259 Fällen von Sinusphlebitis-Pyämie mit Sektion in 171 Fällen Metastasen und in 88 keine solchen; und von 64 Fällen von geheilter Pyämie 41 Fälle mit, und 23 ohne Metastasen. Die metastatische Pyämie ist darnach bei Mittelohreiterung noch ein Mal so häufig als die nicht metastatische, sowohl bei der Pyämie mit als auch ohne Sinusphlebitis.

Die von Koerner angeführten Differentialsymptome sind zwar vorhanden, aber doch nicht so bedeutend und nicht so charakteristisch, dass sie für die Differentialdiagnose der otogenen Pyämie mit und ohne Sinusphlebitis mit einiger Sicherheit verwerthet werden könnten.

Die Verschiedenartigkeit der Fälle in der Abtheilung I je nach den Symptomen und dem Verlaufe bietet Anhaltspunkte genug, um die Differentialdiagnose zwischen der einfachen otogenen Resorptionspyämie und der otogenen Osteophlebitispyämie ausreichend abzugrenzen.

Die einfache otogene Pyämie infolge directer Eiterresorption aus den Räumen des Mittelohrs und des Warzenfortsatzes ist dann zu diagnosticiren, wenn

1. durch Behebung der Eiterretention in den genannten Räumen bei einfacher Mittelohrschleimhauteiterung durch Paracentese des Trommelfells, durch Entfernung von den Gehörgang obturirenden oder die Trommelfellöffnung verlegenden Ohrpolypen, durch Aufmeisslung des Antrum mastoideum, durch vollständige Entfernung von Cholesteatommassen die bisherigen pyämischen Symptome coupirt werden.

2. bei der einfachen Mittelohreiterung ohne Eiterretention im Ohr nach der Weigert'schen Angabe nur Mikroorganismen in's Blut ge-

langen. Typen dieser Form von Pyämie sind die Fälle von Fraenkel (III A. 164—166).

Die einfache otogene Osteophlebitispyämie ist dann zu diagnosticiren, wenn

1. in den Mittelohrhöhlen keine Eiterverhaltung anzunehmen ist. Ist die Trommelfellöffnung gross, die Eitersekretion gering, besteht keine entzündliche Verschwellung im Mittelohre mehr, so müssen die noch fortbestehenden oder etwa plötzlich auftretenden pyämischen Symptome als Folgen osteophlebitischer Prozesse angesehen werden. Typen dieser Art würden die Fälle von v. Wild (I A. 32) und von mir (I A. 40) sein.

2. nach Eiterentleerung aus Mittelohr und Warzenfortsatz durch Paracentese des Trommelfells und Aufmeisslung des Antrnm mastoideum die Eiterverhaltung daselbst sicher behoben ist und nach verschieden langer Zeit die pyämischen Symptome von Neuem eintreten. Hierher gehören aus der Abtheilung I A. 16 Fälle und aus der Abtheilung I B. 8 Fälle: I A. 2. 9. 14. 16. 17. 20. 21. 22. 26. 27. 28. 29. 31. 34. 37. 41. — I B. 2. 3. 5. 11. 13. 14. 18. 23.

3. durch nachträgliche Entfernung des osteophlebitisch und cariös afficirten Felsenbeinknochens und durch Entleerung eines subduralen Abscesses die Pyämie sofort coupirt wird. Ein Typus dieser Form von Pyämie ist der Fall von Hoffmann (I A. 13).

4. keine lokalen Symptome vorhanden sind, welche für eine Thrombophlebitis eines Hirnsinus oder der Jugularvene sprechen.

5. Negativer Befund nach Punction des Lateralsinus spricht für Osteophlebitispyämie.

Wie häufig diese beiden Formen der einfachen otogenen Pyämie vorkommen, darüber lässt sich nichts Bestimmtes sagen. Im Allgemeinen bin ich überzeugt, dass die erste Form durch einfache Resorption von Eiter aus den Mittelohrräumen nach Eiterretention daselbst viel häufiger besteht, als sie casuistisch bekannt geworden ist. Die pyämischen Temperaturschwankungen gehen so rasch vorüber, dass sie dem Arzte bei poliklinischer Behandlung des Falles ganz entgehn, oder sie werden für zu wenig wissenschaftlich interessant und der Veröffentlichung nicht für werth erachtet. Der Patient sieht in den pyämischen Frösten, die etwa im Verlaufe seiner sogenannten Erkältungskrankheit auftreten, nichts Besonderes und erwähnt sie gar nicht. Die Hauptursache der Pyämie, Eiterverhaltung in den Mittelohrhöhlen kommt aber oft genug vor, sodass die Gelegenheit zur Eiterresorption hinreichend gegeben ist.

Der gewöhnliche Ausgang dieser beiden Formen der einfachen otogenen Pyämie ist der in Heilung. Ich habe aber oben S. 277—279 10 Fälle von Pyämie aufgeführt, in denen der Tod erfolgt ist, und die Sektion das Freisein der Hirnsinus von thrombophlebitischen Prozessen bestätigt hat. Der Tod war in diesen Fällen eingetreten: 5 Mal durch

metastatische pleuropneumonische Prozesse (III A. 48. 58. 98. 100. 158), je 2 Mal durch Collaps nach den pyämischen Temperatursteigerungen (III A. 61. 81), und durch metastatische Dermatomyositis (III A. 164. 165) und je 1 Mal durch metastatischen Milzabscess (III A. 166) und durch die septicopyämische Allgemeininfection (III A. 167). In diesen Fällen konnte ein wesentlicher Unterschied im Verlaufe von denjenigen der otogenen Pyämie nach Sinusphlebitis nicht constatirt werden.

Bennet [1]) hat in der folgenden Tabelle XXIII die Symptome der acuten Warzenfortsatzeiterung und der Thrombophlebitis des Lateral-

Tabelle XXIII.

Symptome.	Acute Eiterung im Warzenfortsatz.	Thrombophlebitis im Sinus lateralis.
Mittelohrerkrankg.	vorhanden.	vorhanden.
Ohreiterung	hört gewöhnlich plötzlich beim Anfang auf, kann aber bald wiederkommen.	hört gewöhnlich ganz auf.
Empfindlichkeit	sehr deutlich in der Mitte des Warzenfortsatzes, dicht hinter der Ohrmuschel.	circumscript über der Stelle des Foramen mastoideum („post mastoid." tenderness), und hinter dem Unterkieferwinkel hinunter über der V. jugularis interna.
Schwellung	über dem ganzen Warzenfortsatz.	nur über der Stelle des Foramen mastoid. in verschiedner Ausdehnung vorhanden, die Schwellung über der ganzen Warzenfortsatzfläche fehlt.
Oedem	vorhanden.	vorhanden.
Schüttelfröste	vorhanden.	vorhanden, häufig verbunden mit Erbrechen.
Puls	ruhig und eher hart.	wechselnd zwischen 60 und 80, leicht zusammendrückbar.
Temperatur	grosse Morgen- und Abendschwankung; hektisches Fieber.	gleichförmig hoch: pyämische Temperatur.
Photophobie	unbestimmt.	anfangs vorhanden; später Reaktion auf Lichteinfall.
Stauungspapille	fehlt.	kann vorhanden sein, kann fehlen.
Sensorium	benommen, Neigung zu Reizbarkeit.	Neigung zu Somnolenz; rasch übergehend in Koma.
Gesichtsausdruck	geröthet oder blass.	abgespannt.
Schwindel	seltner, vorübergehend vorhanden.	häufiger und anhaltend vorkommend.
Erbrechen	viel seltner als Kopfschmerzen.	ebenso häufig als Kopfschmerzen.
Kopfschmerzen	öfters vorhanden, zugleich mit Ohrschmerzen, schwinden mit Nachlass der Entzündung und Eiterverhaltung.	regelmässig vorhanden, mehr über die Kopfseite besonders nach Hinterkopf ausgebreitet, öfters sehr stark, unabhängig vom Befunde im Ohre.

[1]) The diagnosis and treatment of thrombus of the lateral sinus in connexion with ear disease. The Lancet 1893 Vol. II. 9 Septbr. S. 620.

sinus gegenübergestellt. Nach Bennet fehlt die Stauungspapille bei acuter Warzenfortsatzeiterung. Das ist nicht richtig. Ich habe oben das Vorkommen derselben bei der Warzenfortsatzeiterung auf Grund des statistischen Materials betont, und unter den Fällen meiner Abtheilung I B. die zur Heilung gekommen sind, 3 Mal Neuritis optica gefunden: in den Fällen Kipp (6), Habermann (8) und Sutphen (22). Wenn die Eiterung im Warzenfortsatz mit Cholesteatom complicirt ist, wie im Falle Habermann und zum Durchbruch des Knochens geführt hat, ist die Möglichkeit einer intracraniellen Drucksteigerung und dadurch der Stauung im Augenhintergrunde gegeben. Dasselbe gilt von den perisinuösen Abscessen. Nach Jansen geht die Neuritis optica nach Entleerung der letztern noch einige Zeit vorwärts, dann erst langsam zurück. Bennet hält ferner das hektische Fieber als charakteristisch für acute Warzenfortsatzeiterung, und die pyämischen Temperaturschwankungen für Sinusphlebitis. Grunert[1]) konnte im Allgemeinen bei 5 geheilten Fällen einen zweifachen Verlauf des Fiebers constatiren: 1) im Anfange steile Kurven mit excessiven Temperaturen (bis 41,7 °) im weitern Verlaufe wird die Höhe der einzelnen Staffeln immer geringer, von der 3. Woche an haben wir noch eine einfache mässig hohe Febris remittens, welche allmählich in der 4. Fieberwoche (streng Anfang der 5.) zur Norm übergeht; 2) im Beginn sehr steile Kurven, mit beängstigend hohen Temperaturen, nach wenigen Tagen schon kritische oder lytische Rückkehr zur Norm (larvirte Pyämie). Bei der acuten Warzenfortsatzeiterung entsteht das Fieber durch die Resorption der im Eiter vorhandnen pyogenen Mikroorganismen. Dieselbe findet besonders bei Eiterverhaltung statt, wie sie bei jeder Entzündung kommt, sie ist mehr constant und ändert sich nur langsam mit dem Rückgang der Eiterverhaltung und dem Abschwellen der entzündeten Partien im Ohre. Das lässt sich durch die Untersuchung verfolgen. Deshalb ist der Temperaturverlauf bei der acuten Warzenfortsatzeiterung ein remittirender und dem Befunde im Ohre correspondirender. Je rascher und vollständiger die Eiterung sistirt wird, desto rascher lässt das Fieber nach und tritt normale Temperatur ein. Bei der einfachen otogenen Pyämie und bei der Sinusphlebitis entsprechen die Temperaturschwankungen der Aufnahme der Mikroorganismen in den Blutkreislauf in den Embolis. Dieselbe erfolgt erfahrungsgemäss anfallsweise, plötzlich und nach verschieden langen Zwischenräumen mit normaler Temperatur. Die typischen Fälle dieser beiden Erkrankungen sind darnach im Verlaufe der Temperatur wohl zu erkennen. Aber bei der Pyämie ist fast immer eine Eiterung mit Eiterverhaltung vorhanden, und dadurch der Gang der Temperatur verändert. Nur die ganz unregelmässig auftretenden, starken Temperaturschwankungen sind für die Pyämie charakteristisch.

[1]) A. f. O. XXXV. S. 195.

Ob die Höhe der Temperaturkurve abhängt von der Art der Mikroorganismen, Streptokokken der Staphylokokken, oder von der Menge der in den Blutkreislauf aufgenommenen Mikrobien, lässt sich jetzt noch nicht sagen. Petruschky (s. oben S. 46) fand hektisches Fieber bei Streptokokkeninfection.

Der Tabelle Bennet's habe ich die sogenannten Symptome der Hirnreizungen, wie sie sehr häufig bei der acuten Warzenfortsatzeiterung vorkommen, angefügt und auf die Unterschiede bei letzterer und bei der Sinusphlebitis hingewiesen. Im Allgemeinen kann man wohl sagen, je mehr sich die Krankheitssymptome auf das Ohr beschränken und je weniger die sogenannten Hirnreizungserscheinungen: Kopfschmerzen, Schwindel, Erbrechen, Delirien wechselnd mit Somnolenz, hinzukommen, desto mehr ist die einfache otogene Pyämie zu diagnosticiren und eine Sinusphlebitis abzuweisen. Es dürfte am Platze sein, hier diejenigen Fälle von Pyämie zu verfolgen, die erst nach Verletzung des Lateralsinus gelegentlich der Aufmeisslung des Warzenfortsatzes entstanden sind. Im Falle Schmiegelow (I A. 28) trat eine Aenderung der Allgemeinsymptome nicht ein, es kamen nach der Spaltung des Sinus, die normale Circulation in demselben ergeben hatte, die nächsten 3 Wochen ein und mehrere verschieden starke Frostanfälle. In dem Falle von Steinbrügge (I A. 29) entwickelte sich Sinusphlebitis, es kam zu gleichseitigem Exophthalmus, pyämischen Ablagerungen in den Lungen, nebst vielfachen Muskelabscessen. Im Falle Roosa (I A. 31) mit chronischer Mittelohreiterung ohne Cerebralsymptome entwickelten sich 3 Tage nach der Sinusverletzung, „sodass nur noch an schleunige Tamponade gedacht werden konnte", Schüttelfröste, pyämische Temperaturschwankungen und Metastasen. Im Falle Brieger (III A. 134) bestanden schon vor der Eröffnung des Sinus transversus gleichseitige Kopfschmerzen und zunehmende Stauungspapille, und bei der Sektion wurde Thrombose der V. jugularis interna und des Sinus petrosus inferior gefunden.

Je mehr im Verlaufe einer otogenen Pyämie die leichten Symptome einer Mittelohr-Warzenfortsatzeiterung zurücktreten und die schwereren sogenannten Hirnreizungssymptome sich in den Vordergrund drängen, desto mehr ist die otogene Pyämie als durch Sinusphlebitis entstanden zu befürchten. Wie rasch sich zwar ein Collateralkreislauf im Schädel ausbilden kann, wissen wir aus den Erfahrungen bei der Unterbindung der V. jugularis interna. Das ist aber wesentlich anders, wenn eine intracranielle Circulationsstörung durch Thrombose eines Hirnsinus entsteht. Hier folgen auf diese centralwärts ein Collaps der Gefässwandungen, und peripherwärts eine Stauung in den Gefässen, welche in den betreffenden Hirnsinus einmünden, und nach beiden Richtungen hin eine Ausbreitung der Thrombose und der Thrombophlebitis der Sinus. Diese Stauungserscheinungen können wir zwar an den intracraniellen

Gefässen nicht verfolgen, wohl aber an den mehr äusserlich gelegnen und dann sichtbar werdenden Gefässen des Schädels. Besonders leicht müsste das an den ganz oberflächlich gelegnen Halsvenen, die in die V. jugularis interna einmünden, gelingen, wenn sich die Thrombose der Hirnsinus in dieses grosse Halsgefäss fortgesetzt hat. So schliessen wir aus den Stauungserscheinungen in den einzelnen Gefässbezirken auf Thrombosen in den zugehörigen Hirnsinus und in der Jugularvene zurück. Ich habe nun an der Hand der Literatur diese für die Differentialdiagnose so wichtigen Symptome zusammengestellt, je nach der Häufigkeit ihres Vorkommens bei der Thrombophlebitis der verschiednen Hirnsinus auf ihren pathognomonischen Werth geprüft und dadurch Thatsachen erhalten, die nicht unwesentlich Neues bringen. Ich beginne mit den Hirnsinus und schliesse mit der am meisten central gelegnen V. jugularis interna.

1. Sinus transversus.

Durch Thrombose im Sinus transversus kommt es zu Stauungen in der Vene des Foramen mastoideum. Diese führt zu Erweiterung derselben (Zaufal'sches Symptom), zu einem circumscripten Druckschmerz an derselben Stelle (Bennet'sches Symptom), und im weitern Verlaufe zu einer circumscripten Anschwellung am Foramen mastoideum (Griesinger'sches Symptom). Diese Symptome sind pathognomonisch für die Thrombose des Sinus transversus. Aber sie sind nur ausnahmsweise gefunden worden, wie sich aus der Literatur ergibt. Einerseits mag das damit zusammenhängen, dass die Patienten erst zu einer Zeit in Behandlung kamen, wo sie nicht mehr nachweisbar waren, andererseits mag man unterlassen haben, rechtzeitig sie direct zu suchen. Es geht mit ihnen so, wie mit den Choroidaltuberkeln und der Stauungspapille, sie machen keine Symptome und werden übersehen, wenn sie nicht direct controlirt werden. Stauungen in der V. condyloidea posterior machen einseitige Schmerzen und circumscripte Schwellung im Nacken.

Es kann nicht genug betont werden, dass in jedem Falle auf diese Symptome untersucht werden sollte, denn sie sind wichtig für folgende 2 Punkte:

1) sind sie vorhanden, vielleicht sogar vollständig, so ist die Diagnose Thrombose des Sinus transversus absolut sicher; die Pyämie durch Osteophlebitis ist auszuschliessen, und Sinusphlebitis zu befürchten.

2) therapeutisch ist allein die Eröffnung des Sinus transversus resp. die Unterbindung der V. jugularis interna indicirt, eine Unterlassung dieser Operationen bringt dem Patienten die Gefahr der Pyämie, während eine rechtzeitige Vornahme die Prognose des Falls wesentlich verbessert und den Verlauf abkürzt.

Da diese Anfangssymptome der Sinusthrombose bisher so wenig verfolgt sind, so ist die Beantwortung der Frage, wie lange ein Thrombus im Hirnsinus bis zur eitrigen Einschmelzung und Metastasen-

bildung braucht, gegenwärtig nicht zu entscheiden. Diese diagnostische Frage auf Grund klinischer Beobachtungen zu entscheiden, bildet die Hauptaufgabe für die Gegenwart.

Okukeff hält die Dämpfung der Schallleitung über dem Sinus transversus für ein sicheres Merkmal der Thrombose des Letztern. Wie viel aber das Resultat dieses Befundes abhängen mag von dem anatomischen Bau der Warzenfortsatzzelle, die ja individuell und auf beiden Seiten sehr verschieden ist, von einer Eiterung einer Nebenhöhle im Warzenfortsatz, von einem complicirenden subduralen Abscess am Lateralsinus und wie weit das möglich ist, diese Affektionen durch die Perkussion von einander und von einer fraglichen Thrombose des Sinus transversus sicher zu unterscheiden, muss erst durch weitere Beobachtungen entschieden werden.

Bisher hielt man Stauungserscheinungen im Gebiete der V. ophthalmica und Affektionen der am Sinus cavernosus anliegenden Nerven für Symptome, die hauptsächlich bei Thrombophlebitis des letztern vorkämen. Das ist nicht absolut richtig. Jansen (s. oben S. 357) hat bereits betont, dass Stauungspapille resp. Neuritis optica in 35—50 % bei reiner Thrombophlebitis des Sinus transversus vorkommt. Ich fand nach Tabelle XVII in 42 Fällen von Sinusphlebitis, in denen der ophthalmoskopische Befund angegeben war, 24 Mal Stauungspapille, 1 Mal Stauungspapille der ohrgesunden Seite, 6 Mal Neuritis optica, im Ganzen 31 Mal positiven Befund; und 9 Mal war der ophthalmoskopische Befund negativ. Von den 31 positiven Fällen waren 5 Fälle von isolirter Thrombophlebitis des Sinus transversus, und nur 1 Fall von isolirter Thrombophlebitis des Sinus cavernosus. Die übrigen Fälle von Sinusthrombose waren mit Meningitis und Hirnabscess complicirt. Unter den 9 Fällen mit negativem ophthalmoskopischen Befunde fanden sich 4 Fälle von isolirter, nicht complicirter Lateralsinusthrombose, die übrigen 5 waren ebenfalls mit Meningitis und Hirnabscess complicirt. Negativer ophthalmoskopischer Befund ist in keinem Falle von Thrombophlebitis des Sinus cavernosus beobachtet worden. Auf Grund dieser Thatsachen hatte ich mich oben dahin ausgesprochen, dass ein negativer ophthalmoskopischer Befund bei otogener Pyämie mehr für eine Affection des Lateralsinus spricht. Es fanden sich ferner schon bei isolirter Thrombophlebitis desselben Sinus nach S. 359 doppelseitiger Exophthalmus und Amaurose in dem Falle von Roosa (III A. 52), dann mehrfach Lähmungen der Nn. abducens und oculomotorius und trochlearis; endlich Schwellungen der Conjunctiva der gleichen Gesichtshälfte und des Bulbus des Auges infolge retrobulbären Oedems im Falle Tuchen (III B. 4).

Charakteristisch für Thrombophlebitis des V. condyloidea anterior ist isolirte Lähmung des N. hypoglossus, die durch Druck des Thrombus auf den Nerven während seines Verlaufs durch das Foramen condyloideum

anterius zu Stande kommt. Ebenso sind die Lähmungen der Nn. glossopharyngeus, Vagus und accessorius Willisii charakteristisch für Thrombose des Lateralsinus und seiner Fortsetzung, des Bulbus jugularis im Verlaufe durch das Foramen jugulare.

2. Sinus petrosus superior und inferior.

Isolirte Thrombophlebitis der Sinus petrosi ist nur selten, je 5 Mal bei otogener Pyämie gefunden worden (s. oben S. 244), und der Verlauf derselben ist immer symptomenlos gewesen. Hatte sich die Thrombophlebitis des Lateralsinus auf diese Sinus fortgesetzt, konnte eine wesentliche Aenderung der klinischen Befunde am Auge nicht constatirt, und von diesen ein differential-diagnostisches Moment nicht gefunden werden. Die Diagnose ist bisher erst durch die Sektion gestellt worden.

3. Sinus cavernosus.

Isolirte Thrombophlebitis der Sinus cavernosus allein, nicht fortgepflanzt vom Sinus transversus fand sich nur in folgenden 6 Fällen: Stannius (nach v. Dusch. l. c. S. 167), Wendt (s. oben S. 214), Kirchner (IV + 9), Meier (IV + 17) und Hawkins (s. oben S. 408). Im Falle Stannius hatte sich die Sinusphlebitis auf die Vv. ophthalmica und facialis anterior mit ihren Verzweigungen erstreckt. Im 1. Falle von Wendt (IV + 17) war das Kind im Alter von $^3/_4$ Jahren unter den Erscheinungen von Tuberkulose gestorben und bei der Sektion fanden sich miliare basilare tuberkulöse Meningitis, nach aussen durchgebrochner Brücken-Abscess — und vom cariös zerstörten Tegmen tympani ein thrombosirtes Gefäss in den Sinus cavernosus verlaufend. Im 2. Falle von Wendt (ebenda) kam es zu doppelseitiger Schwellung der Augenlider, Ptosis und Exophthalmus; bei der Sektion fanden sich Basilarmeningitis, Jaucheabscess im Grosshirn, Caries des Keil- und Stirnbeins und des Schläfenbeins — und im Sinus ein älteres wandständiges Gerinnsel. In dem Falle von Kirchner traten bei einem 2jährigen Kinde nach acuter Mittelohreiterung plötzlich Abducenslähmung mit Hirnreizungserscheinungen ein. Die Sektion ergab Meningitis und Thrombose des Sinus cavernosus an der Felsenbeinspitze. Im Falle Meier fand sich ebenfalls neben den klinischen Symptomen einer Thrombophlebitis des Sinus transversus — als besonders hervortretend die Schwellung der Augenlider. Ich habe dieses Symptom, das durch eine directe Stauung der V. ophthalmica entsteht, nur bei Thrombose des Sinus cavernosus gefunden (s. oben S. 367), und muss es als am meisten charakteristisch für dieselbe hinstellen. Die Symptome der reinen Lateralsinusthrombose fanden sich bei der Thrombophlebitis des Sinus cavernosus viel häufiger und mehr mit einander verbunden vor; aber aus diesem Verhalten allein lässt sich für die Differentialdiagnose kein sicheres Unterscheidungsmerkmal entnehmen.

In der Nähe des Sinus cavernosus an der Seite des Türkensattels liegen nun die Nerven der Augenmuskeln, die Nn. trochlearis, oculomotorius, abducens, und der Trigeminus mit seinem Ganglion Gasseri in der bei der Anatomie genau angegebnen Anordnung. Robin (l. c. S. 89) führt als charakteristisch für die Thrombose des Sinus cavernosus an: Schwellung am Auge, retrobulbäres Oedem, Exophthalmus, Amblyopie, Chemosis, — und infolge Lähmung der anliegenden Hirnnerven: Augenlähmungen, Ptosis, Supraorbitalneuralgien, Epiphora, Photophobie (Wreden). Er erklärt die Lähmungen der Nerven nicht als Folge vom Druck des Thrombus, denn sie fehlen sehr oft, sondern als Folge von Phlebitis.

Urbantschitsch (l. c. S. 313) hatte gelehrt, dass durch Druck des Thrombus im Sinus auf diese Nerven Lähmungen bezw. Neurosen entstünden. Auch Koerner (l. c. S. 57) betont, dass die Erkrankung des Sinus cavernosus eine ganze Reihe von Symptomen hervorruft:

1) Durch Stauung oder Thrombose in der V. ophthalmica: Oedem der Augenlider, retrobulbäres Oedem mit Exophthalmus;

2) Durch Druck auf die durch den Sinus cavernosus ziehenden bezw. demselben anliegenden Nerven: Neuralgie im 1. Aste des Trigeminus und Lähmungen des Abducens, Trochlearis und Oculomotorius.

Auch in der neuesten Arbeit über die Folgekrankheiten der eitrigen Mittelohrentzündungen, die von Eulenstein in den klinischen Vorträgen Haug's aus dem Gebiete der Otologie und Pharyngo-Rhinologie für den Allgemeinpraktiker geschrieben ist, heisst es S. 13: Die Thrombophlebitis der Sinus petrosi weist keine charakteristischen Lokalsymptome auf, während die Erkrankung des Sinus cavernosus Oedem der Augenlider und der Orbita und durch letzteres bedingten Exophthalmus hervorrufen, sowie eine Schädigung der hier verlaufenden Nerven Optikus, Abducens, Oculomotorius, Trochlearis und Trigeminus aufweisen kann. Wenn sich die Thrombose bis auf den Sinus longitudinalis fortsetzt, so tritt Blutstauung in der Grosshirnrinde auf, die sich durch Bewusstlosigkeit und Krämpfe dokumentiren kann.

Dagegen ist nach Jansen (A. f. O. XXXV. S. 69) das Bild der Sinus-cavernosus-Thrombose nicht so oft durch zuverlässige diagnostische Anhaltspunkte in dem Masse sicher gezeichnet, als die topographischen Verhältnisse es hoffen liessen. In $^1/_5$ der Fälle sind gar keine Symptome berichtet. Die verhältnissmässig seltnen Lähmungen sind fast stets bei den mit Arachnitis complicirten Fällen beobachtet und vielleicht mit mehr Recht der Arachnitis als der Sinus-cavernosus-Thrombose zur Last zu legen. Dagegen sind die Beobachtungen von Oculomotorius- oder Abducenslähmungen bei Fällen ohne Thrombose des Sinus cavernosus und ohne Arachnitis häufiger und selbst in Verbindung mit Neuritis optica gemacht (Sutphen. Taylor).

Ich habe ferner nachweisen können, dass Exophthalmus sogar doppelseitig (III A 52), nach retrobulbärem Oedem (III B. 4) schon nach einfacher Thrombophlebitis des Sinus transversus aufgetreten ist. Nach Tabelle XVIII. fand sich in 8 Fällen von Exophthalmus 3 Mal Thrombophlebitis des Lateralsinus und 5 Mal diejenige des Sinus cavernosus.

Ferner fand ich nach S. 363 von 28 Augenmuskellähmungen 19 bei Thrombophlebitis des Sinus lateralis, 7 bei derjenigen des Sinus cavernosus und 2 bei derjenigen der Sinus petrosi — und von diesen fanden sich bei der Thrombophlebitis des Lateralsinus 9 bei reiner, nicht complicirter Thrombophlebitis, und von den 7 Augenmuskellähmungen bei Thrombophlebitis des Sinus cavernosus war nur 1 bei der reinen, nicht complicirten Sinusphlebitis desselben vorhanden.

Demnach entstehen entgegen den Lehren von Robin, Urbantschitsch, Koerner und Eulenstein Stauungserscheinungen am Auge infolge Stauung in der V. opthalmica schon bei reiner Thrombophlebitis des Lateralsinus, und dann sind die Augenmuskellähmungen nicht abhängig vom Druck des Thrombus im Sinus cavernosus, nicht charakteristisch für eine Thrombophlebitis des letztern, im Gegentheil häufig bei reiner Thrombophlebitis des Sinus transversus vorgekommen.

Die Neuralgien des Trigeminus bei otogener Sinusphlebitis sind nur selten angegeben. Sie finden sich nur in dem Falle von Moos (I A. 2.) In den Fällen von Schwartze (III A. 72) und Hoppe (III B. 11) sind sie in den Krankengeschichten nicht erwähnt, obwohl das Ganglion Gasseri eitrig infiltrirt und von Eiter umgeben war. Diese auffällige Erscheinung erklärt sich leicht aus den anatomischen Verhältnissen. Das Ganglion Gasseri des V. liegt extradural unter dem Sinus cavernosus, ist sehr fest und widerstandsfähig gegen Druck und entzündliche Infiltration. Eiterungen in der Nachbarschaft dringen nicht so leicht in dasselbe ein und intracranielle Drucksteigerungen werden länger als von andern basalen Hirnnerven schadlos ertragen.[1])

Endlich habe ich als wichtig für die Differentialdiagnose zwischen der Thrombophlebitis des Sinus lateralis und des Sinus cavernosus hervorgehoben, dass bis jetzt in keinem Falle von Thrombophlebitis des Letztern ein negativer ophthalmoskopischer Befund erwiesen ist.

Aus Allem ergeben sich die Schwierigkeiten für die Differentialdiagnose zwischen der Thrombophlebitis des Sinus transversus und des Sinus cavernosus. In praxi ist das aber nicht so schlimm, als es den

---

[1]) Auf Grund dieser Symptome kann ich auch den von Kirchner (IV + 8) neuerdings als Thrombophlebitis des Sinus cavernosus mit Ausgang in Heilung beschriebnen Fall nicht als absolut sicher anerkennen, sondern möchte für denselben die Differentialdiagnose zwischen der Thrombophlebitis des Sinus cavernosus und des viel häufiger betroffnen Sinus transversus als nicht ausreichend entschieden halten.

Anschein hat. Wenn ein Fall mit Sinusphlebitis-Pyämie mit den oben genannten sehr verschiednen Symptomen in Behandlung kommt, muss zuerst die Untersuchung des Lateralsinus und der Jugularis auf die am häufigsten vorkommende Thrombophlebitis derselben vorgenommen werden. Ergeben diese sich als afficirt, so wird nach genügender Eröffnung und Ausspülung derselben der weitere Verlauf der Krankheit abgewartet. Lassen darauf die Symptome der Pyämie, die Metastasirungen und die Stauungs- und Lähmungserscheinungen am Auge nicht nach, dann ist der Verdacht berechtigt, dass sie die Thrombophlebitis weiter auf den Sinus cavernosus fortgesetzt hat. Ergeben aber Punktion des Lateralsinus und Unterbindung der Jugularis freie Blutcirculation an beiden Stellen, ist bei dem oben angegebnen Symptomencomplex die Diagnose Thrombophlebitis des Sinus cavernosus absolut gesichert. Dieselbe ist darnach nur per exclusionem möglich.

4. Sinus longitudinalis superior.

Nach Urbantschitsch (l. c. S. 312) sind Convulsionen und Nasenblutungen charakteristisch für Thrombose dieses Sinus; sie entstehen durch Stauungen in den Vv. cerebrales superiores und der V. Foraminis Coeci. Diese Symptome sind sicher beobachtet bei marantischer und traumatischer Thrombophlebitis des Sinus, die die ganze Länge desselben bezw. die vorderen Partien befallen hatte. Bei der otogenen Thrombophlebitis dieses Sinus habe ich in keinem Falle Nasenbluten noch Convulsionen gefunden. Im Gegensatz zur marantischen Thrombose reichte hier der Thrombus nur bis zum Anfang des hintern Drittels des Sinus hinauf. Das Nasenbluten musste ich als Zeichen der Blutdissolution auffassen. Ein pathognomonisches Symptom für otogene Thrombophlebitis dieses Sinus gibt es nicht.

5. Vena jugularis interna.

Wenn man am Halse ohne jede Schwellung am Warzenfortsatze und unter dessen Spitze eine druckempfindliche, strangförmige Verdickung längs der V. jugularis interna in ihrem Verlaufe am Halse vom Unterkieferwinkel an verfolgen kann, darf man mit einiger Reserve auf Thrombose derselben schliessen. Empfindlichkeit dieses Stranges bei Berührung, bei jeder Bewegung, beim Halsdrehen, beim Schlucken u. s. w. deutet auf perivasculäre Entzündung hin. Schwellungen am Warzenfortsatz und Senkungsabscesse unter der tiefliegenden Halsfascic lassen sich in einem nach unten convexen Bogen umtasten, sind nicht so strangförmig abgegrenzt und überdecken die Venenthrombose. Differentialdiagnostisch sind Lymphdrüsenschwellungen längs der Jugularvene, perivasculäre Entzündungen, Infiltrationen und Vereiterungen zu berücksichtigen und abzugrenzen. Selbst in Fällen von deutlich strangförmiger Verdickung längs der Jugularvene hat die Sektion die als sicher angenommene

Venenthrombose nicht bestätigt. Deshalb ist Vorsicht geboten. Auch darf man von der Resistenz der Jugularvene nicht auf die Consistenz des Thrombus schliessen. In 9 solchen Fällen von äusserlich als fest fühlbarem Thrombus ergab die Sektion in keinem Falle einen soliden, festen Thrombus, sondern zumeist war die Vene von eitrig zerfallnen, einzelnen erweichten Gerinnsel- und Thrombenbröckelchen erfüllt. Setzt sich die Thrombose in die grossen Halsgefässe nach unten fort, so kann es zu Stauungen in dem Gebiete der zuführenden Venen kommen; es entsteht dann halbseitige erysipelatöse Schwellung des Gesichts und des Halses. In 8 von 11 Fällen hatten diese Erscheinungen, selbst bei nachträglich durch die Sektion nachgewiesener Thrombose der V. facialis communis während des Lebens absolut gefehlt. Man muss annehmen, dass sich hier rechtzeitig ein genügender Collateralkreislauf ausgebildet hatte. In seltnen Fällen ist die eitrig erweichte Wand der Jugularvene im mittlern Drittel des Halses perforirt worden und so ein tiefliegender Senkungsabscess am Halse entstanden. Mehrfach sind solche eiförmige Anschwellungen derselben Halspartie langsam spontan zurückgegangen, und ist der befürchtete Durchbruch eines vereiterten Venenthrombus nicht eingetreten. Nach dem weitern Verlaufe zu urtheilen, war die Diagnose nicht richtig gewesen, wahrscheinlich hatte es sich um eine acute nicht eitrige Infiltration der die Jugularvene begleitenden Lymphgefässe und Lymphdrüsen gehandelt.

Das sind die lokalen Symptome der Thrombose der verschiednen Hirnsinus und der innern Jugularvene. Am einfachsten ist die Diagnose auf die Thrombose der Jugularvene, weil die Veränderungen mehr äusserlich gelegen und leicht durch Auge und Hand controlirbar sind. Die häufigste Thrombose ist diejenige des Sinus transversus, und nach den statistischen Erhebungen diejenige dieses Sinus allein; die Fortsetzung derselben centralwärts auf die Jugularvene ist die bei weitem häufigste der complicirenden Thrombosen und wie betont leicht zu diagnosticiren; die Fortsetzung peripherwärts auf die Sinus petrosi und den longitudinalis superior verläuft symptomenlos und ist deshalb nicht zu diagnosticiren. Schwer zu entscheiden ist es, ob sich die Thrombose des Lateralsinus auf den Sinus cavernosus fortgepflanzt hat oder nicht, zumeist bleibt es eine Wahrscheinlichkeitsdiagnose. Je schärfer und zahlreicher die einzelnen klinischen Symptome hervortreten und sich im weitern Verlaufe zusammen gruppiren, desto sicherer kann die lokale Diagnose der Sinusthrombose werden. Oefters lässt sie sich nur per exclusionem stellen (Macewen). Der Verlauf derselben ist ein latenter und daher ihr Anfangstermin nicht zu bestimmen. Die Aufmerksamkeit der Aerzte wird erst dann auf sie gerichtet, wenn es nach der eitrigen Erweichung der Thromben zu Metastasen gekommen ist. Gerade dem sollte vorgebeugt werden!

Eine weitere Schwierigkeit für die Diagnose beruht darin, dass die otogenen Sinusphlebitiden so häufig mit noch andern intracraniellen Erkrankungen complicirt sind. Das sind die subduralen Abscesse im Sulcus transversus und am Tegmen tympani, die eitrige und tuberkulöse Meningitis und der Hirnabscess.

Die subduralen Abscesse fanden sich in meiner Statistik im Ganzen 48 Mal, im Sulcus transversus noch einmal so häufig als am Tegmen tympani, im Ganzen etwas seltner als die eitrige Meningitis. Jansen [1]) fand in 184 intracraniellen Erkrankungen mit Ausschluss der Meningen 144 Mal extradurale Abscesse, 35 Mal Lateralsinusthrombose und 5 Mal Hirnabscess; und die Eiterungen lagen 161 Mal in der hintern Schädelgrube, 38 Mal in der mittlern und 14 Mal in beiden Schädelgruben. Anfangs bleiben sie bis zu einer bestimmten Grösse symptomenlos und latent. Nachher erst machen sie lokale Druck- und Entzündungserscheinungen, besonders am Hinterhaupte, manchmal auch Stauungspapille, resp. Neuritis optica und sind durch diese erst diagnosticirbar. Ich verweise nur auf die von Jansen S. 409 angegebnen Symptome, die ihm in 5 Fällen die Diagnose vor der Operation ermöglichten. Auf den typischen Symptomencomplex der otogenen Sinusphlebitis hat die Symptomengruppe der subduralen Abscesse einen maskirenden Einfluss, aber die nicht so selten weniger deutlichen Krankheitsbilder der Pyämie macht sie noch undeutlicher und complicirter und dadurch die Diagnose selbst unmöglich. Die beginnende Sinusthrombose wird vollständig von den Symptomen der subduralen Abscesse verdeckt. Bleiben diese Symptome nach operativer Eröffnung der Letztern unverändert bestehn, oder kehren sie nach einigen Tagen wieder, kann nur die lokale Untersuchung des Sinusinhalts mit der Punctionsnadel sichern Aufschluss für die Diagnose bringen. Subdurale Abscesse an Lateralsinus verschlechtern die Prognose der Thrombophlebitis desselben nicht wesentlich; sie sind selbst direct erreichbar und deshalb absolut heilbar. Schwerer zu erreichen sind die subduralen Abscesse am Tegmen tympani; am ungünstigsten ist die Prognose für die gewöhnlich mit Eiterung und Caries des Labyrinths complicirten subduralen Abscesse an der Innenwand des Felsenbeins.

In der beifolgenden Tabelle XXIV habe ich die übrigen complicirenden intracraniellen Erkrankungen der Sinusphlebitis in ihren Hauptsymptomen zusammengestellt und mit denjenigen der otogenen Sinusphlebitis verglichen. Einzelne Symptome zeigen sich bei den einzelnen Erkrankungen besonders scharf hervortretend, das sind die typischen und pathognomonischen Symptome der Erkrankungen: so die Schüttelfröste, die pyämischen Temperaturschwankungen, die Metastasen für die Pyämie, die Gruppirung der Herdsymptome im Verlaufe für die Hirn-

[1]) Versammlung deutscher Otologen in Jena. Pfingsten 1895.

Ta-

Symptome.	Otogene Pyämie.	Eitrige Hirnhautentzündung.
Alter	häufiger bei Erwachsnen als bei Kindern.	am häufigsten zwischen 11. und 30. Jahre.
Erblichkeit	nicht vorhanden.	nicht vorhanden.
Anfang	plötzlich nach voraufgegangnem Latenzstadium.	plötzlich.
Schüttelfröste	selten ohne, gewöhnlich mit 1 und mehrern Schüttelfrösten, öfters im Verlaufe wiederholt, verschieden stark.	öfters im Anfange und weitern Verlaufe Frösteln, und selbst Frostanfälle.
Kopfschmerzen	besonders anfangs vorhanden, später schwankend, zugleich mit Schwindel und Erbrechen.	zumeist einseitig und im Hinterkopf, öfters wechselnd, später intensiver und allgemein, noch im Koma vorhanden.
Erbrechen	besonders zu Anfang bei Sinusphlebitis-Pyämie.	gleich im Anfang, nach Uebelkeit, wird besser durch Hinlegen, entsteht durch Aufrichten.
Schwindel	besonders zu Anfang der Sinusphlebitis-Pyämie.	gleich zu Anfang, und zusammen mit Erbrechen.
Delirien	zu Anfang und öfters im weitern Verlaufe der Sinusphlebitis.	gewöhnlich früh auftretend und lange anhaltend, wechselnd mit soporösem Zustand.
Convulsionen u. Krämpfe	öfters gegen den Ausgang der Sinusphlebitis-Pyämie.	wechselnd, besonders häufig bei Kindern.
Fieber	stark schwankend, an einem Tage über 40, ganz unregelmässig, mit verschieden langen Pausen, plötzlich steigend nach Schüttelfrost.	zwischen 39 und 40° schwankend, langsam ansteigend und mehr continuirlich, bei langsamen Verlaufe intermittirend, zuletzt subnormal, oder sehr hoch.
Wechsel der Symptome	ganz ausgeprägt, mit verschieden langen Zwischenräumen.	auffallend und zu verschiednen Malen.
Metastasen	sehr wechselnd an Zahl, Ort und Zeit des Entstehens.	fehlen.
Druckschmerz am Knochen	am Schläfenbein an der Ausmündungsstelle der Gefässe.	fehlt.
Pupillen	wechselnd, bald einseitig verengt, später zumeist erweitert.	schwankend, zuerst verengt, besonders auf der ohrkranken Seite, zuletzt weit.
Stauungspapille bezw. Neuritis optica	gewöhnlich bei Thrombose des Si. cavernosus vorhanden, häufig fehlend bei Lateralsinusthrombose.	in ausgesprochnen Fällen gewöhnlich vorhanden.
Puls	schwankend, entsprechend den pyämischen Fieberschwankungen, nach Macewen während der Narkose nicht verändert.	die Zahl entspricht der Höhe der Temperatur, zuletzt gewöhnlich beschleunigt.
Athmung	entsprechend der Temperatur; bei Lungenmetastasen gesteigert und schmerzhaft.	entsprechend der Temperatur.
Gesichtslähmung	einseitig auf der Seite der Ohreiterung; peripher durch Eiterung im Verlaufe durch Canalis facialis des Felsenbeins, total oder partiell.	zumeist total, mehr peripheren Ursprungs im Canalis facialis, öfters Zuckungen vorher, zumeist rasch eintretend.
Oculomotoriuslähmung	partiell oder total, öfters zugleich mit Lähmung der andern Augenmuskelnerven, schon bei isolirter Thrombophlebitis des Lateralsinus.	total selten, gewöhnlich partiell zugleich mit Abducenslähmung, einseitig auf der ohrkranken Seite, oder daselbst stärker.

belle XXIV.

Tuberkulöse Hirnhautentzündung.	Hirnabscess.
meistens Kinder von 2—5 Jahren.	am häufigsten zwischen 11. und 30. Jahre.
nachweisbar von Tuberkulose.	nicht vorhanden.
mit Prodromalstadium von 1—2 Wochen.	oft latent, gewöhnlich plötzlich.
zumeist Beginn mit leichtem Frösteln, sonst selten.	einige Male Frösteln und Frostanfälle bei Hirnreizungsanfällen beobachtet.
anfangs geringer, später wechselnd, aber sich stetig steigernd, besonders in der Stirn, auch noch bei Somnolenz vorhanden.	immer vorhanden, besonders in Schläfe und Hinterkopf, seltner in der Stirn, werden nach Pausen intensiver, besonders heftig bei Kleinhirnabscessen.
zumeist anfangs, später seltner.	häufig anfangs und schubweise beim Wachsthum, besonders stark bei Kleinhirnabscessen.
auch bei Lagerung im Bette.	anfangs etwas, später stärker, besonders bei Kleinhirnabscessen.
häufig im Halbschlummer, mit ängstlichem Erwachen.	wechselnd anfallsweise mit freiem Sensorium, später steigend.
häufig zu Anfang, epileptiforme, stärker gegen den Ausgang.	erst im weitern Verlaufe Contracturen und Sensibilitätsparesen der gegenüberliegenden Seite in der Hälfte der Fälle, später allgemein und dem Tode voraufgehend.
zwischen 38 und 39° schwankend, ganz unregelmässig, oft rasch ansteigend, zuletzt Collapstemperaturen 34—35° (Wunderlich).	zumeist fieberloser Verlauf, nur anfallsweise für wenige Tage über 39° steigend.
auffallend im 1. Stadium.	deutlich vorhandne Intermissionen, Verlauf charakteristisch bei Herdsymptomen.
fehlen.	fehlen.
fehlt.	öfters an der Schläfe und am Hinterhaupte, entsprechend dem Sitze eines Abscesses.
anfangs verengt, später ungleich und wechselnd in Weite, zuletzt erweitert.	erweitert; doppelseitig besonders bei Kleinhirnabscessen.
in ausgesprochnen Fällen gewöhnlich vorhanden, auf der ohrkranken Seite beginnend und stärker bleibend.	gewöhnlich fehlend, später zunehmend.
anfangs verlangsamt, unregelmässig, vor dem Tode sehr beschleunigt bis 140, und klein.	abnehmend im Anfall der Hirnreizung (bis auf 10. Wreden), bei zunehmenden Kopfschmerzen, Schwindel, Erbrechen.
zumeist beschleunigt im ganzen Verlaufe, zuletzt Cheyne-Stokes'sches Athmungsphänomen.	nichts charakteristisches.
anfangs Zuckungen, später Lähmung, partiell in Mund- und Nasenästen, häufiger als total; tritt gewöhnlich langsam und erst im späteren Verlaufe ein.	gewöhnlich zusammen mit Hypoglossuslähmung (Hitzig).
sehr verschieden, partiell, oder total, paretisch oder paralytisch, ein- oder doppelseitig.	selten.

Ta-

Symptome.	Otogene Pyämie.	Eitrige Hirnhautentzündung.
Abducenslähmung	öfters zugleich mit Lähmungen andrer Augenmuskelnerven, schon bei isolirter Thrombophlebitis des Lateralsinus.	gewöhnlich einseitig zugleich mit partieller Lähmung des Oculomotorius.
Trochlearislähmung	partiell und total, selten allein, zumeist zugleich mit andern Augenmuskellähmungen, schon bei isolirter Thrombophlebitis des Lateralsinus.	nicht isolirt, zumeist mit Oculomotoriuslähmung zusammen.
Hypoglossuslähmung	einseitig, abhängig vom Druck des Thrombus in V. condyloidea posterior im Verlaufe durch das gleichnamige Foramen.	manchmal einseitig, dann zugleich mit Facialislähmung.
Nackenstarre	bei reiner Sinusphlebitis nicht vorhanden, kommt bei cariösen Prozessen am Occiput und nach Durchbruch subduraler Senkungsabscesse daselbst.	manchmal etwas gegen das Ende beobachtet, bei Uebergang der Eiterung auf die hintere Schädelgrube und das oberste Halsmark.
Hyperästhesie	selten beobachtet, bei complicirender Meningitis der hintern Schädelgrube.	häufiger als bei Meningit. tuberculosa beobachtet.
Reizungen und Lähmungen der Nerven der Gehirnrinde	abhängig von den complicirenden intracraniellen Gehirnaffektionen.	mehr transitorisch, einseitig oder doppelseitig in einzelnen Gruppen.
Aphasie	nur bei intracraniellen Complicationen der Sinusphlebitis, nach linksseitiger Otorrhoe.	zuerst Hemmung der Sprache, dann deutliche Aphasie bei linksseitiger Otorrhoe.
Bewusstlosigkeit (Sopor)	zumeist rasch nach Delirien und gegen den Ausgang eintretend, nur bei Complicationen.	rasch eintretend beim Uebergang in Hirndruckstadium und Tod.
Choroidaltuberkel	nur zufällig bei tuberkulösen Ohrkranken.	nur zufällig bei Tuberkulösen.
Tuberkel im Blut	nicht im Blute vorhanden.	nicht im Blute vorhanden.
Lumbalpunction nach Quincke	bis jetzt nicht ausgeführt: zu erwarten wäre Abtropfen der Punctionsflüssigkeit aus der Nadel in Folge intracranieller Drucksteigerung.	Eiterkörperchen in der Punctionsflüssigkeit.
Bauch	nicht besonders eingezogen.	eingezogen und gespannt, seltner als bei der tuberkulösen Hirnhautentzündung.
Stuhlgang	profuse Diarrhoe besonders bei Septicopyämie.	zumeist retadirt.
Milzvergrösserung	regelmässig vorhanden, immer nachweisbar im Leben.	selten.
Eiweis im Urin	sehr gewöhnlich vorhanden.	fast ausnahmslos nachweisbar.
Dauer der Krankheit	in den acuten Fällen 3—5 Wochen, 3—4 Monate zumeist, in den chronischen meistens 2—5 Wochen.	8—10 Tage.
Tod	verschieden rasch, im Koma häufiger als in Convulsionen.	Koma häufiger als Convulsionen.

belle XXIV.

Tuberkulöse Hirnhautentzündung.	Hirnabscess.
meist einseitig gelähmt.	manchmal vorhanden.
nicht isolirt, zumeist mit Oculomotoriuslähmung zusammen, wie bei eitriger Hirnhautentzündung.	selten.
selten, doppelseitig in den spätern Stadien.	gewöhnlich zusammen mit Facialislähmung.
an Nackenschmerz schliesst sich Nackensteifheit und Opisthotonus an.	manchmal vorhanden, besonders nach Durchbruch des Abscesses in die hintere Schädelgrube.
öfters beobachtet, bei Uebergang der Entzündung auf Rückenmark.	ebenso.
mehr transitorisch, einseitig oder doppelseitig in verschiedner Ausdehnung, aphasische Störungen: abhängig zumeist von der Tuberkelentwicklung.	sehr verschieden, abhängig von der anatomischen Lage des Abscesses; nach der Entwickelung desselben richtet sich die Gruppirung der Nervensymptome: Aphasie, Worttaubheit, Hemiopie und Taubheit, Ataxie, Schwindel.
als Reizung der linken Inselrinde möglich.	manchmal als Herdsymptom vorhanden.
langsam eintretend beim Uebergang vom 1. in's 2. Stadium, Delirien abnehmend dafür.	rasch eintretend gegen den Ausgang.
oft vorhanden.	zufällig bei Tuberkulösen.
im Blute nachweisbar.	nicht im Blute vorhanden,
Tuberkelbacillen in der Punctionsflüssigkeit.	bis jetzt nicht ausgeführt.
häufig und deutlich hart gespannt und eingezogen in Folge Krampfes der Muskeln (Kahnbauch).	nicht besonders eingezogen.
gewöhnlich Obstipation, aber bei gleichzeitiger Darmtuberkulose gewöhnlich Diarrhoe.	zumeist Obstipation.
nachweisbar in der Hälfte der Fälle.	nicht vorhanden.
oft vorhanden.	selten nachweisbar.
zumeist über 2 Wochen.	schwankend zwischen 1 Woche und mehrern Monaten.
häufiger im Koma als in Convulsionen.	rasch bei meningitischen Reizungserscheinungen, langsam im Koma.

abscesse, die Choroidaltuberkel uud die Tuberkelbacillen im Blute für die tuberkulöse Meningitis u. s. w. Andre Symptome sind allen Krankheiten gemeinsam und deshalb für die Diagnose nicht verwerthbar. Ueber die Häufigkeit der Complicationen mit intracraniellen Erkrankungen s. oben S. 293. Manchmal fehlen selbst charakteristische Symptome ganz, und dadurch wird die Diagnose sehr unsicher; so fehlen in der grossen Reihe III B. von otogener Sinusphlebitis die Metastasen ganz. Je typischer und zahlreicher die Hauptsymptome der einzelnen intracraniellen Erkrankungen vorhanden sind, desto sicherer wird die Diagnose. In vielen Fällen ist der weitere Verlauf von entscheidendem Werthe und verdient deshalb seitens der Aerzte volle Berücksichtigung und Aufmerksamkeit. Das ist besonders beim Hirnabscess der Fall. Bei Entwicklung desselben in der Marksubstanz ist der Verlauf ohne lokale Symptome und latent. Erst beim weitern Wachsthum in die Hirnrinde hinein treten bestimmte Symptome, Reizungen und Lähmungen bestimmter Muskelgruppen und Körpertheile hervor, und diese gruppiren sich bei der weitern Vergrösserung des Hirnabscesses in verschiedner Richtung, aus der wir mit absoluter Sicherheit auf die lokale Entwicklung desselben zurückschliessen können. Es würde mich zu weit vom Thema abführen, wollte ich auf diese klinisch interressanten Verhältnisse näher eingehen; ich darf auf die Lehrbücher der Hirnkrankheiten verweisen.

Ausgesprochne Meningitis ist nicht schwer zu diagnosticiren. Die partielle und fibrinöse Form complicirt die Sinusphlebitis nicht weniger als die allgemeine und eitrige Form. Besonders die Prognose der letztern gilt gegenwärtig als absolut infaust; und ihr Vorhandensein gilt als Contraindication für einen operativen Versuch gegen die Sinusphlebitis. Von Wichtigkeit sind in dieser Richtung die Resultate der Quincke'schen Lumbalpunktion (s. oben S. 415) und die neuerdings aus ihnen von Lichtheim gezognen diagnostisch-therapeutischen Momente (ebenda). Abtropfen einer Flüssigkeit aus der Punktionsnadel spricht für erhöhten intracraniellen Druck: dieser Befund dürfte bei reiner Sinusthrombose zu erwarten sein; noch fehlt die Bestätigung dieser Annahme durch einen casuistischen Beitrag. Tuberkelbacillen finden sich bei miliarer Tuberkulose der Meningen und bei tuberkulöser Meningitis: die Prognose dieser Complicationen der Sinusphlebitis verschlechtern die Prognose der Letztern absolut. Eiterkörperchen in der Punktionsflüssigkeit sprechen für Meningitis: dieser Befund macht die Prognose der Sinusphlebitis wesentlich infauster und lässt eine lokale Behandlung derselben als überflüssig und zwecklos erscheinen, da die eitrige Meningitis nach dem gegenwärtigen Stande der Wissenschaft als absolut tödtlich gilt.

Den Untersuchungsresultaten des Augenhintergrundes kann ich für die Differentialdiagnose zwischen den Erkrankungen der einzelnen Hirn-

sinus und zwischen diesen einerseits und den intracraniellen Complicationen andererseits auf Grund der obigen Befunde keine diagnostische Bedeutung beimessen, eher noch eine prognostische.

Recht schwer, manchmal absolut unmöglich ist die Differentialdiagnose zwischen Sinusphlebitis und den intracraniellen Complicationen, wenn der Patient in somnolentem Zustand in Behandlung kommt und es nicht möglich ist, über den bisherigen Verlauf Anhaltspunkte zu erlangen. Nach einer genauen lokalen Untersuchung entscheidet allein der weitere Verlauf; die Krankheitserscheinungen verlangen vorsichtige Beurtheilung. Pyämische Symptome sprechen für Sinusphlebitis, das Fehlen derselben für Meningitis und für Hirnabscess. Es genügt schon, Verdacht auf Sinusphlebitis zu haben, um den rechten Weg zur Entscheidung der Diagnose und Therapie einzuschlagen. Als letztes Mittel zur Entscheidung bleibt die directe Untersuchung des Schädelinnern. Bei Blosslegung desselben werden öfters subdurale Abscesse eröffnet werden, von dem lokalen Befunde allein muss man es abhängen lassen, ob man sich vorläufig mit den operativen Eingriffen begnügen und den Erfolg derselben abwarten darf, oder ob man sofort weiter operativ vordringen soll. Ergibt die Punktion des Lateralsinus flüssiges Blut, ist die Thrombose desselben zwar ausgeschlossen, aber es kann dann doch noch Thrombophlebitis des Bulbus und der Vena jugularis, der Sinus petrosi und des Sinus cavernosus isolirt bestehen. Die Punktion ohne Blut mit negativem Resultate spricht für Thrombose des Sinus, lässt aber die Frage unentschieden, ob nicht doch schon partielle eitrige Erweichungen des Thrombus an verschiednen Stellen vorhanden sind. Ist das der Fall, so muss die Sinusphlebitis sofort operativ mit Eröffnung und Entleerung des Sinusinhaltes behandelt werden; zu warten wäre fehlerhaft, da die metastatischen Entzündungen und Abscesse nicht verhindert werden.

Zur directen lokalen Untersuchuug auf Meningitis und Hirnabscess muss die Dura mater genügend weit incidirt und zurückgeschlagen werden. Partielle fibrinöse Pachymeningitis könnte sich schon dem Auge entziehen; aber ausgedehnte, universelle, purulente Meningitis würde sofort deutlich zu sehen sein. Die Prognose der Sinusphlebitis würde dann absolut infaust sein, und die operative Behandlung derselben nicht mehr eine radikale, sondern nur noch eine symptomatische sein können. Die Untersuchung auf Hirnabscess, im Grosshirn mehr als im Kleinhirn, würde mit der Punctionsnadel und dem Messer vorzunehmen sein. Ein complicirender Hirnabscess verschlechtert die Prognose der Sinusphlebitis nach den Ergebnissen der Otochirurgie heutzutage nicht wesentlich.

Wenn man sich nochmals den Gang der Diagnosenstellung rekapitulirt, so muss man zugeben, dass für jeden Fall die erste Diagnose sich auf die klinischen Befunde und die anamnestischen Daten stützte. Daraufhin wurden Paracentese des Trommelfells, Polypen-

operationen, Aufmeislung des Warzenfortsatzes gemacht. Erst der Erfolg entschied definitiv, ob der Fall nicht damals schon oder erst nachträglich durch weitere intracranielle Affektionen complicirt war. In diesen Fällen wurde wieder auf Grund der gleichen Verhältnisse eine Wahrscheinlichkeitsdiagnose gestellt, und die daraufhin vorgenommne Operation nach Bestätigung derselben beendet, andernfalls in der Richtung der weitern grössern Wahrscheinlichkeit fortgeführt Deshalb wurde in zweifelhaften Fällen zugleich diagnosticirt und operirt. Man kann folgerichtig im Kapitel der Diagnose der otogenen Pyämie von einer operativen Diagnose (Hawkin's operative diagnosis), und im Kapitel der Therapie von einer diagnostischen Operation derselben sprechen.

Viel seltner als die otogene Pyämie ist die otogene Septicämie. Der Verlauf der typischen Fälle derselben ist ein sehr charakteristischer, unter starker Veränderung des Allgemeinbefindens ein rasch tödtlicher, und im Gegensatz hierzu ergeben sich bei der Sektion keine besonders ausgedehnten und tiefgreifenden Veränderungen. Der klinische Verlauf beider Arten ist in den Extremen ein sehr verschiedner, aber der Uebergangsformen zwischen beiden gibt es so viele, dass man von einer Septicopyämie spricht. Nach dem gegenwärtigen Stande der Wissenschaft entscheidet über diese Diagnose allein die bacteriologische Untersuchung des Blutes auf das Vorhandensein von Mikroorganismen in demselben: die Anzahl der letztern bedingt den Verlauf und die Prognose des Falles.

Der gewöhnliche Ausgang der otogenen Sinusthrombose und -phlebitis ist der Tod zumeist entweder durch metastatische Prozesse oder durch intracranielle Complicationen. Dass auch Heilungen dieser Sinusaffektionen vorkommen können, haben die Sektionsbefunde ergeben, die dann die Organisation der Thromben in den verschiednen Stadien zeigten. Dieser Ausgang ist nur dann möglich, wenn der Thrombus durch die nach der Thrombose selbst erfolgte operative Entfernung der Mikroorganismen gegen den eitrigen Zerfall geschützt wird, oder wenn die ihn eingedrungnen Mikroorganismen nicht virulent genug sind, den Erweichungsprozess einzuleiten resp. zu Ende zu führen. Heilung der Thrombose fand sich in den 4 Fällen von Wreden, Kolb, Jansen (I A. 5. 6. 34) und Kirchner (IV + 8), die die Sinus transversus und cavernosus betreffen. Ebenso fanden sich in meiner Abtheilung I 8 Fälle mit Heilung, in denen Thrombose der V. jugularis interna diagnosticirt worden war. Eine andre Frage ist, ob die in den angeführten Fällen gestellte Diagnose immer die richtige gewesen sein mag. Es liegt mir fern, an nicht von mir beobachteten Fällen Andrer eine Kritik zu üben, aber auf Grund der oben angegebenen Symptomatologie kann ich doch meine Zweifel an der absoluten Richtigkeit der Lokalisation in der Thrombose nicht unterdrücken, besonders was diejenige der V. jugularis interna betrifft.

Ich will dieses Kapitel nicht schliessen, ohne nicht kurz die Diagnose der pyämischen Metastasen berührt zu haben. Ich habe schon oben S. 313 betont, dass die Metastasen in den Lungen relativ häufig richtig, diejenigen der Bauchorgane seltner diagnosticirt waren, als sie sich bei der Sektion fanden. Es ist leicht erklärlich, dass das klinische Bild der Metastasen ein sehr verschiedenes ist, da es sich nach dem Verlauf derselben zur Heilung oder zur Abscedirung richten muss. Einfache metastasische Infarkte sind mit Sicherheit nur an den oberflächlich gelegnen Hautstellen zu diagnosticiren. Es kommt hierbei nur zu einer cicumscripten Anschwellung und Röthung in der Haut, in den Muskeln, an den Gelenken mit Schmerzen beim Bewegen und Berühren, und nach 3—4 Tagen nimmt die inzwischen etwas verbreiterte Infiltration rasch ab. In den Lungen ist bei den einfachen metastatischen Infarkten das Hüsteln so geringgradig und so wenig schmerzhaft, dass es Patient nicht weiter beachtet, und es verläuft so rasch, dass es schon vorüber ist, ehe Patient auf dieses Symptom aufmerksam geworden ist. Metastatische Endocarditis ist leicht an den bisher nicht vorhandnen und rasch wieder verschwindenden Geräuschen an den Herzostien zu erkennen. An den übrigen innern Organen sind die einfachen Infarkte wegen der geringen Ausdehnung des Prozesses und ihres raschen Verlaufes zur Resorption nicht zu diagnosticiren.

Anders steht es, wenn die pyämischen Metastasen zur Abscedirung kommen. Auch hier ist die Diagnose der metastatischen Abscesse in und unter der Haut wesentlich leichter als diejenige bei den Abscessen in den innern Organen. Geht die Infiltration um den metastatischen Herd nach 3—4 Tagen nicht zurück, wächst sie im Gegentheil stetig weiter und nimmt die Schmerzhaftigkeit in gleichem Grade zu, so bildet sich ein Abscess aus, und muss derselbe rasch incidirt werden. Gerade hier heisst es frühzeitig operiren, denn die Abscedirung erfolgt rasch und breitet sich schnell aus. Die Abscedirung einer Metastase in den Lungen müssen wir dann annehmen, wenn subjectiv der Hustenreiz und das Bruststechen sich steigern und ausbreiten, und Anfangs pneumonische, später eitriggelbe und gangränös schwärzlichbraune Sputa ausgehustet, und wenn objectiv circumscripte pneumonische Infiltrate durch Auscultation und Percussion nachweisbar werden. Bei centraler Lage des Lungenabscesses ist die Diagnose anfangs nur eine mehr wahrscheinliche. Beim allmählichen Wachsen des Herdes wird sie eine mehr sichere, und absolut sicher wird sie dann, wenn die Infiltration der Abscesswände bis an die Oberfläche der Lunge herausgewachsen ist. Je deutlicher dann die Symptome des Lungenabscesses geworden sind, desto mehr sind Durchbruch der Lungenpleura und Pyopneuothorax zu befürchten. In meiner Abtheilung I A habe ich die 4 Fälle von Heydenreich, Hewett, Horsley und mir (3. 12. 17. 39) hiernach als metastatische Lungenabscesse aufgefasst, und diese sind zur Heilung

gekommen (vgl. S. 328). Am Herzen sind ausser den endocarditischen Geräuschen die pericarditischen wohl zu verfolgen. Freilich haben diese bisher nur ein mehr wissenschaftliches, als praktisches Interesse, da sie bis jetzt zu operativen Eingriffen keinen Anhalt abgegeben haben. Metastatische Abscesse in den Bauchorganen sind mehrfach, freilich erst bei der Sektion nachgewiesen worden. Dass die richtige und rechtzeitige Diagnose derselben aber von praktischer Wichtigkeit ist, zeigt der bereits mehrfach citirte Fall von Fraenkel (III A 166) mit metastatischem Abscess in der Milz. Wenn es im Verlaufe der otogenen Pyämie zu Ikterus kommt, und die Leber an einer circumscripten Stelle bei Berührung und Bewegung zunehmend empfindlich wird, ist der Verdacht auf metastatischen Abscess an dieser Stelle berechtigt. Die Milz ist regelmässig bei der Pyämie acut geschwellt und die Grössenzunahme lässt sich palpatorisch und perkutorisch verfolgen. Kommt es ebenso wie an der Leber zu einer circumscripten Schmerzempfindlichkeit, ist ebenso eine metastatische Abscedirung zu befürchten. Metastatische Abscesse in den Nieren dürften in Ansehung der bei der Sektion nachgewiesnen Kleinheit derselben auf dieselbe Weise nicht zu diagnosticiren sei. Anders dürfte das der Fall sein, wenn sich ein Abscess ein noch frei durchgängiges Harnkanälchen eröffnete, sodass sein Inhalt mit dem Urin entleert würde. Finden sich dann im Urin Eiterkörperchen und dieselben Mikroorganismen, wie sie gelegentlich in den Abscessen in der Haut in dem Falle nachgewiesen sind, so ist die Diagnose sicher. Metastasen in der Schleimhaut des Darms sind dann zu vermuthen, wenn es zu starken, fötiden Diarrhöen und zu allgemeinen, nicht näher zu lokalisirenden Bauchschmerzen gekommen ist. Die Untersuchungen gerade dieses Abschnittes sind noch absolut unzureichend. Ueber die metastatischen Hirnabscesse habe ich schon oben S. 320 gesprochen.

XII. Therapie.

Die für Patient wie Arzt dankbarste Therapie ist die prophylaktische. Die Prognose des einzelnen Falls ist um so besser, je frühzeitiger und mehrseitiger sie in Anwendung gebracht werden kann. Wir sprechen bei einer Entzündung des Mittelohrs von einem schweren oder leichten Fall, jenachdem die Allgemeinerscheinungen besonders stark hervortreten und sich durch den lokalen Befund nicht genügend erklären lassen. Wichtig sind in dieser Beziehung die Höhe und der Gang des Fiebers, die rasche Veränderung des Wesens und die allgemein auffällige Beeinträchtigung des Allgemeinbefindens. Mit einer lokalen Behandlung allein würden wir in einem solchen Falle nicht zum Ziele kommen, die Allgemeinerkrankung nicht berücksichtigen und nicht behandeln würde sich später rächen. So ist es auch bei der otogenen Pyämie. Bei der ursprünglichen, primären Mittelohreiterung wissen wir nicht, ob sie im weiteren Verlaufe zur Pyämie führen wird. Die Allgemeinerscheinungen, das hohe Fieber, der Anfangsschüttelfrost, die Beeinträchtigung des Sensoriums lassen darauf schliessen, dass die Affektion nicht als eine einfache verlaufen wird, und müssen wir auf Complicationen gefasst sein. In solchen Fällen pflegen auch die entzündlichen Erscheinungen am Trommelfell und im Mittelohr stärker zu sein und rasch auf den Gehörgang überzugreifen. Hier gilt es rechtzeitig und energisch einzugreifen. Es würde mich zu weit führen, wollte ich die ganzen therapeutischen Massnahmen je nach den verschiednen Verhältnissen der Erkrankungen durchsprechen. Es reicht aus, nur die allgemeinen Umrisse der Erstern anzugeben und nach dem objectiven Befunde ihre Anwendung zu begründen. In diesem Sinne genügt es bei der acuten Mittelohreiterung nicht, die Paracentese des Trommelfells zu machen, um eine Eiterretention in der Pauke aufzuheben, sondern die Oeffnung im Trommelfell muss möglichst gross gemacht werden, um einer etwa später eintretenden Eiterverhaltung bei der Unsicherheit des Verlaufs der Ohreiterung vorzubeugen. Wir

wissen, dass die Paracentese ausserdem direct entzündungswidrig und dadurch wieder prophylaktisch wirkt. Es muss zugegeben werden, dass sie nach rechtzeitiger und genügender Ausführung im Stande ist, die Entzündungen auf die Räume des Mittelohrs zu beschränken und das Fortschreiten derselben durch den Aditus ad antrum mastoideum auf den Warzenfortsatz zu verhüten. Dass dies aber in vielen Fällen nur ein frommer Wunsch geblieben ist, darf nicht abhalten, nach gleichem Princip jeden weitern Fall zu behandeln. Ebenso häufig sind wir nicht in der Lage, wegen der entzündlichen Verschwellung der Gehörgangswände das ganze Trommelfell zu übersehen und die Paracentese in der wünschenswerthen Ausdehnung zu machen. Mögen nach den bacteriologischen Untersuchungen Streptokokken oder Staphylokokken der Eiterung zu Grunde liegen, Blutegel bringen durch die lokale Blutentziehung und Anschwellung eine auffällige, wenn auch leider oft nur kurz andauernde, subjective Erleichterung, und öfters einen kurzen Stillstand des Verlaufs der eitrigen Prozesse. Ich möchte sie nicht ganz entbehren, halte sie für das erste entzündliche Stadium für viel wirksamer als die Ableitungen auf die Nachbarorgane des Ohrs durch Jodanstriche, warme Priessnitz'sche Umschläge, Derivantien auf den Darm, heisse Fussbäder u. s. w.

Die Trommelfellöffnung muss stets so weit erhalten werden, dass eine Selbstdrainirung des Ohrs für den Eiterabfluss ausreicht. Dieselbe ist nicht vorhanden, wenn bei der diagnostischen Anwendung des Politzer'schen Verfahrens Eiter durch das Trommelfell nach aussen befördert wird. Ist in einem solchen Falle das Trommelfell ad maximum eröffnet, bleibt nichts übrig, als bald einen 2. Ausflusskanal für den Eiter aus dem Mittelohre hinter dem Zugang zum Warzenfortsatz durch die Aufmeisslung des Letztern anzulegen.

Durch die Paracentese findet eine directe Herabsetzung des Blutdrucks und der Entzündungsspannung in der Paukenhöhle statt, wodurch sie direct proyhylaktisch gegen diejenige Art von Pyämie wirkt, die durch directe Aufnahme von Mikroorganismen entsteht. Lufteinblasungen mit dem Politzer'schen Ballon sind unter Umständen direct schädlich. Die Entzündungen des Mittelohrs gehen zumeist von Nase und Rachen durch die Eustachi'sche Röhre auf die Pauke über, um sich hier zu begrenzen oder noch weiter auf den Warzenfortsatz fortzugehen. Die Einblasungen bringen Gefahr, dass Mikroorganismen aus den genannten Partien mit in das Mittelohr geschleudert werden, wodurch eine neue Entzündungs- und Infektionsgefahr geschaffen würde. Ausserdem würde bei einer relativen Insufficinz der Trommelfellöffnung für den freien Abfluss die Gefahr entstehn, dass direct durch den Druck der Luft die retentirten Eitermassen des Mittelohrs durch den entzündlich verengten Zugang der Warzenfortsatzhöhle in die Letztere förmlich hineingepresst würden. Diese Gefahr besteht unzweifelhaft,

und es soll gerade jeder nur möglichen Gefahr durch eine rationelle Therapie vorgebeugt werden. Aus dem gleichen Grunde sind forcirte Ausspritzungen des Ohrs vom Gehörgang zu vermeiden.

Geht die Entzündung auf den Warzenfortsatz über, sind auch hier die besten Antiphlogistika wieder die directe Blutentziehung durch Heurteloup'schen Cylinder oder Blutegel und die trockne Kälte in Form von Eisbeuteln am Warzenfortsatz. Die lokalen Blutentziehungen sind gewöhnlich im allerersten Stadium der Entzündung eines eitrig schleimigen Katarrhs von entschiedenem Erfolge und wirken subjectiv besser als die Eisbeutel. Nachhaltiger und besser haben mir die Eisbeutel bei einfachen, rasch vorübergehenden Warzenfortsatzeiterungen genützt. Auch ihre Indikation ist begrenzt, und es wäre falsch, sie dann noch zu appliciren, wo die Aufmeisslung des Warzenfortsatzes wegen Eiterverhaltung indicirt ist. Freilich ist diese Entscheidung nicht immer so einfach. Auch für die Aufmeisslung des Warzenfortsatzes gelten dieselben Forderungen der Prophylaxe wie für die Paracentese des Trommelfells. Die künstliche Knochenfistel muss so gross angelegt sein, dass die Selbstdrainirung von Mittelohr- und von Warzenfortsatzhöhle eine vollkommene ist. Die Behandlung der gesammten Ohreiterung soll eine aseptische sein, ob eine antiseptische Behandlung den Nutzen bringt, den man sich früher von ihr versprochen und auch erreicht hat, scheint nach den Untersuchungen der Gegenwart doch sehr fraglich geworden zu sein. Nicht unwesentlich unterstützt die Behandlung der Nasen-, Rachen- und Tubenaffektionen die Behandlung der Mittelohrerkrankungen. Operative Behandlung der Nasenpolypen mit ihren sekundären katarrhalischen Schwellungen, der Hypertrophie der hintern Enden der Nasenmuscheln, der Empyeme in der Highmorshöhle, die Entfernung der Hals- und Rachenmandeln, eine rationelle Behandlung der chronischen Nasen-Rachenkatarrhe bewirken eine rasche Abschwellung der Schleimhaut nicht nur dieser Partien sondern auch der angrenzenden Tubenmündungen und über diese hinaus bis weit in die Tuba selbst hinein. Catarrhalische Schwellungen der Tuba verlegen dem Sekret im Mittelohr den Abfluss durch den normalen Abflusskanal, die Tuba, in den Rachen. Am sichersten wirken hier Bougirungen der Tuba: Rasselgeräusche, die vor denselben beim Katheterismus sehr laut und unverändert bis zuletzt zu hören waren, sind nach denselben sofort verschwunden, wenn das Sekret durch die erweiterte Tuba in die Rachenhöhle hinunter geblasen ist, was seitens des Patienten und des Arztes gehört und gefühlt zu werden pflegt.

Eine weitere directe Eiterverhaltung im Mittelohre entsteht durch Polypen und durch Cholesteatome des Mittelohrs, die so häufig die Mittelohreiterungen bei der Pyämie compliciren. Mag man auch die Polypen durch absoluten Alkohol allmählich zum vollständigen Schrumpfen bringen und durch den Galvanokauter abbrennen können,

so bleibt es doch immer das Beste, sie möglichst ohne jede Folgereizung auf einmal mit der kalten Schlinge abzutragen, wenn sie sich irgendwie anbringen lässt. Eine Aetzung des Stils bei subacuter entzündlicher Reizung des Ohrs erscheint mir irrationell, da die unausbleibliche sekundäre entzündliche Reizung einer vorübergehende Verengung der Passage für den abfliessenden Eiter zur Folge haben muss. Kleinere Granulationen am Rande der Trommelfellöffnung verschwinden durch Erweitrung der Letztern von selbst, wie sie bekanntlich durch die Reizung der retentirten Eitermassen erst entstanden sind. Cholesteatome quellen infolge der entzündlichen Durchfeuchtung bei den eitrigen und schleimigeitrigen Prozessen des Mittelohrs und Warzenfortsatzes stark auf und bedingen dadurch schon, ehe noch der Eiter zum Ausfluss durch die Trommelfellöffnung gelangt, ein Abflusshinderniss. Die Hauptsache bleibt, auch bei einer Anfangs scheinbar einfachen Mittelohreiterung an eine etwaige Complication mit Cholesteatom zu denken, und in dieser Richtung Sekret und Spülwasser des Ohrs genau zu controliren. Ist diese Complication wahrscheinlich oder gar erwiesen, ist die weitere conservative Behandlung der Ohreiterung gefährlich und die operative Behandlung einzuleiten. Bei den ersten Hirnreizungssymptomen wird die Entscheidung dringlicher, man weiss nicht, wie weit die Veränderungen im Knochen des Felsenbeins ausgedehnt sind, ob die Dura mater blossgelegt ist oder nicht, ob Pachymeningitis externa oder Sinusphlebitis zu befürchten ist, u. s. w. Sicherheit für den folgenden Verlauf ist zwar Hauptsache der Behandlung, aber Vorsicht nicht weniger am Platze, dass man erst dann operirt, wenn die conservative Behandlung keinen Erfolg mehr verspricht.

Das wäre die Behandlung für diejenigen Fälle von otogener Pyämie, die auf einfache Eiterresorption aus den Höhlen des Mittelohrs und des Warzenfortsatzes zurückzuführen sind, ohne dass es weiter zu Destructionen in der Schleimhaut und ihrer Knochenunterlage gekommen ist. Das sind natürlich die günstigsten und für die Behandlung die dankbarsten Fälle. Einzelne Fälle der Art mögen auch ohne jede spezielle Behandlung zur Heilung kommen.

Bei der Pyämie durch Osteophlebitis würde die Paracentese des Trommelfells und die Aufmeisslung des Warzenfortsatzes nicht die rechte Therapie sein. Beide Operationen heben zwar die entzündliche Stauung in den Mittelohrhöhlen auf und leiten den Eiterabfluss auf die rechten Wege, aber sie würden nicht verhindern, dass die phlebitischen Prozesse in den Knochenvenen medianwärts weitergingen und die Hirnsinus und die Jugularvene in Gefahr brächten.

In diesen Fällen muss der Knochen selbst möglichst soweit fortgenommen werden, als er sich erkrankt zeigt, sowohl am Tegmen tympani, als am Boden der Paukenhöhle als von der hintern innern Wand des Warzenfortsatzes, wo die Hirnsinus und die Jugularvene an-

liegen. Der Fistelgang im Warzenfortsatz muss deshalb schon möglichst gross angelegt werden, damit direct mit dem Auge eine lokale Besichtigung der Mittelohrhöhle ebenso wie die Untersuchung mit der Sonde vorgenommen werden kann. Ist der operative Eingriff ausreichend gewesen und dadurch die Fortleitung des osteophlebitischen Prozesses nach dem Gehirn zu coupirt, so müssen die Schüttelfröste und die pyämischen Temperaturschwankungen definitiv vorüber sein, ebenso die Metastasen, falls Patient erst nach Eintritt derselben in die Behandlung gekommen ist.

Ist Verdacht vorhanden, dass an der Innenwand des Felsenbeins ein subduraler Abscess besteht, muss man den äusserlich gesund aussehenden Knochen fortmeisseln, die Dura blosslegen und so denselben entleeren. Die Möglichkeit ist nicht zu leugnen, dass die Entfernung eines solchen subduralen Abscesses die weitere Infektion des anliegenden Sinus und dadurch die Thrombophlebitis desselben verhütet. Eine genaue Besichtigung der membranösen Sinuswand würde bei normalem Aussehn derselben die Beruhigung geben, dass eine Sinusthrombose nicht zu befürchten ist. Man fühlt manchmal die schwachen Pulsationen des Sinus ganz deutlich, die durch Compression der Jugularis am Halse sich verstärken. Aber dieses diagnostische Merkmal ist nicht so leicht von den andern Hirngefässpulsationen zu trennen und nicht immer in der wünschenswerthen Deutlichkeit vorhanden; es ist dasselbe deshalb nur bei positivem Befunde für die Diagnose verwerthbar.

Wenn im weitern Verlaufe des Falles die sog. Hirnreizungserscheinungen, die Kopfschmerzen, der Schwindel, das Erbrechen wiederkehren oder unbeeinflusst durch die bisherige operative Behandlung sich steigern, wenn die pyämischen Temperaturschwankungen und vor Allem die Metastasen nicht aufhören, so ist der Verdacht auf Thrombophlebitis der Hirnsinus oder der Jugularvene berechtigt. Am meisten gefährdet ist wegen seiner örtlichen Lagerung und am häufigsten betroffen nach den pathologisch anatomischen Erfahrungen der Sinus transversus. Das sicherste Mittel, die Frage: Thrombose oder nicht, zu entscheiden ist die Probepunktion des Sinus. Ergibt dieselbe flüssiges Blut, ist Thrombose desselben auszuschliessen. Nimmt man hierzu eine nicht zu feine Punctionsnadel, so pflegt aus der Stichöffnung noch etwas Blut nachzusickern. Drückt man gleich darnach die Jugularvene am Halse zu, sodass es zur Stauung in diesen Gefässbezirken kommt, so entsteht ein stärkerer Blutaustritt aus dem Stichkanal, wenn die Circulation in dem Venensystem nicht durch Thrombose des Gefässinhaltes verlegt ist. Manchmal pulsirt der Blutstrom dann förmlich. Bei Sinusthrombose ergibt die Punction ein negatives Resultat. Aber wegen einer einfachen Thrombose des Lateralsinus ist die Ausräumung desselben nicht angezeigt, so lange dieselbe nicht Neigung zum eitrigen Zerfall und zur Embolie zeigt. Spontanheilungen von einfachen Sinusthrombosen bei

otogener Pyämie sind beobachtet worden, freilich sind sie selten und ihr günstiger Ausgang ist nicht vorherzusagen. Im Allgemeinen gehen die Sinusthrombosen nach Mittelohreiterungen zur eitrigen Erweichung über; und erst dann ist die Ausräumung der eitrig erweichten Thrombenmassen aus dem Lateralsinus indicirt. Man muss so lange damit warten, bis spätere Controlpunktionen des Sinus an verschiedenen Stellen die Entscheidung darüber gebracht haben, ob die befürchtete Einschmelzung des soliden Thrombus nachträglich eingetreten ist. Zieht man eitrig verfärbte Flüssigkeit aus dem Lateralsinus in die Punktionsspritze, so ist die eitrige Erweichung des Thrombus festgestellt und nunmehr erst die operative Behandlung des Sinusphlebitis angezeigt.

Diese diagnostische Probepunktion des Sinus ist nun selbstverständlich nur dann vorzunehmen, wenn die bisherigen Krankheitserscheinungen den Verdacht begründen, dass es bereits zu einer Sinusphlebitis gekommen ist. Denn auch die einfache Probepunktion ist nicht gefahrlos. Ist die blossgelegte Dura mater bläulich glänzend und glatt, also nicht entzündlich verändert, so mag eine kurze Irrigation mit Sublimatlösung ausreichen zur Desinfektion derjenigen Stelle, an welcher die Punktion mit der vorher sterilisirten Punktionsnadel stattfinden soll. Je mehr die Dura mater sich verfärbt zeigt und mit schmutzigbraunen schlaffen Granulationen bedekt ist, desto sorgfältiger muss die lokale Desinfektion vorgenommen werden, ehe man mit der Nadel einsticht.

Zaufal[1]) machte mittelst Pravaz'scher Spritze, welche unter Berieselung des Operationsfeldes mit 1 : 1000 Sublimat in der Richtung von oben hinten nach vorn unten eingestochen wurde, eine Probepunktion in den Sinus transversus, der nach der Blosslegung bei leiser Berührung fluktuirt hatte und bei stärkerm Druck die Gehirnpulsation deutlich fühlten liess — und fand flüssiges Blut ohne fremde Beimengungen. Die beiden ersten Tage nach der Operation fieberfreier Verlauf. Von da ab 12 Tage lang septisches Fieber, dessen Entstehen er auf den Eintritt der Sepsis der von dem jauchigen Paukenhöhlensekrete aus inficirter Operationswunde zurückführt. Dann fortschreitende Heilung. Er meint, dass die Punktion eines nicht thrombosirten Sinus für den Kranken gefahrlos ist. Selbst wenn einige Entzündungserreger mit der Pravaz'schen Spritze der Blutbahn einverleibt würden, so würde die parasiticide Eigenschaft des Blutes mit den Keimen schon fertig werden. Im Gegensatz zu dieser Gefahrlosigkeit betont er das Bedenkliche der Vornahme der Explorativpunktionen des Gehirns durch die entzündete Dura und führt als Beispiel hierfür einen Fall an, bei welchem einem Punktionsstich entsprechend im Gehirn ein kleiner Abscess und Meningitis bei der Autopsie sich vorfand. In anderen Fällen ist die Probepunktion des Lateralsinus zur Feststellung der Sinusphlebitis nicht mehr

[1]) Prag. med. Wochenschrift 1893. Nr. 18. ref. A. f. O. XXXVI. S. 84.

nöthig. In einem grossen cariösen Knochendefekt des Sulcus transversus liegt die schwarz verfärbte Sinuswand und durch einen Fistelgang derselben führt die Sonde direct in den Sinus hinein, aus dem eitrige oder jauchige Flüssigkeit sich auf Druck entleert. So leicht diese Fälle für die Diagnose sind, so ungünstig sind sie zumeist für die Prognose, da sie erst in Behandlung gekommen sind mit ausgedehnten phlebitischen Prozessen in den verschiedensten Hirnsinus und in einem durch die pyämische Infektion bedingten desolaten allgemeinen Zustande.

Ist darnach die Diagnose auf Thrombophlebitis des Lateralsinus gestellt, so ist die rechte Therapie allein die operative Eröffnung resp. Erweiterung der Fistel desselben, die Ausräumung der eitrigerweichten Thrombenmassen, und die doppelte Unterbindung und Durchschneidung der Jugularvene am Halse behufs Durchspülung des Sinus auch von dieser Stelle und zur Verhütung der Aufnahme von Thrombenböckelchen in dem allgemeinen Blutkreislauf. Bei Gelegenheit späterer Abgrenzung einzelner Fälle von Sinusphlebitis wird sich ergeben, dass unter Umständen von einer Unterbindung resp. Durchschneidung der Jugularvene und einer Durchspülung des Lateralsinus und der Jugularvene Abstand genommen werden darf.

Nach einem kurzen Ueberblick über die Geschichte der operativen Therapie der Lateralsinusphlebitis lasse ich die bis jetzt operirten Fälle meiner Abtheilung II, sowie die nachträglich veröffentlichten, die im Anhang in Abtheilung IV eingeführt sind, folgen und werde auf die statistischen Resultate, die für Prognose und Therapie so wichtig sind, eingehender zu sprechen kommen.

Zaufal (Zur Geschichte der operativen Behandlung der Sinusthrombose in Folge von Otitis media. Prag. mediz. Wochenschrift, 1891. No, 3)

hatte 1880 (Prag. med. Wochenschrift. 1880. S. 516. f.) schon gestützt auf klinische Erfahrungen und Sektionsbefunde sich dahin geäussert, dass bei Sinusphlebitis nicht bloss die Trepanation des Warzenfortsatzes, sondern auch die Unterbindung der Jugularvene ev. die Eröffnung eines Theils des Sinus selbst von Nutzen sein könne. Leider könne man aber eine Thrombose des Sinus bei ihrer Entstehung nicht diagnosticiren, sondern erst nachdem der Schüttelfrost und andere Erscheinungen, welche darauf hindeuten, dass infektiöse Massen in das Blut eingetreten sind, sich zeigen. 1884 (ebenda. No. 48. S. 474) theilte Z. einen tödtlich verlaufenen Fall mit, in dem er nach Trepanation des Warzenfortsatzes den bereits durch Verjauchung eröffneten Sinus sigmoideus mit desinficirender Flüssigkeit ausspritzte und ein Drainrohr in den Sinus einführte. Der „Idealplan" ist folgender: Zunächst müsse die Trepanation des Proc. mastoid. vorgenommen und von hier aus der Sinus blossgelegt werden. Ist der Sinus im Foramen jugulare durch einen festen Thrombus abgeschlossen, so ist eine Unterbindung der Jugularis nicht erforderlich. Ist dies nicht der Fall, so soll die Jugularis unterbunden werden, und zwar wenn sie selbst schon mit thrombosirt ist, unter der

erkrankten Partie. Ueber der Ligatur soll die thrombosirte Jugularis geöffnet und durch desinficirende Injektionen, deren Flüssigkeit wohl auch aus dem Trepanationskanal herauskommen wird, von inficirenden Massen gereinigt werden.

Die Unterbindung der Jugularis empfahl Z. aus 2 Gründen, einmal um der Ueberwanderung infectiöser Keime in die Blutbahn überhaupt die Hauptstrasse zu verlegen, andererseits aber auch um dadurch zu verhindern, dass bei Eingriffen in den thrombosirten Sinus, z. B. bei Injectionen in den thrombosirten Sinus, grössere Klümpchen oder die Injectionsflüssigkeit in das Herz und in den Kreislauf gelangen.

Horsley (Clinical Society's Transact. V. XIX. S. 294 und Lancial. Thèse de Paris 1888, S. 218):

schlug 1886 vor, anscheinend ohne Kenntniss von diesen Vorschlägen Zaufal's und seiner einmal bereits ausgeführten Ausspülung des spontan eröffneten Lateralsinus zu haben:

1) Die einfache Unterbindung der Jugularis, nur wenn bei Sinusthrombose Metastasen bereits eingetreten sind („seulement dès qu'apparaît la première indication de l'embolie"). um fernere Metastasen zu verhüten: freilich kann hierdurch die Ausbreitung der Sinusthrombose auf die andere Seite nicht verhütet werden („cette extension se produira quand même et au même degré si le patient est laissé à lui-même").

2) Die gleichzeitige Unterbindung der V. jugularis interna in der Mitte des Halses und des Lateralsinus am Torcular Herophili, die Eröffnung und Ausräumung des letzteren bei eitrig erweichtem Thrombus. Er hatte in 1 Falle von Meningitis und Thrombophlebitis des Lateralsinus nach Mittelohreiterung reinen Eiter im Sinus gefunden. In 1 Falle hatte er den Lateralsinus selbst doppelt unterbunden und zwischen beiden Stellen eröffnet: der Patient war nach 16 Stunden am Shock gestorben; die Section ergab: „les ligatures étaient fixées et serrées et qu'il y avait une petite quantité de caillot de chaque côté".

Seit diesen Vorschlägen sind im Ganzen nach der beifolgenden Tabelle XXV A (S. 456) 29 Fälle von metastatischer Pyämie nach Sinusphlebitis operativ behandelt worden. Von diesen 29 wären die Fälle 1 (Lane) und 8 (Weigel) abzurechnen, da sie nicht direkt zum Thema gehören. Im Falle Lane fand sich eine Thrombose des Lateralsinus; ob aber Thrombophlebitis eines kleinern Hirnsinus oder der Jugularvene etwa circumscript am Bulbus derselben bestand, ist nicht zu entscheiden, da der Fall geheilt ist. Im Falle Weigel war die Operation nicht über eine Sondirung des Sinus hinausgegangen, während die Sektion einen brüchigen Thrombus im absteigenden Aste des Lateralsinus und in der Jugularvene weit am Halse hinunter ergab. Ich habe diese Fälle in der Tabelle belassen, weil sie immerhin otogene Pyämie betrafen, aber die Befunde bei der spätern Kritik der Resultate nicht berücksichtigt. In der folgenden Tabelle XXV B (S. 458) habe ich in gleicher Weise 30 Fälle von operativer Behandlung von otogener Sinusphlebitis ohne Metastasen zusammengestellt. Von diesen wäre der Fall 19 (Macewen) abzurechnen, in dem es mir fraglich ge-

blieben ist, ob es sich nur um eine diagnostische Punktion des Lateralsinus, der nicht thrombosirt war, gehandelt hat, oder um eine Incision desselben. Im Ganzen wären darnach 56 Fälle von otogener Sinusphlebitis operativ behandelt worden. An diese Fälle habe ich noch diejenigen anzuschliessen, die von Jansen aus der Berliner Ohrenklinik berichtet sind. Von 13 Fällen von Sinusphlebitis, die mit Incision des Lateralsinus behandelt waren, wurden 8 = 61,5 % geheilt und starben 5 (A. f. O. XXXVII. S. 146), und weiter (Versammlung deutscher Ohrenärzte in Jena, Pfingsten 1895) von 19 Fällen von Lateralsinusphlebitis wurden 8 durch Eröffnung des thrombosirten Sinus, 2 durch gleichzeitige Unterbindung der Jugularis geheilt, und es starben 5 mit Sinuseröffnung und 4 mit Sinuseröffnung und gleichzeitiger oder nachfolgender Unterbindung der Jugularvene.[1])

Im Ganzen liegen 88 Fälle von otogener Sinusphlebitis und direkter Behandlung des Sinus resp. Unterbindung der Jugularis vor. Die Auf-

---

[1]) Die 5 Fälle von Voss-Riga sind mir leider nicht auf meine schriftliche Bitte vom Novemher 1893, sondern erst nach ihrer Veröffentlichung im A. f. O. XXXIX. S. 89 ff. und nach Abschluss meiner Arbeit bekannt geworden. Ich will hier nur kurz die Therapie derselben anführen. Im 1. Falle mit Ausgang in Heilung wurde nur die Eröffnung des Lateralsinus vorgenommen, ohne nachfolgende Ausspülung. Im 2. Falle mit tödtlichem Ausgang: zuerst Unterbindung und Durchschneidung der V. jugularis dicht oberhalb des Schlüsselbeins, leider nicht möglich unterhalb des Thrombus, dann Eröffnung des Lateralsinus und Entfernung des Thrombus aus demselben und aus dem peripheren Stücke der V. jugularis. — Im 3. Falle mit chronischer Otorrhoe wie die vorhergehenden und mit Ausgang in Heilung: zuerst Unterbindung und Durchschneidung der V. jugularis ebenfalls dicht oberhalb des Schlüsselbeins und nicht unterhalb des Thrombus, dann Eröffnung des Lateralsinus, ohne Enfernung des Thrombus und ohne Durchspülung des Lateralsinus und der Jugularis. Bei nachträglicher Durchspülung lief das Wasser klar ab: „der Thrombus hat sich nachträglich verflüssigt". Zwar kein Schüttelfrost mehr nach der Operation, aber doch ein metastatischer Lungenabscess, der bald ausheilte. — Im 4. Falle mit acuter Mittelohreiterung und Heilung, und mit deutlich fühlbarem hartem Strange der Jugularvene: zuerst Unterbindung und Durchschneidung der V. jugularis „mitten im Erkrankten", dann Eröffnung des Lateralsinus, ohne Entfernung des Thrombus, „der sich nach beiden Seiten über das Operationsfeld erstreckte". — Im 5. Falle von acuter Mittelohreiterung mit Tod durch Meningitis, bei fühlbarem Strang im obern Halsdreieck an Stelle der Jugularis: zuerst Unterbindung und Durchschneidung der Jugularis „unten am Halse", später Eröffnung des Lateralsinus, ohne nachfolgende Durchspülung, zuletzt „die Jugularis als dicker Strang mit ein paar sie begleitenden Drüsen exstirpirt", und Jodoformgacetamponade.

Voss „empfiehlt, um keine unnütze Unterbindung der Jugularis vorzunehmen, als sicherer, erst nach Freilegung des Sinus und nachdem man sich von seiner Thrombosirung überzeugt, die Jugularis zu unterbinden, dann aber auch in jedem Falle, selbst wenn der Thrombus nur auf den Sinus beschränkt ist. Die Unterlassung der Ligatur kann schädliche Folgen haben, wenn auch nach den Erfolgen der Berliner Ohrenklinik (Lucä) zugestanden werden muss, dass ein grosser Theil der auf den Sinus beschränkten Thrombosen ohne Ligatur der Jugularis bei alleiniger Ausräumung ausheilen kann."

Tabelle XXV A (Fälle II A).

Nr.	Verfasser	Aufmeisslung des Warzenfortsatzes	Eröffnung des Lateralsinus	Unterbindung der V. jugul. interna (durchschnitten)	Ausgang	rechts	links	acut	chronisch	Augenhintergrund	Subduralabscess	Tod am — Tage nach Venenunterbindung	Bemerkungen.
1.	Lane	+	—	+	Heilung		1	1		o	1	—	Sinus bei Probepunktion mit flüssigem Blut gefüllt. 2 Tage nach der Venenunterbindung fest und frisch thrombosirt. Incision aufgegeben. Nachträglich Metastasen.
2.	Salzer	+	+	—	Tod		1		1	—	1	9	Meningitis. Lokale Sinusbehandlung ohne Erfolg.
3.	Ballance	+	+	+(+)	Heilung		1		1	—	1	—	Antrum mastoid. nicht eröffnet. Nachträgliche metastatische Abscesse nach Venendurchschneidung und Sinusdurchspülung.
4.	„	+	+	+(+)	Tod	1			1	B. +	1	2	Venendurchschneidung zu spät.
5.	„		+	+(+)	Tod		1		1	+		4	Nachträgliche 2. Venenligatur unterhalb des Thrombus gemacht, Durchspülung durch Sinus und Vene. Besserung. Plötzlich Tod durch metastatischen Abscess.
6.	„	+	+	+(+)	Heilung		1		1	+			Bei Durchspülung durch Jugularvene Blutung aus einmündenden Venen: Unterbindung höher oben gemacht. Zuletzt Antrum aufgemeisselt.
7.	Lancial	—	—	+	Tod		1		1	o		2	Nur Jugularvenenunterbindung; Sinuseröffnung als zu spät aufgegeben. Hirnabscess.
8.	Weigel	+	—	—	Tod	1			1	o		3 Stunden	Sondirung des Sinus macht Blutungen. Sektion ergibt einen brüchigen Thrombus im absteigenden Theile des Lateralsinus und in der Jugularvene.
9.	Poulson	+	+	—	Tod	1			1	o	1	2	Kein Antrum gefunden. Ausräumung des Sinus, Blutung von beiden Seiten bei adhärentem nicht obturirendem Thrombus.
10.	Clutton		+	+(+)	Heilung	1			1	—	1		Zuerst Jugularisunterbindung: Durchspritzung durch Sinus; nachträglich metastatischer Abscess.
11.	Parkin	+	+	+(+)	Heilung	1		1		+ r.>l.	1		Zuerst Jugularisunterbindung; 9 Tage nach Sinusräumung neue Pyämiesymptome und Erscheinungen von Thrombose des Sinus cavernosus (?)
12.	„	+	+	+	Heilung		1	1		o			Eiter in V. mastoid., Thromben im Lateralsinus zerfallen, entfernt; zuletzt Jugularis, die leer gefunden wurde, unterbunden.
13.	Jansen	+	+		Tod	1			1	o	1	4	Meningitis +. Jauchig zerfallner Thrombus im Lateralsinus entfernt, nach Jugularis zu fester Thrombus, von hier leicht Blutung.
14.	Grunert u. Panse	+	+		Tod	1			1	+ l.>r.		23	Nach Sinusausräumung neue Schüttelfröste und Metastasen. Ausgedehnte Sinusphlebitiden; obturirender Thrombus in der Jugularis.

15.	„	+	+		Tod	1			1	o	1	4	Links Pyopneumothorax.
16.	Schwartze	+	+		Heilung	1			1	o			Jauche im Lateralsinus: Auskratzung mit scharfem Löffel. Nach 8 Tagen metastatische Abscesse.
17.	A. af Forselles	+	+	+(+)	Tod	1			1	—	1	16	Ohne Eiter im Antrum mastoid., Jugularvenenunterbindung vor Sinusausräumung von jauchigen Thrombenmassen; nachträglich Jugularis wieder eröffnet und durchgespült; später nach 13 Tagen Metastasen. Operation von Empyema pleurae.
18.	„	+	+	+	Tod		1	1		o		12	Antrum mastoid. nicht gefunden. Entfernung übelriechender Thrombenmassen aus Sinus und Jugularis, nachträglich metastatische Abscesse. V. anonyma durch röthlichweissen Thrombus abgeschlossen.
19.	„	+		+(+)	Tod		1		1	o		an dems. Tage	Ohne Eiter im Antrum mastoid. Im Sinus fester Thrombus; in der Jugularis flüssiges Blut. Meningitis und 2 Grosshirnabscesse.
20.	Macewen	+	+		Tod	1			1	o	1	6	Ohne Sektion. Tod durch Lungenmetastasen. Erweichter Sinusthrombus entfernt.
21.	„	+	+		Tod		1		1	—	1	4	Meningitis. V. mastoidea normal; in den tiefen Halsvenen und V. condyloid. post. eitriger Thrombus.
22.	Vickevy		+	+	Heilung	1			1	o			In Sinus und Jugularvene gelblich eitriger Inhalt, zuerst Jugularisunterbindung, dann Sinusausräumung. Nachträglich metastatische Abscesse.
23.	Jansen	+	+		Tod		1		1	+		3	Incision des Sinus, der sich völlig obliterirt zeigt und nur wenig Eiter entleert. Jugularis vom Zungenbein aufwärts zugewachsen. Meningitis.
24.	„	+	+		Heilung		1		1	—	1		Nachträglich metastatischer Infarkt im Knie.
25.	Grunert	+	+	+(+)	Heilung		1	1		o			Antrum ohne Eiter. Durchspülung durch Jugularis und Sinus.
26.	Jansen	+	+	+(+)	Tod		1		1	—	1	13	Keine Durchspülung. Verlauf nicht beeinflusst. Jaucheabscess um Jugularvene.
27.	Reinhard	B.+	+	+	Heilung	1			1	o			Venenunterbindung 2 Wochen nach Sinusausräumung, nachträglich pyämisches Fieber und Metastasen. Linker Sinus ohne Thrombus.
28.	(IV + 21) Mischlich	+	+		Tod	1			1	o		5	Nach Sinusausräumung noch Schüttelfröste und Fieberschwankungen. Jauchethromben in beiden Sinus transversus und beiden Vv. jugulares.
29.	(IV + 22) Langenbuch	+		+(+)	Heilung	1			1	o			Sinus und Jugularis ohne Thrombus. 20 Tage nach Jugularisunterbindung 2 metastatische Abscesse entstanden.
		25	24	17 (+: 11)	Heilg.: 12 Tod: 17	13	14	5	24	+: 6 —: 7	14		

Tabelle XXVB. (Fälle IIB).

Nr.	Verfasser	Aufmeisselung des Warzenfortsatzes	Eröffnung des Lateralsinus	Unterbindung der Jugularvene (durchschnitten)	Ausgang	rechts	links	acut	chronisch	Augenhintergrund	Subduralabscess	Tod am — Tage nach Venenunterbindung	Bemerkungen
1.	Lane	+	+	+	Heilung	1			1	o	1		Ohne Eiter im Antr. Nach Venenunterbindung erst Ausräumen des septischen Thrombus aus Lateralsinus.
2.	Salzer	+	+		Heilung		1	1		+	1		Sinus nach unten fest obturirt: sofort Erleichterung.
3.	Makins		+		Heilung	1			1	+ B. r. > l.	1		Blosslegung des Lateralsinus mit granulirender Wand längs einer Knochenfistel. Jugularvenenwand am Halse vereitert.
4.	„	+	+	+ (+)	Heilung		1		1	+			8 Tage nach Aufmeisselung gleichzeitig Eröffnung von Sinus und Jugularis. Durchschneidung. Blut in Sinus und Jugularis: Sinusblutung.
5.	Weigel	+	+		Tod		1	1		+		4	Eiter im Lateralsinus und V. mastoid., im gleichnamigen Sinus der andern Seite und im Sinus cavernos. rechts. Links Kleinhirnabscess.
6.	Parker	+	+	+ (+)	Heilung		1	1		+ B. r. > l.			8 Tage nach Venenunterbindung vorübergehend Fieber. V. facialis mit thrombosirt und mit unterbunden. Keine Durchspülung.
7.	„	+	+	+	Tod		1		1	o		3	Aus Lateralsinus, der 2 Tage vorher bei Punktion noch flüssiges Blut enthielt, frischer Thrombus ausgeräumt, Durchspülung von Jugularvene her. Keine Schüttelfröste mehr. Meningitis. Ohne Section.
8.	Sonnenburg	+	+		Heilung				1	o			Spaltung des Lateralsinus, der jauchige Massen enthielt.
9.	Lane	+	+	+	Heilung		1		1	o	1		Punction des Lateralsinus hatte vor 2 Tagen reines Blut ergeben, zuerst Jugularisunterbindung, dann Eröffnung des Lateralsinus, Ausräumen eines frischen Thrombus: sofort Erleichterung.
10.	Le Cheatle-Pritchard	+	+	+ (+)	Heilung	beiders.			1	o			Alle 3 Operationen zugleich. Ohne Eiter im Antr. mastoid. Jauche im Lateralsinus, Thrombus in Jugularvene. Ausspülung des Sinus. 3 Tage nachher neue pyämische Temperaturen.
11.	Bircher	+	+		Heilung		1		1	—	1		Entfernung der ganzen Pyramide. Thrombophlebitis des Sinus transversus, petrosus superior und cavernosus. Eröffnung und Desinfection.
12.	Schwartze	?	+		Heilung					o			Lateralsinus nach Jugularvene zu durch festen Thrombus verstopft.
13.	„	?	+		Heilung					o			„
14.	„	?	+		Tod					o			„

15.	Schwartze	?	+		Tod					o	o		Lateralsinus nach Jugularvene zu durch festen Thrombus verstopft.
16.	Herčzel	+	+	+	Heilung	1			1	o			Thrombus im Lateralsinus nicht entfernt; Thrombus der Jugularvene vereitert; letztere perforirt. Nachträglich Fieber.
17.	Bennett	+	+	+ (+)	Heilung	1			1	o			Nach Jugularisdurchschneidung Eröffnung des Laterialsinus und Entfernung eines Thrombus: Sinusblutung, Tamponade.
18.	Macewen	+	+		Heilung	1			1	+	1		Jugularisunterbindung vor Sinuseröffnung. Angabe über Sinusinhalt fehlt.
19.	„	+	?		Heilung		1		1	+ B.	1		unsicher, ob Lateralsinus nur pungirt, oder incidirt ist.
20.	„	+	+		Heilung	1			1	o			Entfernung eitrig zerfallner Thrombenmasse aus dem Lateralsinus.
21.	„	+	+		Heilung	1		1					Einfacher Thrombus aus Lateralsinus entfernt. Nachträgliche Anschwellung d. Jugularvene an der Subclaviastelle spontan zurückgegangen.
22.	Marsh	+	+	+	Tod					o			erfolglos.
23.	Jansen	+	+		Heilung	1			1	+ B.	1		Nur Sinusthrombus am peripheren Ende entfernt, am centralen ruhig liegen gelassen.
24.	„ (siehe IV+15)	+	+		Heilung	1			1	+ B.			Sinuswand gangränös. Rother Thrombus aus Sinus entfernt.
25.	Reinhard	+	+		Heilung	1			1	+			Sinuseröffnung 11 Tage nach Aufmeisselung: später noch kurze Schüttelfröste und etwas Temperatur: aus Sinus entleert sich Eiter spontan.
26.	(IV + 1) Schubert	+	+		Heilung	1		1			1		Auskratzung des Sinus, der krümlichen Eiter enthielt, zuletzt Blutung. Jugularis nicht unterbunden wegen bis zum Schlüsselbein reichender Thrombose, erst nach Sinusoperation metastatische Abscesse entstanden.
27.	(IV + 6) Secker Walker	+	+		Heilung		1		1				Ohne Eiter im Antr. mastoid. Sinusblutung.
28.	(IV + 7) Milligan u. Brown	+	+	+	Heilung	1			1				Nur Ausspülung des Sinus, der eitrig zerfallnen Thrombus enthielt.
29.	(IV + 23) Langenbuch	+		+	Tod		1		1			16	Lateralsinus enthielt Blut. Unterbindung der Jugularvene, pyämischer Verlauf unbeeinflusst. „Jauche-Thrombus im Sinus erst nach der Operation gebildet.“
30.	(IV + 26) Crocket	+	+		Heilung	1			1		1		Entfernung eines soliden Thrombus aus dem Lateralsinus.
		25	27	11 (+ = 4)	Heilg: 24 Tod: 6	13	10	5	20	+ 9 — 1 o 13	10		

meisslung des Warzenfortsatzes ist nach meinen beiden Tabellen 50 Mal ausgeführt worden; von Jansen's Fällen fehlen die bezüglichen Angaben. Der Lateralsinus ist im Ganzen 76 Mal incidirt; die Jugularis 32 Mal im Ganzen unterbunden, und hiervon 15 Mal doppelt unterbunden und dazwischen durchschnitten, und nachträgliche Durchspülungen durch Lateralsinus und Jugularis sind 6 Mal vorgenommen worden.

Die Resultate der Behandlung sind folgende. Von den 27 Fällen meiner Abtheilung II A sind 11 Fälle geheilt und 16 gestorben, und von den 29 Fällen der Abtheilung II B sind 23 geheilt und 6 gestorben. Darnach hängen die Resultate der operativen Behandlung der otogenen Sinusphlebitis wesentlich von dem Umstande ab, ob die Pyämie die metastasirende Form hat oder nicht. Bei der metastatischen Pyämie sind die Resultate wesentlicher ungünstiger gewesen als bei der nicht metastasirenden Form.

Diejenigen Fälle von Sinusphlebitis, in denen der Thrombus nicht rasch eitrig erweicht, die keine Neigung zeigen zur Resorption der Thrombenbröckelchen in den Blutkreislauf, und die von einem totalen eitrigen Zerfall der Thromben mit Eröffnung und Ausräumung des Lateralsinus behandelt werden, geben eine viel bessere Prognose für die lokale Behandlung, als diejenigen Fälle haben, die erst später und erst nach dem Auftreten der metastatischen Entzündung und Abscesse behandelt werden. — Zähle ich die operativen Resultate einfach zusammen, so sind weiter 34 Fälle = 60,7 % geheilt worden und 22 Fälle = 39,3 % gestorben. In Uebereinstimmung hiermit fand A. af Forselles (l. c. S. 113) in 29 Fällen 17 Mal Heilung = 59 %, und 12 Mal Tod = 41 %; es liegen freilich beiden Resultaten dieselben Krankheitsfälle zu Grunde. Zähle ich zu meinen Fällen diejenigen von Jansen hinzu, so ergibt sich in 88 Fällen 52 Mal Heilung = 59,1 %, und 36 Mal Tod = 40,9 %, also keine wesentliche Veränderung in den Resultaten der Behandlung. Dass diese operativen Resultate noch wesentlich günstiger sich gestalten können, ergeben schon die Mittheilungen Macewen's (s. oben S. 118), der in 28 Fällen von Sinusphlebitis 20 Mal Heilung = 71,4 % erhielt und nur 8 Todesfälle hatte = 28,6 %. Darnach ist zu hoffen, dass mit der zunehmenden Sicherheit der Diagnose der Sinusphlebitis auch die operative Behandlung derselben rechtzeitig stattfinden wird und dadurch allein die Resultate der Therapie sich wesentlich verbessern lassen werden.

Die Behandlung bestand nun 1) in der Eröffnung und Ausräumung des Lateralsinus; oder 2) in der Eröffnung und Ausräumung des Sinus und der gleichzeitigen oder nachfolgenden Unterbindung der Jugularvene und Durchspülung der Jugularvene und des Sinus zur Entfernung der Thrombenbröckelchen; oder 3) durch Unterbindung der Jugularvene allein zur Verhütung der Resorption der Thrombenbröckelchen in den Blutkreislauf, also der pyämischen Metastasen. Von 54 Fällen von

Sinusphlebitis, die durch Eröffnung und Ausräumung des Sinus allein behandelt wurden, sind 31 Fälle = 57,4 % geheilt worden, und 23 = 42,6 % gestorben. Von 23 Fällen, die mit gleichzeitiger Unterbindung resp. Eröffnung der Jugularvene behandelt wurden, sind 16 geheilt = 69,6 % und 7 = 30,4 % gestorben. Von 4 Fällen, die allein mit Unterbindung der Jugularis behandelt wurden, sind je 2 geheilt und gestorben, = je 50 %. Diese statistischen Resultate stehn in der Mitte zwischen den Angaben von A. af Forselles (l. c. S. 117) und Koerner (l. c. S. 72), die zum Theil auf demselben statistischen Materiale basiren. Bei Operation des Lateralsinus allein fand A. af Forselles 53,8 % Heilung und 46,2 % Tod, Koerner je 50 % Heilung und Tod; und bei gleichzeitiger Operation an der Jugularvene A. af Forselles 62,5 % Heilung und 37,5 % Tod, und Koerner 75 % Heilung und 25 % Tod. Auf Grund dieser Zahlen, die nach A. af Forselles 9 % zu Gunsten der gleichzeitigen Venenunterbindung ergeben, hält derselbe die Unterbindung der Jugularis in allen Fällen für durchaus berechtigt und meint: wenn wir selbst in $^2/_3$ der Fälle die Eröffnung unnöthigerweise vornehmen würden, ist dies jedenfalls besser, als dass wir es in $^1/_3$ der Fälle, wo die Eröffnung des Gefässes durchaus berechtigt ist, unterlassen würden. Die Unterbindung des Gefässes ist auch kein besonders grosser Eingriff im Vergleich zur Eröffnung des Sinus; sie verlängert die Operation nur mit wenigen Minuten und der Blutverlust ist unbedeutend. Auch Koerner hält die operative Behandlung der Pyämie durch gleichzeitige Eröffnung resp. Ausräumung des Lateralsinus und die Unterbindung der Jugularvene für viel sicherer, zumal 4 Fälle mit Unterbindung der Jugularis *vor* der Ausräumung des Sinus alle geheilt sind, und von 8 Fällen *nach* derselben 5 zur Heilung kamen. Das sind wohl nur Zufälligkeiten, die bei kleinern Zahlen zu recht grossen Fehlern führen können. Für den Erfolg der Behandlung kommt es im einzelnen Fall ebenso auf die Methode der Behandlung wie auf die Schwere des Falles an. Auch die rationellste operative Therapie ist machtlos, wenn sie zu spät kommt, wie bei einigen von den obigen Fällen. Die Richtigkeit dieser Ansicht liefert der Vergleich der operativen Erfolge in den Fällen meiner Abtheilung II A und II B. Von 27 Fällen der 1. Art, Pyämie mit Metastasen, ist bei 12 des Lateralsinus allein eröffnet und ausgeräumt worden, und von diesen sind nur 2 geheilt worden und 10 gestorben. Von 13 Fällen mit gleichzeitiger Unterbindung der Jugularvene sind 8 geheilt und 5 gestorben. Im Falle Lancial (II A. 7) wurde nur die Jugularvene unterbunden und von der Ausräumung des Sinus Abstand genommen, da es zu spät schien. Im Falle Langenbuch (29) zeigten sich Sinus transversus und Vena jugularis bei Punktion und späterer Venenunterbindung frei von einem Thrombus; nach der Unterbindung der Jugularis unterhalb der V. facialis communis waren zwar die Schüttelfröste wie abgeschnitten, aber 20 Tage später

und noch 4 Wochen nach diesen kamen noch metastatische Abscesse, und schliesslich die Heilung. Von 29 Fällen von Sinusphlebitis ohne Metastasen ist der Lateralsinus allein 17 Mal eröffnet und ausgeräumt worden, und von diesen sind 14 geheilt und 3 gestorben. Von 10 Fällen mit gleichzeitiger Unterbindung der Jugularis sind 8 geheilt und 2 gestorben. Im Falle Makins (II B. 3) trat Heilung ein, obwohl die Wand der Jugularis am Halse in einem Abscess vereitert war, und im Falle Langenbuch (29), in welchem der Lateralsinus flüssiges Blut enthielt, war die Unterbindung der Jugularis ohne Einfluss auf den Verlauf der tödtlichen Pyämie.

Was den Verlauf der primären Ohraffektion in den Fällen meiner Abtheilung II betrifft, so war derselbe 9 Mal = 17,6 % acut und 42 Mal = 82,4 % chronisch, und 5 Mal fehlten die bezüglichen Angaben. Von den 9 acuten Fällen gehörten 4 zur Abtheilung II A, mit Metastasen, und es wurden davon 3 geheilt und 1 war tödtlich; 5 gehörten zur Abtheilung II B. ohne Metastasen, und von diesen wurden 4 geheilt und 1 starb. Im Ganzen wurden darnach von den acuten Fällen 7 = 77,75 % geheilt und 2 = 22,25 % starben. Von den 42 chronischen Fällen gehörten 23 zur Abtheilung II A, und von diesen wurden 8 geheilt und 15 starben; 19 gehörten zur Abtheilung II B, und von diesen wurden 17 geheilt und 2 starben. Im Ganzen wurden von den chronischen Fällen 25 = 59,5 % geheilt und 17 = 40,5 % starben. Die operative Behandlung der acuten Fälle von otogener Sinusphlebitis hat demnach bis jetzt bei weitem günstigere Resultate gebracht als die der chronischen Fälle.

In 6 Fällen kam es bei Eröffnung resp. nach der Ausräumung des Lateralsinus zu einer Sinusblutung, die öfters eine feste Tamponade verlangte und die Operation vorzeitig unterbrach. In dem Falle von Poulson (II A. 9) kam es nach Entleerung des Sinusthrombus zur Blutung von beiden Seiten. Im Falle Jansen (II A. 13) war sie leicht und kam vom peripheren Ende. Diese 2 Fälle endeten tödtlich, die übrigen 4 Fälle wurden geheilt.

Im Falle Makins (II B. 4) erfolgte nach Unterbindung der nicht thrombosirten Jugularis aus dem ebenfalls nicht thrombosirten Lateralsinus bei der Incision ganz natürlich eine starke Blutung. Im Falle Bennett (II B. 17) erfolgte nach dem Entfernen des Sinusthrombus eine Sinusblutung, die Tamponade benöthigte. Schubert (IV + 1) sah nach Ausspülung des Sinus eine langsame Blutung kommen. Walker (IV + 6) beobachtete ebenso eine Blutung aus dem peripheren Sinusende.

Ist der Sinus eröffnet und sind vielleicht die eitrig erweichten Thrombenmassen ausgeräumt, und kommt es nun zur Sinusblutung, so kann man aus der Richtung derselben nicht unwichtige Schlüsse für die weitere Therapie ziehen. Kommt die Blutung wie üblich aus dem peripheren Ende, so ist das ein Zeichen, dass der Sinusthrombus an

dieser Stelle vollkommen entfernt ist; kommt sie vom centralen Ende und aus der Jugularvene, so ist der sonst sehr unsichere Beweis erbracht, dass auch hier die Passage frei ist. In diesem Falle ist eine etwa in Frage gebrachte Unterbindung der Jugularvene behufs Verhütung von Embolien nicht mehr nöthig.

Interessant ist die folgende Beobachtung von Ballance (III A 6). Nach Ausräumung des Sinus gelang vom peripheren Ende der durchschnittnen Jugularvene die Durchspülung des erstern nicht. Beim Herausziehen der Kanüle kam eine venöse Blutung aus den zuführenden Gefässen, unter denen die Ligaturen angelegt waren. Deshalb Unterbindung an einer höhern Stelle. Später ging die Sonde leicht durch Vene und Sinus hindurch bis an's Torcular Herophili. Ueber das etwaige Hinderniss der Durchspülung ist in der Krankengeschichte selbst nichts angegeben. Man darf deshalb annehmen, dass diese Erscheinung auf Wirkung der Venenklappe oberhalb des Bulbus inferior der Jugularis (s. oben S. 64) zu beziehen ist, welche einen Blutrücklauf in der Jugularis nicht gestattet, ebensowenig eingespritzte Desinfektionsflüssigkeit aufwärts durchlässt.

Wenn bei Ausräumung des Sinus noch Thrombenmassen, die vorläufig den Sinus nach der Jugularvene zu abschliessen und dadurch Embolien verhindern, liegen bleiben, so laufen diese Gefahr, infolge Einwirkung ebenfalls zurückgebliebner Mikroorganismen eitrig einzuschmelzen, und bedingen dann die metastatischen Abscesse. So wird die anfängliche Schutzmauer dem Organismus nachträglich gefährlich durch ihren Einsturz. Dass dieses fatale Vorkommniss, das die ganzen Erfolge der Sinusausräumung in Frage stellen kann, nicht so selten ist, ergibt sich aus den wenigen Fällen der Tabelle XXV A und B. Nach Ausräumung des Lateralsinus fanden sich unter 55 Fällen 9 Mal = 9,1 % nachträglich pyämische Temperaturschwankungen, und Metastasen in den Fällen von Grunert und Panse, Jansen und Mischlich (II A 14. 24. 28), Grunert und Jansen (II B. 25. 26).

Auch nach gleichzeitiger Unterbindung der Jugularvene fanden sich in 11 Fällen = 21,8 % nachträglich metastatische Abscesse; von diesen wurden 8 geheilt und 3 starben. In den Fällen von Ballance, Clutton, Vickevy, Reinhard und Langenbuch (II A 3. 10. 22. 27. 29) kam es zur Heilung, in dem Falle A. af Forselles (II A 18) zum Tode. Von den Fällen der Abtheilung II B kam es bei Parker, Le Cheatle Pritchard und Herczel (6. 10. 16) trotz nachträglichen pyämischen Fiebers zur Heilung. In den beiden Fällen von Marsh und Langenbuch (II B. 22. 29) war die Jugularisunterbindung ohne Einfluss geblieben. Die einseitige Unterbindung der Jugularis schützt darnach nicht absolut gegen das Eintreten pyämischer Metastasen nach Ausräumung eitrig erweichter Thrombenmassen aus dem Lateralsinus und der Jugularis selbst. Zumeist durch Torcular Herophili und Sinus circularis Ridleyi werden die abgelösten

Thrombentheilchen in die Jugularis der andern Seite fortgeführt und in den weitern allgemeinen Blutkreislauf als Emboli ausgestreut. Im Allgemeinen ist es wohl richtig und wird es auch durch die Statistik bestätigt, dass diejenigen Fälle von Sinusphlebitis mit ausgebreitetem jauchigem Zerfall in dem Lateralsinus und der Jugularis schwerer zu heilen sind, als solche Fälle, die einen einfachen, erst an einigen Stellen im Beginn eitriger Erweichung befindlichen Thrombus haben. Aber es sind ebensowohl Fälle der letztern Art trotz rationeller und rechtzeitiger Therapie gestorben, wie Fälle der erstern Art geheilt sind. Im Falle Parkin (II A 11) traten 9 Tage nach der Sinusausräumung neue pyämische Symptome und die Erscheinungen von Thrombose des Sinus cavernosus auf und der Fall kam zur Heilung. Im Falle Herczel (II B. 16) wurde der noch nicht erweichte Sinusthrombus nicht entfernt, „weil es den Organismus gefährdet hätte und kaum vollständig ausführbar gewesen wäre", 11—16 Tage nachher kam es aber zu neuen Temperatursteigerungen, Schwellung längs der Jugularis und zum Durchbruch des eitrig zerfallnen Thrombus durch die Jugulariswand unter die Halsfacie: nach Eröffnung des Abscesses und nachträglicher Jugularisunterbindung trat Heilung ohne jede Embolie ein. Im Falle Schubert (II B. 26) wurde nur die Ausräumung des Lateralsinus ausgeführt, es kam zuletzt zur Sinusblutung, die Jugularis wurde nicht unterbunden, weil die Thrombose in ihr sich bis zum Schlüsselbein hinunter erstreckte, metastatische Abscesse traten erst nach der Sinusoperation ein und der Fall kam doch zur Heilung.

Die Ohreiterung war in 50 Fällen: bei II A 13 Mal rechts und und 14 Mal links, bei II B 13 Mal rechts und 10 Mal links, im Ganzen also 26 Mal = 52 % rechts und 24 Mal = 48 % links; also rechts nur um 4 % häufiger als links. Subdurale Abscesse fanden sich bei II A 14 Mal, bei II B 10 Mal, im Ganzen in 56 Fällen 24 Mal = 43 %.

Der ophthalmoscopische Befund war bei II A: 6 Mal positiv, 7 Mal negativ, und bei II B: 9 Mal positiv, 1 Mal negativ, im Ganzen in 56 Fällen 15 Mal positiv und 8 Mal negativ; in den übrigen 33 Fällen fehlten die bezüglichen Angaben.

Der Tod erfolgte in 17 von 22 Fällen: 10 Mal durch die pyämische allgemeine Infektion, 2 Mal durch Hirnabscess, je 1 Mal: durch metastatischen Kehlkopfabscess und Erstickung; Meningitis und Hirnabscess; metastatischen Pyopneumothorax, Meningitis (ohne Sektion); Lungenmetastaten. Er erfolgte zumeist zwischen dem 2. und 4. Tage nach der Unterbindung der Jugularis, in den Fällen A. af Forselles (II A 17) und Langenbuch (II B 29) erst im 16., und im Falle Grunert und Panse (II A 14) erst am 23. Tage darnach.

Das sind die therapeutischen Resultate, die sich an den nach dem Idealplan von Zaufal in den letzten 4 Jahren operirten Fällen von oto-

gener Pyämie mit Sinusphlebitis ergeben haben. Man darf mit den bisherigen Erfolgen der lokalen operativen Therapie recht zufrieden sein. Wie trostlos klingen dagegen die Worte, mit welchen vor 1880 Molthan und v. Troeltsch dieselbe Therapie besprochen haben. Nach Molthan (l. c.) „ist besonders die Trepanation des Warzenfortsatzes, wenn in demselben ein Abscess liegt, von theoretischem Standpunkt aus nicht rationell. Sie steigert durch den Luftzutritt und durch die Folgen der Operation selbst die Entzündung und die Vereiterung; der Eiter wird schlechter, jauchiger und bedingt für den Kranken die grössere Gefahr der Pyämie. Aber auch die Erfahrung hat gelehrt, dass noch durch keine Operation der tödtliche Ausgang verhindert wurde; im Gegentheil, er wurde immer noch beschleunigt."

v. Troeltsch[1]) „legt vor Allem Eins an's Herz: Arbeiten und Hoffen ist besser als Verzweifeln. Stellen Sie nicht gleich bei jedem Schüttelfrost, der bei Otorrhoe eintritt, eine letale Prognose, der gegenüber nichts mehr zu thun ist, sondern spüren Sie dann doppelt achtsam der Zurückhaltung von Eiter an irgend einer Stelle des Felsenbeins nach, dem Sie Entleerung nach aussen schaffen müssen. — Wenn solche Fälle unter allgemeiner Pflege allein heilen können, wie manche Berichte in der Literatur von schliesslicher Genesung trotz länger dauernder typhoider Symptome mit Schüttelfrösten und metastatischen Abscessen an den verschiedensten Stellen beweisen, so stellen sich natürlich die Aussichten unter energischer Berücksichtigung des Zustandes im Ohre selbst noch weit günstiger."

Diese beiden Citate mögen genügen, den Stand der Therapie bei otogener Sinusphlebitis vor 1880 zu bezeichnen, ehe Zaufal die lokale Behandlung derselben an Lateralsinus und Jugularis vorschlug und 4 Jahre später sie selbst ausführte. Welche Wandlung hat in diesem Punkte die Otiatrie durchgemacht, von dem fatalen Stande des Noli me tangere hat sie sich zu einem zielbewussten lokalen Eingreifen aufgeschwungen, dessen jetzige Resultate man vor 1880 als unglaublich gehalten hätte. Allein dieses eine Verdienst würde ausreichen, den Namen Zaufal's unsterblich zu machen. Dabei ist die begründete Hoffnung vorhanden, dass mit dem Fortschreiten der Diagnose der otogenen Sinusphlebitis die therapeutischen Resultate derselben noch bessre werden. Wenn die Sinusthrombose noch vor dem Eintritt der totalen eitrigen Erweichung des Thrombus diagnosticirbar geworden sein wird, dann kann die operative Entfernung desselben noch vor dem befürchteten Eintritt der Metastasen ausgeführt werden. Auf der andern Seite muss in unsrer operationsdurstigen Zeit eindringlich vor noch unberechtigten Operationen gewarnt werden. Wenn in Fällen von Mittelohreiterung mit Schüttelfrösten und pyämischen Temperaturschwankungen, in denen

[1]) Lehrbuch der Ohrenheilkunde. VI. A. 1877. S. 455.

die Punction des Lateralsinus und die Unterbindung der Jugularis freie Circulation derselben ergeben haben, nachträglich Metastasen auftreten, ist die Möglichkeit nicht ganz von der Hand zu weisen, dass erst durch die Behandlung die weitere und gefährlichere Infektion des Blutes gesetzt worden ist.

Ich lasse nun aus der Literatur diejenigen Arbeiten ausführlich folgen, die für die Ausführung und Entwicklung der Therapie der Thrombophlebitis der Hirnsinus und der Jugularis bis zu ihrem gegenwärtigen Stande von bestimmendem Einfluss gewesen sind. Der Arbeiten sind nicht wenige: seit Zaufal haben Schwartze, A. af Forselles, Macewen und besonders Jansen die Therapie durch casuistische Beiträge und durch an dieselben angeschlossene diagnostisch-therapeutische Reflexionen gefördert und geklärt. Es ist wahr, es ist viel erreicht in den letzten 5 Jahren; aber es bleibt noch viel übrig, was erreicht werden muss, wenn für jeden Fall von otogener Sinusphlebitis die Therapie die Heilung bringen soll.

Lancial (De la thrombose des sinus de la dure-mère. Thèse de Paris. 1888. S. 214):

trennt die präventive Behandlung der Sinusthrombose von der operativen oder curativen. Die Unsicherheit in der Diagnose und die schlechte Prognose konnten bisher zu operativen Eingriffen nicht besonders aufmuntern. Im Anfang kann man durch rechtzeitige Trepanation der eitrigen Erweichung des Sinusthrombus zuvorkommen; nach dem Eintreten der letztern ist nur die Unterbindung der V. jugularis interna und die Eröffnung des Sinus indicirt. Die Trepanation verhindert und behebt die Eiterretention im Antrum mastoideum, vermindert so die Chancen, dass der Thrombus im Lateralsinus eitrig erweicht, „la trepanation hâtive peut avoir pour effet de s'opposer à la formation de la thrombose du sinus latéral, mais elle peut même arrêter son extension, si déjà elle existe." Von grossem Werth sind dazu ferner eine genügende Drainage und Reinigung durch Durchspülungen von Mittelohr- und Warzenfortsatzhöhle mit gekochtem Wasser. Die Ligatur der Jugularvene verhindert die Metastasen, ist nicht dadurch contraindicirt, dass die Sinusthrombose auf die andre Seite übergehen kann, was 1. selten ist und 2. so wie so jedem Kranken passiren kann, und muss nach Horsley mindestens nach dem Eintritt der ersten Metastase vorgenommen werden. Die Eröffnung des Sinus behandelt die Thrombophlebitis des Lateralsinus direct und wird voraussichtlich die Folgeerscheinungen derselben erfolgreich verhüten, sie ist nach Horsley erst nach vorheriger Unterbindung der Jugularvene vorzunehmen. Eine Unterbindung des Lateralsinus am Torcular und eine doppelte Unterbindung und Durchschneidung der Jugularvene in der Mitte des Halses würde nach Horsley am sichersten prophylaktisch wirken.

Rose (Ueber die Heilbarkeit der Pyämie. D. M. W. 1889. No. 24):

hat, veranlasst durch die Arbeit R. Koch's über die Wundbehandlung 1878, die Pyämie, die er bis dahin für eine Noli me tangere gehalten hat, lokal und allgemein mit gutem Erfolge behandelt. Er zerstört jeden einzelnen Herd der Pyämie — „die Depots der Kokken" —, als ob die Allgemeinerkrankung nicht existirte, lokal und nach allen Regeln der Kunst „um von vorn-

herein das Quantum der Kokken im Blute unter dem mit dem Leben verträglichen Minimum zu halten, bis der Körper sie alle mit Hilfe unserer Antiseptika überwunden hat", und wendet dazu sonst die stärksten Roborantien an. Wie er bei jedem Gewächs zur Entfernung bereit ist, bei carcinösen aber doppelt gründlich und schnell vorgeht, um dauernden Erfolg zu erreichen, so ist die Pyämie für R. nicht mehr ein Grund, die Hände in den Schoss zu legen, sondern die nöthigen Operationen doppelt so schnell und gründlich zu machen, im vollen Bewusstsein, wie schlecht der Erfolg ohne sein Verschulden beim Krebs wie bei der Pyämie auch jetzt noch sein kann, gestützt aber auf die Erfahrung, dass jetzt bei der activen operativen Behandlung der Pyämie wenigstens mehr durchkommen wie früher.

Ballance (On the removal of pyaemic thrombi from the lateral sinus. The Lancet. 1890. 17. Mai. S 1057):

hat in nachstehender Figur 5 die Trepanationsstellen gezeichnet, an welchen die nach Ohreiterungen sekundären Warzenfortsatz- und intracraniellen

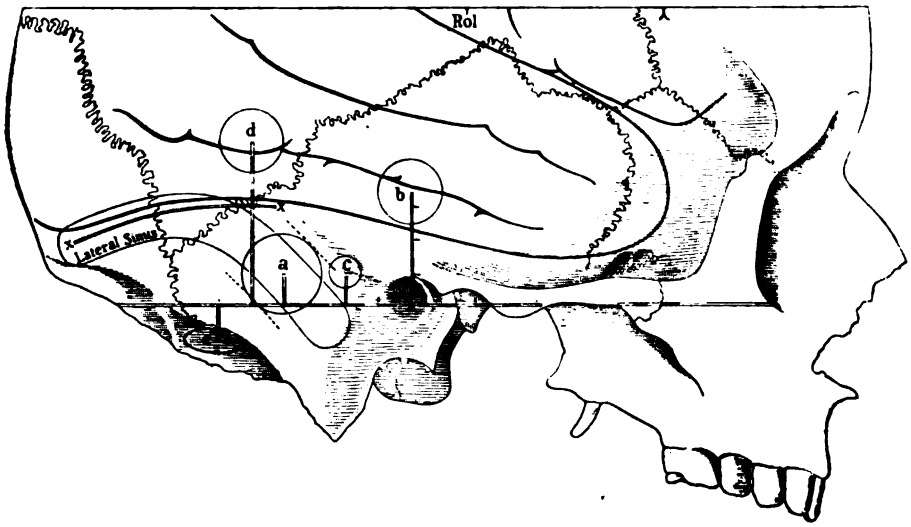

Fig. 5.

Affectionen erreicht werden. Die Basilarlinie geht von dem untern Rande der Augenhöhle durch die Mitte des Gehörgangs über das Hinterhauptsbein weg. x—x bezeichnet den Verlauf des Tentorium cerebellum; am vordern x setzt sich dasselbe an das obere Ende des Felsenbeins an;

a ist Trepanationsstelle für Eröffnung des Sinus transversus, $^5/_8$ Zoll im Durchmesser, ihre Mitte 1 Zoll hinter und $^1/_4$ Zoll über der Mitte des Gehörgangs (von letzterer Stelle aus sind alle Messungen gemacht); gefahrlos bis zu den schraffirten Linien zu verbreitern.

b ist Trepanationsstelle für Untersuchung der obern Fläche des Felsenbeins, des Tegmen tympani, der Fissura petroso-squamosa, $^1/_2$ Zoll im Durchmesser, ihre Mitte $^7/_8$ Zoll senkrecht über der Mitte des Gehörgangs.

c ist Trepanationsstelle für Antrum mastoideum, $^1/_4$ Zoll im Durch-

messer; $^1/_2$ Zoll hinter und $^1/_4$ Zoll über der Mitte des Gehörgangs (oder $^1/_4$ Zoll über der Mitte des Gehörgangs und $^1/_4$ Zoll hinter dem hintern Rande desselben).

d ist Trepanationsstelle für Abscesse im Temporal-sphenoidallappen des Grosshirns, $^1/_2$ Zoll im Durchmesser; nach Barker je $^5/_4$ Zoll hinter und über der Mitte des Gehörgangs.

e ist Trepanationsstelle für Kleinhirnabscesse, $^1/_2$ Zoll im Durchmesser, $1^1/_2$ Zoll hinter und $^1/_4$ Zoll unter der Mitte des Gehörgangs.

Schmiegelow (Z. f. O. XXIV. S. 148):

stimmt auf Grund seiner operativen Resultate (von 14 Sinuserkrankungen heilten und endeten tödtlich genau die Hälfte) dafür, bei Verdacht auf eine septische Sinusphlebitis sich nicht mit einer einfachen Aufmeisslung des Antrum und des Kuppelraums zu begnügen, sondern den Sinus selbst bloszulegen, zu eröffnen und die septischen Thromben zu entfernen, indem man zugleich die V. jugularis interna unterbindet. Bei nicht thrombosirtem Sinus ist es incorrect, dennoch die V. jugularis zu unterbinden; dieser operative Eingriff würde nur berechtigt sein, wenn bestimmte Anzeichen von einer Phlebitis derselben vorlägen (harter Strang längs der Vene). Auf Grund eines Falles von operativer Heilung einer metastatischen eitrigen Pleuritis hält er Lungenmetastasen entgegen Reinhard u. Ludewig (A. f. O. XXVII. S. 217) nicht mehr für eine Contraindication gegen die operative Behandlung der Sinusphlebitis.

Eulenstein (Ueber pyämische Metastasen bei acuten Erkrankungen im Schläfenbein. M. f. O. Juni 1893):

hält — auf Grund seines Falles — in Fällen, wo nach erfolgter Perforation die Temperaturen intermittirenden Charakter mit starkem Anstieg annehmen und eine Eiterretention in der Pauke auszuschliessen ist, die Eröffnung des Proc. mastoideus zur Aufsuchung eines weitern bestehenden Erkrankungsherdes für durchaus nothwendig, selbst wenn die üblichen äussern Zeichen der Warzenfortsatz-Erkrankung fehlen. Eul. würde bei solchen Temperaturverhältnissen und unter den obigen Voraussetzungen es selbst für gerechtfertigt halten, falls im Processus mastoideus und im Antrum Eiter nicht gefunden würde, auch noch die mittlere Schädelgrube zu eröffnen resp. den Sinus freizulegen, um auf einen möglicher Weise dort liegenden Eiterherd zu fahnden.

Grunert u. Panse (A. f. O. XXXV. S. 245 u. 251):

betonen im Anschluss an einen tödtlichen Fall, dass auch bei einer so schweren Erkrankung die Tendenz zu einer Naturheilung besteht (verjauchtes Stück der Vena jugularis in dem Senkungsabscess), dass andrerseits aus anatomischen Gründen die von Zaufal 1880 vorgeschlagene Unterbindung der V. jugularis bei eitriger Sinusthrombose nicht immer eine Abschliessung des Erkrankungsherdes von den Körperblutbahnen bewirken kann. Die eitrige Sinusthrombose hatte sich weiter nach vorn bis auf den Sinus Ridleyi fortgesetzt, und war jedenfalls von der linken Jugularis die Aufnahme der zerfallnen Thombenmassen in die Blutbahn erfolgt, was deshalb in hohem Grade wahrscheinlich war, weil die rechte Jugularis unterhalb des Senkungsabscesses intakt und nach oben abgeschlossen war. In diesem Falle wäre mithin die Unterbindung der V. jugularis rechts für den weitern Verlauf

ganz irrelevant gewesen. In dem folgenden Falle sollte nun die Unterbindung der Jugularis ausgeführt werden, sobald sich noch ein neuer Schüttelfrost einstellte. Aber dieses blieb aus, und wäre in diesem Falle die Unterbindung gemacht, so wäre man jedenfalls geneigt gewesen, die Heilung einer so schweren Pyämie auf Rechnung der Unterbindung zu setzen.

Nach **Schwartze** (Handbuch der Ohrenheilkunde II. S. 847):

dürfte die Annahme von Parker, dass der glückliche Ausgang in seinem Falle einwandsfrei auf die Ausräumung des Sinus transversus und die Unterbindung der Vene zurückzuführen sei, verfrüht sein, ebenso wie die Behauptung P's., dass jedes operative Vorgehn, welches nicht die Ligatur der V. jugularis mit einbegreift, unwirksam sei, den bisher gemachten Erfahrungen direct widerspreche. Wohl zu erwägen ist, dass auch ohne Unterbindung die Pyämia ex otitide in mehr als der Hälfte der Fälle durch die blosse Eröffnung des Antrum mastoideum mit und ohne Ausräumung des zerfallnen Thrombus im Sinus zur Heilung gelangt ist, und dass die Unterbindung der Vene keineswegs eine Sicherheit dafür gibt, den Krankheitsherd zu eliminiren, weil häufig genug constatirt ist, dass die Thrombenbildung sich nicht auf den Sinus transversus beschränkt, sondern dass gleichzeitig auch in andern Sinus jauchige Thromben vorhanden sind, oder der im Sinus transversus eitrig zerfallne Thrombus bereits nach dem Sinus transversus der andern Seite über das Torcular Herophili hinausreicht, wodurch eine Verschleppung der Thromben auf dem Wege der Vena jugularis der andern Seite möglich ist. Verläuft also ein Fall günstig nach Unterbindung der Jugularis, so darf daraus nicht der Schluss gezogen werden, dass diese das lebensrettende Moment abgegeben hat, sondern das Entscheidende wird für den einzelnen Fall neben der vollständigen Entfernung des Jaucheherdes im Knochen das Verhältniss der vor der Operation oft gar nicht zu erkennenden Ausbreitung der Thrombose sein, sowie der Kräftezustand des Kranken, ob derselbe sich mit den pyogenen Mikroorganismen abzufinden im Stande ist. Vielleicht ist auch die Art dieser Mikroorganismen für den Ausgang bedeutungsvoll. Bei der Unsicherheit der Diagnose eines eitrig zerfallnen oder verjauchten Thrombus im Sinus transversus aus den klinischen Krankheitserscheinungen wird der Entschluss im gegebnen Falle die Unterbindung der V. jugularis vorzunehmen, nur dann eine Berechtigung haben, wenn nach der Blosslegung des Sinus aus der grünlich verfärbten Wand desselben der jauchige Zerfall eines Thrombus in demselben erkannt werden kann, oder in zweifelhaften Fällen durch die Punction (Zaufal) oder Incision der Sinuswand die Entleerung von Eiter oder Jauche aus demselben constatirt wird. Selbst in solchen Fällen kann die breite Eröffnung und Entleerung des Sinus mit nachfolgender Tamponade zur Heilung führen ohne Unterbindung der Vene, nämlich dann, wenn diese nach unten durch einen festen Thrombus abgeschlossen ist. Dies beweisen mir eigne Beobachtungen und der von Salzer mitgetheilte Fall. Bestehen bereits sichere Zeichen von diffuser eitriger Meningitis, so sollte die Unterbindung der Jugularis nie mehr versucht werden; wo die Complication der Sinusphlebitis mit Meningitis nicht erkannt werden kann, wie so häufig bei circumscripter eitriger Meningitis an einer Stelle des Kleinhirns in der Nähe des mit Eiter erfüllten Sinus, wird die Unterbindung den letalen Ausgang nicht mehr zu verhüten im Stande sein.

Die Complication mit otitischem Hirnabscess kann nicht als Contraindication gelten, weil die Prognose sich hierdurch wohl verschlechtert, aber

bei gleichzeitiger Eröffnung des Hirnabscesses nicht nothwendig letal zu sein braucht.

Die technischen Schwierigkeiten, welche sich der Unterbindung der V. jugularis bei der meist vorhandnen stark ödematösen Infiltration der seitlichen Halsgegend entgegenstellen, können übrigens erheblich sein. Auch ist wohl zu bedenken, dass die Vene in einem tiefgelegenen Senkungsabscesse am Halse arrodirt und ein grösseres Stück derselben in der Abscesshöhle vollständig untergegangen sein kann. Den ersten derartigen Fall habe ich A. f. O. XVI. S. 269 beschrieben. Das untere Ende der Vene fand sich 2 cm über der Clavicula mit flüssigem Blute gefüllt.

A. Lane (The symtoms and treatment of septic infection of the lateral sinus as illustrated by ten cases. Brit. med. Journ. 1893. 3 Sept. S. 561. ref. Centralblatt für medizinische Wissenschaften 1893. No. 52):

spricht sich bezüglich der Symptomatologie und Behandlung der Thrombophlebitis des Sinus transversus folgendermassen aus: die Symptome der septischen Infection des betreffenden Sinus sind stets begleitet von Symptomen eines extraduralen Abscesses, tiefsitzendem, ausstrahlendem Schmerze. Der Tod durch extraduralen Abscess kann eintreten durch eitrige Arachnitis oder durch Pyämie in Folge von Infection des Inhaltes des Sinus transversus, doch kann der Abscess sich auch durch das Antrum, das Mittelohr und den Meatus, oder durch die Zellen des Warzenfortsatzes oder auch durch die Oeffnung für die Vena mastoidea entleeren; doch selbst, wenn das geschieht, ist die Antrectomie rathsam. Bei intensiver Entzündung der Dura ist Neuritis optica gewöhnlich vorhanden. Schmerzhaftigkeit des Warzenfortsatzes kann vorhanden sein oder fehlen je nach der Structur des Knochens. Der extradurale Abscess entwickelt sich zwar immer nach Otitis media, doch nur selten gleich nach den ersten Entzündungserscheinungen an den Seiten des Mittelohrs. Die Erscheinungen der eingetretenen septischen Infection des Sinus bestehen einzig in unregelmässigen, rapide fluctuirenden Temperaturen, die zwar sehr oft, aber nicht immer mit ausgesprochnen Schüttelfrösten verbunden sind; später können Erscheinungen auftreten, die von der Bildung sekundärer Herde abhängen. Allzuoft fehlen alle Symptome, bis es zur Operation zu spät ist. Es scheint, als ob die klinischen Erscheinungen der septischen Infectionen um so schwerer auftreten, je weniger ausgedehnt der Thrombus ist, wahrscheinlich weil die Thrombose als ein von Seiten des Organismus bedingtes Bestreben angesehen werden muss, das Eindringen der Mikroorganismen zu hemmen und sie zu zerstören. Es kommt vor, dass bei zweifellosem Vorhandensein von Thrombose des Sinus die Erscheinungen derselben nach Entleerung des extraduralen Abscesses verschwinden. Bei septischer Infection des Sinus ohne Thrombose können die Erscheinungen sistiren, wenn nach Entleerung des Abscesses und Unterbindung der Vena jugularis interna der Sinus thrombosirt. Bei vorhandner Thrombose scheint es nicht nöthig zu sein, die proximalen und distalen Theile des Thrombus zu entfernen. Das rationellste Verfahren für alle vorkommenden Fälle ist, zunächst das Antrum mastoideum zu eröffnen, alsdann die Vena jugularis interna zu unterbinden, den extraduralen Abscess zu entleeren, so viel als möglich vom proximalen Theile des Thrombus und von dem ganzen distalen Theile dasselbe zu entfernen, oder wenn kein Thrombus vorhanden ist, den Sinus oberhalb der Grenzen der Abscesswände zu spalten und mit Jodoformgaçe zu verstopfen.

Jacobson (Lehrbuch der Ohrenheilkunde. 1893. S. 402):
schlägt dann, wenn im Verlauf einer Mittelohreiterung Erscheinungen auftreten, welche den Verdacht auf das Bestehen einer Thrombose des Hirnsinus oder des Bulbus V. jugularis bez. von Pyämie oder Septicämie hervorzurufen geeignet sind, zuerst die Aufmeisslung des Warzenfortsatzes vor. Mitunter ergeben sich bei dieser Operation Anhaltspunkte für die Annahme einer Phlebitis und Periphlebitis des Sinus transversus bez. andrer intracranieller Complicationen (Hirnabscess, Pachymeningitis und Leptomeningitis purul.) In allen diesen Fällen ist es indicirt, bei der Aufmeisslung des Warzentheils den Sinus sigmoideus freizulegen und ihn, wenn er eitrig oder jauchig zerfallnen Thrombus enthält, zu eröffnen, um die septischen Thrombusmassen zu entleeren. Zu diesem Behufe macht man zunächst senkrecht auf das untere Ende des zur Freilegung des Warzentheils angelegten verticalen Schnitt einen zweiten horizontal nach hinten verlaufenden von ca. 4 cm Länge durch Haut und Periost und hebt letztere mit dem Elevatorium vom Knochen ab. Hierdurch wird das gewöhnlich etwas nach vorn und unten von der Stelle, wo Sutura lambdoidea, parieto-mastoidea und occipito-mastoidea zusammenstossen, befindliche Emissarium mastoideum freigelegt, welches, wenn es thrombosirt ist, öfters als blauschwarzer Strang durch den Knochen hindurch scheint. Zuweilen sieht man an seiner Ausgangsöffnung einige Eitertropfen. Nun wird die hintere Wand des Operationskanals im Warzentheil mit Meissel und Hammer sehr vorsichtig soweit entfernt, bis man den Sulcus transversus an einer Stelle freigelegt hat. Um ihn in grösserer Ausdehnung blosszulegen, kann man sich statt des Meissels und Hammers auch einer schlanken Luer'schen Zange, bezw. wenn der Knochen erweicht ist, des scharfen Löffels bedienen. Indessen muss man natürlich auch hierbei sehr vorsichtig verfahren, um keine Blutungen oder Embolien zu erzeugen, jeden Druck auf den Sinus so viel als möglich zu vermeiden. Letzterer, sowie die Dura in seiner Umgebung sollen, soweit sie erkrankt sind, durch Wegnahme des sie bedeckenden Knochens vollkommen freigelegt werden. Hiervon abgesehen hängt die Ausdehnung, in welcher man den Knochen entfernt, davon ab, wie weit derselbe erkrankt ist. Findet man den Sinus von Granulationen umwuchert, so muss man letztere sehr vorsichtig abschaben. Sie können eine Fistel in der Sinuswand verdecken.

Ist der Sinus thrombosirt, so erscheint er bei Palpation oft als harter Strang und zwar mitunter auch bei eitrigem Zerfall des Thrombus. In andern Fällen wiederum kann ein mit Eiter erfüllter Sinus auch respiratorische und pulsatorische Bewegungen zeigen.

Die weitere Gestaltung der Operation hängt davon ab, ob der in dem Sinus befindliche Thrombus eitrig oder jauchig zerfallen ist oder nicht. Um dieses festzustellen, muss man ihn, wenn ein eitriger Zerfall durch die beobachteten Krankheitserscheinungen nicht vorher bereits vollkommen sicher gestellt ist, zunächst punctiren, was übrigens mitunter Schwierigkeiten machen kann. Erhält man bei der Punction eitrige oder jauchige Massen, so soll man die Sinuswand soweit, als der Thrombus septisch zerfallen ist, incidiren, die zerfallnen Massen vorsichtig entfernen und den eröffneten Sinus dann locker mit Jodoformgaçe tamponiren. Letztere ist täglich oder jeden 2. Tag zu erneuern. Purulenter Zerfall kann vorhanden sein, auch wenn bei der Punction kein Eiter gefunden wird. Bleiben schwere pyämische Erscheinungen bestehen, so wird man einige Tage nach der ersten Operation, falls bei dieser die Eröffnung des Sinus unterblieben war, die

letztere vornehmen und die zerfallnen Thromben entfernen; wo dieses aber bereits erfolglos geschehen ist, nunmehr die Jugularis unterbinden.

Von einigen Operateuren ist die Unterbindung der Jugularis bereits vor Eröffnung des Sinus transversus vorgenommen und Letzterer nach der Ausräumung der zerfallnen Thromben durchgespült worden. Die vorherige Unterbindung der Jugularis interna verhindert zwar die weitere Ausbreitung der Thrombose des Sinus tansversus nach unten, nicht aber die weitere Ausbreitung nach vorn in den Sinus petrosus und cavernosus und von hier auf die andere Seite, sodass dann später eine Infection durch die V. jugularis int. stattfinden kann.

Ist die Sinusthrombose mit ausgesprochner diffuser Leptomeningitis purulenta complicirt, so bleiben beide Arten der Operation erfolglos, ebenso meist auch bei ausgedehnten Metastasen in Lunge und Herz. In andern Fällen hat dieselbe einige Male zur Heilung geführt. Indessen auch ohne operative Eingriffe kann eine Pyämie, wie vorher bereits erwähnt wurde, in seltnen Fällen zur Heilung gelangen.

Im Verlauf der Pyämie aufgetretene metastatische Abscesse, sind, wenn möglich, zu eröffnen und zu desinficiren. — Decubitus verhüten und kräftige Diät. —

Jansen (A. f. O. XXXV. S. 123):

skizzirt in Kürze die Erfahrungen in der Berliner Ohrenklinik, wo bis jetzt 4 Mal Heilungen von Sinusthrombose erreicht worden sind. Es sind das die Fälle, in welchen der Sinus nur so weit freigelegt und incidirt wurde, als der eitrige Zerfall des Thrombus reichte. Alle Fälle mit Unterbindung der Jugularis sind an Pleuropnomonie zu Grunde gegangen. Jansen kann sich des Eindrucks nicht erwehren, dass im Gegentheil durch die Unterbindung der Jugularis die Ausbreitung des phlebo-thrombotischen Prozesses durch das Gebiet der Aeste der Jugularvene begünstigt wurde, welche sich sämmtlich mit Eiter gefüllt zeigten und häufig von Eiter umgeben waren. Im Gegensatz hierzu erwähnt J. einen Fall von Heilung nach Incision des Sinus, wo von vornherein die Zeichen der Jugularisthrombose bestanden und sich später selbst ein grosser perijugulärer Abscess entwickelte.

Nach **Jansen** (Ueber Hirnsinusthrombose nach Mittelohreiterungen. A. f. O. XXXVI. S. 25):

haben die Erfolge, welche die Ohrenärzte auf der von Zaufal zuerst gewiesenen Bahn erreichten, eine Aenderung in der Behandlung der Pyämie durch Sinusthrombose herbeigeführt im Gegensatz zu der noch vor wenigen Jahren allgemein gültigen Ansicht. Wenn man früher die Eröffnung des Antrum versuchsweise als zulässig erachtete, gilt jetzt nicht die Aufmeisslung des Warzenfortsatzes, sondern das Freilegen und die Untersuchung des Sinus als Ziel des Handelns. In der Methode und der Indication der Operation am Sinus zeigen sich mancherlei Abweichungen. J. dünkt, die englischen Autoren gehen in der Indication zu weit, wenn sie wie Arbuthnot-Lane, die Unterbindung der Jugularis und die Incision des Sinus auch auf die Fälle von otitischer Pyämie ohne Sinusthrombose oder von vornherein allgemein auf noch nicht eitrig zerfallne Thromben beim Bestehen von Fieber ausdehnen, wie Ballance oder Parker. — Wir müssen uns erinnern, dass sich bei freiem Sinus transversus die Phlebothrombose des Bulb. jugul. und des Sin. petros. inf. einer exakten Diagnose entziehen. Wenn schwere pyämische Erscheinungen bei intaktem Sin. transvers. nach der Er-

öffnung des Herdes im Warzenfortsatz fortdauern, so liegt eine Berechtigung vor, an diese Lokalisation der Thrombose zu denken und die Unterbindung der Jugularis vorzunehmen.

Eine schwächere Füllung der freigelegten Vene wird diese Annahme unterstützen. Unter allen Umständen gerechtfertigt ist die Incision des Sinus, wenn die Punction eitrigen oder jauchigen Inhalt ergeben hat. Wenn aber weder durch die Punction noch sonst sichere Zeichen von septischem Verfall vorliegen, so scheint mir ein vorläufiges Abwarten des Erfolgs der Operation angerathen. Die Erfahrung zeigt, dass dieses Vorgehn in vielen Fällen ausreichend ist. S. 26: Die englischen Autoren haben sämmtlich die Jugularis unterbunden, dann den Sinus eröffnet und Durchspülungen durch den ausgeschalteten Venenabschnitt gemacht. Dieses Vorgehn erscheint in mancher Beziehung sicherer, als das von deutschen Ohrenärzten meist geübte ohne Unterbindung der Jugularis. Wir haben in 1 Falle direct nach der Operation Schüttelfrost mit Fieber und in einem andern Falle Zeichen des pulmonären Infarkts beobachtet; die gleiche Thatsache freilich auch bei Thrombose des Sin. petros. inf. der entgegengesetzten Seite. — Das bis jetzt vorliegende Material ist zur Entscheidung der Fragen ungenügend. Die Erfahrug lehrt bis jetzt, dass die prinzipielle Unterbindung der Jugularis erheblich bessere Resultate nicht zeitigt, und dass Ballance die einfache Incision des Sinus mit Unrecht für hoffnungslos erklärt. Ein Vergleich der Ergebnisse unseres Verfahrens mit dem von Lane und Ballance schlägt nicht zu unserm Nachtheile aus. Es ist als ein günstiger Umstand zu bezeichnen, dass in der Mehrzahl die Thromben im Sinus am Foramen jugulare enden, und dass bei Ausdehnung der Thrombose in die Drosselvene der Thrombus in dieser meistens noch nicht septisch inficirt ist. Bei septischer Phlebothrombose des obern Abschnitts der Jugularis wird freilich die Unterbindung der Vene bessere Aussichten bieten; bei Verjauchung bis in die Subclavia dürfte jeder Eingriff zu spät kommen.

S. 29: Unser Vorgehn bei der Diagnose von Sinusthrombose würde sich folgendermassen gestalten: Da die Aufmeisslung des Warzenfortsatzes vorangehen soll, so braucht über die Stelle des Eingehens kein Wort gesagt zu werden. Oft ergibt sich erst bei der Aufmeisslung Grund zum Verdacht auf Sinusphlebitis und - periphlebitis, sei es, dass von hinten her Eiter aus einer Fistel vorstürzt oder starke Knochenverfärbungen am Sinus sigmoid. vorliegen, sei es, dass der Befund im Warzenfortsatz selbst zur Erklärung der schweren Erscheinungen nicht ausreicht. Das Verhalten des durch einen rechtwinklig nach hinten gehenden Haut-Periostschnittes freigelegten Emissarium mastoideum ist von grosser Wichtigkeit. Wird die Vene thrombosirt gefunden, so ist damit im Allgemeinen ein ausschlaggebendes Symptom für Sinusthrombose gewonnen. Eine Blutung aus dem gesunden Emissarium wird durch Compression leicht und sicher gestillt. Soweit eine Pachymeningitis externa reicht, ist auch die Dura neben dem Sinus blosszulegen. Die Freilegung desselben muss mit Vermeidung jeden Drucks stattfinden, besonders an beiden Endpunkten, am obern, um Blutungen, am untern Ende, um Embolien zu vermeiden. Inspection und Palpation des Sinus liefern einige werthvolle Zeichen. Respiratorische Einsenkungen, bisweilen ein völliges Zusammenklappen der Sinuswand haben wir bei mit Eiter gefülltem wie bei intaktem Sinus gefunden, ebenso die pulsatorischen Bewegungen. Der palpirende Finger fühlt den thrombosirten Sinus öfter als sehr harten und resistenten Strang. Der Thrombus braucht dabei nicht solide zu sein, er kann central eitrig zerfallen sein, oder eine dicke Granulationsschicht deckt die Innenfläche der Sinuswand. — Nach dem Ausfall der Punction wird die Operation

weiter geführt oder am Sinus sistirt. Das Resultat ist nur zuverlässig, wenn Eiter erscheint. Im andern Falle kann eine solide Partie des Thrombus getroffen sein, während ein anderer Abschnitt zerfallen ist, oder bei nur centraler Vereiterung bleibt die Spitze im Mantel stecken. Es kann aber auch nur der nächste Abschnitt am Foramen jugulare oder nur der Bulbus thrombosirt sein. Wir haben die Incision der Sinuswand so weit geführt, als der Thrombus septisch zerfallen und missfarbig war. Ein vorsichtiges Entfernen der zerfallnen Partieen dürfte genügen. Vieles Manipuliren im Sinus, Auslöffeln, Ausspritzen erscheint uns in Rücksicht auf das Entstehen von Embolien gefährlich und in der That unnöthig. Durch die Entlastung des Sinus von dem Hauptinfectionsherde beeinflussen wir die Solidirung und Organisation des Thrombus an den beiden Endpunkten in günstiger, wenn auch nicht in sicherer Weise und werden selten genöthigt, an dem peripheren oder centralen Ende des Thrombus, an der Protuberantia occipitalis oder an der Jugularis wegen fortgepflanzter Vereiterung Gegenöffnung zu machen. Der Sinus wird mit Jodoformgaçe locker gefüllt, und der Verband täglich oder jeden 2. Tag gewechselt. Bei Fortbestehen schwerer pyämischer Erscheinungen ohne bereits erfolgte Metastasenbildung in den Lungen wird man einige Tage später zur Unterbindung der Jugularis schreiten dürfen oder bei unterlassner Incision des Sinus zu diesem Eingriffe. Das Bestehen einer pulmonären Metastase von geringer und mässiger Ausdehnung widerspricht der Operation nicht.

Koerner (die otitischen Erkrankungen des Gehirns, der Hirnhäute und der Blutleiter 1893):

Die Therapie hat vor Allem die ursächliche Erkrankung im Schläfenbeine zu beseitigen. Man darf sich nicht mit der Thatsache beruhigen, dass Paukenhöhleneiterung ohne Knochenerkrankung im Warzenfortsatze Pyämie erzeugen kann und deshalb lediglich die Paracentese des Trommelfells machen, sondern muss bedenken, dass häufig ein äusserlich nicht erkennbarer centraler Einschmelzungsprozess im Warzenfortsatze die Ursache der Allgemeininfection bildet. Auch die entzündliche Hyperämie der die Warzenzellen auskleidenden Schleimhaut, welche bei acuter eitriger Entzündung der Paukenhöhle nie fehlt, kann Pyämie herbeiführen. Deshalb ist der Knochen zu entfernen, soweit er krank ist, oder soweit seine Hohlräume hyperämische Schleimhaut enthalten.

Sinkt das Fieber nach der Operation nicht sofort, oder treten neue Fröste oder neue Metastasen auf, so muss der Sinus transversus am Warzenfortsatze freigelegt und untersucht werden, wenn das nicht schon bei der Eröffnung des Knochens geschehen ist. Es ist zu beachten, dass auch nach völliger Ausräumung der ursächlichen und der metastatischen Krankheitsherde noch mehrere Fröste auftreten können. Da sich in ein und demselben Falle einzelne Metastasen sehr schnell und andere auffallend langsam entwickeln, können noch nach der Operation Metastasen an Stellen auftreten, wo vor der Operation kaum beachtete Schmerzen ohne Schwellung vorhanden waren.

Neuerdings hat Lane (Brit. med. Journ. 1890. Vol. I p. 1480) auch bei der Pyämie ohne Sinusphlebitis die Jugularis auf der kranken Seite unterbunden. Es ist nicht zu verstehn, wozu dieser Eingriff nöthig sein soll, wenn der ursächliche Krankheitsherd im Knochen ausgerottet ist. Hier sind die Schwartze'schen Bedenken gegen die Jugularisunterbindung berechtigt. Seinem geheilten Falle fügte Lane 2 andere mit tödtlichem Ausgange (The Lancet. 1891. II. p. 700) hinzu.

Die Behandlung der Metastasen hat nach allgemeinen chirurgischen Grundsätzen zu geschehn. Die Allgemeinbehandlung ist vorzugsweise eine roborirende.

A. af Forselles (Die durch eitrige Mittelohrentzündung verursachte Lateralsinusthrombose und deren operative Behandlung. 1893):

Die Behandlung: muss 1. den lokalen Herd durch Trepanation des Schädels und Eröffnen und Ausräumen des Sinus lateralis angreifen und 2. die Allgemeininfection durch Unterbinden und Eröffnen der Vena jugularis interna verhindern.

In der Literatur kommt eine grosse Anzahl von Fällen mit pyämischen Erscheinungen nach Ohreiterung vor, die nach Aufmeisslung des Warzenfortsatzes geheilt worden sind. Es ist sehr wahrscheinlich, dass wir es häufig in denselben mit einer Sinusphlebitis zu thun gehabt haben, obgleich ich, beim Fehlen der Sektionsbefunde, sie nicht unter meinen Fällen habe einreihen können, und dürfen wir deshalb annehmen, dass in vielen Fällen von Sinusphlebitis die frühzeitige Aufmeisslung des Processus mastoideus die Heilung herbeiführen kann.

Es ist nicht ganz unwahrscheinlich, dass die Thrombose je nach den verschiednen Mikroorganismen, welche die Infection hervorrufen, verschieden grosse Neigung hat, sich weiter nach unten auszubreiten. (54 Mal s. o.).

Rohden und Kretschmann A. f. O. XXV. S. 114 verhalten sich ablehnend gegen die Unterbindung, da nach ihrer Meinung ein Brocken des Thrombus durch den andern Sinus in den Kreislauf geführt werden kann, oder dass bei schon bestehender Pyämie diese Massregel zu spät käme. Gegen den ersten Einwand ist zu sagen, dass der thrombotische Prozess viel grössere Neigung hat, sich in der Richtung der V. jugularis hin auszubreiten, und dass es jedenfalls besser ist, wenn nur 1 anstatt 2 Wege der Infection offen stehen. In den Fällen, wo wir annehmen müssen, dass die Thrombose sich weiter auf die andere Seite erstreckt hat, müssen wir den Sinus der letztern Seite genau nach denselben Principien wie den primären Krankheitsherd behandeln. Was den andern Einwand betrifft, sind wir nicht berechtigt, eine sonst als zweckmässig angesehene Behandlung nur darum aufzugeben, weil möglicherweise Pyämie und Metastasen vorhanden sind. Wenn wir durch die Unterbindung das Entstehen von neuen Metastasen verhindern können, so wird doch die Lage des Kranken mit Rücksicht auf die Heilung eine viel günstigere als bei Unterlassung derselben. Unter einer zweckmässigen Behandlung können die schon vorhandenen Metastasen heilen und da keine neuen Metastasen entstehen, die Krankheit allmählich überwunden werden.

A. af Forselles fand S. 103 durch Messungen am Schädel, dass eine Linie vom obern Rande der Orbita zur Protuberantia occipitalis externa dem Verlaufe des Sinus lateralis ziemlich gut entspricht. Um die Umbiegungsstelle desselben am Petrosum zu bestimmen, hat man nur den o-Punkt des Massbandes auf die Protuberantia occipitalis externa zu legen, dasselbe bis zum obern Rande der Orbita zu führen und einen Punkt, 9 cm nach vorn von der Protuberantia occipitalis externa zu bestimmen. Der Mittelwerth der Messungen am skelettirten Schädel von der Protuberantia occipitalis externa zur Umbiegungsstelle des Sinus in 12 Fällen betrug nach Tabelle 24 rechts 7,7, und links 7,8, und an der Leiche in 5 Fällen nach Tabelle 25 rechts 9,4 und links 9,2 also 9,3.

S. 108: Will man sich über die Verhältnisse im Sinusinnern erkundigen, kann man eine Exploration mit der Pravaz'schen Spritze vornehmen. Zeigt sich der Sinus mit einem festen Thrombus, Eiter oder schlechtriechenden Blutcoageln gefüllt, scheint mir am besten die V. jugularis am Halse vor dem Eröffnen des Sinus zu unterbinden. In dieser Weise läuft man weniger Gefahr, beim weitern Ausräumen des Sinus eine Blutung zu erhalten und vermeidet ein mögliches Losreissen von Thrombentheilen und das Fortschwemmen derselben durch die V. jugularis. Jetzt wird der Sinus freigelegt, breit geöffnet, ausgeräumt und mit Jodoformgaçe tamponirt.

S. 109: Die Vena jugularis muss immer zwischen 2 Ligaturen durchschnitten werden, um sich überzeugen zu können, ob die Unterbindungsstelle unterhalb eines möglichen Thrombus gelegt ist, und um die Fortpflanzung einer möglicherweise vorhandnen Phlebitis nach unten zu verhindern. Die Wunde am Halse darf nie vollständig geschlossen werden.

Die Operation geschieht in folgender Weise:

1) Rasiren und Desinficiren des ganzen Kopfs;
2) Bezeichnen der Umbiegungsstelle des Sinus;
3) üblicher Hautschnitt für die Aufmeisslung;
4) übliche Aufmeisslung;
5) 2. Hautschnitt in der Richtung der vom Verf. angegebenen Linie;
6) Trepanation des Schädels an der Umbiegungsstelle des Sinus;
7) Freilegung des Sinus nach unten mittelst Knochenzange (nicht mit dem Meissel!);
8) Unterbindung der Vena jugularis interna;
9) Freilegung, Schlitzung, Ausräumung des Sinus und Tamponade mit Jodoformgaçe;
10) Abschneiden der V. jugularis;
11) bei Thrombose der V. jugularis Freilegen und Ausräumen derselben bis zur Basis des Schädels, und Tamponade mit Jodoformgaçe.

Tabelle 26 S. 114 stellt Warzenfortsatzaufmeisslung, Sinuseröffnung und Jugularisunterbindung nach der Zeit ihrer Ausführung, sowie den Ausgang von 25 bisher bekannten Fällen zusammen.

S. 116: Soviel man auf Grund der vorliegenden Thatsachen zu beurtheilen im Stande ist, kann man folglich sagen, dass man am Schluss der 1. oder noch im Anfang der 2. Woche unter ziemlich günstigen Umständen operirt. Es wird nicht aus den Grenzen der Möglichkeit stehen, in den meisten Fällen die Sinusthrombose im Anfang der 2. Woche diagnosticiren und operativ einschreiten zu können.

Tabelle 27 S. 117 stellt die Resultate der Eröffnung des Sinus **mit** Unterbindung der V. jugularis in 16 Fällen zusammen und ergibt 10 Heilungen . . . . . = 62,5 %
und 6 Todte . . . . . = 37,5 %.

Tabelle 28 ebenda stellt ebenso die Resultate der Eröffnung des Sinus **ohne** Unterbindung der V. jugularis zusammen in 13 Fällen und ergibt 7 Heilungen . . . = 53,8 %
6 Todte . . . . . = 46,2 %.

Aus den Tabellen geht hervor, dass wir bisher bei den mit Unterbindung behandelten Fällen beinahe 9 % mehr Heilungen haben. Die Unterbindung der Vena jugularis scheint darnach in allen Fällen durchaus berechtigt. Wenn wir selbst in $^2/_3$ der Fälle die Eröffnung unnöthiger Weise vornehmen würden, ist dies jedenfalls besser, als wenn wir es in $^1/_3$ der Fälle, wo die Eröffnung des Gefässes durchaus indicirt ist, unterlassen

würden. Die Unterbindung des Gefässes ist auch kein besonders grosser Eingriff im Vergleich zum Eröffnen des Sinus; sie verlängert die Operation nur mit wenigen Minuten, und der Blutverlust ist unbedeutend. Dies ist keineswegs mit dem Eröffnen des Sinus der Fall, welche Operation bisweilen Stunden lang dauern kann und mit grossem Blutverlust verbunden ist.

Wenn es sich um eine Krankheit handelt, die sich selbst überlassen, eine so schlechte Prognose, wie die Lateralsinusthrombose bietet, dürfen wir keinen Eingriff, der auch nur die geringste Möglichkeit für die Rettung des Lebens geben kann, als zu gross ansehen. Wir machen oft die Tracheotomie, um das Leben eines sonst dem Untergange verurtheilten Patienten nur mit einigen Tagen oder Wochen zu verlängern. Wie viel mehr sollten wir nicht berechtigt sein, bei der Sinusthrombose zu versuchen einen, gewöhnlich im besten Alter befindlichen Kranken mit sonst lebenskräftigem Körper durch einen operativen Eingriff zu retten.

Jansen (A. f. O. XXXVII. S. 144):

berichtet über die Erfahrungen über Sinusthrombose während des Jahres 1893 von der Lucae'schen Klinik: 9 Mal war der Sinus transversus befallen, 6 Mal in Verbindung mit der Jugularis und 2 Mal mit dem Sinus cavernosus; 2 Mal Verjauchung des Bulb. jugular. allein, 1 Mal Thrombose des Sinus cavernos. u. petros. sup. Am häufigsten ist der Sinus transversus befallen. Ist dieser frei, so ist in erster Linie an die Jugularis resp. Bulbus jugularis zu denken.

Hauptgefahren: Lungenmetastasen und eitrige Arachnitis. Bei den einzelnen Venenabschnitten besteht ein grosser Unterschied in der Häufigkeit dieser Complicationen. J. fand im A. f. O. unter den Fällen der Jugularis-Thrombose in 76,5 %, bei der Sinustransversus-Thrombose nur in 35,5 % Pyämie und Metastasen; bei der Si. petros. inf.-Thrombose in noch nicht 30 %.

Unter diesen 12 Fällen fanden sich in 5 von 8, d. h. in 62 % Lungenabscesse, während unter 3 Fällen von Si. transvers.-Thrombose nur einmal eine leichte Phlegmone der Hand beobachtet wurde. Die Arachnitis ist von 38 % in den Fällen seiner Arbeit im Archiv auf 9 % heruntergegangen.

Die Si. cavernos.-Thrombose hat J. stets frei gefunden von Pyämie. Das gibt Anlass, zu der Frage Stellung zu nehmen über die Möglichkeit der Verschleppung durch die Jugularis der gesunden Seite. Die praktische Bedeutung dieser Möglichkeit scheint sehr gering zu sein. Dagegen grosse Gefahr für die Arachnoides.

Wenn der Sinus transversus frei gefunden wird, hat der Bulbus jugul. die nächste Anwartschaft.

Ein pyämisches Fieber mit Schüttelfrösten und besonders mit wiederholten Schüttelfrösten ist so gut wie stets der Ausdruck von Sinus- oder Jugularis-Thrombose; noch überzeugender wirkt das gleichzeitige Vorkommen von Metastasen. — Die meningealen Reizerscheinungen sollen beim ersten Auftreten lieber als letzte Mahnung zur Operation, denn als Contraindication gelten. — Besonders wichtig ist der perisinuöse Abscess. Wenn zu den Erscheinungen desselben pyämisches Fieber mit Schüttelfrösten tritt, so wird man kaum fehl gehen, wenn man die Diagnose auf Sinus transvers.-Thrombose stellt. Die frühzeitige Diagnose des perisinuösen Abscesses hat grosse praktische Bedeutung, denn es wird durch dessen Entleerung die Bildung eines Thrombus oder der eitrige Zerfall des bereits gebildeten Thrombus verhütet, in andern Fällen die Diagnose der symptomenlos verlaufenden Throm-

bose ermöglicht. Immerhin gibt es eine Reihe von Fällen, wo die Diagnose der Thrombose unmöglich ist. In dubio die Punction. Die Berechtigung der directen Operation der Thrombose erhellt aus folgenden Zahlen: Von 29 nur am Warzenfortsatz operirten Thrombosen genasen 2; von 16 am Sinus operirten dagegen 8. — Wir haben von 13 mit Incision des Sinus behandelten 8 geheilt d. h. 61,5 %, 2 hatten zur Zeit der Operation bereits Meningitis und konnten natürlich durch die Operation nicht mehr gerettet werden. J's. Standpunkt ist: die auf den Sinus beschränkte Thrombose soll nur am Sinus operirt werden.

Macewen (Pyogenic infective diseases of the brain and spinal cord, meningitis, abscess of brain infective sinus thrombosis. 1893): sagt über die Behandlung: (S. 293): Da die chronische Mittelohreiterung und die Fortsetzung derselben die Warzenfortsatzeiterung der primäre Herd ist, der sehr oft zu intracraniellen Entzündungen führt, so ist die rationelle Behandlung der Otitis media der Hauptfaktor für die Prophylaxe der Gehirnläsionen. Man weiss nie, wie und wann der Ohrfluss heilt, oder wann die Resorption von Eiter und die Allgemeininfection eintreten mag. Viele Patienten erreichen ein hohes Alter dabei; S. 294: andere sterben spät an amyloider Degeneration der Gewebe. Ein chronischer Ohrfluss bleibt eine verhängnissvolle Erkrankung. Erwiesen ist durch die Register der Ohrenkliniken, mag man daran deuteln wie man will, dass Ohrenkranke durchschnittlich früher sterben, gewöhnlich noch vor dem 40. Jahre. Patient und Arzt sollen deshalb den Ohrfluss nicht vernachlässigen. Bei sekundären Gehirnreizungen kann der Ohrfluss übersehen und dadurch Ursache und Wirkung verwechselt werden.[1])

S. 307: Zur Blosslegung des Sinus sigmoideus führt man einen Schritt $^1/_4$ Zoll hinter der Ohrmuschel vom Rande des Processus zygomaticus bis zur Warzenfortsatzspitze und schiebt das Periost zurück. Hierdurch wird oben die Sutura parieto-squamo-mastoidea blossgelegt, die deutlich markirt und leicht zu finden ist. Diejenige Linie, die vom vordern Ende dieser Naht nach der Spitze des Warzenfortsatzes gezogen wird, gibt den Verlauf des Sinus sigmoideus an. S. 308: Diese Linie verläuft bei Erwachsenen gelegentlich mehr an der hintern Seite des Sinus, und an der linken Seite mehr am vordern Rande des Sinus. Diejenige Knochenöffnung,

---

[1]) Erwähnen will ich nur der Vollständigkeit halber, dass Macewen meint (S. 299), dass The safest instrument for the purpose of exposing the antrum is the rotatory bur, propelled by a surgical engine, driven by hand or water power, the hand-piece of which is held in the hand like an pen"; dass Macewen den Knochenbohrer dem Meissel vorzieht aus 2 Gründen: 1. (S. 303): „First, because in operating upon a restricted area, surrounded by, and full of aperture, some containing delicate, structures, the wounding of which may occasion serious and even fatal results, the antrum being situated at a variable depth from the surface, the intervening osseous tissue being of various consistency, it is a source of danger to use a chisel driven by a mallet, which may be suddenly impelled into the interior of one of those spaces or into the cerebellum, brain, or sigmoid". — und 2. (S. 304): „Secondly, the repeated blows with the hammer impart considerable vibration to the mastoid and adjoining structures, and when the tegmen tympani or the sigmoid groove is eroded and thinned the Concursion may cause the thinned and friable structures to give way, or cause a rupture of the granulations covering them, and thus permit inoculation of the fresh wounds in the membranes, or in the brain itself."

die bis zum hintern Rand dieser Linie reicht und nicht über Dach und Boden des äussern Gehörgangs hinausgeht, eröffnet sicher diejenige Stelle des Sinus transversus, die am häufigsten afficirt ist und auch hier am oberflächlichsten liegt. Das Asterion, das hintere Ende der Sutura parieto-squamo-mastoidea entspricht dem Uebergange des Sinus lateralis in den Sinus sigmoideus. Die Sutura parieto-squamo-mastoidea selbst entspricht der Verbindung des Sinus sigmoideus mit dem Sinus petrosus superior, und dem hintern obern Rande der Crista petrosi. Etwas unterhalb dieser Stelle liegt das Knie des Sinus sigmoideus, convex nach aussen und am weitesten nach vorn — und hier sind die meisten Prozesse, vom Antrum fortgepflanzt. Wenn man bei Erwachsenen senkrecht eine Linie $^1/_2$ Zoll hinter dem knöchernen Gehörgangsrande zieht, vom Dach bis zum Boden des äussern Gehörgangs, so gibt diese den mittleren Stand der vordern Convexität des Sinus sigmoideus an.

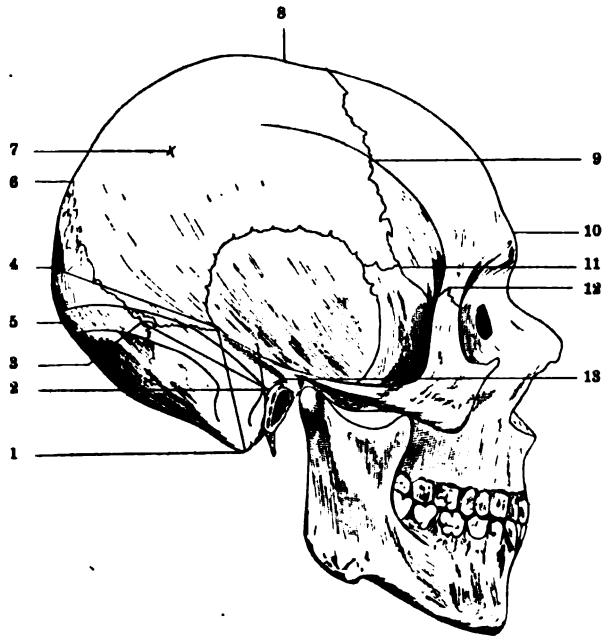

Fig. 6.

1. Tip of mastoid. 2. Roof of osseous meatus. 3. Asterion. 4. Parieto-squamo-mastoid junction. 5. Inion. 6. Lambda. 7. Parietal eminence. 8. Bregma. 9. Stephanion. 10. Glabella. 11. Pterion. 12. External angular process of frontal. 13. Supra-meatal triangle.

Die nebenstehende Figur 6 hat die Figuren 58 und 59 von Macewen vereint.

Das vordere Knie des Sinus liegt $^1/_8 — ^2/_8$ Zoll hinter der Basilarlinie des Dreiecks über dem Gehörgang (supra-meatal-triangle). Wenn man hinter diesem Punkte $^1/_2$ Zoll lang den Knochen öffnet, ist gewöhnlich der grösste Theil des Sinusdurchmessers blossgelegt. S. 309: Häufig entleert sich nun flüssiger Eiter und drängen sich Granulationsmassen vor. In sichern Fällen von Sinusphlebitis wird man zur Erleichterung der Operation die Knochen-

öffnung noch mehr erweitern und nachher erst den Sinus weit genug öffnen, um den eitrig erweichten Thrombus zu entfernen mit einem kleinen Löfel, was sicherer ist — oder durch Ausspülungen. Sonst sollte erst jedes sich vordrängende Granulationsgewebe der Dura darauf hin untersucht werden, ob es mit dem Kleinhirn communicirte und in einen Hirnabscess führte. Möglichste Entfernung aller Granulationen. Aseptische Behandlung. Einpulvern von Jodoform 1: Acid. borac. 4 in das Sinuslumen. Die Sinusränder werden nun nach innen umgeschlagen, um das Lumen des Gefässes zu schliessen. Nochmals dasselbe Pulver, Jodoformgaçe zur Drainage. Die Obliteration des Sinus unterbricht den Blutzufluss aus den Si. petros. sup. u. inf., und den Blutabfluss aus der V. mastoidea. Gegen Sinusblutungen Tamponade.

S. 310: Bei Entfernung des eitrigen Sinusinhaltes zumal nahe am Bulbus jugularis, ist grosse Vorsicht am Platze, dass nicht Luft in den Sinus eintrete, zumal bei aseptischer Behandlung. Man umgeht die Gefahr am sichersten, wenn man den scharfen Löffel benutzt. Der Mechanismus des Bulbus jugularis verhütet die Luftaspiration in den Sinus; Luft wird wahrscheinlich so lange nicht zugelassen, so lange der Bulbus noch unversehrt ist.

Der Versuch einer lokalen Sinusunterbindung ist schwierig, gefährlich, unnütz.

Die Unterbindung der V. jugular. int. ist in gewissen Fällen nützlich und sollte gemacht werden. S. 311: Ist die Sinusphlebitis so ausgedehnt, dass sie durch Eröffnen der obern 2 Drittel des Sinus nicht entfernt ist, ist die Unterbindung der V. jugularis indicirt. Die Jugularis muss unterhalb des Thrombus unterbunden werden. Könnte man von Anfang sehen, dass die Vene unterbunden werden müsste, wäre es rationeller, diese Operation vor der Ausräumung des Sinus vorzunehmen. Es darf aber nicht vergessen werden, dass die Jugularis nicht das einzige Gefäss ist zwischen dem Sinus transversus und den Lungen. Es sind noch vorhanden, wenn auch viel kleinern Kalibers, die Vv. condyloidea anterior und posterior und die occipitalis; auch durch diese können Eiterbröckelchen durch die V. subclavia hindurch in die Lungen gelangen, sodass selbst eine frühzeitige Unterbindung der V. jugularis die Allgemeininfection nicht verhüten könnte.

Bei Obliteration der obern 2 Drittel des Sinus sigmoideus geht nunmehr das Blut von dem Si. transversus und petrosus superior, mit dem Blut vom Sinus petrosus inferior, das eigentlich in den Bulbus jugularis geht, direct in die V. jugularis interna. Wenn diese nun unterbunden wird, kehrt sich der Blutstrom um und fliesst nunmehr das Blut vom Sinus petrosus inferior in den obern Theil des Sinus sigmoideus und durch die kleinern Gefässe wie die Vv. condyloidea anterior und posterior und durch den Sinus occipitalis. In der Mehrzahl der Fälle genügt die Ausräumung der obern 2 Drittel des Sinus sigmoideus, um eine Eiterinfection des Gesammtorganismus zu verhüten.

Ungünstig ist die Unterbindung der Jugularis, wenn die Halspartien mehr oder weniger eitrig infiltrirt sind.

v. Bergmann (Ueber einige Fortschritte in der Hirnchirurgie. B. kl. W. 1895. No. 16):

empfiehlt vom praktischen Standpunkte aus, an der Aussenfläche der pars mastoidea 3 gleich breite Abschnitte von vorn nach hinten zu unterscheiden. Der vorderste, welcher als eine einwärts geneigte Ebene gegen den äussern

Gehörgang abfällt, also dessen Spina post meatum trägt und nach hinten zuweilen von einer Andeutung der alten Trennung zwischen Schuppe und Pyramide begrenzt wird, gehört den Appendikulargebilden des Ohrs, dem Antrum mastoideum und den zunächst der hintern Gehörgangswand gelegnen Cellulae mastoideae an. Das 2. ihr folgende Drittel entspricht dem Verlaufe des Sinus in der Fossa sigmoidea, und das 3. schon der hintern Schädelgrube über dem Kleinhirn.

Das hier liegende Emissarium gewährt für die Diagnose sowohl als für den Gang des eröffnenden Meissels wichtige Anhaltspunkte. Eitertröpfchen, die aus ihm hervorquellen, verrathen den perisinuösen Abscess, ein Thrombus in ihm ist ein sicheres Zeichen der Thrombose auch des Sinus transversus.

In vielen Fällen jauchig erweichter und colliquirender Thromben pflegt die Vene central wie peripher durch festere und möglicher Weise noch nicht inficirte Gerinnsel geschlossen zu sein, wie das gerade in den Fällen von glücklich eröffneten Sinus mehrfach — so 2 Mal von Schwartze — constatirt worden ist. Indessen das Rühren an dem deletären und vom Blutstrome so leicht fortzuschleppenden Inhalte des Sinus ist nicht ohne Gefahr — es sind schon Mittheilungen über unglückliche Fälle bekannt geworden, wo unmittelbar nach der Entleerung des Sinus Schüttelfröste und Lungenembolien folgten. Aus diesem Grunde muss ich die vorausgeschickte Unterbindung der Jugularis interna, welche am besten und leichtesten oberhalb der Einmündung der Facialis communis ausgeführt wird, befürworten. Die Sinusblutung ist leicht durch Jodoformgacetamponade zu stillen. Jansen hat von 13 Eröffnungen des Sinus 6 geheilt.

Jansen (Versammlung deutscher Ohrenärzte in Jena 1895 Pfingsten): fand in 184 intracraniellen Erkrankungen mit Ausschluss der Meningen 144 Mal extradurale Abscesse, 35 Mal Thrombose des Sinus transversus und 5 Mal Hirnabscess. Die Eiterungen lagerten 161 Mal in der hintern Schädelgrube, 38 Mal in der mittlern, und 14 Mal in beiden. Es fanden sich 58 Fälle von Sinusthrombose, 16 Fälle von Hirnabscessen (9 im Kleinhirn und 7 im Schläfenlappen). Nach statistischen Erhebungen verhielten sich subdurale Abscesse zu Sinusthrombose und zu Hirnabscess wie 28 : 7 : 1.

Viele beginnen die Behandlung der Sinusthrombose mit der Unterbindung der V. jugularis. J. hat folgende Bedenken dagegen: Die Fälle mit sicherer Diagnose befinden sich leider zur Zeit noch nicht in der Mehrzahl. Durch die Unterbindung kann eine Vermehrung der Gefahr herbeigeführt werden, indem der Sinus petrosus inferior ebenfalls der Thrombosirung und Infektion überantwortet wird. Durchaus keine Berechtigung zur Vornahme der Unterbindung besteht dort, wo der septische Zerfall des Thrombus erst am obern Knie beginnt und sich nach hinten erstreckt, während der Sinus sigmoideus mit solidem Thrombus erfüllt ist. Auch wenn die Thrombose in den Bulbus der Jugularvene sich fortsetzt mit einem soliden unverfärbten Thrombus, so besteht eine genügende Indication zur Unterbindung nicht. Die Verhältnisse liegen für das Auftreten von Embolien durchaus ungünstig. Der Thrombus lagert im Bulbus der Jugularis ebenso geschützt wie im Si. transversus selbst. Der Bulbus ist so hoch in das Schläfenbein hineingegraben, dass Bewegungen des Kopfes und des Schlundes ihn nicht berühren. Mit der Verstopfung der 2 Blutleiter wird das obere Ende der Jugularis leer, erst am Eintritt der V. pharyngea, der verhältnissmässig tief erfolgt, dient sie wieder dem Blutstrome. Oberhalb der Pharyngea klappt sie zusammen, die anlagernden Wände verkleben rasch, ein Lumen,

durch das eine Verschleppung erfolgen könnte, ist bald nach der Thrombosirung nicht mehr vorhanden, und ein Blutstrom, der Thrombustheile mitreissen könnte, berührt den Thrombus überhaupt nicht. — Geht die infectiöse Thrombose bis durch das Torcular Herophili auf die andere Seite über, müsste doppelseitig unterbunden werden. J. legt auf das Fortbestehen des Fiebers und die Zunahme der Neuritis optica nach der Eröffnung des Sinus nicht so grosses Gewicht; viel entscheidender ist für ihn der Zustand des Allgemeinbefindens. Wenn die Erholung ausbleibt, die Zunge ihr trocknes, borkiges Aussehen behält, wenn gar die Schüttelfröste wieder auftreten, so muss die Unterbindung der Jugularis vorgenommen werden. So lange der Sinus solide ist und dem septischen Verfall nicht unterliegt, genügt die Entleerung des perisinuösen Abscesses. Bei negativem Punctionsresultate wird es von dem Grade der pyämischen Erscheinungen abhängen, ob vor dem Sinus zunächst Halt zu machen ist oder nicht.

Am gefahrlosesten arbeitet der Meissel. Die Freilegung des Sinus muss bis in's Gesunde stattfinden, möglichst freilich mit Schonung von Labyrinth und Gesichtsnerv. Zur Blosslegung des Abscesses am Foramen jugulare kann Fortmeisslung des Sulcus transversus und des Bodens der Paukenhöhle nöthig werden. Einrisse in die Dura mater werden durch Benutzung dünner Knochenzangen vermieden. Verletzungen der Bogengänge treten nicht ein, wenn man die zunehmende Härte der Knochensubstanz in der Nähe des Labyrinths beachtet. — Bei subduralen Abscessen an der innern Labyrinthrand, die häufig mit Caries daselbst verbunden vorkommen, müssen an dieser Stelle selbst die Bogengänge mittelst kleiner Meissel blossgelegt werden. Dasselbe Verfahren der breiten Wegnahme der Sinus- und Labyrinthwand ist nöthig bei Fällen von Kleinhirnabscessen mit Caries im Vorhof und in den Kanälen. In den operirten Schläfenlappenabscessen war kein einziges Mal der Uebergang der Eiterung vom Schläfenbein auf das Gehirn zu finden, obwohl diese dicht über dem Tegmen tympani lagen. J. hat hierzu die hintere und obere Wand des Warzenfortsatzes bis an's Labyrinth fortgenommen mit Intaktlassung desselben, und ist bis an's Tubenostium vorgedrungen. So ist das Operationsterrain frei, und an der tiefsten Stelle gelegen. Die v. Bergmann'sche Methode ist mit Vortheil zur Freilegung des Sinus zu verwenden, wenn die Eiterung in die mittlere Schädelgrube übergegangen und sich nachträglich die Ausbreitung auf den Sinus herausstellt. Im Allgemeinen empfiehlt sich die Sinusblosslegung wie oben bei den perisinuösen Abscessen angegeben. Der Sinus muss bis zum unverfärbten Thrombus blossgelegt werden, ev. bis zum Foramen jugulare. Die Excision der äussern Sinuswand garantirt freien Eiterabfluss. Fehlt am untern Sinusrande der obturirende Thrombus und damit fester Abschluss des Eiters, ist Unterbindung der Jugularis angezeigt; in Höhe des Cartilago cricoidea mit doppelter Ligatur; dann folgt die Unterbindung der V. facialis — und zum Schluss Aufschlitzen der Jugularvene mit geknöpftem Messer bis möglichst an den Schädel hinauf. Hierdurch wird die Vereiterung des Thrombus in dem abgebundnen Theile der Jugularis verhütet. Durch die Eröffnung des ganzen thrombosirten Sinus bis zum Foramen jugulare wird die Gefahr der Infektion des Sinus petrosus inferior herabgedrückt.

Von den 25 Fällen von Lateralsinusthrombose aus der letzten Zeit sind 11 geheilt worden: 1 nach einfacher Entleerung eines perisinösen Abscesses; 8 nach Eröffnung des thrombosirten Sinus und 2 mit gleichzeitiger Unterbindung der Jugularvene. In 5 Fällen mit Sinuseröffnung und in 4 Fällen mit gleichzeitiger oder nachfolgender Unterbindung der Jugularvene trat der Tod ein.

Mit der Besprechung der Therapie knüpfe ich an die Probepunktion des Lateralsinus auf Thrombose desselben an, die ich S. 451 bereits behandelt habe. Ich verfolge nunmehr den Plan, für die verschiednen Fälle von Thrombophlebitis der Hirnsinus und der Jugularis, die bisher beobachtet sind und etwa vorkommen können, nach den vorliegenden Berichten und Sektionsbefunden die Therapie anzugeben, also von Fall zu Fall zu spezialisiren. Die Zahl der operirten Fälle ist bereits gross genug geworden, dass es wohl erlaubt ist, auf Grund derselben für die verschiednen Fälle von otogener Thrombophlebitis die rechte Therapie anzugeben; man hat „deshalb für die Abschätzung des therapeutischen Werthes zur Zeit noch einige therapeutische Betrachtungen nicht mehr nöthig" (Koerner l. c. S. 73).

Sinus transversus.

Wenn die Punktion eine einfache Thrombose ergeben hat, ist die Eröffnung des Sinus nicht angezeigt: 1) weil die Möglichkeit gegeben ist, dass der solide Thrombus rein, bacterienfrei bleibt und dadurch die Vorbedingung zur Spontanresorption hat, und 2) weil die Möglichkeit nicht von der Hand zu weisen ist, dass erst durch den operativen Eingriff eine Infektion des Thrombus entstehen könne, in deren Folge es zur eitrigen Erweichung der bisher festen Thrombenmassen kommt. Ein solcher Fall, der dann mit den charakteristischen Schüttelfrösten und den typischen pyämischen Temperaturschwankungen neben mehr oder weniger stark hervortretenden Hirnreizungssymptomen verläuft, darf nur symptomatisch weiter behandelt und controlirt werden. In den nächsten Tagen muss an verschiedenen Stellen des Lateralsinus die Probepunktion wiederholt werden, um sich zu vergewissern, ob die zu befürchtende centrale eitrige Einschmelzung des Thrombus an der einen oder der andern anfangs noch kleinen und deshalb leicht mit der Punktionsnadel zu verfehlenden Stelle eingetreten ist oder nicht. Der Inhalt der Spritze muss mikroskopisch und bacteriologisch untersucht werden, und finden sich Eiterzellen und Bacterien in demselben, so ist der operative Eingriff am Sinus berechtigt und die Unterlassung desselben für den Patienten gefahrvoll.

Die Eröffnung des Lateralsinus.

Zu einer einfachen Probepunktion des Lateralsinus genügt die Blosslegung desselben an einer umschriebnen Stelle und wird dieselbe gewöhnlich im Anschluss an die Aufmeisslung des Warzenfortsatzes bei bestehendem Verdacht auf Sinusphlebitis vorgenommen. Für spätere Punktionen an verschiedenen Stellen des Sinus muss der Knochendefekt nach Bedürfniss vergrössert werden. Die Wegnahme der Knochendecke kann nur mit Trepan, Meissel und Hammer, und Knochenzange geschehen. Bei der Trepanation ist das Operationsfeld nicht zu übersehen, können Verletzungen der Dura mater bei ungleicher Dicke der Knochenwan-

dungen u. s. w. vorkommen. Aus diesen Gründen hat der Trepan zur Blosslegung der Dura mater immer mehr und mehr dem Meissel und Hammer weichen müssen. Aber beim Meisseln entstehen recht fühlbare Erschütterungen der Schädelknochenkapsel und damit auch der an dieser direct anliegenden intracraniellen Weichtheile. Sind nun gar im Lateralsinus die thrombophlebitischen Massen in mehr eitrig krümlicher oder selbst rein eitriger Erweichung vorhanden, muss die Möglichkeit zugestanden werden, dass durch die unvermeidbaren Erschütterungen beim Meisseln Theile derselben abgelöst und als Emboli fortgeschwemmt werden können. Ich verwende zur Wegnahme der äusseren $^2/_3$ der Schädelknochen den Meissel und benutze zum Ausschneiden des Knochenrestes die Knochenzange: so ist nach beiden Seiten den Anforderungen bei der Operation Genüge geleistet.

Zur Bestimmung der Lage des Lateralsinus haben Ballance, A. af Forselles, Macewen und v. Bergmann werthvolle Anhaltspunkte gegeben. Nach Ballance (S. 467 Fig. 5) muss die Trepanationstelle für Eröffnung des Sinus transversus: a $^5/_8$ Zoll im Durchmesser haben, ihre Mitte 1 Zoll hinter und $^1/_4$ Zoll über der Mitte des Gehörganges liegen, und ist sie ganz gefahrlos bis zu den schraffirten Linien der Figur zu verbreitern. Nach A. af Forselles (S. 475) liegt die Umbiegungsstelle des Lateralsinus am Felsenbein 9,3 cm nach vorn von der Mitte der Protuberantia occipitalis externa in einer Linie, die von dieser nach dem obern Rande des Orbita gezogen wird. Nach Macewen (S. 478 Fig. 6) gibt diejenige Linie, die vom vordern Ende der Sutura parieto-squamomastoidea nach der Spitze des Warzenfortsatzes gezogen wird, den Verlauf des Sinus sigmoideus an. Eine Knochenöffnung, die bis zum hintern Rande dieser Linie reicht und nicht über Dach und Boden des äussern Gehörgangs hinausgeht, öffnet sicher diejenige Stelle des Sinus transversus, die am häufigsten afficirt ist und auch hier am oberflächlichsten liegt. Das Asterion, das hintere Ende dieser Naht entspricht dem Uebergange des Lateralsinus in den Sinus sigmoideus u. s. w. v. Bergmann (S. 481) theilt die Aussenfläche der Pars mastoidea in 3 gleich breite Abschnitte: das mittlere Drittel entspricht dem Verlaufe des Sinus in der Fossa sigmoidea.

Ich habe in der beifolgenden Tabelle XXVI (S. 485) an 60 Schädeln, deren Längen- und Querdurchmesser den einzelnen Rubriken vorangestellt sind, die Lage des Knies des Lateralsinus nach bestimmten Punkten der Schädeloberfläche festzustellen gesucht. Zu diesem Zwecke habe ich die Entfernungen des Knies des Lateralsinus 1) von der Protuberantia occipitalis externa; 2) von der Mitte der obern Wand des knöchernen äussern Gehörganges; 3) von einer Linie, die horizontal durch die Decke des knöchernen Gehörgangs gezogen wird; 4) hinter; und 5) unter dem Winkel der Sutura parieto-squamo-mastoidea gemessen. Ich darf den einzelnen Zusammenstellungen vorausnehmen, dass die

Tabelle XXVI.

Nr. des Schädels	Längsdurchmesser des Schädels	Querdurchmesser des Schädels	Entfernung des Knies des Lateralsinus von Protuberantia occipital ext.		Entfernung des Knies des Lateralsinus von d. Mitte d. Gehörgangsoberwand		Lage d. Knies des Lateralsinus über(resp. unter) der Gehörgangsoberwand		Entfernung des Knies des Lateralsinus hinter d. Winkel d. Sutura parieto-squamo-mast.		Entfernung des Knies des Lateralsinus unter d. Winkel d. Sutura parieto-squamo-mast.		Schaltknochen in der Naht	Entfernung d. Mitte des Türkensattels von der Mitte der Nasenwurzel	Entfernung der Mitte des Türkensattels von der Schädelaussenfläche.	
			rechts	links	rechts	links	rechts	links	rechts	links	rechts	links			rechts	links
1.	16,7	14,1	9	8,2	2,6	3,0	0,3	1,0	0,6	1,1	0,6	0,2	—	6,5	6,8	6,7
2.	17,4	14,9	8,5	8,6	2,6	3,0	0,7	1,2	0,4	0,1	—	—	—	6,9	6,5	7,2
3.	16,8	13,8	8,3	9,2	3,1	3,1	0,3	0,4	0,6	0,5	0,4	0,1	—	6,2	6,2	6,4
4.	17,1	14,2	9,0	8,7	2,7	2,7	0,7	1,2	—	—	0,8	0,8	—	6,7	6,9	6,7
5.	17,2	13,9	9,0	8,3	2,6	2,9	0,2	0,2	0,4	0,6	0,4	0,7	—	6,4	6,5	6,5
6.	17,7	14,9	8,4	8,4	3,6	4,1	0,3	0,7	1,6	2,1			—	6,9	7,0	7,3
7.	16,1	13,7	8,7	7,9	2,8	3,2	0,3	0,3	—	1,4	—	—	—	6,3	6,3	6,3
8.	17,5	14,6	9,8	8,7	2,6	3,0	0,8	0,2	—	0,4	1,0	0,8	—	6,7	6,8	7,0
9.	18,3	14,0	8,1	9,6	2,0	2,6	0,6	0,5	—	—	0,6	0,8	+	6,9	6,6	6,4
10.	17,2	14,6	9,1	8,4	3,6	3,0	0,6	0,7	1,8	0,8	—	—	—	6,1	6,6	6,6
11.	16,1	13,6	9,0	9,1	2,2	2,2	(0,1)	(0,1)	0,6	0,2	1,2	1,1	—	5,9	6,0	7,2
12.	16,8	14,8	9,8	9,9	2,6	2,3	(0,2)	(0,3)	0,3	—	—	0,6	+	5,8	6,7	6,8
13.	17,8	14,5	9,1	9,9	2,4	2,5	0,4	0,2	0,9	0,6	0,6	0,4	—	6,6	6,5	6,7
14.	18,6	14,9	9,2	9,6	2,9	2,9	—	0,2	—	0,8	0,2	0,6	+	7,0	6,7	7,2
15.	15,9	13,1	8,5	8,1	2,6	2,7	0,1	0,3	0,2	0,1	0,8	—	—	6,1	5,8	6,2
16.	17,5	14,4	9,0	9,2	3,0	3,0	0,1	0,2	0,9	0,8	0,5	0,4	—	7,0	6,8	7,4
17.	16,7	13,5	8,0	8,1	2,9	3,2	0,1	0,2	1,1	1,3	0,4	0,6	—	6,4	6,2	5,9
18.	17,5	14,4	8,4	8,8	2,9	3,4	0,1	0,8	1,0	1,6	1,2	1,0	+	6,2	6,7	7,2
19.	16,4	13,1	8,0	8,4	1,1	1,8	1,3	1,0	Naht undeutlich		0,6		—	6,4	6,4	6,7
20.	18,5	14,6	9,9	10,4	2,3	1,9	(0,1)	—	0,3	1,6 vor	0,3		—	6,4	6,5	6,5
21.	17,8	14,5	8,4	8,7	3,3	3,6	(0,2)	0,2	0,8	1,1	0,4		—	7,0	7,0	7,0
22.	17,5	14,6	8,2	9,3	3,3	2,7	0,1	0,2	0,8	0,3	0,4	0,3	—	6,5	6,4	6,1
23.	17,7	14,8	9,8	9,6	2,5	2,4	0,4	0,5	—	—	0,4	—	—	6,5	7,2	6,5
24.	16,5	12,6	8,2	8,6	2,2	1,7	1,1	0,9	—	0,4 vor	0,2	0,7	—	6,4	5,8	6,4
25.	16,0	13,7	8,1	9,2	2,2	2,1	0,7	0,7	0,6	0,2	0,4	0,2	—	6,8	7,1	6,3
26.	16,8	14,4	8,0	8,6	2,9	2,8	0,6	0,7	1,3	0,6	1,2	0,7	—	6,5	6,5	7,3
27.	15,2	14,6	7,6	7,3	3,0	2,8	0,3	0,6	0,8	0,6	0,8	0,2	+	6,5	6,3	6,7
28.	17,3	14,5	8,8	8,2	3,5	3,5	0,1	—	1,2	1,1	0,2	1,3	—	6,8	6,8	6,8
29.	17,3	15,1	9,1	8,6	2,7	3,3	0,2	0,4	0,6 vor	1,2	0,5	0,6	+	7,1	7,2	7,2
30.	17,4	14,0	8,8	8,7	2,7	2,7	0,3	0,3	0,6	0,5	0,3	0,3	+	7,0	6,8	6,8
31.	17,2	15,2	8,5	8,5	3,2	2,9	0,4	1,0	1,9	1,4	1,1	0,8	+	6,9	7,3	6,8
32.	17,5	14,1	9,0	9,2	2,6	2,8	0,1	0,2	0,6	1,1	0,6	1,1	—	6,8	6,8	6,9
33.	16,3	14,6	8,5	8,3	2,0	2,6	1,4	1,4	—	—	—	—	+	6,7	6,7	6,8
34.	18,0	14,6	8,7	8,4	3,6	3,3	0,9	1,4	2,2	1,1	0,4	—	+	6,9	6,7	7,3
35.	18,0	15,3	8,3	8,3	3,1	3,1	0,2	0,1	0,2	1,0	—	0,1	—	6,7	7,0	7,2
36.	17,1	15,5	8,7	9,1	3,3	3,6	(0,2)	—	1,3	1,5	1,0	0,8	—	6,7	6,8	7,0
37.	16,9	13,3	8,8	8,8	2,6	2,8	0,6	0,9	0,8	0,8	1,1	0,8	—	6,7	—	—
38.	15,6	13,6	7,4	7,8	2,6	2,9	0,9	1,3	1,0	1,0	1,4	—	—	6,0	6,3	6,3
39.	17,4	13,6	8,3	8,3	3,3	3,3	—	—	1,6	1,2	—	0,3	+	6,4	5,5	6,5
40.	17,5	14,1	8,8	9,0	3,2	2,8	—	—	0,6	0,5	0,6	0,6	+	6,6	6,7	6,4
41.	17,8	15,6	9,0	9,2	2,7	3,0	0,3	0,6	0,8	1,1	0,6	0,9	—	6,9	7,7	7,3
42.	16,9	13,3	8,4	8,8	2,8	3,1	0,2	0,9	0,7	1,5	0,8	—	+	6,7	6,6	6,0
43.	16,7	13,8	8,3	8,2	2,3	2,8	(0,2)	0,6	0,6	0,9	1,3	0,3	—	6,6	7,0	6,7
44.	18,1	14,6	9,0	8,9	2,8	3,8	0,1	0,6	1,4	2,2	0,8	0,7	+	6,4	7,2	6,7
45.	17,1	14,4	8,8	9,3	2,2	2,5	0,4	0,2	0,3	—	—	1,8	+	6,4	6,4	7,0
46.	17,4	14,9	9,4	8,4	2,0	3,0	0,4	1,0	—	1,1	0,6	0,9	—	6,7	6,5	7,4
47.	17,5	14,5	10,0	10,5	2,2	2,9	0,6	0,3	—	0,4	—	1,0	—	6,6	6,8	7,3
48.	16,0	13,0	8,8	8,3	2,2	2,3	0,3	1,0	0,4	—	0,4	0,6	—	6,2	5,9	6,2
49.	17,5	13,8	8,7	9,3	2,8	3,1	0,2	0,3	0,7	0,8	0,7	1,0	—	6,7	6,3	6,3
50.	16,6	15,2	8,8	9,2	2,8	2,7	0,3	0,9	1,0	1,0	—	—	+	6,3	7,1	7,4
51.	18,5	15,1	9,4	9,2	2,4	3,0	0,7	1,0	0,7 vor	0,5 vor	0,2	0,7	—	6,8	7,2	7,1
52.	17,5	14,9	9,0	9,0	2,5	2,6	1,1	1,0	0,6	0,3	—	0,2	—	6,5	6,6	7,0
53.	17,6	15,1	8,8	9,5	3,0	2,8	0,5	0,2	0,7	0,7	0,3	0,3	—	6,3	7,4	7,2
54.	16,1	15,0	7,8	8,1	3,5	2,5	0,6	0,4	0,9	0,3	0,5	0,9	—	6,2	6,6	6,6
55.	17,5	13,7	9,1	8,0	2,9	3,5	—	0,5	2,0	0,4	—	—	—	6,9	7,1	6,3
56.	18,0	14,0	8,6	8,8	2,1	2,1	1,1	0,5	0,5	1,6	0,8	0,7	—	6,8	6,6	6,9
57.	17,0	15,2	8,0	8,8	4,0	3,5	0,4	0,6	1,5	1,9	0,4	1,9	—	6,8	7,0	7,2
58.	17,9	14,9	8,8	9,4	2,7	3,3	0,3	0,3	0,8	1,0	0,6	0,6	—	6,6	7,0	6,6
59.	16,7	15,0	9,1	9,1	2,9	3,0	—	—	1,1	0,9	0,7	1,2	+	6,0	6,9	6,8
60.	16,1	14,2	8,8	9,1	3,2	3,5	0,1	0,3	—	0,8	—	0,6	—	6,3	6,8	6,8

Schwankungen in diesen Messungen sowohl in den einzelnen Massen als auch zwischen den beiden Seiten so bedeutend sind, dass sich aus ihnen keine für die Praxis verwerthbaren Anhaltspunkte herausgestellt haben. Es bleibt darnach bei den Operationen nichts anderes übrig, als durch weite Blosslegung des Lateralsinus sich eine genügend weite Uebersicht über seinen Verlauf in jedem einzelnen Falle zu verschaffen.

Die Zahlen für die Entfernung des Knies des Lateralsinus von der Protuberantia occipitalis externa schwankten rechts zwischen 7,4 und 10 cm und links zwischen 7,3 und 10,5 cm. Sie betrugen:

	7,3 cm	7,4 cm	7,6 cm	7,8 cm	7,9 cm	8,0 cm	8,1 cm	8,2 cm	8,3 cm
rechts	— Mal	1 Mal	1 Mal	1 Mal	— Mal	4 Mal	2 Mal	2 Mal	4 Mal
links	1 „	— „	— „	1 „	1 „	1 „	3 „	3 „	5 „

	8,4 cm	8,5 cm	8,6 cm	8,7 cm	8,8 cm	8,9 cm	9,0 cm	9,1 cm	9,2 cm
rechts	4 Mal	4 Mal	1 Mal	4 Mal	10 Mal	— Mal	10 Mal	4 Mal	1 Mal
links	5 „	1 „	4 „	4 „	5 „	1 „	2 „	4 „	7 „

	9,3 cm	9,4 cm	9,5 cm	9,6 cm	9,8 cm	9,9 cm	10 cm	10,4 cm	10,5 cm
rechts	— Mal	2 Mal	— Mal	— Mal	3 Mal	1 Mal	1 Mal	— Mal	— Mal
links	3 „	1 „	1 „	3 „	— „	2 „	— „	1 „	1 „

Die Zahlen für die Entfernung des Knies des Lateralsinus von der Mitte der Gehörgangsdecke schwankten rechts zwischen 1,1 und 4,0 cm und links zwischen 1,7 und 4,1 cm. Sie betrugen:

	1,1 cm	1,7 cm	1,8 cm	1,9 cm	2,0 cm	2,1 cm	2,2 cm	2,3 cm	2,4 cm
rechts	1 Mal	— Mal	— Mal	— Mal	3 Mal	1 Mal	6 Mal	3 Mal	2 Mal
links	— „	1 „	1 „	1 „	— „	2 „	1 „	2 „	1 „

	2,5 cm	2,6 cm	2,7 cm	2,8 cm	2,9 cm	3,0 cm	3,1 cm	3,2 cm	3,3 cm
rechts	2 Mal	9 Mal	5 Mal	5 Mal	6 Mal	3 Mal	2 Mal	3 Mal	4 Mal
links	3 „	3 „	5 „	7 „	5 „	9 „	4 „	2 „	4 „

	3,4 cm	3,5 cm	3,6 cm	3,8 cm	4,0 cm	4,1 cm.
rechts	— Mal	2 Mal	3 Mal	— Mal	1 Mal	— Mal
links	1 „	4 „	2 „	1 „	— „	1 „

Die Zahlen für die Entfernung des Knies des Lateralsinus von derjenigen Horizontallinie, die durch die knöcherne Gehörgangsdecke verläuft, schwankten rechts zwischen 0,2 cm unter und 1,4 cm über dieser Linie, und links ebenso zwischen 0,3 cm unter und 1,4 cm über dieser Linie. Sie betrugen:

	— 0,3 cm	— 0,2 cm	— 0,1 cm	0 cm	+ 0,1 cm	0,2 cm	0,3 cm
rechts	— Mal	4 Mal	2 Mal	5 Mal	9 Mal	5 Mal	10 Mal
links	1 „	— „	1 „	6 „	1 „	11 „	7 „

	0,4 cm	0,5 cm	0,6 cm	0,7 cm	0,8 cm	0,9 cm	1,0 cm	1,1 cm	1,2 cm
rechts	6 Mal	1 Mal	6 Mal	4 Mal	1 Mal	2 Mal	— Mal	3 Mal	— Mal
links	3 „	4 „	5 „	4 „	1 „	4 „	7 „	— „	2 „

	1,3 cm	1,4 cm
rechts	1 Mal	1 Mal
links	1 „	2 „

Die Zahlen für die Entfernung des Knies des Lateralsinus von dem Winkel der Sutura parieto-squamo-mastoidea in horizontaler Richtung schwankten rechts zwischen 0,7 cm vor und 2,2 cm hinter derselben, und ebenso links zwischen 1,6 cm vor und 2,2 cm hinter demselben. Sie betrugen:

	1,6 cm vor	0,7 cm vor	0,6 cm vor	0,5 cm vor	0,4 cm vor
rechts	— Mal	1 Mal	1 Mal	— Mal	— Mal
links	1 „	— „	— „	1 „	1 „

	0 cm	0,1 cm hinter	0,2 cm	0,3 cm	0,4 cm	0,5 cm	0,6 cm
rechts	11 Mal	— Mal	2 Mal	3 Mal	3 Mal	1 Mal	9 Mal
links	7 „	2 „	2 „	3 „	3 „	3 „	4 „

	0,7 cm	0,8 cm	0,9 cm	1,0 cm	1,1 cm	1,2 cm	1,3 cm	1,4 cm
rechts	3 Mal	6 Mal	3 Mal	3 Mal	2 Mal	1 Mal	2 Mal	1 Mal
links	1 „	6 „	2 „	4 „	7 „	2 „	1 „	2 „

	1,5 cm	1,6 cm	1,8 cm	1,9 cm	2,0 cm	2,1 cm	2,2 cm
rechts	1 Mal	2 Mal	1 Mal	1 Mal	1 Mal	— Mal	1 Mal
links	2 „	2 „	— „	1 „	— „	1 „	1 „

und in dem Falle 19 war die Naht nicht deutlich zu erkennen.

Die Zahlen für die Entfernung des Knies des Lateralsinus von dem Winkel der Sutura parieto-squamo-mastoidea in verticaler Richtung schwankten rechts zwischen 0 und 1,3 cm unter demselben, und links ebenso zwischen 0 und 1,9 cm unter demselben. Sie betrugen:

	0 cm	0,1 cm	0,2 cm	0,3 cm	0,4 cm	0,5 cm	0,6 cm	0,7 cm
rechts	14 Mal	— Mal	4 Mal	3 Mal	11 Mal	3 Mal	9 Mal	2 Mal
links	15 „	2 „	4 „	5 „	2 „	— „	8 „	6 „

	0,8 cm	0,9 cm	1,0 cm	1,1 cm	1,2 cm	1,3 cm	1,8 cm	1,9 cm
rechts	6 Mal	— Mal	2 Mal	2 Mal	3 Mal	1 Mal	— Mal	— Mal
links	6 „	3 „	3 „	2 „	1 „	1 „	1 „	1 „

Nach genügend weiter Blosslegung des Lateralsinus erfolgt die Eröffnung an der Punktionsstelle, an welcher das Bestehen der Thrombose gesichert ist. Der Eröffnungsschnitt wird soweit centralwärts wie peripheriewärts geführt, als sich der Thrombus vorfindet. Ist derselbe noch fest, vielleicht nur an einigen Stellen und in seiner Mitte etwas eitrig erweicht, so gelingt es, ihn mit der Pincette in toto zu entfernen. Ist am peripheren Ende kein obturirender Pfropf zurückgeblieben, so erfolgt eine venöse Blutung zumeist so profus, dass Tamponade mit Gaze nöthig ist. Comprimirt man die Jugularis am Halse, und tritt eine venöse Blutung am centralen Ende ein, so liegt kein obturirender Thrombus zwischen der Druckstelle und dem eröffneten Sinus; tritt keine Blutung ein, so ist das centrale Sinusende nach der Jugularis zu durch einen noch festen Thrombus abgeschlossen. Für diese einfachen Fälle von Thrombophlebitis des Lateralsinus genügt die ausschliessliche Behandlung an demselben zur Heilung der otogenen Pyämie, und hiermit ist Jansen unbedingt zuzustimmen, wenn er sagt, dass nur auf den

Lateralsinus beschränkte Thrombosen nur am Sinus operirt werden sollen. Findet sich am centralen Theil desselben, dicht über dem obern Bulbus der Jugularis ein noch festsitzender, nicht verfärbter und das Lumen des Sinus fest verschliessender Thrombus, so ist es unbedingt angezeigt, denselben unberührt zu lassen, weil er einen sichern Schutz gegen eine etwaige Infektion des Gesammtorganismus abgibt. Für diesen Fall ist eine Unterbindung der Jugularis am Halse nicht am Platze.

Ist der Sinusthrombus in verschiedner Ausdehnung zu reinem Eiter erweicht, so muss um so mehr die vorher aufgestellte Forderung erfüllt werden, sowohl nach dem peripheren als nach dem centralen Ende des Sinus den Abscess blosszulegen und bis zur Abgrenzung gegen den normalen Sinusinhalt zu verfolgen, hauptsächlich um sich von dem Befunde der Grenzstücke zu überzeugen.

Die pathologisch-anatomischen Untersuchungen haben ergeben, dass rein eitrig erweichte Thromben des Lateralsinus sich durch das Torcular Herophili bis weit über das hintere und untere Drittel des Sinus longitudinalis superior und durch den Sinus confluens bis in den gleichnamigen Sinus der andern Seite fortsetzen können —, und vom centralen Ende bis zum obern Bulbus der Jugularis und über diesen hinaus bis weit in die Letztere am Halse hinunter reichen können. Ist das centrale Ende des Lateralsinus durch einen noch festen, an der Wand adhärenten, nicht verfärbten Thrombus verstopft, so ist die Operation als beendet anzusehen, da eine eitrige Erweichung desselben nicht zu besorgen ist. Also auch für diese Fälle eitrig erweichter Thromben im Lateralsinus ist die Unterbindung der Jugularis zur Verhütung von Metastasen nicht angezeigt. Hiermit stimmen überein Zaufal, Schmiegelow, Jansen, Herčzel und Macewen.

Wenn nun im weitern Verlaufe der Pyämie die Schüttelfröste und die pyämischen Temperaturen wiederkehren, so ist es als wahrscheinlich anzunehmen, dass die nachträgliche eitrige Erweichung des früher obturirenden festen Sinusthrombus eingetreten ist. Unter diesen Umständen ist die Unterbindung der Jugularvene vor weitern lokalen Eingriffen am bereits eröffneten Lateralsinus geboten, um etwaigen Embolien vorzubeugen. Erst nach dieser hat die weitere Eröffnung des Lateralsinus und der Jugularis zu erfolgen, um den Eiterherd im Sinus, der dann gewöhnlich im Bulbus der Jugularis sitzt, vollständig aus dem Organismus zu entfernen.

Zur Unterbindung der V. jugularis interna (vergl. hierzu Figur 7, die ich ebenfalls der Liebenswürdigkeit des Herrn Collegen Dr. Eisler hier verdanke) wird ein 6—8 cm langer Schnitt durch die Haut längs des innern Randes des Kopfnickers so gelegt, dass die Mitte desselben 1—2 cm über die Höhe des Zungenbeins fällt. Zur stärkern Spannung und zum deutlicheren Hervortretenlassen des

Muskels wird die Brust des Kranken erhöht und der Kopf nach der gesunden Seite gedreht und nach hinten geneigt. Nach Durchschneidung des Platysma, das mit der obern Scheide des Kopfnickers ver-

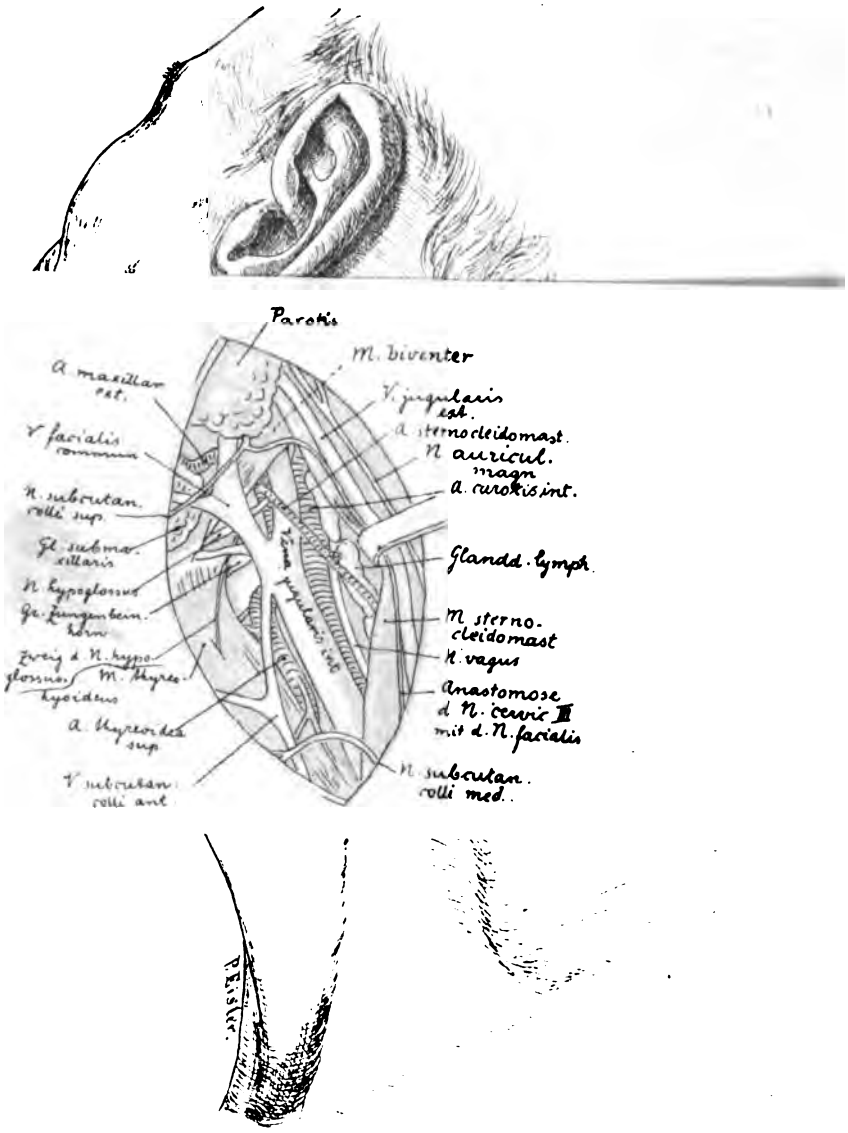

Fig. 7.

bunden ist, treten die Muskelbündel desselben hervor und wird der ganze innere Rand desselben mittelst Spaltung auf der Hohlsonde blossgelegt. Der ganze Muskel wird mit einem stumpfen Haken soweit nach aussen zur Seite gezogen, dass die direct unter ihm liegenden und durch das

sie überbrückende dünne tiefere Blatt der Fascia colli propria durchscheinenden tiefen Halsgefässe vorkommen. Gewöhnlich verläuft schräg nach hinten unten über die Jugularis der kurze Stamm der V. facialis communis, und am hintern Wundrande die V. jugularis externa, die beide möglichst isolirt und beiseite gezogen werden sollen; andernfalls müssten sie doppelt unterbunden und dazwischen durchschnitten werden. Die V. jugularis interna verdeckt gewöhnlich die Carotis ganz und liegt in der Höhe des Zungenbeins lateralwärts, während die Carotis communis etwas dahinter und medianwärts liegt. Die Scheide der grossen Halsgefässe wird mit 2 anatomischen Pincetten aufgehoben, zwischen denselben eingeschnitten und der Schnitt nach oben und unten ca. $1^1/_2$—2 cm weit verlängert. Hierbei sieht man den Blutgehalt der noch nicht thrombosirten Jugularis je nach der Stärke des Drucks, den die Instrumente beim Freimachen der Vene auf ihre Wandungen ausüben, rasch wechseln. Schwer zu finden ist die collabirte Jugularis, wenn der Thrombus im Lateralsinus mit einem obturirenden Pfropf in ihrem obern Bulbus abgeschlossen ist. Die so isolirte Jugularis wird nun doppelt unterbunden und dazwischen durchschnitten. Im Augenblick der Unterbindung entsteht eine verschieden starke, aber immer deutliche Cyanose des ganzen Gesichts, die sich aber nach einigen Sekunden bis längstens 1 Minute wieder verzogen hat. A. af Forselles (s. S. 476) schliesst die Halswunde nie vollständig. Die Unterbindung der Jugularis ist im Ganzen eine nicht gefährliche und schwierige Operation, weil die Lage der Vene unter dem Kopfnicker und an der Seite der pulsirenden Carotis bestimmt gegeben ist. Schwierig ist sie nur, wenn entzündliche Schwellungen und eitrige Infiltrationen am Halse und periphlebitische Entzündungen und Eiterungen in der Gefässscheide vorhanden sind (Schwartze, Macewen).

Es ist von Zaufal, Lane, Horsley, A. af Forselles, Macewen und v. Bergmann vorgeschlagen worden, für diejenigen Fälle von Sinusphlebitis, in denen man bei Eröffnung und Ausräumung des Sinus Metastasen zu befürchten habe, die Unterbindung der Jugularis vor der Ausräumung des Sinus vorzunehmen. Schwartze (S. 469) hält den Nutzen der Jugularisunterbindung zur Verhütung von Metastasen für zweifelhaft. Die thrombophlebitischen Erweichungen könnten durch Fortleitung durch den Sinus circularis Ridleyi vorn und des Torcular Herophili hinten in den Lateralsinus der andern Seite gelangen und von hier aus die Metastasen machen. Auch Jacobson (S. 472) und Macewen (S. 481) sind der gleichen Ansicht. Ferner haben Schwartze's Schüler (S. 468) darauf hingewiesen, dass man mit der Beurtheilung der therapeutischen Resultate vorsichtig sein müsse. Wenn in einem Falle nach Sinusräumung und Jugularisunterbindung die Metastasen aufhörten, so könne das sehr wohl auf die Ausräumung des Sinus allein bezogen werden und

brauche nicht Folge der weitern Jugularisunterbindung zu sein. In dem citirten Falle hatte beim nächsten Schüttelfrost die Jugularis unterbunden werden sollen, aber es kam kein Schüttelfrost wieder, und die gleichzeitig mit der Sinuseröffnung vorgenommne Jugularisunterbindung wäre demnach überflüssig gewesen. Ich habe aber in meiner Tabelle XXV nachweisen können, dass nach Ausräumung des Lateralsinus 9 Mal in 9,1 %, und nach gleichzeitiger Unterbindung der Jugularis 11 Mal in 21,8 % der Fälle pyämische Temperaturschwankungen und Metastasen wieder gekommen waren. Schwartze's Einwendungen gegen den Nutzen der einfachen Jugularisunterbindung sind vollkommen berechtigt gewesen. Andrerseits hat A. af Forselles (S. 475) vollkommen Recht, wenn er die Jugularisunterbindung für berechtigt hält, weil sie den einen Hauptweg verlegt, auf welchem die Metastasen und die allgemeine Infektion des Körpers stattfindet; es sei besser, einen Weg verschlossen zu halten, als 2 Wege offen zu halten, auf denen der Organismus inficirt werden könne; und beständen dann die Metastasen fort, müsse folgerecht auch die Jugularis der andern Seite unterbunden werden.

Ob selbst eine doppelseitige Unterbindung der V. jugularis interna den Körper vor Metastasen aus thrombophlebitischen Herden wie den Hirnsinus absolut sicher schützt, darüber existiren bis jetzt keine praktischen Erfahrungen. Wir sind nur in der Lage, aus einem Vergleiche mit den grossen Hirnarterien gewisse Folgerungen zu machen. Wir wissen, dass bei einseitiger Blutung aus der Carotis infolge Arrosion der Gefässwand bei Felsenbeincaries selbst eine doppelseitige Unterbindung der Carotis communis (Fall Pilz-Billroth) die tödtliche Verblutung des Patienten nicht hindern konnte, weil auf dem Wege des Collateralkreislaufs die Rupturstelle doch wieder dem Blutstrom den Austritt gewährt hatte. Bei einseitiger Unterbindung der Jugularis dauert die Unterbrechung des Blutkreislaufs in und am Kopfe nur 1 Minute, zumeist noch kürzere Zeit und dann hat sich durch den Collateralkreislauf die Circulation des Blutes wiederhergestellt. Wie lange derselbe bei doppelseitiger Unterbindung der Jugularis unterbrochen wird, fehlen die Beobachtungen ebenfalls. Höchstwahrscheinlich wird derselbe durch die sich rasch erweiternden Gefässe am vordern und hintern Rande des Foramen magnum, durch die V. condyloidea anterior und posterior und durch schnelle Erweiterung bisher kleinerer Venen in nicht zu langer Zeit wieder hergestellt sein.

Bei dem ganzen Kapitel der Unterbindung der Jugularis bei Sinusphlebitis ist man von dem rechten Wege der Therapie etwas abgekommen. Gewiss ist es, dass durch die Erstere die Metastasen verhindert werden sollen. Aber es wäre falsch, wollte man die thrombophlebitischen Herde, von welchen die gefürchteten Emboli herkommen, unangerührt in dem Hirnsinus liegen lassen. Weiter hat Jansen (S. 481) gegen die

Jugularisunterbindung mit Recht angeführt, dass, wenn die Jugularis noch nicht thrombosirt sei, in Folge der Unterbindung eine Infektion des nachträglich entstehenden Thrombus in der Jugularis und im Sinus petrosus inferior eintreten könne. Es soll bei der otogenen Pyämie jeder Eiterherd aus dem Hirnsinus fortgeschafft werden. Um diesen Zweck ganz zu erreichen, und um die sekundäre Infektion im Sinne Jansen's zu meiden, muss in dem angenommnen Falle von eitrig erweichenden Thrombus im bereits ausgeräumten Lateralsinus auf die Unterbindung und Durchschneidung der Jugularis die breite Eröffnung derselben möglichst bis an den Schädelgrund hinauf folgen. Der erweichende Thrombus, der gewöhnlich im obern Bulbus der Jugularis sitzt, muss von unten ebenso wie von oben zugänglich gemacht werden. Am besten ist die Entfernung desselben mit der Pincette; der scharfe Löffel ist zu vermeiden, um keine Verletzung der entzündlich erweichten und leicht zerreissbaren Gefässwand zu machen. Andernfalls folgt er einer Durchspülung vom obern Sinus-Ende. Es dürfte sich empfehlen, nur von dieser peripheren Stelle die Durchspülungen durch Lateralsinus und Jugularis vorzunehmen. Die Durchspülungen vom Jugular-Ende her sind nicht ungefährlich, da etwa vorhandne Eiter und Thrombenbröckel durch die Injektionsflüssigkeit auch bei leichtem Drucke in den Sinus petrosus inferior hineingetrieben werden und denselben inficiren könnten. Zur Verhütung von Eiterretention genügt es, einen Gazestreifen durch den Sinus und die Jugularis durchzuziehen. Die Halswunde ist offen zu behandeln und darf erst nach Verschluss der Sinuswunde vom peripheren Ende ohne Gazedrain gelassen werden.

In andern, prognostisch viel ungünstigeren Fällen von Pyämie und Sinusphlebitis ist der Thrombus in jauchigem Zerfall begriffen. Gewöhnlich finden sich dabei verschieden grosse cariöse Defecte im Felsenbein und im Sulcus transversus; Verfärbungen, entzündliche und eitrige Infiltrationen in verschiedner Ausdehnung und selbst Perforationen der menbranösen Sinuswand. Für solche Fälle würde die einfache Eröffnung und Ausräumung des Lateralsinus nicht richtig sein, da der das centrale Ende noch vollkommen obturirende Thrombus doch nachträglich ebenfalls verjauchen wird. Ist durch die einfache Sinuseröffnung die Diagnose: jauchiger Thrombus gesichert, so ist zuerst die Jugularis zu unterbinden und zu durchschneiden und dann die Ausräumung und Durchspülung des breit eröffneten Lateralsinus und der Jugularis vorzunehmen.

Vena jugularis interna.

In einer nicht kleinen Zahl von Fällen setzt sich die Thrombophlebitis des Lateralsinus durch den obern Bulbus der Jugularis auf dieselbe bis weit nach unten am Halse, bis in die V. anonyma und noch weiter fort. Diese Form der Thrombophlebitis der Jugularis ist bei der otogenen Pyämie viel häufiger als die, bei welcher der Lateralsinus frei

von Thrombose ist und Letztere sich nur im obern Bulbus oder noch im angrenzenden Abschnitt der Jugularis bis über die Einmündungsstelle des Sinus petrosus inferior ausgedehnt findet. Das hängt mit den pathologischen Veränderungen im Ohr zusammen. Mittelohreiterungen mit cariösen Defekten in dem Sulcus transversus und der hintern Felsenbeinwand, also an jener Stelle, an welcher der Sinus transversus anliegt, sind nach den obigen Zusammenstellungen viel häufiger und viel ausgedehnter, als die osteophlebitischen und cariösen Prozesse an der innern und untern Wand des Mittelohrs, an welchem der Bulbus der Jugularis und der Sinus petrosus inferior verlaufen. In nicht wenigen Fällen sprechen der klinische Verlauf der Pyämie und die Entwicklung objectiver Befunde an der Jugularis im Verlaufe derselben am Halse hinunter für die Thrombose der Letztern. Freilich ist nicht zu übersehen, dass die Sektion in Fällen, in denen man nach denselben, deutlich vorhandnen lokalen Befunden an der Jugularis die Thrombose derselben hatte sicher annehmen dürfen, doch diese Diagnose nicht bestätigt hat. Ein solcher Fall von Thrombophlebitis des Lateralsinus und der Jugularis wird vorläufig genau wie einfache Lateralsinusthrombophlebitis zu behandeln sein. Zuerst würde die einfache Probepunction des Lateralsinus zur Feststellung der Veränderungen im Thrombus nöthig sein. Bei negativem Befunde, wenn in der Spritze sich kein Blut zeigt, würde der weitere Verlauf der Pyämie nach gründlicher Behandlung der Eiterung im Mittelohr und Warzenfortsatz ruhig abzuwarten sein. Bei Eiter in der Spitze würde die weitere Freilegung, breite Eröffnung und Ausräumung des Sinus, wie oben angegeben, vorzunehmen sein, soweit als sich der Thrombus im Centrum eitrig erweicht oder gelblich verfärbt zeigt. Bei jauchiger Beschaffenheit des Sinusinhaltes würde ebenso zuerst die Unterbindung der Jugularis, dann die Eröffnung und Ausräumung des Lateralsinus und der Jugularis nöthig sein. Die Ausdehnung des Thrombus in der Jugularis ist nicht etwa von prognostisch ungünstiger Bedeutung. Im Gegentheil, der Thrombus ist als eine Schutzmauer des Organismus gegen die in das Gefässlumen einwandernden und eitrige Erweichung des thrombosirten Inhaltes bringenden Mikroorganismen zu erachten. Es ist nicht nöthig, bei eitriger Erweichung des Thrombus im Lateralsinus auch den ganzen Thrombus in der Jugularis herauszunehmen. Derselbe ist nur so weit zu entfernen, als er sich verfärbt oder erweicht zeigt. Viel wesentlicher ist, dafür zu sorgen, dass keine neue Einwandrung von Mikroorganismen mehr in die bereits thrombosirten Abschnitte des Lateralsinus und der Jugularis stattfindet. Das geschieht durch gründliche Behandlung der Eiterung im Mittelohr mit ihren cariösen Prozessen an der äussern und innern Labyrinthwand, am Dach, Boden und Vorderwand der Paukenhöhle, und ist das erreicht, so ist die Spontanheilung der Thrombose der Jugularis möglich gemacht.

Die Unterbindung der Jugularis hat stets unterhalb des Thrombus

stattzufinden. Ballance (II A. 5) hat in einem solchen Falle, in dem die erste Ligatur durch den Thrombus gegangen war, noch an einer tiefern Stelle der Jugularis die Unterbindung und Durchschneidung folgen lassen. Patient fühlte sich am 3. Tage nachher wesentlich wohler und sein Allgemeinbefinden besserte sich zunehmend, aber am folgenden Tage starb er plötzlich an Erstickung durch metastatischen Kehlkopfabscess. Selbst im untern Drittel des Halses ist die Unterbindung des V. jugularis communis noch möglich, sollte der Thrombus so weit nach unten reichen. Die Erfahrungen der Jugularisunterbindung an dieser Stelle gelegentlich Exstirpationen von Tumoren und abscedirenden Lymphdrüsen haben ergeben, dass eine rasche Ausgleichung der Circulationsstörungen erfolgt. Schlimmsten Falls wäre der thrombotische Abscess der Jugularis am Halse auf gut Glück breit zu eröffnen und zu drainiren. In den Fällen von Kretschy (III A. 63) und Levy (III A. 111) fanden sich unterhalb der eitrig erweichten Thromben in der Jugularis obturirende Thromben in der V. anonyma, und in den Fällen von Lunier (III A. 14) v. Dusch (III A. 18) und Thompson (III A. 65) solche in der V. subelavia. Darnach wäre Heilung der Thrombophlebitis der V. jugularis communis nach einfacher Eröffnung der Letztern und Entfernung des intravenösen Abscessherdes wohl möglich gewesen. In den Fällen von Makins (II B. 3) sollte nach Entleerung eines perisinuösen Abscesses die Jugularis unterbunden werden, hierbei fand sich aber keine Spur derselben, sie war wahrscheinlich durch Vereiterung eines Thrombus verloren gegangen — und es erfolgte Heilung nach Drainirung. In den Fällen von Herčzel (II B. 16) wurde der Lateralsinus nur eröffnet, der noch nicht eitrig erweichte Thrombus nicht entfernt, später wurde am Halse ein tiefliegender Abscess mit putridem käsigem Eiter incidirt: in der Mitte desselben zeigte sich ein daumendicker, derber Strang, welcher in der Mitte einen bohnengrossen Defect aufwies und eine putride Masse enthielt, nach deren Ausschabung organisirte Thrombusmasse fühlbar wurde; der Abscess stammte also von dem vereiterten und durchgebrochnen Thrombus der V. jugularis. Heilung nach Unterbindung und Ausräumung der Jugularis. In den beiden Fällen von Macewen (II B. 21) und Schubert (II B. 26) bildeten sich im Anschluss an die Thrombose der Jugularis Anschwellungen längs derselben aus, die incidirt werden sollten, aber schliesslich spontan ausheilten.

Hat sich der Thrombus der Jugularis fortgesetzt in die V. facialis communis und in deren Zweige, die Vv. facialis anterior und posterior, so sind diese weiter blosszulegen und soweit zu incidiren, als der erweichte Thrombus reicht, bis eine Blutung aus dem freigelegten Lumen kommt.

Viel seltner ist die isolirte Thrombophlebitis des obern Bulbus der Jugularis. Ebenso schwierig und unmöglich wie bisher die Diagnose derselben gewesen ist, ist auch die Therapie heute noch. Die Reihenfolge der operativen Eingriffe bei derselben dient sowohl der Diagnose

als der Therapie. Die Probepunktion des Lateralsinus ergiebt flüssiges Blut in demselben. Die Jugularis zeigt sich bei der Freilegung collabirt und ohne Blutcirculation. Sind in dem Falle die Nerven, die mit der Jugularis zugleich durch das Foramen jugulare hindurchgehn, Glossopharyngens, Vagus und Recurrens Willisii durch den Druck des Thrombus gelähmt gewesen, so ist die Diagnose des Falles absolut sicher. Auf die doppelte Unterbindung und Durchschneidung muss die Spaltung der Jugularis bis möglichst an den Bulbus hinauf erfolgen, um dem Thrombus in demselben nahe zu kommen. Derselbe würde mit der Pincette vorsichtig zu entfernen sein, wenn er noch nicht ganz eitrig zerfallen ist, und mit dem Herausnehmen des obersten Thrombusstückes wird die Circulation in der Jugularis wiederhergestellt; es folgt eine starke Blutung, die nur auf Tamponade steht. Nach den wenigen Fällen von isolirter Thrombophlebitis des Bulbus der Jugularis scheint es in dem zuführenden Sinus transversus und petrosus inferior nur zu einfachem Collaps der Wände oder zur einfachen Blutgerinnung zu kommen.

Auf der andern Seite setzt sich die Thrombophlebitis des Sinus transversus nach vorn auf die Sinus petrosus superior, inferior und cavernosus fort. Isolirte Thrombophlebitiden derselben sind sehr selten. Die Diagnose derselben ist nach dem gegenwärtigen Stande der Wissenschaft nicht absolut sicher, sondern per exclusionem wahrscheinlich. Ebenso schwierig ist die Therapie wegen der anatomischen Lage des Sinus, an die so schwer heranzukommen ist.

Sinus petrosus superior.

erkrankt zumeist nach thrombophlebitischen und cariösen Prozessen am Tegmen tympani. Er verläuft vom Sinus cavernosus im Sulcus petrosus superior unterhalb der Crista der Pyramide nach dem Sinus transversus und mündet in das Knie desselben ein, genau im vordern Winkel der Sutura parieto-squamo-mastoidea. Derselbe ist auch bei Erwachsenen an der Schädeloberfläche deutlich zu finden, und damit ist die Operationsstelle zur Eröffnung des Sinus gegeben. Gewöhnlich ist die Aufmeisslung des Warzenfortsatzes voraufgegangen, und hierbei die Linea temporalis vorn nach Zurückschiebung des Haut-Muskel-Periostlappens freigelegt. Der Hautschnitt muss nach hinten in der Richtung der Linea temporalis weiter geführt werden und kreuzt so die Richtungsnaht. Der hintere aufsteigende Rand der Linea temporalis liegt durchschnittlich $^1/_2$ cm nach vorn von der Richtungslinie der Crista der Pyramide. Die Mitte der Meisselöffnung im Knochen muss genau auf dem vordern Winkel der Naht liegen, und die Linea temporalis darf nach vorn nicht überschritten werden, sonst würde man in der Richtung des Tegmentum mastoideum abirren. Die Dura mater muss sowohl an der obern Wand des Felsenbeins als auch an der hintern zugleich

mit dem Lateralsinus abgehoben werden, um die freie Kante des Crista zu erreichen. Es empfiehlt sich bis an den in vielen Fällen deutlichen Knochenvorsprung des verticalen halbzirkelförmigen Kanals vorzugehen und den Sinus aufzuheben ohne Gefahr für den Gesichts- oder Gehörnerv im innern Gehörgang. Nun folgt die Punktion des Sinus und nach dem Ergebniss derselben die weitere Behandlung des Falles. Enthält die Spritze reines Blut, ist eine Thrombose des Sinus ausgeschlossen. Bleibt die Punktion negativ, ist ein einfacher, an der Punktionsstelle nicht eitrig erweichter Thrombus im Innern anzunehmen. Darnach ist einerseits der diagnostische Verdacht, dass die Pyämie auf die Thrombophlebitis dieses Sinus zurückzuführen sei, als unbegründet erwiesen, und 2. die Nothwendigkeit gegeben, an andrer Stelle, in einem andern Sinus wie in dem Sinus petrosus inferior und in dem Sinus cavernosus dem Ursprung der pyämischen Erscheinungen nachzugehn. Entleert aber die Punktionsspritze Eiter oder fötidriechende Flüssigkeit, ist die Eröffnung und Ausräumung des Sinus geboten. Kommt es hierbei zu einer Blutung aus der Richtung des Sinus cavernosus, ist der Beweis erbracht, dass Letztrer nicht mit thrombosirt ist.

Sinus petrosus inferior.

verläuft vom Sinus transversus im Sulcus petrosus inferior und durch das Foramen jugulare in die V. jugularis interna als ein kurzer dicker Strang und ist zumeist durch Fortsetzung der Thrombophlebitis des Sinus transversus auf V. jugularis interna und weiter auf ihn selbst an Thrombophlebitis mitafficirt, isolirt an Thrombophlebitis nur selten erkrankt (s. S. 242. 244). Der klinische Verlauf derselben ist bisher absolut symptomenlos gewesen, sodass die Diagnose erst durch die Sektion gestellt worden ist. Bei fortgesetzter Thrombophlebitis des Sinus genügt die Eröffnung und die Ausräumung des Lateralsinus und der Jugularis, um dem eitrigen Prozesse im Sinus petrosus inferior Abfluss in die eröffneten Bahnen zu verschaffen und dadurch die Fortleitung der Thrombophlebitis auch auf den Sinus cavernosus zu verhüten. Bei dem Verdachte und bei der diagnostischen Untersuchung auf isolirte Thrombophlebitis des Sinus würde man den Weg zu verfolgen haben, den die Eiterung resp. Caries im Mittelohr und Labyrinth bisher benutzt haben, um durch die Innenfläche des Felsenbeins hindurch in den Sinus einzudringen. Die anatomische Lage des Sinus vor- und medianwärts vom innern Gehörgang mit seinen beiden Nerven, vom Bulbus V. jugularis interna, und ganz in der Tiefe an der Spitze des Felsenbeins ist wegen der grossen Entfernung von der üblichen Operationsstelle am Warzenfortsatz für operative Eingriffe sehr ungünstig. Bestehen absolute Taubheit und Gesichtslähmung in Folge Zerstörung ihrer Nervenfasern bei Caries im Labyrinth, darf man längs der Innenwand des Felsenbeins direkt auf den Sinus losgehen. Ist das aber nicht

der Fall, muss man den weitern Weg einschlagen, der keine solche Nebenverletzungen im Gefolge hat und keine grössern technischen Schwierigkeiten bietet, nämlich längs des Tegmentum tympani. Sehr vorsichtig muss man ganz in der Tiefe mit der Ablösung des Dura mater sein; weil im Sulcus petrosus inferior häufig noch Knochenvorsprünge vorhanden sind, mit denen der Sinus verwachsen ist, wenn die Knochennaht nicht vollständig geschlossen ist. Eine operative Eröffnung des Sinus ist bisher noch nicht gemacht worden.

Sinus cavernosus

liegt vorn an der Spitze des Felsenbeins, an der Seite des Türkensattels, in gefährlicher Nähe der Carotis interna, die den Sinus förmlich durchquert, und dadurch für einen operativen Eingriff sehr ungünstig.

Die Diagnose der Thrombophlebitis des Sinus ist nur per exclusionem zu stellen. Ausgeführt ist die operative Eröffnung des Sinus bis jetzt nur 1 Mal von Bircher (II B 11. S. 114). Derselbe legte 11 Tage nach Eröffnung des Sinus transversus oberhalb des Gehörgangs 2 Trepanlöcher horizontal neben einander an und eröffnete so die mittlere Schädelgrube. Es gelang so nicht schwer, die Pyramide mit Meissel und Knochenzange aus ihren Verbindungen zu lösen. Am schwierigsten war die Spaltung der Canalis caroticus resp. die Wegnahme der Spitze der Pyramide, vom Kanal wurde die untere Wand zurückgelassen. Nun erst nach Aufheben der Pyramidenspitze entleerte sich aus einer grauverfärbten Stelle stinkender Eiter. Erweiterung mit scharfem Löffel, Sublimatspülung, Spaltung des nach hinten sich erweiternden Sackes mit der Scheere, Umstechung an 2 Stellen wegen venöser Blutung und Tamponade. Allmähliche Besserung der cerebralen Stauungssymptome und schliesslich Heilung. B. hatte den Weg eingeschlagen, den die Thrombophlebitis vom Lateralsinus und die Eiterung im Ohr genommen hatten, um auf den Sinus cavernosus zu kommen; der Erfolg der Operation bestätigte die Richtigkeit dieser Methode für diese Art von Thrombophlebitis dieses Sinus. Für diejenigen Fälle aber, in denen die Mittelohreiterung direkt zu einer isolirten Thrombophlebitis des Sinus cavernosus geführt hat, ohne weitere eitrige Prozesse an der Innenwand des Felsenbeins, wie in dem Falle von Meier aus der Schwartze'schen Klinik (IV + 17) eignet sich besonders die Methode, die F. Krause bei der intracraniellen Trigeminusresektion[1]) angegeben hat. Derselbe schneidet in der Gegend des Schläfenmuskels dicht vor dem Tragus unmittelbar über dem Jochbogen einen uterusförmigen Haut-Muskel-Periostlappen aus und klappt denselben nach unten um. Vorsichtig wird nun mit Finger und stumpfem Raspatorium des Periost von der Schädelbasis abgehoben und bis zum Ganglion vor-

[1]) Ueber Trigeminusresektion innerhalb der Schädelhöhle. Verhdlg. d. deutsch. Gesellsch. f. Chirurgie. XXI. 1892.

gedrungen. Krause[1]) und Finney hatten je 1 Mal den Sinus cavernosus verletzt. Im Augenblick war die Blutung alarmirend, aber auf Druck mit einem kleinen gestielten Tupfer stand sie sofort. Durch das Aufheben des Gehirns selbst mit einem breiten Spatel entsteht immer ein gewisser Hirndruck. F. hebt deshalb das Gehirn äusserst vorsichtig und langsam auf, damit die Cerebrospinalflüssigkeit nicht rasch verdrängt werde und somit keine plötzlichen Druckschwankungen an lebenswichtigen Theilen stattfinden. Kr. hat die intracranielle Trigeminusresektion 4 Mal links, also in der Nähe des Centrums für das Sprachcentrum gemacht, und nur in 1 Falle hatte bei dem 55jährigen Patienten im Anfange das Namensgedächtniss für Personen etwas gelitten. Diese Methode der Blosslegung des Sinus cavernosus ist für die Fälle der isolirten Thrombophlebitis desselben deshalb die empfehlenswerthe, weil sie den direkten und am wenigsten gefährlichen Weg verfolgt. Wir sind hiermit an der Grenze unseres Könnens angekommen. Eine einseitige Affektion des Sinus lässt sich wohl noch heilen. Ist die Thrombophlebitis aber auf den gleichnamigen Sinus der ohrgesunden Seite oder weit auf die V. ophthalmica übergegangen, ist der Erfolg der Operation ein zweifelhafter und dem tödtlichen Ausgange durch metastatische Abscesse selbst nach Unterbindung der Jugularis der gesunden Seite nicht definitiv vorgebeugt. Aber wir wissen aus der Literatur, dass auch Fälle zur Heilung gekommen sind, in denen ebenfalls unterhalb der Unterbindungsstelle an der Jugularis noch Thromben zurückgeblieben waren. (Vgl. ferner die Fälle von Voss. S. 455.)

Ich habe in Tabelle XXVI in 60 Fällen die Lage des Sinus cavernosus bestimmt durch Messen der Entfernung der Mitte des Türkensattels 1) von der Mitte der Nasenwurzel, und 2) von der Aussenfläche des Schädels. Die Entfernung der Mitte des Türkensattels von der Mitte der Nasenwurzel schwankte zwischen 5,8 und 7,1 cm; sie betrug:

7,1 cm	7,0 cm	6,9 cm	6,8 cm	6,7 cm	6,6 cm	6,5 cm	6,4 cm	6,3 cm	6,2 cm
1 Mal	4 Mal	7 Mal	6 Mal	9 Mal	6 Mal	6 Mal	8 Mal	4 Mal	3 Mal

6,1 cm	6,0 cm	5,9 cm	5,8 cm.
2 Mal	2 Mal	1 Mal	1 Mal

Die Entfernung der Mitte des Türkensattels von der Oberfläche des Schädels schwankte an 59 Schädeln rechts zwischen 5,5 und 7,7 cm, und links zwischen 5,9 und 7,4 cm; sie betrug:

	5,5 cm	5,8 cm	5,9 cm	6,0 cm	6,1 cm	6,2 cm	6,3 cm	6,4 cm	6,5 cm
rechts	1 Mal	2 Mal	1 Mal	1 Mal	— Mal	2 Mal	4 Mal	3 Mal	6 Mal
links	— „	— „	1 „	1 „	1 „	2 „	5 „	4 „	4 „

[1]) Erfahrungen über die intracranielle Trigeminusresektion. A. f. kl. Chir. 1895. Nr. 3.

	6,6 cm	6,7 cm	6,8 cm	6,9 cm	7,0 cm	7,1 cm	7,2 cm	7,3 cm	7,4 cm
rechts	6 Mal	6 Mal	9 Mal	2 Mal	6 Mal	3 Mal	4 Mal	1 Mal	1 Mal
links	3 „	7 „	7 „	2 „	5 „	1 „	8 „	5 „	3 „

	7,7 cm
rechts	1 Mal
links	— „ .

Die grössten Schwankungen in der Entfernung des Türkensattels und damit des an ihm anliegenden Sinus cavernosus von der Aussenfläche des Schädels fanden sich auf der rechten Seite, und die grösste Entfernung beider Punkte von einander zeigte bei weitem am häufigsten die linke Seite. Diese anatomischen Verhältnisse sind von grosser Wichtigkeit für die Ausführbarkeit der Operation am Sinus und damit für die operative Heilung seiner Thrombophlebitis.

Sinus longitudinalis superior.

Geht die eitrige Erweichung des Thrombus im Lateralsinus bis zum Sinus confluens und über diesen hinaus bis in den gleichnamigen Sinus der ohrgesunden Seite (9 Mal S. 240). oder bis in den Sinus longitudinalis superior (7 Mal S. 242), so genügt es nicht, den Sinus lateralis ausgeräumt zu haben, wenn man sichere Heilung des Falles erreichen will, sondern man muss den Sinus weiter blosslegen, spalten und ausräumen, mindestens bis zum Torcular Herophili. Ergibt hier die Untersuchung einfache Thrombose der beiden genannten fortsetzenden Sinus, ist die Operation beendet. Ist aber der Thrombus eitrig zerfallen, muss mindestens durch Drainage in beiden Sinus für freien Abfluss des Eiters gesorgt werden. Eine Blutung aus dem Sinus erfolgt, wenn der obturirende Thrombus herausgedrückt ist, und diese gibt den absoluten Beweis, dass eine Thrombose in der Tiefe des noch nicht blossgelegten Sinus nicht weiter besteht. Die Sinusblutung steht sofort auf einfache Compression mit sterilisirter Gace.

Die Nachbehandlung aller dieser Operationen an den Hirnsinus hat nach allgemeinen Grundsätzen zu geschehen. A. af Forselles schliesst die Wunde am Halse nach Unterbindung der Jugularis nie vollständig. Es ist aber nach den bisherigen Erfahrungen als richtig anzunehmen, dieselbe durch die Naht zu schliessen, wenn die Unterbindung der Jugularis prophylaktisch zur Verhütung von Embolien bei der metastatischen Pyämie vorgenommen ist. Wenn sich aber eine entzündliche Schwellung und Infiltration in den Wandungen und in der Nachbarschaft der Jugularis bei der Blosslegung derselben ergeben hat, sowie zum Zweck etwaiger nachträglicher Durchspülung durch Lateralsinus und Jugularis ist die offene Wundbehandlung nöthig.

Für die Behandlung der Metastasen bei der otogenen Pyämie gelten die allgemeinen chirurgischen Principien. Einfache metastatische Infarkte sind nur durch leichten Watteverband gegen Druck und Stoss

zu schützen, warme Priessnitz'sche Umschläge könnten leicht den Uebergang in Abscedirung begünstigen. Metastatische Abscesse sind möglichst rasch zu incidiren, da sie sich erfahrungsgemäss rasch ausbreiten. Ueber die Häufigkeit und Lage der Abscesse sowie über die Erfolge der Therapie habe ich oben S. 235 und 397 das Nähere angeführt und brauche nur hierauf zu verweisen.

Die einzige Contraindication gegen diese lokale chirurgische Behandlung der otogenen Sinusphlebitis gibt nur die allgemeine Meningitis ab, die so häufig die Sinusphlebitis begleitet. Die partielle Meningitis die sich ebenfalls häufig an Mittelohrcaries und -eiterung anschliesst und eine Zeit lang circumscript bleibt, ist bei rechtzeitiger und rationeller chirurgischer Behandlung ebenso heilbar, wie die complicirenden Hirnabsesse, die pyämische Pleuritis, der metastatische Lungenabscess, selbst mit nachfolgendem Pyopneumothorax, wie die metastatischen Abscesse in der Orbita und die metastatischen Vereiterungen eines oder mehrerer Gelenke zugleich, wie sich aus der Literatur ergeben hat. Alle diese Sekundäraffektionen nach otogener Sinusphlebitis sind hiernach keine Contraindication mehr gegen eine lokale Behandlung der Sinusphlebitis auch in den spätern Stadien, während sie als solche noch in der jüngsten Vergangenheit erachtet wurden und dadurch die weitern Fortschritte der chirurgischen Behandlung für einige Zeit etwas hemmten.

Ueber die lokale Behandlung ist die Allgemeinbehandlung Pyämischer nicht zu vernachlässigen. Sie sind Schwerkranke und es heisst die Kräfte derselben von Anfang an zu erhalten, da ihre Krankheit keinen kurzen typischen Verlauf hat, und man über die Dauer und die Complicationen keinen Anhalt hat. Trotz Fieber und Schüttelfröste ist für kräftige und dabei leicht resorbirbare Nahrung zu sorgen und je nach den bisherigen Gewohnheiten der Kranken Alcohol in nicht zu geringer Menge zu verabfolgen. Auf Decubitus, Herzlähmung und hypostatische Lungenaffektionen ist rechtzeitig die Aufmerksamkeit zu richten. Somnolenz verlangt die genaueste Untersuchung aller Organe und die umsichtige Abwägung aller Untersuchungsresultate für die Diagnose.

Es ist wahr, die Fortschritte der Otiatrie in der Behandlung der otogenen Pyämie sind in den letzten 10 Jahren grosse gewesen und die Erfolge haben etwas müde und unsicher gewordene Hände wieder sich fleissig rege gemacht, aber es bleibt noch viele Arbeit übrig, sowohl für die Diagnose als auch für die Therapie, um an das Endziel jeder Therapie, zur Prophylaxis hinaufzukommen. Das ist die Aufgabe der Gegenwart, und es ist wahrscheinlich, dass auch hier wieder die Bacteriologie, der jüngste Theil der behandelnden Medizin, Richtung und Ausschlag gebend sein wird.

Lippert & Co. (G. Pätz'sche Buchdr.), Naumburg a/S.

LANE MEDICAL LIBRARY

To avoid fine, this book should be returned on or before the date last stamped below.

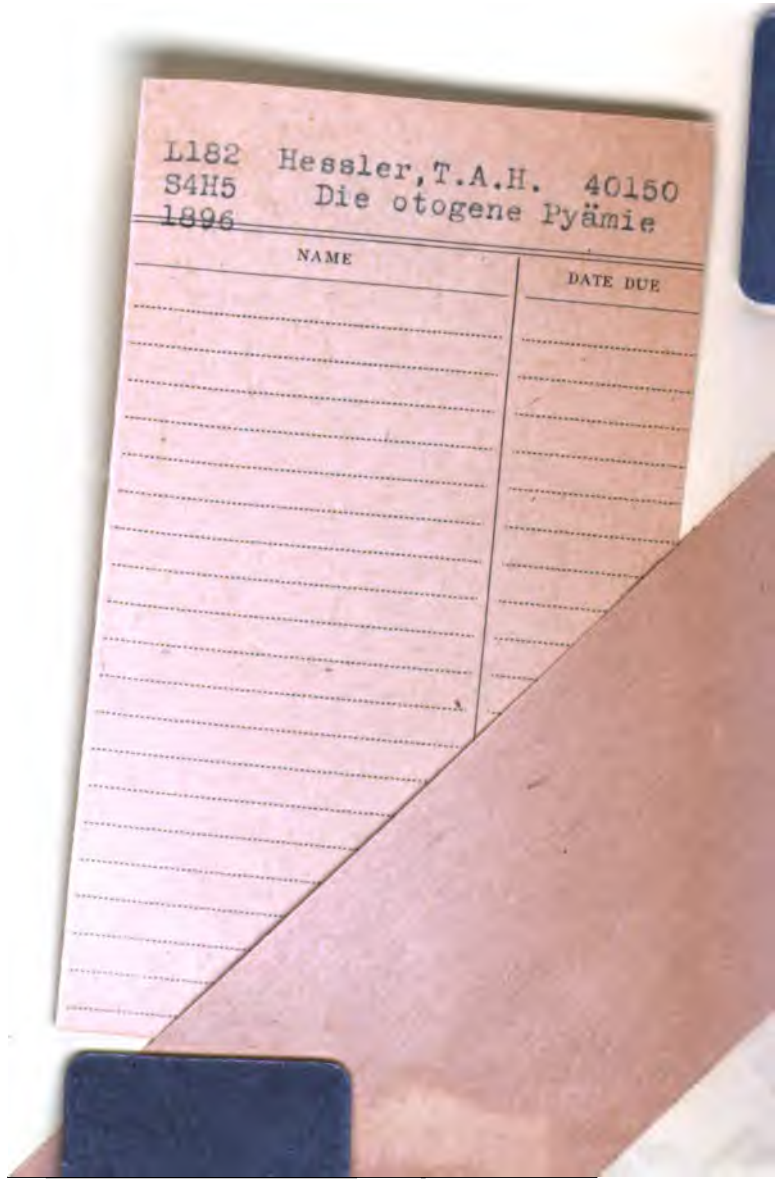
L182 Hessler, T.A.H. 40150
S4H5 Die otogene Pyämie
1896
NAME
DATE DUE